TRATAT ELEMENTAR

DE

ANATOMIE DESCRIPTIVA

ȘI

TOPOGRAFICĂ

(CU APLICAȚIUNI MEDICO-CHIRURGICALE)

DE

VICTOR PAPILIAN

PROFESOR LA FACULTATEA DE MEDICINĂ
ȘI LA ȘCOALA DE ARTE FRUMOASE DIN CLUJ

VOL. I.

GENERALITĂȚI, OSTEOLOGIE, ARTROLOGIE, MIOLOGIE

FASCICULA 2: ARTROLOGIE, MIOLOGIE

- 1930 -

Tipografia „CARTEA ROMÂNEASCĂ“ S. A., Cluj
1929 C. 11,732

PARTEA III-a.

ARTROLOGIA.

GENERALITAŢI.

Artrologia sau *sindesmologia* este acea parte a anatomiei, care studiază mijloacele de unire ale oaselor între ele. Oasele se unesc prin formaţiuni musculare şi conjunctive; artrologia are în vedere numai formaţiunile conjunctive, rămânând ca mijloacele de unire musculare să fie studiate odată cu miologia.

Artrologia se ocupă cu studiul articulaţiunilor. O articulaţiune este un complex de organe, prin ajutorul cărora se unesc oasele între ele.

CLASIFICAREA ARTICULAŢIUNILOR.

Clasificarea articulaţiunilor e deosebit concepută de clasicii francezi şi de cei germani. Pe când primii întrebuinţează o clasificaţie fiziologică, ceilalţi întrebuinţează o clasificaţie anatomică, bazată pe raporturile dintre piesele osoase. Noi vom adopta clasificaţia fiziologică nu numai fiindcă s'a încetăţenit la noi, dar fiindcă are în vedere elementul caracteristic al unei articulaţiuni, mobilitatea, acel ce determină dispoziţiunile anatomice. După această clasificaţiune, articulaţiunile se împart în *mobile* şi *imobile*. Primele poartă numele de *diartroze*, iar cele de al doilea de *sinartroze*. Pe lângă acestea mai sunt articulaţii cu mobilitate intermediară, adică fără a fi imobile, mişcările lor sunt totuşi foarte reduse; ele au fost numite de Winslow *amfiartroze*, de Bichat articulaţii *semimobile*, iar de Luschka *Halb gelenk* (jumătate de articulaţiune).

Autorii germani împart articulaţiunile în două grupe: 1. *Sinartrozele*, în care unirea oaselor este continuă; continuarea celor două piese osoase este făcută prin intermediarul unui ţesut conjunctiv sau cartilaginos. 2. *Diartrozele*, în care unirea este discontinuă (prin contiguitate); la aceste articulaţiuni există numai contact între cele două piese osoase. Se vede uşor că sinartrozele corespund articulaţiunilor imobile pe când diartrozele celor mobile. In clasificarea anatomică nu intră însă articulaţiunile semimobile, amfiartrozele, înglobate în grupul diartrozelor.

Scanned with OKEN Scanner

GENERALITĂŢI ASUPRA DIARTROZELOR.

Diartrozele sau articulaţiunile mobile sunt acele articulaţiuni, care posedă cele mai multe şi mai întinse mişcări; prin mobilitatea lor, ele se deosebesc de amfiartroze Intre aceste două grupe nu există însă o limită precisă. O diartroză mai e caracterizată şi prin constituţia ei complexă. Părţile componente ale unei asemenea articulaţiuni, sunt următoarele: *suprafeţele articulare* (scheletul articulaţiunii), *cartilagiile articulare, fibrocartilagiile interarticulare* sau *meniscurile, mijloacele de unire* sau *ligamentele, mijloacele de alunecare* sau *sinovialele.*

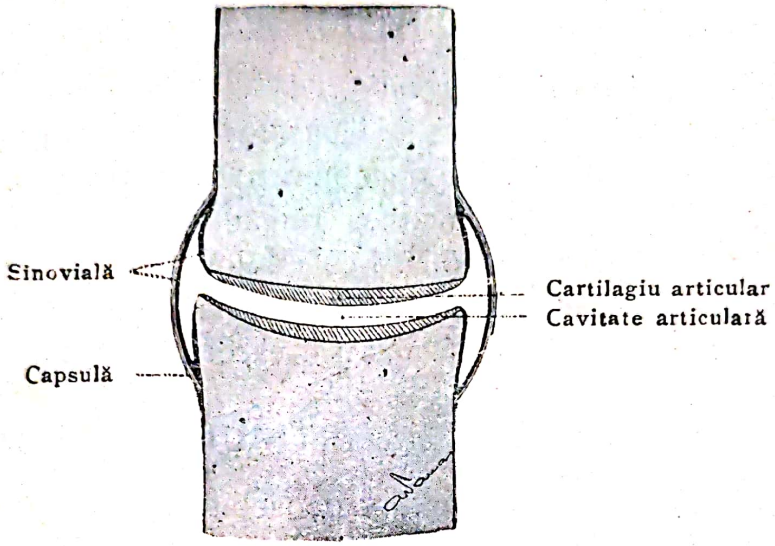

Fig. 361.
(Schemă după diferiţi autori)

Suprafeţele articulare. Suprafeţele articulare au diferite forme; după felul articulaţiunii, ele pot fi: sferice, eliptice, cilindrice şi plane.

Cunoaşterea formei suprafeţelor articulare este foarte importantă pentru înţelegerea mecanicei articulare. In general aceste suprafeţe sunt geometrice şi se pot reduce la două forme principale: 1. plană, 2. sferoidală. Se înţelege uşor, că la prima grupă, acolo, unde suprafeţele sunt plane, mişcările sunt reduse. Din contra, la a două grupă, acolo, unde suprafeţele sunt rotunzite, mişcările sunt cu mult mai întinse.

Cartilagiile articulare *(cartilagines articulares).* Orice suprafaţă articulară diartrodială proaspătă, este acoperită de un strat de cartilagiu de obiceiu hialin, care poartă numele de *cartilagiul articular* sau *cartilagiul de încrustare. Grosimea* acestui cartilagiu variază cu presiunea pe care o suportă, putând oscila dela o jumătate de milimetru la şase milimetri. Acolo, unde presiunea e mai mare şi cartilagiul va fi mai gros. Astfel articulaţiunile membrului inferior au cartigiile articulare mai groase ca cele ale membrului superior.

Intinderea cartilagiului este proporţională cu întinderea mişcă-

rilor articulare şi nu cu mărimea suprafeţei opuse. De exemplu, la articulaţia scapulo-umerală, capul e acoperit de cartilagiu pe o întindere mai mare de cât cea a cavităţii glenoide. (Poirier).

Cartilagiul articular are două suprafeţe: una liberă, netedă şi strălucitoare, situată, în interiorul articulaţiunii şi umezită de sinovie, cealaltă aderentă de os, de care e imposibil să fie despărţită. Circonferinţa cartilagiului sau marginea periferică răspunde periostului; la nivelul ei se termină membrana sinovială.

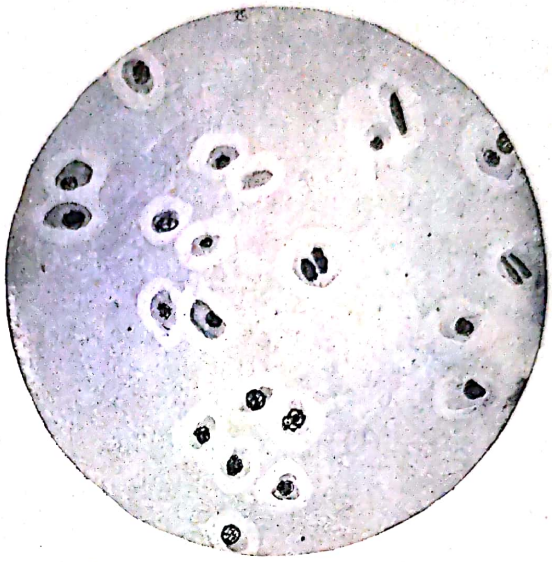

Fig. 362.
Cartilagiu hialin (Colecţia institutului).

Cartilagiul articular este foarte elastic; graţie acestei elasticităţi, el prezervă suprafeţele articulare de efectele loviturilor atât de frecvente în timpul vieţii. Cartilagiul articular este deasemenea foarte neted; această proprietate uşurează mişcările suprafeţelor puse în contact. Aşa se înţelege pentru ce alterarea prin cauze morbide a cartilagiilor articulare produce o pierdere a mişcărilor. Dispariţiunea totală a cartilagiilor articulare este şi mai gravă; ea produce sudarea celor două suprafeţe articulare şi consecutiv anchiloza. (Vezi aplicaţiuni medico-chirurgicale).

Structură. Cartilagiile articulare aparţin varietăţii numite *cartilagiu hialin*. Fac excepţii numai unele ca de exemplu cele dela articulaţiunea temporo-mandibulară, sternoclaviculară, unde e vorba de *fibro-cartilagii*. Un *cartilagiu hialin* este format dintr'o subtanţă fundamentală, omogenă şi anhistă, în care se găsesc celule cartilaginoase, (celule capsulate). (Fig. 362).

Fibro-cartilagiul e compus ca şi cartilagiul hialin dintr'o substanţă fundamentală şi celule cartilaginoase. Substanţa fundamentală e formată din fascicole conjunctive.

Fibro-cartilagiul sau cadrul articular. *(Labrum glenoidale).* Unele diartroze în care suprafeţele articulare sunt reprezentate printr'un cap articular şi o cavitate articulară au un fibro-cartilagiu periferic sau marginal, menit, să adânciască concavitatea cavităţii şi să permită un contact mai întins al suprafeţelor. El e numit încă *cadrul articular (labrum glenoidale).* Acest fibro-cartilagiu poate fi desvoltat pe tot înconjurul suprafeţei articulare sau numai pe o porţiune. In primul caz,

Scanned with OKEN Scanner

fibro-cartilagiul formează un inel şi ia numele de fibro-cartilagiu sau cadru inelar; în cazul al doilea, el nu ocupă decât o porţiune din circonferinţa suprafeţei articulare şi poate fi numit fibro-cartilagiu sau cadru parţial. Din primul grup fac parte fibro-cartilagiile articulaţiunii scapulo-umerale şi coxo-femurale; din grupul al doilea fac parte fibro-cartilagiile articulaţiunii falangelor.

Rolul cadrelor glenoidiane este de a mări cavitatea articulară; uneori ele servesc chiar la menţinerea suprafeţelor articulare, reprezentând un mijloc de unire. După Fick, el ar avea şi un rol protector, ferind marginea cavităţii respective împotriva loviturii capului sau colului celuilalt os.

Fibro-cartilagiile interarticulare, discurile sau meniscurile articulare. Fibro-cartilagiile sunt nişte despărţitoare, ce se găsesc între suprafeţele articulare. Ele diferă mult în formă şi dimensiune. Uneori ele ocupă toată articulaţia, formând un disc *(discus articularis)*; alte ori partea centrală a discului lipseşte şi suprafeţele articulare vin direct în contact la acest nivel; alteori fibro cartilagiile interarticulare au forma unor semilune.

Fibro-cartilagiile interarticulare aderă deasemenea de una din suprafeţele articulare, deobiceiu de cea mai mobilă şi o însoţesc în toate mişcările. De exemplu la genunchi, ele aderă de tibia; la articulaţia temporomandibulară de mandibulă.

Meniscurile sunt formate din fibro-cartilagiu.

Mijloace de unire sau ligamentele. Aceste sunt formaţiuni fibroase foarte rezistente şi inextensibile, care menţin în prezenţă suprafeţele osoase ale unei articulaţiuni. Forma şi dispoziţiunea ligamentelor este foarte variabilă; pentru uşurarea studiului, ele sunt împărţite în trei grupe. (Testut).

1. *Ligamentul capsular sau capsula articulară (capsula articularis)*, este un manşon fibros, care se inseră prin cele două extremităţi pe piesele osoase respective şi contribue la menţinerea lor. (Fig. 361). Capsula are o faţă internă, acoperită de sinovială şi o faţă externă, în raport cu muşchii şi tendoanele periarticulare. In plus, ea mai are două circonferinţe, care se inseră fie la nivelul suprafeţelor articulare, fie la oarecare distanţă, locul inserţiunii fiind condiţionat de întinderea mişcărilor. La nivelul circonferinţelor, capsula se continuă cu periostul oaselor. Acest detaliu anatomic îşi are importanţa lui practică. Graţie acestei dispoziţii, chirurgul poate rezeca extremităţile oaselor, după ce a dezlipit cu răzuşa complexul capsulo-periostic al articulaţiunii. *(Rezecţiune superiostică).*

Scanned with OKEN Scanner

Grosimea unei capsule este variabilă; în unele părți ea este îngroşată, în altele ea este subțiată, iar pe alocurea ea e redusă numai la câteva fascicole resfirate. Părțile îngroşate au primit numele de *ligamente*. In unele articulațiuni (scapulo-umerală, coxo-femurală) capsula are aspectul ei tipic de manşon; în altele ca la genunchi, gâtul piciorului, părțile întărite sunt singurele bine evidențiate, astfel ca unii autori moderni nu mai descriu capsula articulară, ci se mulțămesc cu menționarea ligamentelor. In realitate, după cum a dovedit *Morel* şi *Duval*, capsula există, fiind rudimentară şi redusă la câteva fascicole răspândite, printre care membrana sinovială herniază. (Poirier). Aceste fascicole fac parte tot din ligamentul capsular, care în locurile, unde piesele scheletice nu au nevoe de o unire solidă, nu se dezvoltă. In schimb, în părțile, unde este nevoe de o puternică unire, porțiunile capsulei se dezvoltă mult, formând ligamentele, care la prima vedere par izolate şi nefăcând parte din capsulă. Capsula are un rol şi în fiziologia patologică. Ea este foarte rezistentă şi protejează articulațiunea de invazia proceselor morbide vecine şi invers, părțile vecine de propagarea leziunilor articulare. In traumatisme ea poate smulge porțiuni osoase.

La o articulație preparată, capsula apare ca o formațiune foarte laxă, permițând suprafețelor articulare să fie depărtate una de cealaltă. La omul viu, suprafețele vin în contact, menținute fiind de presiunea atmosferică şi de tonicitatea muşchilor (vezi mai jos). Astfel se explică pentru ce plice de ale capsulei nu sunt prinse între suprafețele articulare.

2. *Ligamentele interosoase* sunt scurte şi foarte rezistente, fiind aşezate nu la periferia oaselor ci între oase.

O chestiune foarte importantă este acea a raporturilor lor cu cavitatea articulară. Aceste ligamente sunt acoperite de sinovială. Prin urmare se găsesc ele situate în interiorul articulațiunilor sau nu? Deşi după aparență ar părea că sunt intra-articulare, în realitate ele nu sunt, fiind separate de cavitate prin membrana sinovială. Se poate ajunge la ele, fără a se deschide articulațiunea; ele sunt interosoase, dar nu intra ci extra-articulare. (Testut, Poirier). Fick nu admite această caracterizare; raporturile cu sinoviala nu pot determina pentru acest autor, denumirea de „extra-articulare."

3. *Ligamentele de distanță* unesc două oase separate între ele printr'un interval.

Structura. Atât capsula articulară cât şi ligamentele sunt formate din țesut conjunctiv şi în special din fascicole conjunctive. La unele ligamente, ca la cele galbene, predomină fibrele elastice.

Scanned with OKEN Scanner

Rolul presiunei atmosferice în menţinera suprafeţelor articulare. Presiunea atmosferică, după unii autori, ar avea un rol important în menţinerea suprafeţelor articulare. Acest rol a fost demonstrat de către fraţii Weber prin următoarele experienţe, făcute asupra articulaţiunii coxo femurale: 1. la un cadavru, la care membrele atârnă, se secţionează toate părţile moi ce înconjoară articulaţia coxofemurală, împreună cu capsula şi totuşi capul femural nu părăseşte cavitatea cotiloidă. 2. dacă se perforează prin basin păretele cavităţii cotiloide, capul poate fi uşor extras graţie presiunii atmosferice, care îl împinge prin orificiul făcut. 3. dacă se repune capul în cavitate şi se obstruiază gaura numai cu degetul, femurul este menţinut din nou în situaţia lui şi cade îndată, ce am scos degetul. După autorii, care admit părerea fraţilor Weber, presiunea atmosferică ar avea un rol mare în menţinerea suprafeţelor articulare şi în celelalte articulaţiuni. Aceste experienţe făcute pe cadavru au fost în ultimul timp combătute. (Extras din Testut).

Graţie presiunii atmosferice, suprafeţele articulare vin în contact şi cavitatea articulară în mod normal e un spaţiu virtual, (la acest contact contribue şi acţiunea musculară).

Asupra corpului nostru, cu o suprafaţă de doi metri pătraţi acţionează o presiune de 20.000 chilograme, pe care n'o simţim fiindcă acţionează din toate părţile. (Siegelbauer).

Rolul muşchilor în menţinerea suprafeţelor articulare. După unii autori, muşchii au rolul de căpetenie în menţinerea suprafeţelor articulare, graţie tonicităţii şi elasticităţii lor. *Gerken* a arătat că la animalele curarizate e suficient să secţionăm muşchii periarticulari, pentru a putea extrage capul femural din cavitatea cotiloidiană. (Testut). Muşchii mai au un rol. Unii din ei aderă intim de capsulă; prin contracţiunea lor, ei trag de capsulă şi împiedică prinderea eventualelor plice între suprafeţele articulare. La anumite articulaţiuni sunt fascicole speciale, însărcinate cu acest rol.

Mijloacele de alunecare sau sinovialele. *Sinovialele* sunt nişte membrane subţiri, care tapetează capsula articulară, de care aderă intim. Ele secretă un lichid gălbuiu şi unsuros, asemănător cu „uleiul gros" numit *sinovie.* Sinovia are un rol capital în mecanica articulaţiunilor, căci uşurează alunecarea suprafeţelor osoase.

Dispoziţiune generală. Sinoviala se prezintă ca un manşon întins de la o suprafaţă articulară la cealaltă; ea are deci două extremităţi şi două feţe. *Extremităţile* se inseră pe înconjurul suprafeţe-

lor articulare, *la limita dintre os şi cartilagiul articular;* cele două extremităţi ale sinovialei nu ajung însă nici odată până la marginea cartilagiului de încrustare; ele se inseră deci pe os, puţin înafară de suprafaţa articulară. Este important de specificat acum, deşi vom reveni la fiecare articulaţie în parte, care sunt raporturile dintre sinovială şi os. Aceste relaţiuni diferă după modul de inserţiune a capsulei. Când capsula articulară se inseră la limita suprafeţei cartilaginoase, sinoviala nu prezintă nici un raport cu osul, întrucât de pe capsulă ajunge direct la cartilagiu. Când capsula articulară se inseră la oarecare distanţă de suprafaţa cartilagioasă, atunci, membrana sinovială tapetează capsula, ajunge la inserţia ei pe os şi apoi se reflectează, tapetând toată porţiunea osului, cuprinsă între suprafaţa cartilaginoasă şi inserţiunea capsulei. (Testut).

Sinoviala are două feţe. Una este profundă; ea are un aspect neted şi lucios şi mărgineşte cavitatea articulară, cealaltă vine în raport cu capsula de care aderă intim, iar la nivelul părţii reflectate, cu osul (periostul). Este de ştiut, că pe când capsula fibroasă poate fi perforată sau redusă, sinoviala nu e nici odată perforată. Deci în locurile unde capsula fibroasă este redusă, sinoviala singură mărgineşte cavitatea articulară. Sinoviala este un organ de mare importanţă funcţională. Din cauza abundenţei de vase, ea se inflamează cea dintâi din toate organele articulaţiunii. Leziunile ei pot produce turburări grave în funcţionarea articulaţiunii. Autorii vechi o asimilau cu o seroasă şi ca orice seroasă având o putere de absorbţiune foarte mare. Azi această părere este combătută. (Policard).

Autorii germani, bazaţi pe intimitatea de unire dintre sinovială şi capsulă, le descriu ca făcând parte din aceiaş formaţiune. După ei capsula e formată din două strate: *stratum fibrosum* şi *stratum synoviale.* Sinoviala ar fi deci numai stratul intern al capsulei, care are raporturi mai întinse cu osul. (Fick).

Prelungirile sinovialei. Sinovialele prezintă adeseori prelungiri, care după direcţia lor pot fi divizate în interne şi externe. (Testut).

1. *Prelungirile interne* plutesc libere în cavitatea articulară. Mărimea ca şi forma lor este foarte variată; uneori sunt fine, filiforme şi poartă numele de *vilozităţi (villi synoviales);* alteori e vorba de prelungiri mai mari, ramificate sau dispuse în grupe şi poartă numele de *ciucuri.* Aceste din urmă pot fi divizate şi după structura lor; unele conţin în interior vase şi se numesc *plice* sau *ciucuri vasculari (plicae synoviales);* altele conţin grăsime şi poartă numele de *plice* sau *ciucuri grăsoşi (plicae adiposae).* Aceste prelun-

giri au rolul de a umple golurile, care se fac în articulaţie în timpul unor mişcări.

2. *Prelungirile externe* sunt de două feluri:

a) unele foarte întinse, se găsesc sub tendoanele muşchilor, uşurându-le alunecarea; ele nu comunică cu sinoviala, decât printr'un orificiu foarte mic. (Fig. 363). Ele par a fi burse seroase musculare, unite cu sinoviala. (Testut).

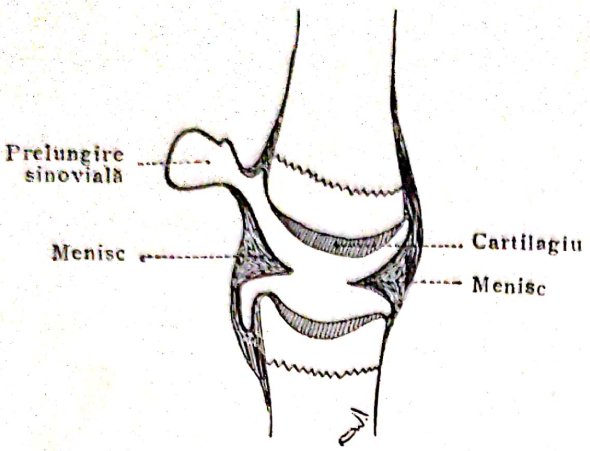

Fig. 363.
(După Fick)

b) al doilea fel de prelungiri externe sunt aşa numitele *cripte* sau *foliculi sinoviali,* formate de mici funduri de sac ale sinovialei, care se însinuează între fibrele ligamentelor. Ele sunt mici şi comunică cu cavitatea articulară.

Structura. Sinoviala este compusă din două strate: 1. un strat extern format de ţesut conjunctiv; 2. un strat intern, care răspunde cavităţii articulare şi a cărui structură nu este încă bine stabilită. In mod schematic se poate admite, că el e format din elemente poliedrice pe părţile proeminente, iar pe părţile netede, din celule stratificate de natură conjunctivă. Nu se mai admite endoteliul, descris altă dată. Sinoviala e abundent vascularizată şi conţine numeroase formaţiuni nervose.

SINOVIA. Sinovia este un lichid care unge în mod constant cavitatea articulară, uşurând alunecarea suprafeţelor osoase. Ea este un lichid văscos, unsuros şi gălbui; la microscop, sinovia apare ca un lichid, care are în suspensiune elemente celulare, desprinse de pe faţa internă a sinovialei.

Sinovia nu reprezintă un produs de secreţiune al celulelor mucoase care lipsesc complect în structura sinovialei. Existenţa, în compoziţia ei, a celulelor de acelaşi tip, ca cele superficiale ale sinovialei, este favorabilă ipotezei care face din acest lichid o formă fluidă a substanţei fundamentale conjunctive (Policard). Chimiceşte, sinovia se compune din: apă 95%, o substanţă albuminoidă analoagă cu nucleo-albuminele (fosforată); o altă substanţă albuminoidă, asemănătoare cu mucina (nefosforată); substanţe grase şi săruri (cloruri, fosfaţi sulfaţi).

Cavitatea articulară. *(Cavum articulare).* Este vorba doar de o cavitate virtuală, deoarece suprafeţele articulare ca şi celelalte elemente (capsulă, meniscuri) sunt intim aplicate unele pe celelalte,

Scanned with OKEN Scanner

prin acţiunea presiunii atmosferice şi a tonicităţii musculare. Intre suprafeţele articulare există doar un strat foarte subţire de sinovie.

Cavitatea virtuală a articulaţiunii poate deveni reală în cazul unui revărsat lichid (sânge, puroi, serozitate). Am văzut, că sinoviala, contrar părerii vechi, nu are o reală putere de rezorbţiune. Rezorbţiunea lichidelor articulare ar fi datorită, după anumiţi autori, unor mici rupturi ale sinovialei şi deschiderii consecutive a vaselor. Fără aceste rupturi ar putea lichidul să stea multă vreme nerezorbit. (Fick).

Mecanica articulară. Funcţiunea articulaţiunii constă în imprimarea anumitor mişcări, oaselor ce intră în constituţia ei. Mişcarea şi forma articulaţiunii sunt într'o obligată dependinţă una de alta, astfel că doar examinând forma suprafeţelor articulare putem înţelege uşor natura mişcărilor. De sigur şi aici, ca şi aiurea, factorul funcţiune are valoarea determinantă; natura unei articulaţiuni rezultă din strângerea caracterelor morfologice dobândite prin funcţionare în decursul timpurilor şi transmise prin hereditate. Dar la articulaţiuni, influenţa funcţiunii asupra formei se poate demonstra în mod direct; la arcobaţi, adică la acele persoane, care au exagerat funcţiunea articulaţiunilor lor, există modificări ale suprafeţelor articulare şi ale dispoziţiunii legamentare.

Mişcări. Ţinând seama de lucrările diferiţilor autori, într'o diartroză putem distinge următoarele mişcări elementare: *alunecarea, învârtirea* şi *rotaţiunea.*

ALUNECAREA constă în deplasarea suprafeţelor puse în contact, însoţită de frecare, adică fără îndepărtarea lor. Asemenea mişcări găsim la diartrozele planiforme.

ÎNVÂTIREA este caracterizată prin deplasarea circulară a suprafeţelor articulare însoţită de îndepărtarea lor. O asemenea mişcare este comparabilă cu cea a roţii pe pământ. In învârtire la fiecare nouă fază a mişcării, alte porţiuni din suprafeţele articulare vin în contact (Fick). Exemple de învârtire găsim în articulaţiunea temporomandibulară şi în cea a genunchiului.

ROTAŢIUNEA este caracterizată prin mişcarea osului împrejurul unui ax paralel cu dimensiunea lui cea mare. Acest ax poate fi situat înafara osului; în acest caz rotaţiunea e însoţită de deplasare ca în supinaţiunea şi pronaţiunea antebraţului. Alteori axul trece chiar prin punctele de contact ale suprafeţelor articulare; rotaţiunea este pură, fără deplasare ca în mişcarea cupulei radiale pe capul cel mic al umerului.

Aceste mişcări se combină între ele.

Scanned with OKEN Scanner

Axul articular. Axul articular este o linie teoretică împrejurul căreia se execută mişcările unei articulaţiuni. O articulaţiune poate avea unul sau mai multe axe. De exemplu: articulaţia cotului are un singur ax, cea a gâtului mânii are două şi cea scupulo-umerală, trei. O articulaţiune cu mai multe axe posedă mişcări mai întinse şi mai variate ca cea cu un singur ax.

In timpul mişcărilor articulare, oasele (şi la omul viu, diferitele segmente ale membrelor) iau anumite poziţiuni între ele. După felul acestor poziţiuni distingem: *flexiunea, extensiunea, abducţiunea, adducţiunea, circumducţiunea, pronaţiunea* şi *supinaţiunea.* Inafară de circumducţiune celelalte mişcări sunt oposite.

Flexiunea este mişcarea prin care două segmente ale unui membru se aproprie între ele.

Extensiunea este mişcarea contrarie prin care segmentele se depărtează.

Sub numele de *Adducţiune* înţelegem acea mişcare graţie căreia un membru sau un segment de membru se aproprie de planul sagital al corpului, iar prin *Abducţiune* mişcarea inversă, adică de îndepărtare.

Circumducţiunea este o mişcare care rezultă din executarea succesivă a celor patru mişcări precedente: abducţiune, extensiune, adducţiune şi flexiune. Când un os execută aceasta mişcare, el descrie un trunchi de con, cu vârful la nivelul articulaţiunii.

Pronaţiunea este o mişcare de rotaţiune a membrului prin care degetul cel mare al mânii sau al piciorului se aproprie de corp, iar mişcarea inversă de îndepărtare a degetului prin rotaţie se numeşte *supinaţie.*

Linia articulară este linia de separaţiune dintre suprafeţele articulare; forma ei este foarte importantă de cunoscut pentru chirurg, în technica dezarticulaţiunilor.

Clasificaţia diartrozelor. Clasificarea diartrozelor se face ţinând seamă fie de forma suprafeţelor articulare şi de natura mişcărilor, fie de numărul oaselor ce o compun, fie de numărul axelor existente. După forma suprafeţelor articulare se disting şase grupe de diartroze:

1. ARTICULAŢIUNILE ENARTROIDALE *(enartrozele). a)* Suprafeţele lor articulare sunt formate de un cap şi o cavitate sferică; *b)* aceste articulaţiuni se bucură de o mare mobilitate având: flexiune, extensiune, adducţiune, abducţiune, circumducţiune şi rotaţiune. Ca exemplu avem articulaţia coxo-femurală.

2. ARTICULAŢIUNILE CONDILIENE *(condilartroze, articulatio elipsoidea). a)* La aceste articulaţiuni, una din suprafeţele articulare este reprezentată printr'un segment de elipsoid, mai mult sau mai puţin alungit, iar alta printr'o cavitate numită cavitate glenoidă. *b)* Ele posedă toate mişcările celor precedente, afară de rotaţiune. Ca exemplu avem articulaţia atlanto-occipitală.

3. ARTICULAŢIUNILE PRIN IMBUCĂTURA RECIPROCĂ *(articulaţie în şea, articulatio sellaris). a)* Suprafeţele lor articulare sunt concave într'un sens şi convexe într'altul, astfel că la concavitatea uneia corespunde convexitatea celeilalte. *b)* Mişcările sunt aceleaşi ca la grupul precedent. Ca exemplu avem articulaţia trapezo-metacarpiană.

4. ARTICULAŢIUNILE TROCHLEIENE *(teochleartroze, ginglimul unghiular). a)* Suprafeţele articulare ale acestor articulaţiuni sunt formate pe de o parte de un scripete sau trochleie şi pe de altă parte de o suprafaţă articulară, formată de o creastă (pentru şanţul scripetelui) şi două povârnişuri laterale pentru părţile laterale ale scripetelui. *b)* Ele au mişcările de flexiune, de extensiune şi foarte puţine de lateralitate. Ca exemplu avem articulaţia cotului.

5. ARTICULAŢIILE TROCHOIDE *(ginglimul lateral, articulatio trochoidea). a)* Suprafeţele lor articulare sunt constituite dintr'un cilidru osos, conţinut într'un inel osteo-fibros şi care se mişcă împrejurul axului său. *b)* Articulaţiile trochoide nu posedă decât mişcarea de rotaţiune. Ca exemplu avem articulaţia radio-cubitală superioară.

6. DIATROZELE PLANIFORME*) au *a)* suprafeţele articulare plane şi *b)* numai mişcări pe alunecare.

Diartrozele planiforme poartă în mod obişnuit numele de *artrodie,* în tratatele franceze. Intenţionat am evitat acest termen căci el pretează la confuzie. Intradevăr pe când autorii francezi numesc artrodii, articutaţiunile cu suprafeţele plane şi mişcări reduse, autorii germani înţeleg sub acest nume enartrozele în care suprafeţele articulare sunt segmente sferice şi au mişcări multiple.

După numărul oaselor ce intră în formarea unei articulaţiuni, articulaţiunile se impart: *a)* articulaţiuni simple în care intră numai două suprafeţe articulare; *b)* articulaţiuni complexe în care intră mai multe din aceste suprafeţe. După numărul axelor articulare, articuţiunile se împart: *a)* articulaţiuni cu un singur ax: trochleartrozele şi trochoidele; *b)* articulaţiuni cu două axe: condilartrozele, articulaţiunile în şea; *c)* articulaţiuni cu mai multe axe: enartrozele.

*) Termen luat din Fick.

APLICAȚIUNI MEDICO-CHIRURGICALE.

Generalități. O diartroză spre a corespunde întru totul rolului ei, trebue să fie mobilă și solidă. Condițiunea funcțională esențială este însă mobilitatea. De aceea vom vedea că în tratamentul boalelor articulare, medicul este îndrituit să întrebuințeze toate mijloacele technice posibile, de la cele mai simple, de exemplu masajul, până la cele mai complicate, (cum sunt rezecțiunile osoase și transplantările) pentru obținerea acestei condițiuni funcționale.

Elementul „mobilitate" la rândul lui este condiționat de soliditate. O articulațiune mobilă, dar nesolidă constitue o infirmitate; de aceea vom vedea adesea chirurgii preferând anchiloza, adică sudarea definitivă a doua sau mai multe oase normal mobile, spre a obține o pârghie rezistentă mult mai folositoare bolnavului de cât o articulațiune mobilă, dar inutilizabilă. Pentruca o articulațiune să-și poată păstra o completă integritate funcțională, trebue ca părțile ei constitutive să fie nealterate. Leziunile cartilagiilor articulare, ale sinovialei, ale capsulei și ale ligamentelor produc turburări funcționale a căror gravitate depinde de întinderea sau întensitatea procesului morbid.

Articulațiunile ca și oasele pot suferi traumatisme, pot fi sediul tumorilor sau se pot inflama.

Vom arăta pe scurt cele mai importante alterațiuni morbide, ce pot interesa articulațiunile:

A) **Leziuni traumatice.** Leziunile traumatice ale articulațiunilor sunt destul de frecvente. Iată cele mai importante:

Entorsa. Entorsa este o stare patologică de natură traumatică, în care se produc leziuni ale diferitelor organe ce întră în constituția articulațiilor, fără să rezulte ca în luxații, o deplasare definitivă a suprafețelor articulare. In entorsă, ligamentele sunt rupte sau desinserate de pe os. Uneori ele smulg chiar un fragment osos. Deasemenea capsula, sinoviala și cartilagiile pot prezenta leziuni de grade diferite. In urma acestor leziuni se pot face revărsate sanghine (hemartroze) în interiorul articulațiunii. Entorsa nu este o afecțiune totdeauna ușoară. Ea poate produce o înțepenire mai mult sau mai puțin accentuată sau dimpotrivă o laxitate foarte pronunțată a articulațiilor. Uneori ea favorizează localizarea unui proces tuberculos.

Plăgi articulare. Plăgile articulare sunt foarte grave de oarece ele interesează sinoviala. Ori sinoviala se poate infecta cu foarte mare ușurință și produce o artrită infecțioasă, care se poate complica prin septicemic.

Hemartroza. Hemartroza este o revărsare de sânge în cavi-

tatea articulară. Ea este de cele mai dese ori de origină traumatică.

Luxaţiunea. Luxaţiunea este o stare patologică de natura traumatică caracterizată printr'o deplasare definitivă a suprafeţelor articulare. De exemplu, în luxaţiunea coxo-femurală, capul femural părăseşte de tot cavitatea cotiloidă. Luxaţiunile sunt de cele mai dese ori produse de un traumatism (luxaţiune traumatică). In afară de aceste luxaţii există însă şi *luxaţiuni congenitale,* datorite unui viciu de desvoltare al articulaţiunii şi *luxaţiuni patologice,* produse de o stare morbidă, în care mijloacele de unire ale articulaţiunilor au devenit insuficiente.

B) **Leziuni înflamatorii.** Leziunile inflamatorii ale articulaţiunii sunt numite artrite. Artritele pot fi acute sau cronice. După natura agentului infecţios artritele pot fi de natură tuberculoasă, gonococică, streptococică, reumatismală. Tot aci trebue să notăm şi *Hidartroza,* care este revărsarea unui lichid seros în cavitatea articulară. Hidartroza nu e o boală ci un simptom.

C) **Tumori.** Articulaţiunile pot prezenta tumori de diferite naturi, unele maligne (sarcome), altele benigne (lipome, enchondrome). Dintre cele mai caracteristice tumori notăm *chistele articulare.* Chistele articulare sunt nişte tumori cu conţinut lichid. Chistele articulare sunt dezvoltate în prelungirile sinovialelor, care în mod accidentat se izolează de restul sinovialei. Aceste chiste se dezvoltă mai ales în regiunea popliteie şi în cea a gâtului mâinii.

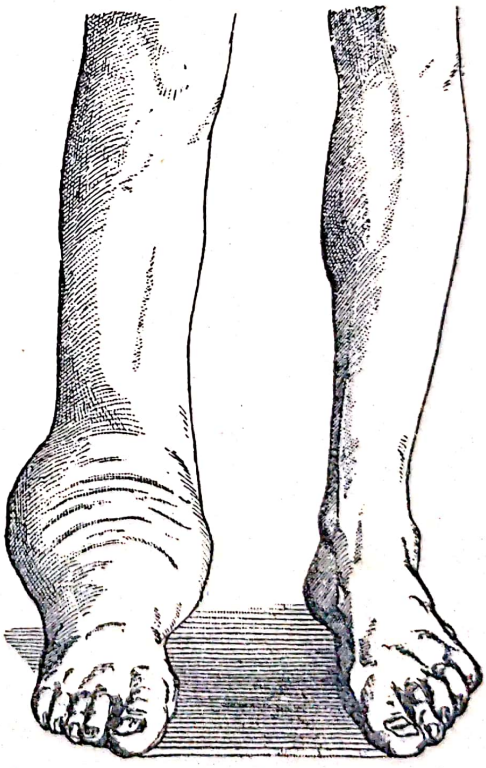

Fig. 364
Artropatie tabetică (După Tixier)

Articulaţiunile mai pot prezenta în clinică şi alte alteraţiuni, despre care vom aminti câte puţin la capitolele respective. Trebue totuşi să notăm aici că în boalele sistemului nervos se produc leziuni ale articulaţiunilor, cunoscute sub numele de *atropatii nervoase.* Dintre artropatiile nervoase cea tabetică e cea mai frecventă.

Anchiloza. Anchiloza este pierderea totală sau parţială a mişcărilor unei articulaţiuni. Ea poate fi terapeutică, cum am văzut mai sus, produsă deci intenţionat de chirurg în scopul unei bune utilizări funcţionale a membrului; ea

Scanned with OKEN Scanner

poate fi patologică, când rezultă din evoluţiunea unei boale rău tratate. După poziţia membrului şi după posibilităţile de utilizare ale bolnavului se disting: anchiloze în poziţie bună şi anchiloze în poziţie rea.

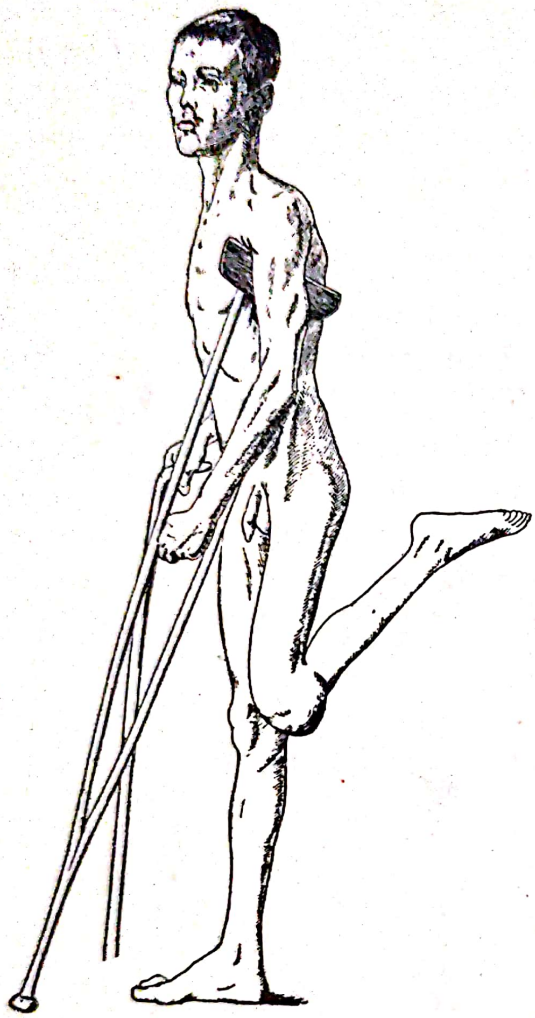

Fig. 365
Anchiloză în poziţie vicioasă
(După Tixier)

Noţiuni chirurgicale. Când în tratamentul unei articulaţiuni, mijloacele medicale au fost epuizate sau sunt inaplicabile, se face apel la technica chirurgicală. Scopul urmărit de chirurg în tratarea unei articulaţiuni bolnave este după cum am văzut mai sus, obţinerea condiţiunilor funcţionale normale: mobilitate şi soliditate. Cele mai caracteristice operaţiuni articulare sunt următoarele: *artrotomia, rezecţia, artrodeza şi transplantarea articulară.*

1. *Artrotomia.* Artrotomia este deschiderea articulaţiunii cu scopul de a evacua o colecţie purulentă sau de a extrage un corp străin.

2. *Rezecţia.* Rezecţia este o operaţiune articulară, care constă în extirparea porţiunilor osoase bolnave dintr'o articulaţiune. Scopul ideal al unei rezecţiuni este obţinerea unei neartroze, adică a unei noi articulaţiuni. In cazul că acest diziderat nu se poate dobândi, atunci chirurgul caută să producă o anchiloză solidă, în bună poziţiune. Rezecţiunea se poate executa şi în cazuri de anchiloze *(rezecţiuni ortopedice)* cu scopul de a obţine o neartroză şi a reda bolnavului mişcările.

Am văzut că scopul principal al unei rezecţiuni articulare este obţinerea unei neartroze. Acest obiectiv poate fi ajuns graţie proprietăţilor de modelare pe care le au extremităţile osoase. Totdeodată trebuesc păstrate cât se poate mai bine legăturile fibroase şi muşculare, graţie cărora articulaţiunea nouă capătă vigoare şi mobilitate. „Fără ligamente şi fără muşchi, o neartroză de rezecţiune nu este pentru membrul respectiv, decât o pseudartroză impotentă" (Farabeuf). In technica chirurgicală se păstrează mijloacele de unire ale articulaţiunii prin rezecţia numită *sub capsulo-periostică.* Principiul operaţiuni e urmă-

torul: După ce s'au incizat părţile moi şi am ajuns la articulaţie, se secţionează capsula articulară şi periostul care continuă capsula. Se desprinde pe rând cu răzuşa fiecare din cele două buze ale capsulei până s'au eliberat complet extremităţile osoase. Apoi se secţionează cu ferăstrăul porţiunile respective ale oaselor.

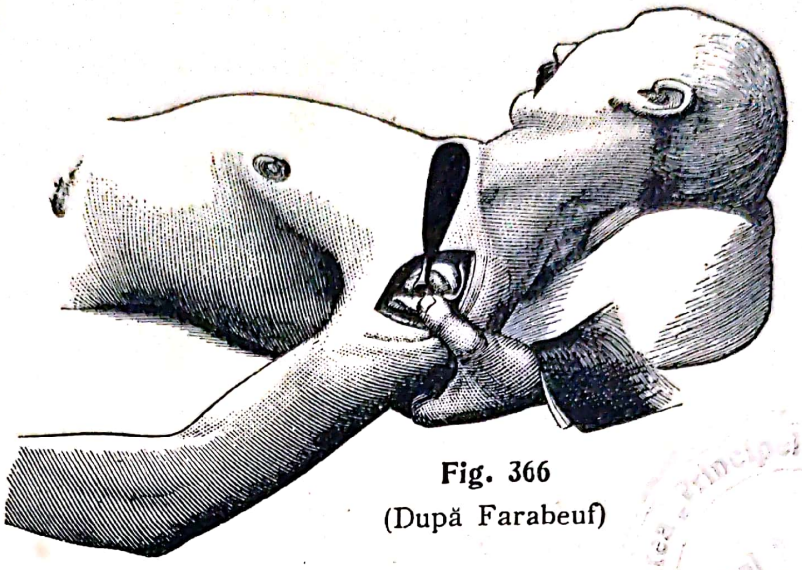

Fig. 366
(După Farabeuf)

Transplantări articulare. Pentru a reda mobilitatea şi soliditatea unei articulaţiuni, chirurgii n'au ezitat de a transplanta articulaţiuni, adică de a extirpa articulaţia bolnavă parţial sau în întregime şi de a o înlocui cu alta sănătoasă.

Iată câteva exemple din cele mai interesante transplantări din literatura medicală: *Lexer* înlocuieşte o articulaţiune a genunchiului bolnavă printr'o articulaţie similară luată de la membrul superior scurtat şi paralitic al unui alt bolnav (Iacobovici — Abramovici). *Küttner* transplantează treimea superioară a femurului cu capul articular, provenit de la cadavrul unui individ sucombat în coma, cu o tumoră cerebrală. Transplantarea s'a făcut la 35 de ore de la moarte (Iacobovici-

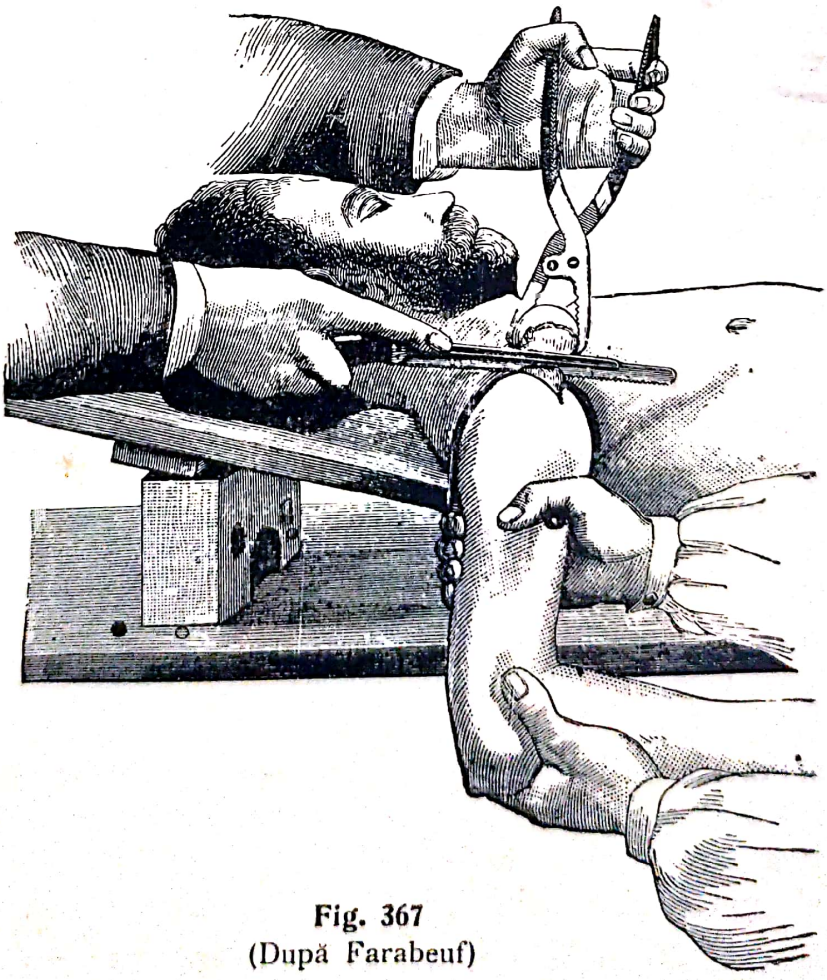

Fig. 367
(După Farabeuf)

Abramovici). *Walther* rezecă extremitatea inferioară a radiului și transplantează în loc extremitatea superioară a radiului (Iacobovici—Abramovici).

§. 3. GENERALITAȚI ASUPRA AMFIARTROZELOR.

Amfiartrozele (numite încă *simfize, Halbgelenke*), se bucură de o mobilitate redusă; ele fac trecerea de la diartroze la sinartroze. Amfiartrozele sunt împărțite în: amfiartroze propriu zise sau adevărate și diarto-amfiartroze (Testut).

A) AMFIARTROZELE PROPRIU ZISE. Amfiartrozele propriu zise au următoarele caractere: 1. au suprafețe articulare plane sau puțin excavate, acoperite de cartilagiul hialin în toată întinderea lor; 2. între suprafețele articulare se găsește un disc fibros, de grosime variabilă, care aderă intim de ele, formând astfel un mijloc puternic de unire; de aceea e numit de unii autori, *ligament interosos.*

Amfiatroza nu posedă cavitate articulară și nici sinovială. Exemplu avem articulațiunile coloanei vertebrale.

B) DIARTRO-AMFIARTROZELE. Diartro-amfiartrozele se aseamănă din punct de vedere fiziologic cu amfiartrozele propriu zise. Deosebirea morfologică este deasemeni foarte mică și constă în faptul, că, ligamentul interosos prezintă o spărtură în centrul lui, care putând fi echivalată cu o cavitate articulară (Testut), apropie amfiartroza de grupul diartrozelor. Uneori se poate chiar găsi și o sinovială. Ca exemplu avem simfiza pubiană.

Notă. In terminologia germană termenul de simfiză nu e sinonim cu cel de amfiartroză. Autorii germani consideră simfiza ca făcând parte din articulațiunile imobile, iar prin amfiartroză înțeleg diartrozele cu suprafețe plane.

§. 4. GENERALITĂȚI ASUPRA SINARTROZELOR.

Sinartrozele sunt articulațiuni imobile; ele se întâlnesc la oasele craniului și sunt formate din suprafețe osoase, separate uneori printr'o substanță conjunctivă, *membrana suturală*, alteori, printr'o substanță cartilaginoasă. După substanța, care le separă, sinartrozele se impart în două grupe (Testut).

1. SUTURILE sau SINARTROZELE CU SUBSTANȚĂ INTERPUSĂ FIBROASĂ (*sinfibroze*). Oasele care se unesc prin sinfibroze, sunt menținute în contact printr'o bandă de țesut conjunctiv. Aceste suturi persistă o mare parte din vieață și se întâlnesc acolo, unde oasele se dezvoltă fără a trece prin stadiul cartilaginos. După modul de configurațiune al suprafețelor articulare, ele se subdivid în:

a) *sutură dințată* (*sutura serrata*), la care suprafețele se angre-

neazǎ prin numeroşi dinţi. Exemplu: sutura fronto-parietală, sagitală, occipito-parietală (Fig. 368).

b) *sutura solzoasă* (*sutura squamosa*), la care suprafeţele articulare sunt tăiate oblic. Exemplu: sutura parieto-temporală.

c) *sutură armonică* (*Harmonia*), la care suprafeţele articulare sunt netede (Fig. 369).

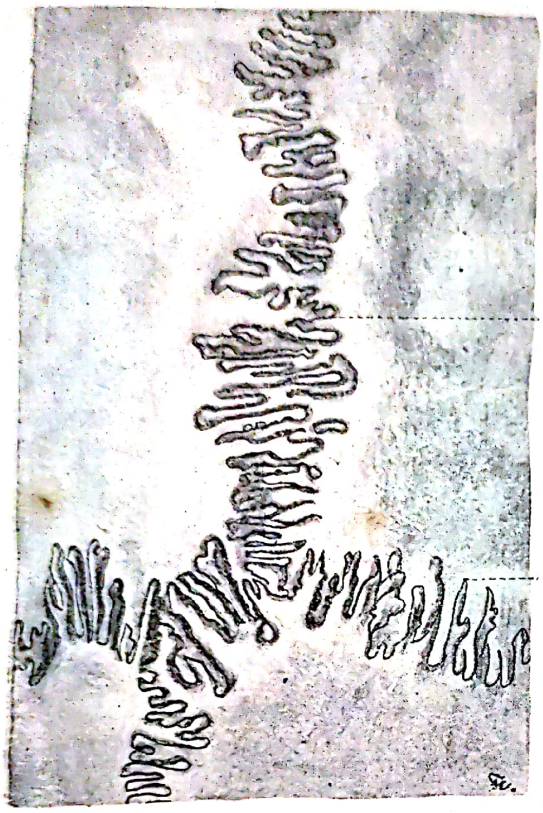

Fig. 368. Sutura dinţată.

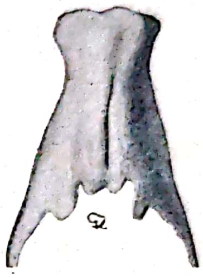

Fig. 369. Sutura armonică.

Exemplu: articulaţia oaselor nazale, unguisului cu maxilarul superior.

d) *schindileza*, în care avem de o parte o creastă, iar de alta un şanţ. Exemplu: unirea vomerului cu creasta sfenodială (Fig. 370).

2. SINCONDROZELE sau SINARTROZELE CU SUBSTANŢĂ INTERPUSĂ

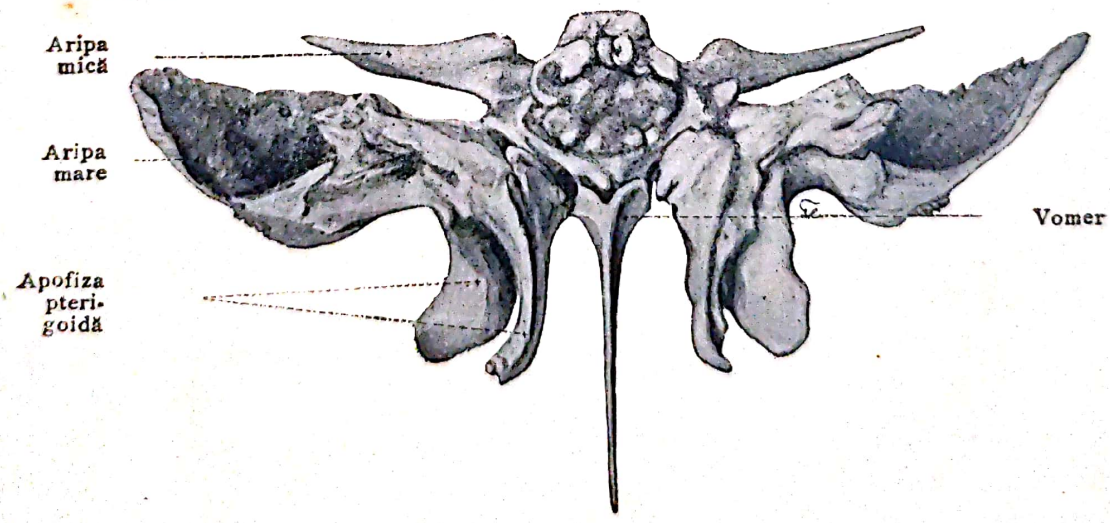

Fig. 370. Schindileză.

CARTILAGINOASĂ. Sunt articulaţiuni, în care suprafeţele osoase netede sunt unite printr'un cartilagiu intermediar, foarte aderent şi al cărui

perichondru se continuă direct cu periostul suprafeţelor osoase. De exemplu: unirea sfenoidului cu occipitalul, etc.

Sindezmozele. Sindezmozele sunt o varietate de legături osoase, formate de membrane sau de ligamente, care unesc între ele două oase diferite sau două părţi ale unui aceluiaş os. Asemenea exemple avem: ligamentul coraco-acromian, membranele interosoase, ligamentele galbene, etc.

§. 5. PLANUL DE STUDIU.

Articulaţiunile corpului vor fi studiate în următoarea ordine:

1° Articulaţiunile coloanei vertebrale;
2° Articulaţiunile capului cu coloana vertebrală;
3° Articulaţiunile capului;
4° Articulaţiunile toracelui;
5° Articulaţiunile membrului superior;
6° Articulaţiunile membrului înferior.

Scanned with OKEN Scanner

1° ARTICULAȚIILE COLOANEI VERTEBRALE.

Vertebrele sunt unite între ele prin ajutorul diferitelor ligamente, edificând astfel coloana vertebrală. Dar coloana vertebrală este unită în sus cu capul, înainte cu coastele, în jos și pe lături cu oasele coxale. In acest capitol vom avea în vedere numai articulațiile propriu zise ale coloanei vertebrale, numită încă *articulațiuni intrinseci* (Testut); pe cele formate de coloana vertebrală cu oasele învecinate sau *articulațiunile extrinseci* le vom studia în capitole speciale. Am văzut că vertebrele sunt de două feluri: adevărate și falșe; dispoziția ligamentelor variază după cum considerăm una sau cealaltă grupă.

I. **Articulațiunile vertebrelor adevărate.** Vertebrele adevărate se articulează prin *corpurile* lor și prin *apofizele articulare*; ele se unesc la distanță prin *apofizele spinoase, prin lame și prin apofizele transverse* (Fig. 371).

A) **ARTICULAȚIUNILE CORPURILOR VERTEBRALE.** Aceste articulațiuni sunt amfiartroze.

SUPRAFEȚELE ARTICULARE. Suprafețele articulare sunt reprezentate prin fețele superioare și inferioare ale corpurilor vertebrale deja descrise (Pag. 61). Aceste fețe fiind ușor excavate, cele două suprafețe articulare ce vin în contact, interceptează între ele un spațiu eliptic. Pe omul viu depresiunea feței vertebrale este atenuată prin prezența unei lame de cartilagiu hialin.

Suprafețele articulare, la vertebrele cervicale prezintă *apofizele unciforme* și șanțurile respective (Vezi osteologia Pg. 64) care impreună unite formează *articulațiunile unco-vertebrală*, (vezi mai jos).

MIJLOACELE DE UNIRE. Mijloacele de unire sunt reprezentate pe de o parte prin niște discuri situate între corpurile vertebrale, numite *fibro-cartilagiile intervertebrale*, iar pe de altă parte prin două panglici fibroase, *ligamentele comune*.

1. *Fibro-cartilagiile intervertebrale (fibrocartilagines interverte-*

brales) cunoscute în mod obişnuit sub numele de *ligamente interosoase* sau de *meniscuri intervertebrale*, se prezintă ca nişte lentile biconvexe, umplând spaţiul eliptic limitat de cele două suprafeţe osoase (Fig. 371 şi 372).

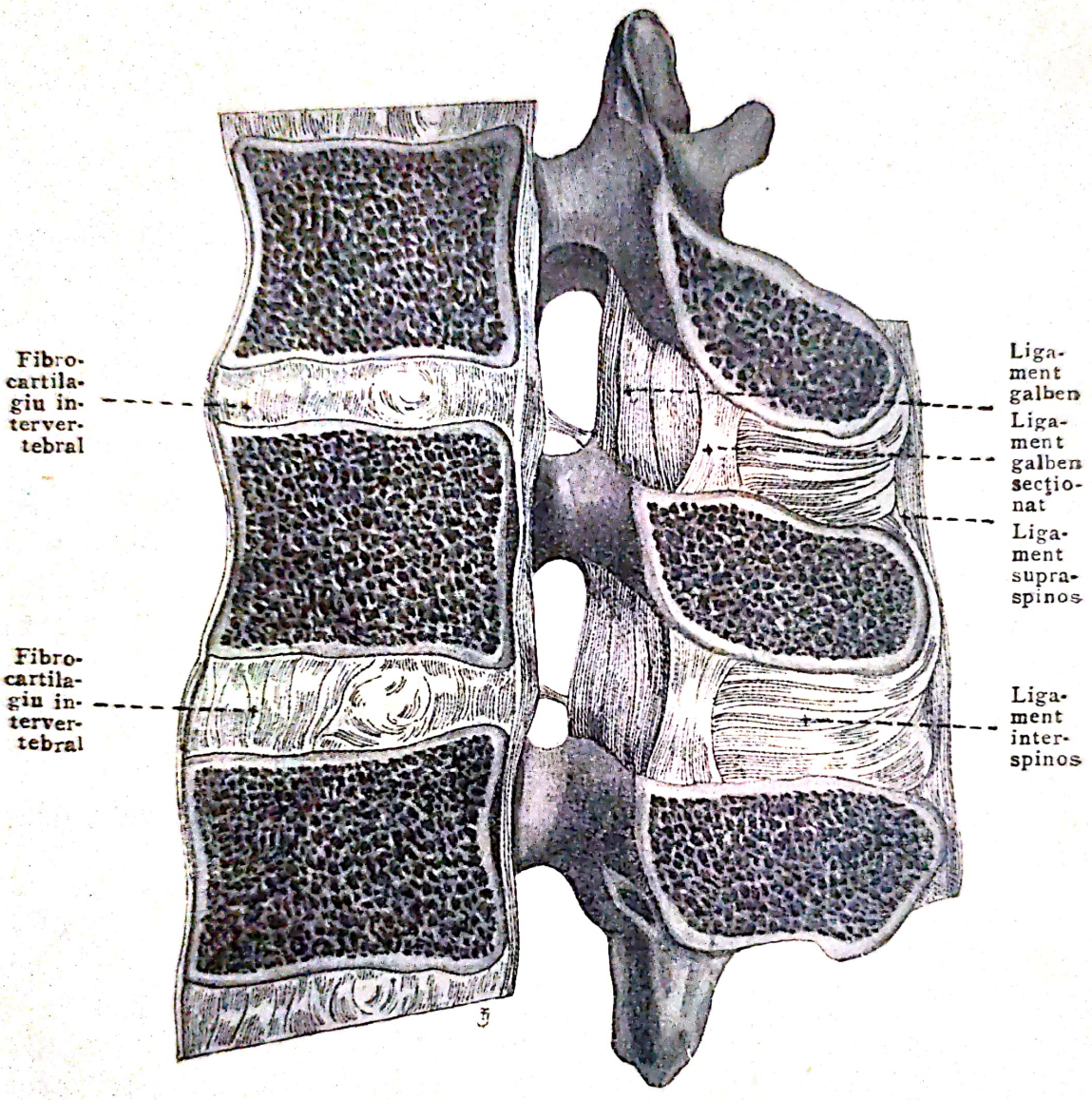

Fig. 371.

Înălţimea acestor discuri variază (Testut); ea este mai mică în regiunea cervicală (3 mm.) ca în regiunea dorsală (5 mm.) şi ca în cea lombară unde ea ajunge la maximum (9 mm.).

Meniscul este compus din două părţi, una perferică şi alta centrală. Porţiunea perferică poartă numele de *inelul fibros (anulus fibrosus)*. Inelul fibros este de natură fibro-cartilaginoasă. Porţiunea centrală numită *nucleul pulpos (nucleus pulposus)* e formată dintr'o

substanţă albicioasă şi moale, care la bătrâni devine mai galbenă şi mai tare; această porţiune centrală reprezintă resturile coardei dorsale. Nucleul pulpos e format din fascicole încrucişate printre care se găsesc celule conjuctive şi nişte celule speciale.

Fibro-cartilagiile intervertebrale sunt „centrele şi organele mişcărilor ce se petrec în fiecare articulaţiune vertebro-vertebrală". (Poirier). Nucleul pulpos poate fi comparat cu o perinuţă plină cu lichid, care îşi poate schimba forma, fără a-şi schimba volumul. Pe el repauzează corpul vertebrei suprajacente într'un echilibru labil (Siegelbauer). Când coloana e în poziţiune normală, nucleul ocupă centrul discurilor intervertebrale; când coloana vertebrală se apleacă într'o direcţiune oarecare, aceşti nuclei se deplasează de partea convexităţii curburii, şi se înterpun ca nişte pene între spaţiile intervertebrale mărite. De exemplu, când coloana se apleacă înainte, atunci nucleii se deplasează înapoi către canalul rachidian. Elasticitatea coloanei vertebrale ar fi datorită „deplasării acestor nuclei". (Poirier).

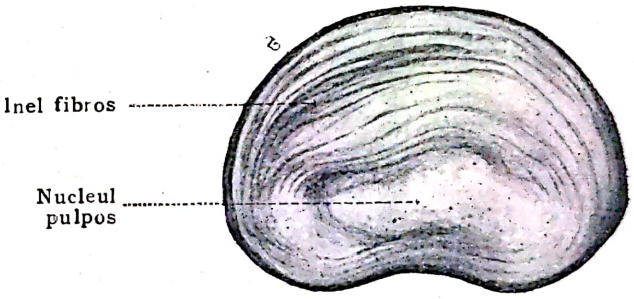

Fig. 372.

Inelul fibros are un rol invers, un rol de limitare a mişcărilor dintre corpurile vertebrale. Intradevăr el e format din fibre conjunctive încrucişate; la fiecare mişcare o parte din aceste fibre se întind şi împiedică depărtarea corpurilor vertebrale. In acelaşi timp el asigură stabilitatea coloanei vertebrale şi protejează măduva contra mişcărilor exagerate.

2. *Ligamentul vertebral comun anterior (ligamentum longitudinale anterius)* este o lungă panglică sidefoasă, situată pe faţa anterioară a coloanei vertebrale. Ea se întinde neîntrerupt de la apofiza bazilară a occipitalului până la nivelul sacrului (vertebra a doua). Acest ligament aderă intim de corpurile vertebrale şi slab de meniscurile intervertebrale (Fig. 373).

a) In *regiunea cervicală* are forma unui triunghi cu vârful situat la nivelul tubercului anterior al atlasului, iar cu baza la nivelul primei vertebre dorsale; în realitate el se prelungeşte şi mai sus de atlas, până la nivelul apofizei bazilare fiind situat înaintea membranei occipito-atloidiane anterioare.

b) *În regiunea dorsală* ligamentul se lărgeşte în mod transversal prin faptul că la banda mediană se mai adaogă noi fibre. In această regiune liga-





Fig. 373. (Colecțiunea Institutului) Fig. 374.

Scanned with OKEN Scanner

mentul e format dintr'o porţiune mediană şi două porţiuni laterale. Porţiunea mediană e groasă, sidefosă şi formată din fibre lungi; porţiunile laterale sunt mai subţiri, perforate de orificii şi compuse din fibre scurte, care unesc vertebra cu meniscurile supra şi subjacente (Fig. 375).

c) *In regiunea lombară* ligamentul pierde porţiunile laterale, aşa că se subţiază din nou.

d) *In regiunea sacrată,* se resfiră cu un evantaliu, pe prima piesă a sacrului.

3. *Ligamentul comun posterior (ligamentum longitudinale posterius)* este o lungă bandă fibroasă, situată pe partea posterioară a

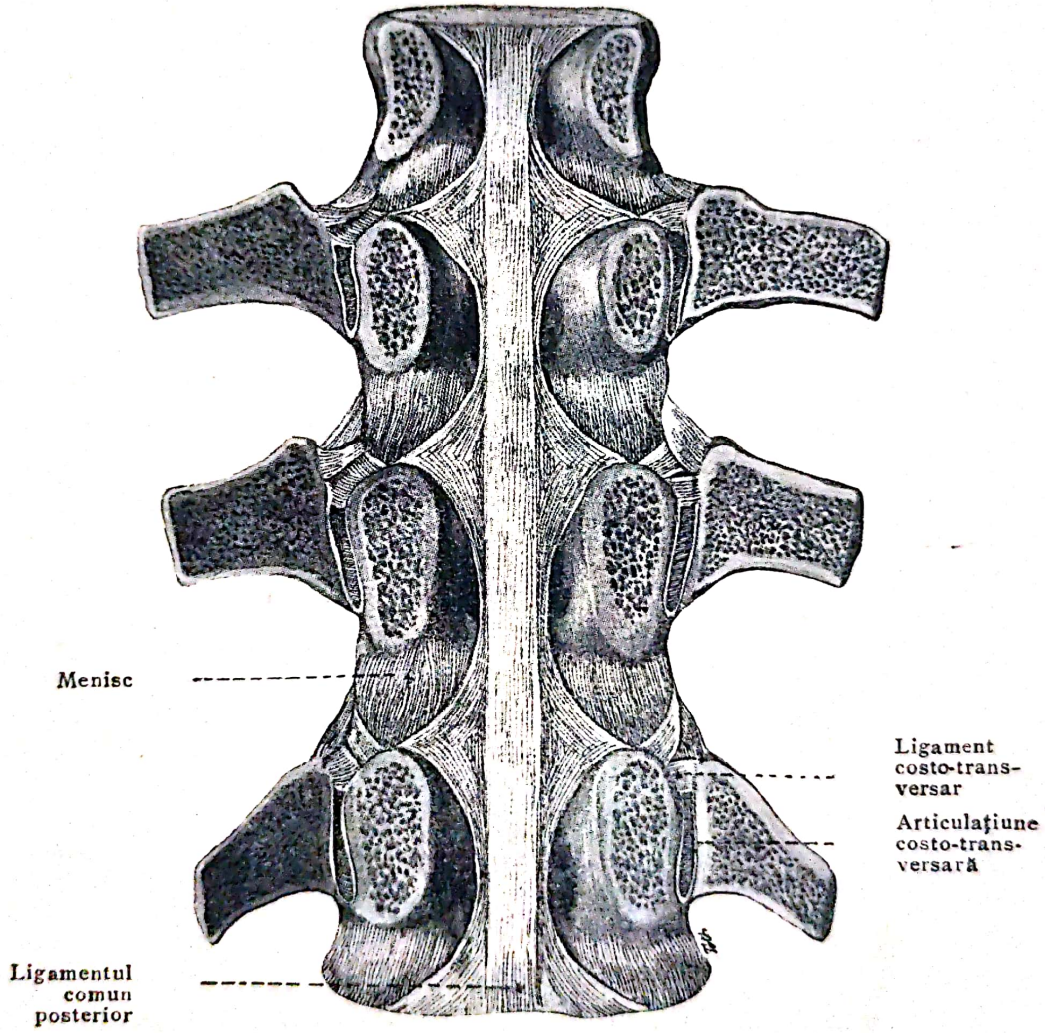

Fig, 375.

corpurilor vertebrale, în interiorul canalului rachidian, înaintea măduvei şi a durei mater. Ca şi precedentul el se întinde de la occipital până la sacru (Fig. 374). In sus el se inseră pe şanţul bazilar al occipitalului; în jos el pătrunde în canalul sacrat şi se reduce la dimen-

siunile unui cordon subţire, care poate fi urmărit până la nivelul bazei osului coccigian.

Autorii germani numesc această ultima porţiune, *ligamentum sacrococigeum posterius profundum.*

Exceptând ultima porţiune (sacro-coccigiană), acest ligament se prezintă ca o panglică festonată, fiind largă la nivelul meniscurilor şi îngustă la nivelul corpurilor vertebrale (Fig. 375).

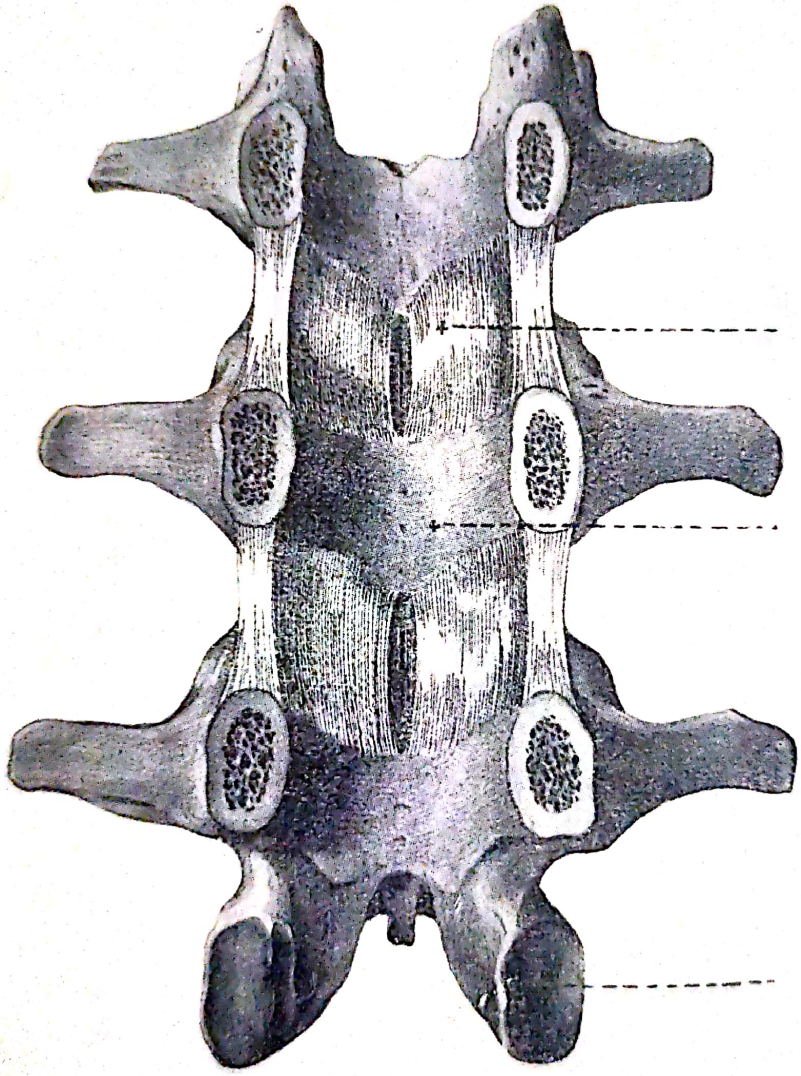

Fig. 376.

(După un model original, cu modificări din Poirier—Spalteholz-Fick.)

Articulaţiunile unco-vertebrale sunt formate prin unirea apofizelor semilunare (unciforme) ale unei vertebre cervicale cu şanţurile corespunzătoare, de pe vertebra imediat superioară; ele sunt nişte diartroze planiforme. Suprafeţele articulare sunt menţinute printr'o capsulă, tapetată de o sinovială. După Luschka, aceste articulaţiuni sunt omoloage cu articulaţiunile costo-vertebrale, în care apofiza semilunară ar avea valoarea capului costal. (Testut).

Scanned with OKEN Scanner

B) **ARTICULAŢIUNILE APOFIZELOR ARTICULARE.** Aceste articulaţiunile sunt considerate ca *diartroze planiforme.* Faptul este exact pentru apofizele articulare cervicale şi dorsele, unde suprafeţele osoase sunt plane (pag. 64); în regiunea lombară, deşi suprafeţele articulare sunt curbe, articulaţiunile respective sunt considerate tot ca atare din cauza mişcărilor lor foarte reduse. Suprafeţele articulare sunt

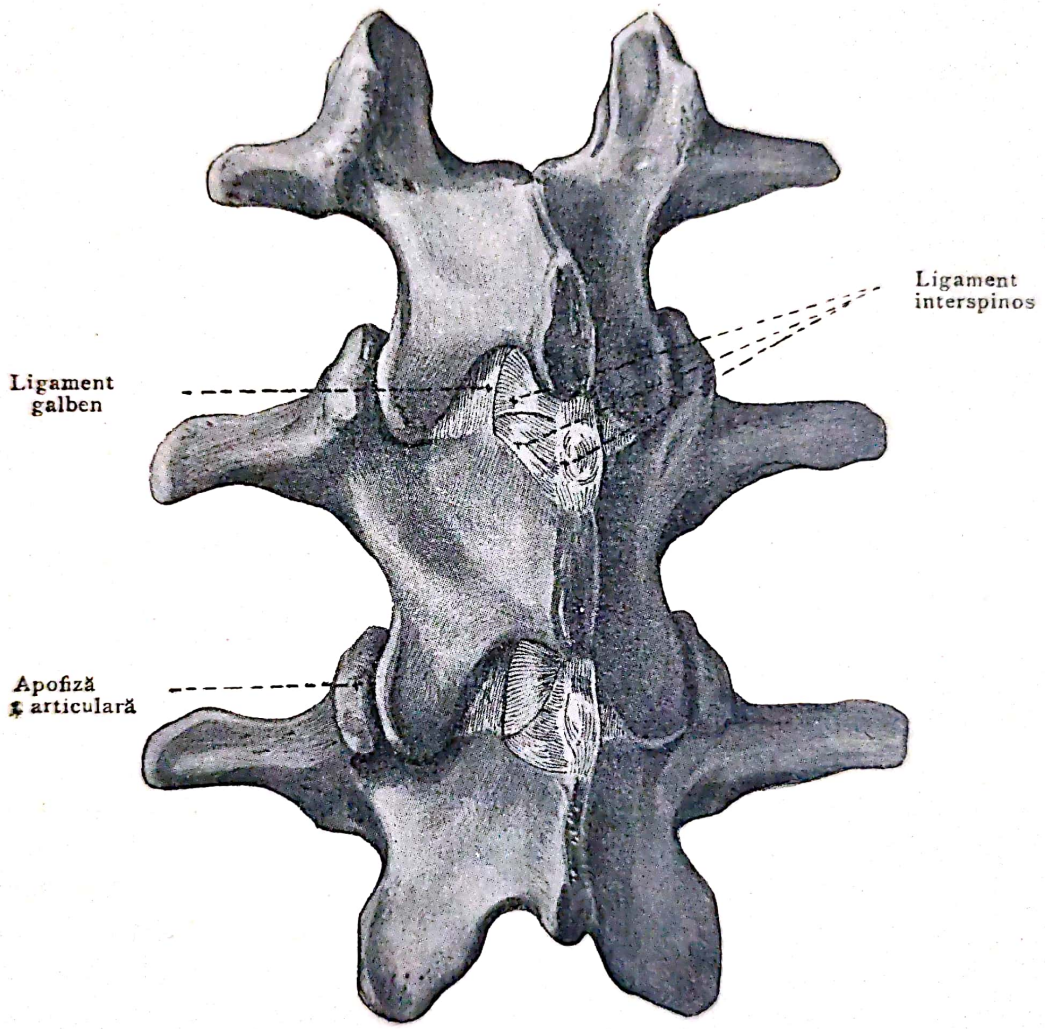

Fig. 377.

acoperite de un strat subţire de cartilagiu hialin. Ca mijloace de unire există o *capsulă fibroasă,* care se inseră pe periferie acestei suprafeţe. Această capsulă e mai largă în regiunea cervicală, ca în regiunea dorsală şi lombară.

C) **UNIREA LAMELOR VERTEBRALE.** Lamele vertebrale sunt unite între ele prin ligamente, numite din cauza culorii lor, *ligamentele galbene (ligamenta flava.)* (Fig. 376). Ele se prezintă ca nişte formaţiuni dreptunghiulare întinse în mod transversal, de la apofiza arti-

culară la apofiza spinoasă şi prezintă două margini, două feţe şi două extremităţi. Marginea superioară se inseră pe faţa anterioară a lamei, care este deasupra; marginea inferioară se inseră pe marginea superioară a lamei care este dedesubt. Faţa anterioară răspunde dureimater; faţa posterioară e acoperită în parte de lama vertebrală, în parte răspunde muşchilor spinali. Extremitatea externă ajunge până la gaura de conjugare; extremitatea internă se uneşte cu cea de partea opusă la nivelul apofizei spinoase.

Structura acestor ligamente este foarte caracteristică; ele sunt formate din fibre elastice, anastomozate între ele. Se mai găsesc ca elemente accesorii şi fibre conjunctive.

Funcţiunea ligamentelor largi este următoarea: când coloana vertebrală se flexează sau se înclină lateral, ele se întind; prin elasticitatea lor ele contribue la readucerea coloanei în poziţiunea ei primitivă. După unii autori ele ar avea rolul şi în menţinerea verticală a coloanei vertebrale (Poirier).

D) **UNIREA APOFIZELOR SPINOASE.** Pentru această unire există două feluri de ligamente. (Fig. 371).

1. *Ligamentele interspinoase (Ligamenta interspinalia)* sunt nişte lame fibroase dispuse vertical şi median, umplând spaţiul cuprins între apofizele spinoase; ele se inseră pe cele două apofize vecine şi se întind în sens antero-posterior, de la nivelul bazei acestei apofize, până aproape de vârful ei. Numărul lor este egal cu acel al spaţiilor interspinoase.

2. *Ligamentul supraspinos (ligamentum supraspinale)* este o lungă bandă fibroasă, care leagă vârfurile apofizelor spinoase. Acest ligament este slab reprezentat în regiunea lombară şi e confundat cu rafeul provenit din încrucişarea fibrelor musculare ce se inseră pe apofizele spinoase (Testut); el capătă o individualitate în regiunea dorsală, unde se prezintă ca un cordon ce aderă de vârfurile apofizelor spinoase. Cea mai mare dezvoltare o atinge în regiunea cervicală, unde se prezintă ca o lamă fibroasă, triunghiulară, numit *ligamentul cervical posterior* (*ligamentum nuchae*). Acest ligament are o formă triunghiulară, cu baza superioară, inserată pe protuberanţa occipitală externă şi cu vârful inferior inserat pe apofiza vertebrei a 7-a (Fig. 378).

Ligamentul cervical se prezintă ca o despărţitoare sagitală situată între muşchii gâtului. Marginea lui anterioară aderă de apofizele spinoase; marginea lui posterioară răspunde muşchiului trapez. Acest ligament este mult redus la om, comparativ cu dezvoltarea foarte mare pe care el o are la patrupede, unde are ca rol să menţină capul şi gâtul. La aceste animale, el are o structură elastică; la om el e compus din fibre elastice şi conjunctive.

Scanned with OKEN Scanner

E) **UNIREA APOFIZELOR TRANSVERSE** se face prin ajutorul unor ligături fibroase, numite *ligamente intertransversare (Ligamenta intertransversaria)*; ele sunt formațiuni reduse ca dimensiuni în regiunea cervicală și dorsală, fiind mai bine dezvoltate în regiunea lombară.

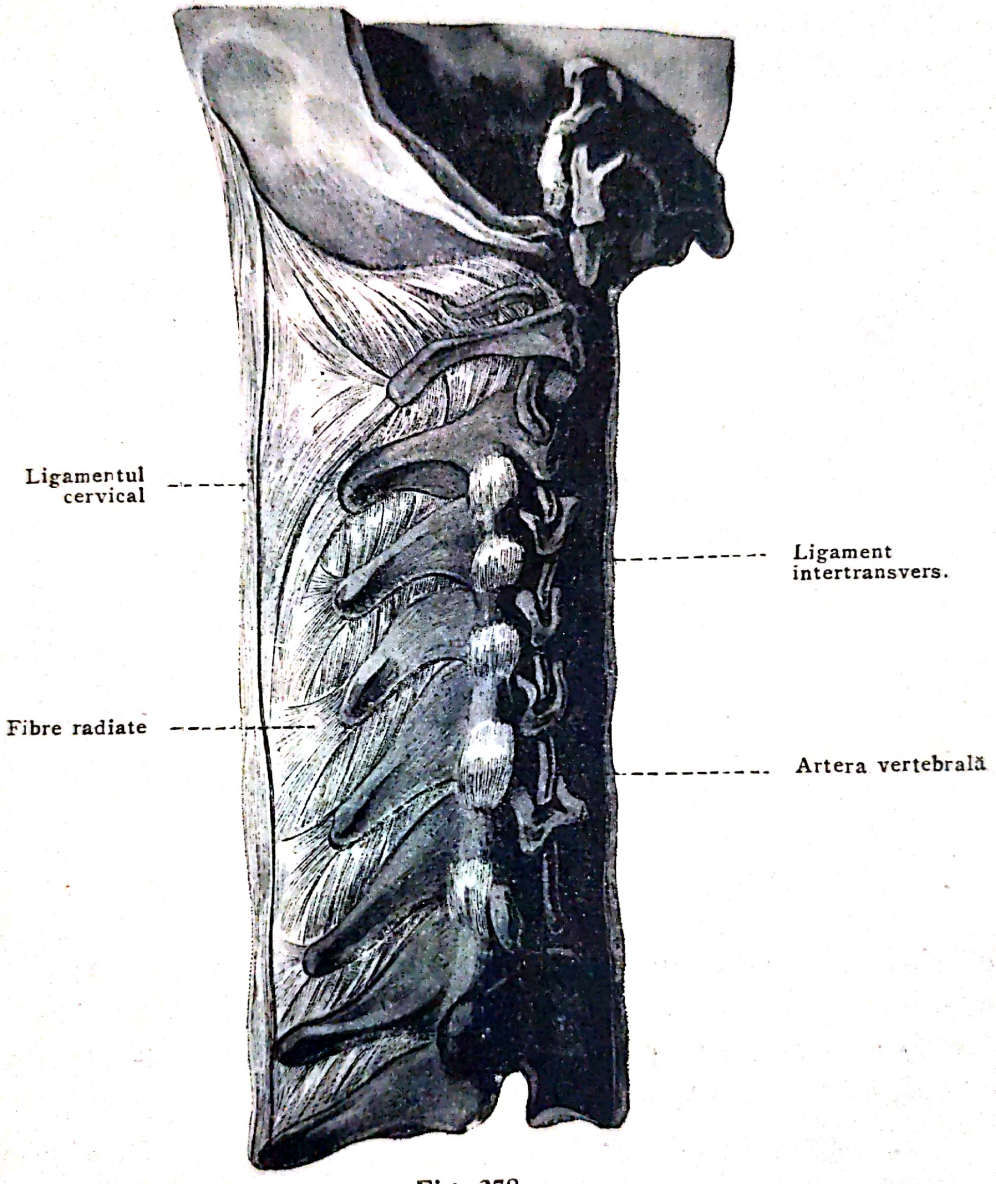

Fig. 378.

II. **Articulațiunile vertebrelor false.** Aceste articulațiuni sunt următoarele:

A) **ARTICULAȚIA SACRO-VERTEBRALĂ.** Unirea sacrului a 5-a vertebră lombară se face după tipul obișnuit. Astfel există 1. *un disc intervertebral*, 2. partea inferioară a *ligamentului comun anterior* și

posterior, 3. o *capsulă* pentru articulaţia artrodială a apofizelor articulare, 4. *ligamentele galbene*, 5. *ligamentul supra-spinos* şi *interspinos*.

B) **ARTICULAŢIUNEA SACRO-COCCIGIANA.** Această articulaţiune este o amfiartroză. Intre suprafeţele articulare (pe vârful sacrului şi pe baza coccigelui) există un ligament interosos analog cu discurile intervertebrale. In afară de el mai există nişte ligamente periferice, numite după situaţia lor: anterioare, posterioare, laterale.

1. *Ligamentul sacro-coccigian anterior. (Ligamentum sacrococigeum anterius)* e situat pe faţa anterioară articulaţiunei; el trebue

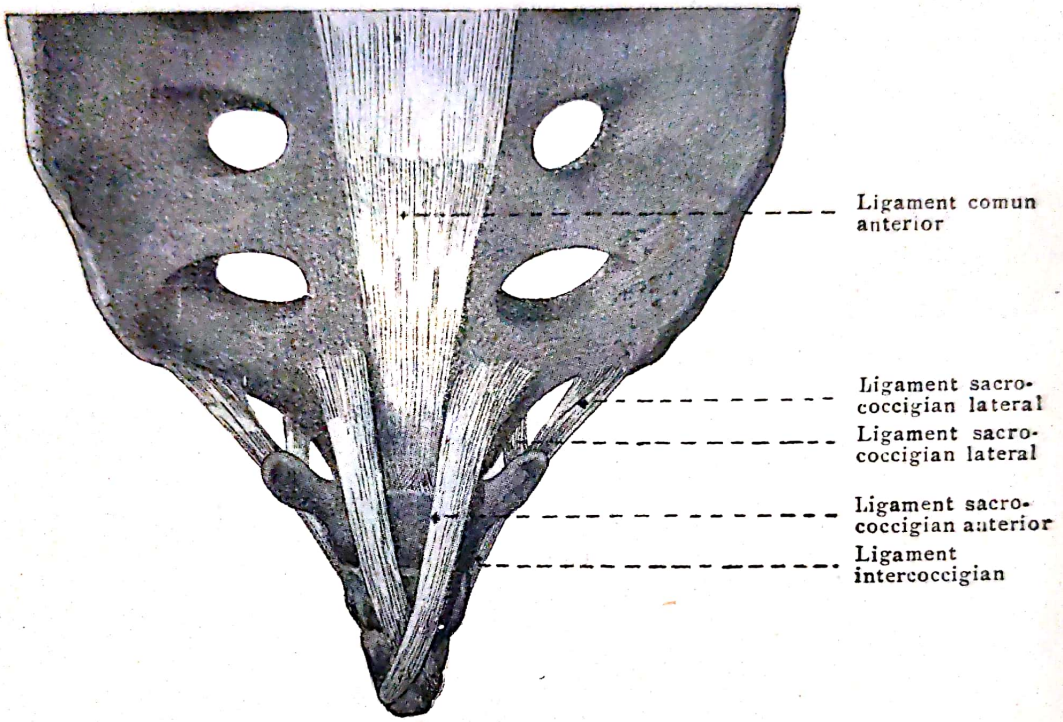

Fig. 379.

considerat ca porţiunea inferioară a ligamentului comun anterior şi e format din fibre ce se întind de la vârful sacrului la coccige.

Adesea fibrele lui formează două fascicole, ce se încrucişează la nivelul celei de a doua sau a treia piese coccigiane.

2. *Ligamentul sacro-coccigian posterior superficial (ligamentum sacrococcigeum posterius superficiale)* închide hiatul sacrat. El se inseră în sus pe vârful sacrului, iar în jos se împarte în două ramuri care se fixează pe faţa posterioară a coccigelui.

3. *Ligamentul sacro-coccigian posterior profund (ligamentum sacroccocygeum posterius profundum)*, prezintă terminarea ligamentului comun posterior; el uneşte ultima piesă sacrată cu prima piesă coccigiană.

Scanned with OKEN Scanner

4. *Ligamentela sacro-coccigiene laterale (Ligamenta sacrococcygea lateralia)* sunt formate din două fascicole de fiecare parte.

Primul fascicol (extern) este cel mai important, se întinde de la marginea laterală a sacrului, la procesul transvers al coccigelui ; el închide a cincea gaură sacrată. Al doilea fascicol (intern) se întinde de la coarnele sacrului, la coarnele coccigelui. Uneori există un al treilea fascicol mijlociu situat între cele două precedente.

C) **ARTICULAŢIUNE MEDIO-COCCIGIANĂ.** La copil, piesele coccigiene sunt independente, unite între ele prin discuri intervertebrale.

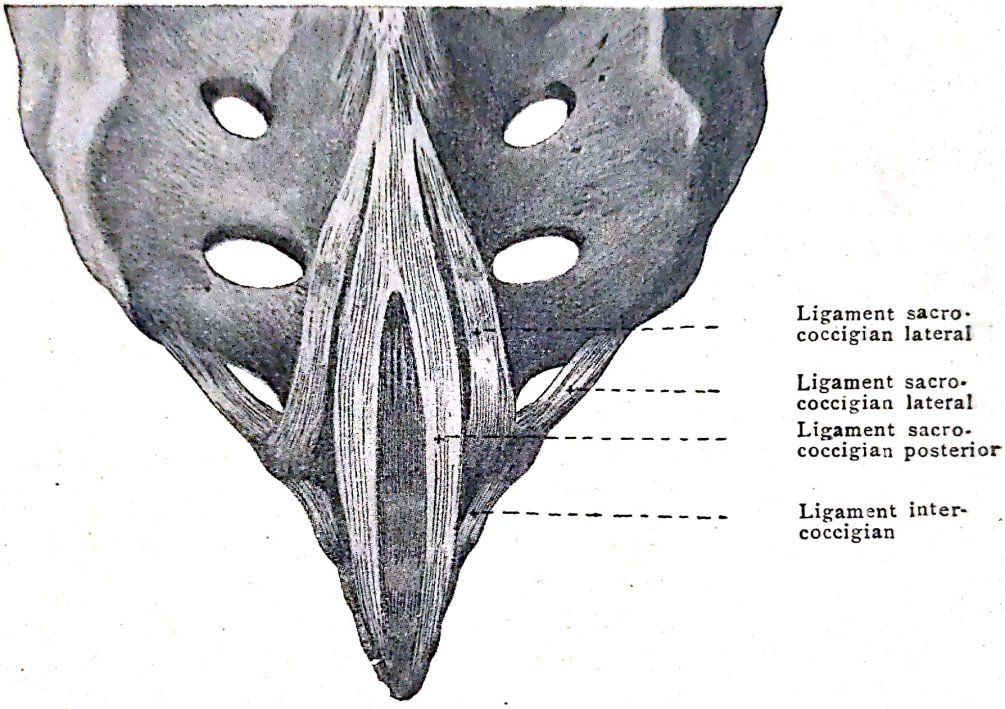

Fig. 380.

La adult aceste articulaţiuni sunt osificate, afară de cea cuprinsă între prima piesă şi restul coccigelui; ea e mai frecventă la femeie ca la bărbat.

Mişcările coloanei vertebrale. Mişcările coloanei vertebrale sunt următoarele: *flexiunea, extensiunea, inclinaţiunea laterală, circumducţiunea* şi *rotaţiunea.* Fiecare articulaţiune intervertebrală are mişcările ei proprii; aceste mişcări parţiale sunt foarte reduse. Mişcările coloanei în intregime sunt rezultanta acestor mişcări parţiale şi sunt foarte mari.

In flexiune (ante-flexiune) coloana vertebrală se apleacă înainte, discurile intervertebrale sunt apăsate înainte şi mărite înapoi; ligamentul comun anterior relaxat, celelalte întinse.

In extensiune (retro-flexiune) coloana se apleacă înapoi; în această mişcare ligamentul comun anterior se întinde, pe când celelalte sunt relaxate; deasemenea apăsarea discurilor intervertebrale se face înapoi, nu înainte.

In inclinaţiune laterală aplecarea coloanei se face la dreapta sau la stânga, iar discurile intervertebrale sunt apăsate pe lături. In toate aceste mişcări (flexiune, extensiune, înclinaţiune laterală), coloana vertebrală reprezintă o pârghie de gradul al treilea, rezistenţa se găseşte la extremitatea ei superioară, punctul de sprijin se găseşte la nivelul articulaţiunei sacro-vertebrale, iar puterea e reprezentată prin diferiţii muşhi ai coloanei vertebrale (flexori, extensori, flexori laterali).

Mişcarea de *circumducţiune* rezultă din executarea succesivă a celor patru mişcări precedente.

Mişcarea de rotaţiune se face la dreapta sau la stânga, împrejurul unui ax vertical, ce trece chiar prin centrul discurilor. Mobilitatea coloanei vertebrală variază după regiunea considerată; ea este maximă, în regiunea cervicală, mai mică în regiunea lombară şi mai mică în cea dorsală; se înţelege că în aceasta ultimă regiune, mişcările sunt puţin întinse, din cauza dimensiunilor (raportate la înălţimea corpurilor vertebrale) mici ale discurilor intervertebrale şi din cauza suprapunerii aşa de accentuate a lamelor şi a apofizelor articulare. De asemenea şi felul mişcărilor variază cu regiunea considerată.

In regiunea cervicală toate mişcările sunt posibile; acest fapt ţine la dimensiunile mari ale meniscurile intervertebrale şi la direcţiunea feţisoarelor articulare plane şi oblic descendente în jos şi înapoi. (Poirier.)

In regiunea dorsală se petrec în special mişcările de inclinaţiune laterală; suprafeţele articulare plane şi dispuse în plan frontal, permit cu uşurinţă aceste mişcări. Unii autori (Poirier) cred chiar, că mişcările de flexiune şi extensiune nu sunt posibile. Cercetările lui Fick au arătat totuşi că ele există; deasemenea sunt posibile mişcările de rotaţiune şi în special mişcările asociate de rotaţiune şi inclinaţiune laterală. La omul viu, toate aceste mişcări sunt limitate încă de prezenţa coastelor.

In regiunea lombară mişcările de flexiune şi de extensiune sunt destul de întinse; întradevăr, suprafeţele apofizelor articulare sunt segmente de cilindre, dispuse aproape sagital; mişcările în planul sagital (flexiune şi extensiune) sunt posibile. Mişcările de rotaţiune şi cele în planul frontal (inclinaţiunea laterală) sunt reduse din această cauză.

Scanned with OKEN Scanner

Mişcările coloanei vertebrale sunt în raport cu următoarele dispoziţiuni anatomice: 1) grosimea meniscului intervertebral; 2) felul articulaţiunilor apofizelor articulare.

1. Intinderea mişcării în fiecare articulaţiune depinde şi de înălţimea fiecărui disc; cu cât el este mai mare, cu atât e mai accentuată şi mişcarea posibilă între vertebra superioară şi cea subjacentă. Raportul dintre înălţimea meniscului şi cea a corpului vertebral este ca 2 la 5 în regiunea cervicală, ca 1 la 5 în regiunea dorsală şi cu 1 la 3 în regiunea lombară (Testut); cu alte cuvinte, meniscul atinge cea mai mare înălţime în regiunea cervicală şi cea mai mică în regiunea dorsală; de aceea şi mişcările sunt mai întinse în regiunea cervicală şi mai puţin întinse în cea dorsală.

2. Articulaţiunile apofizelor articulare, au un rol de căpetenie în determinarea direcţiunii mişcărilor, apofizele putând fi considerate ca nişte şine conducătoare.

Consideraţiuni clinice. Un traumatism poate produce o luxaţiune a vertebrelor. Dispoziţiunea anatomică a vertebrelor permite luxaţiunea numai în regiunea cervicală. Intradevăr, în aceasta regiune apofizele articulare sunt oblice şi deci numai aci vertebra superioară poate să alunece pe cea inferioară. In regiunea dorsală şi lombară aceste apofize sunt verticale; ca atare, deplasarea unei vertebre e împiedicată de vertebra subjacentă, a cărei apofize articulare verticale constituiesc două puternice obstacole.

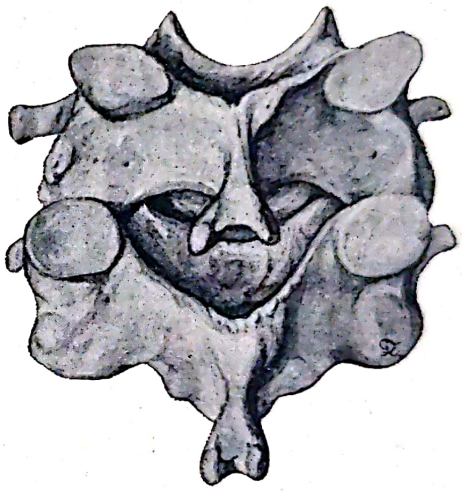

Fig. 381.
Vertebre cervicale luxate.

In regiunea cervicală o luxaţie e constituită când apofizele articulare s'au încălecat, adică când după alunecarea vertebrelor, apofizele articulare inferioare au depăşit planul apofizelor subjacente prinzându-se de marginea ascuţită a acestora. (Fig. 381).

2° ARTICULAŢIUNILE CAPULUI CU COLOANA VERTEBRALĂ.

In partea superioară a coloanei vertebrale există un aparat articular complex, care uneşte primele două vertebre cu capul. Articulaţiunile care alcătuiesc acest aparat se depărtează de dispoziţiunea generală a celorlalte articulaţiuni vertebrale, iar modificările lor sunt datorite mobilităţii mai accentuate a regiunii cât şi necesităţii unei solide legături dintre cap şi coloană. Există aci două articulaţiuni:

una superioară, între atlas şi occipital şi alta inferioară, între atlas şi axe.

I. Articulaţia atlanto-occipitală. Atlasul e unit cu occipitalul prin două articulaţiuni propriu zise, de natură condiliană, şi prin două membrane, numite atlanto-occipitale.

SUPRAFEŢELE ARTICULARE. Suprafeţele articulare sunt: condilii occipitalului şi cavităţile glenoide ale atlasului.

MIJLOACE DE UNIRE. Ca mijloace de unire am văzut că găsim: *o capsulă articulară* şi două *membrane atlanto-occipitale.*

1. CAPSULA FIBROASĂ. O capsulă foarte laxă, inserată în sus pe periferia condilului şi în jos pe cea a cavităţei glenoide, menţine în contact suprafeţele articulare. Această capsulă e foarte subţire înăuntru şi mai groasă înafară, unde e întărită de o serie de fascicole fibroase *(ligamentul occipito-atloidian lateral).* Capsula e tapetată de o sinovială.

2. MEMBRANA ATLANTO-OCCIPITALĂ ANTERIOARĂ *(membrana atlanto-occipitalis anterior).* Membrana atlanto-occipitală anterioară ocupă spaţiul cuprins între arcul anterior al atlasului şi între occipital. Se inseră în sus pe partea anterioară a găurii occipitale, iar în jos pe marginea superioară a arcului anterior al atlasului. Inaintea acestei membrane trece cordonul fibros al ligamentului comun anterior.

3. MEMBRANA ATLANTO-OCCIPITALĂ POSTERIOARĂ *(membrana atlanto-occipitalis posterior).* Membrana atlanto-occipitală posterioară, e mai subţire ca precedenta; ea ocupă spaţiul dintre occipital şi arcul posterior al atlasului. (Fig. 284). Se înseră în sus pe marginea posterioară a găurii occipitale, iar în jos pe marginea superioară a arcului posterior al atlasului. Ea are semnificarea unui ligament galben.

Membrana atlanto-occipitală posterioară prezintă în dreptul şanţului arterei vertebrale al atlasului câte un orificiu. Acest orificiu împreună cu şanţul osos delimitează un canal pe unde trece artera vertebrală.

II. Articulaţiunea atlanto-axoidiană *(atlanto-epistrophica).* Atlasul se articulează cu axele prin două feluri de articulaţiuni: A) *articulaţiunile atlanto-axoidiane propriu zise,* situate pe lături şi B) *articulaţia atlanto-odontoidiană,* situată median.

A) **ARTICULAŢIUNILE ATLANTO-AXOIDIANE PROPRIU ZISE.** Aceste articulaţiuni sunt două diatroze planiforme.

SUPRAFEŢELE ARTICULARE. Pe atlas, ele ocupă faţa inferioară a maselor laterale; pe axe, ele sunt reprezentate prin apofizele articulare

superioare. Aceste suprafeţe sunt acoperite de un cartaligiu hialin, mai gros la centru ca la periferie.

Suprafeţele osoase sunt convexe dinainte înapoi, iar cartilagiul articular, mai gros la centru ca la periferie accentuiază această convexitate. Rezultă din această dispoziţie, că ambele suprafeţe fiind suprapuse, se ating numai prin partea lor mijlocie, rămânând îndepărtate înainte şi înapoi. Această dispoziţiune anatomică îşi are importanţa ei în mecanica articulară (Fig. 390.)

Mijloace de unire. Ca mijloace de unire găsim *o capsulă articulară* şi *două ligamente*. 1. *Capsula articulară* (pentru fiecare articu-

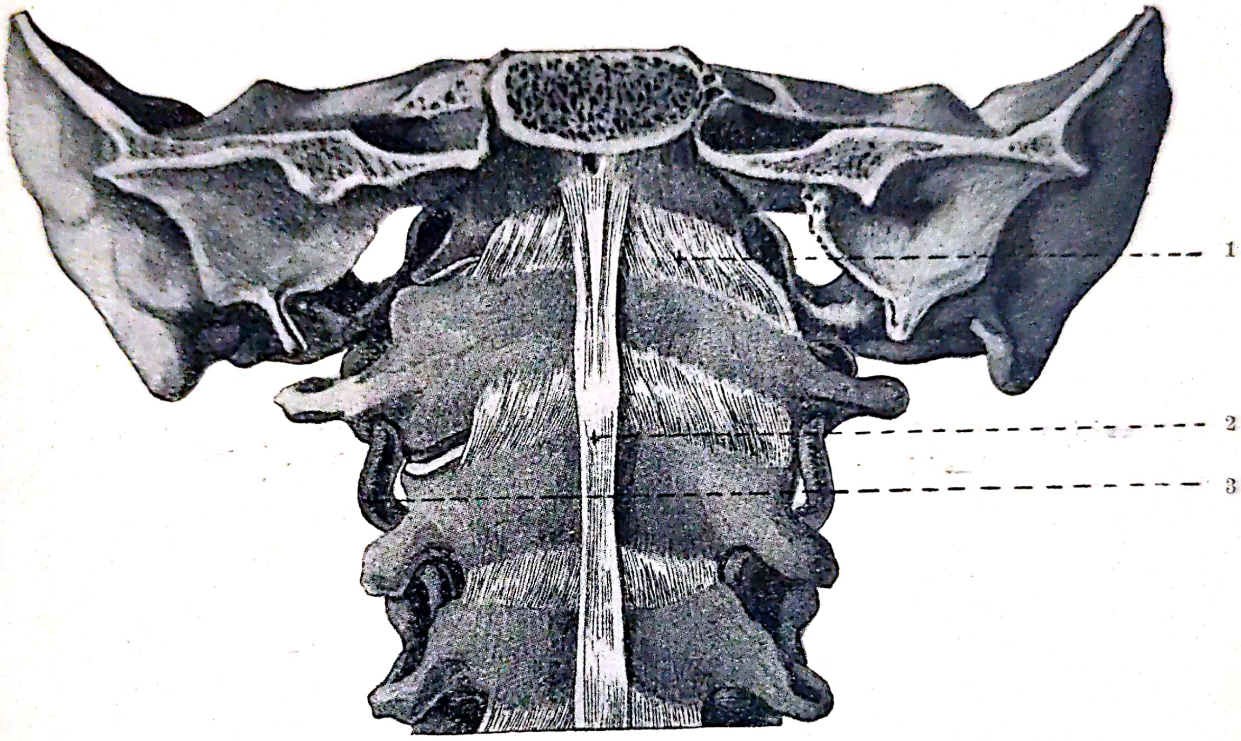

Fig. 382.

1 = Membrana atlanto-occipitală; 2 = Ligament comun; 3 = Artera vertebrală.

laţie) uneşte suprafeţele articulare între ele. Această capsulă e foarte laxă. Ea e tapetată de o sinovială. 2. *Ligamentele atlanto-axoidiane* sunt membrane întinse de la atlas la axe.

Ligamentul atlanto-axoidian anterior (membrana atlanto-axialis anterior) este o membrană fibroasă întinsă de la marginea inferioară a arcului anterior al atlasului, la faţa anterioară a corpului axelui. Înaintea lui trece un mic codron vertical, care reprezintă porţiunea superioară a ligamentului comun anterior.

Ligamentul atlanto-axoidian posterior (membrana atlanto-axialis posterior) se întinde în sus pe arcul posterior al atlasului, iar în jos

Scanned with OKEN Scanner

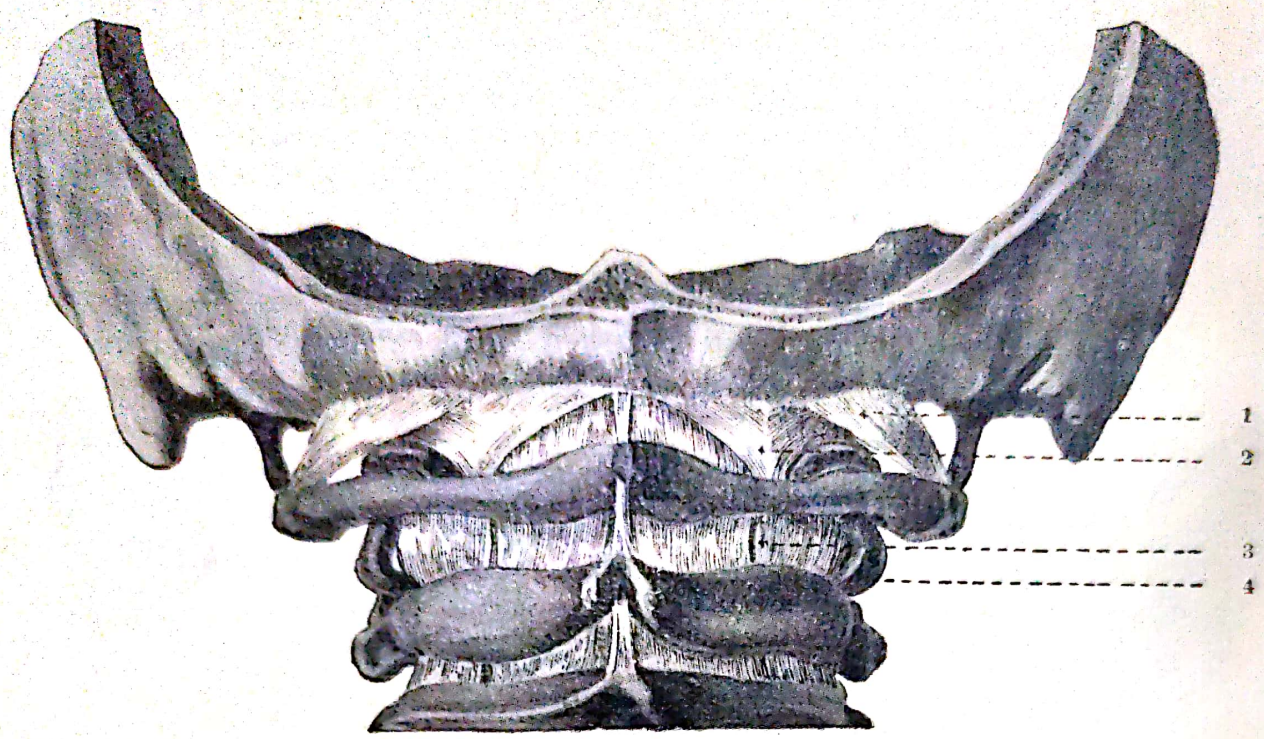

Fig. 383.

1 = Ligament occipito-atloidian; 2 = Membrana occipito atloidiană posterioară; 3 = Ligament atlanto-axoidian; 4 = Arteră vertebrală.

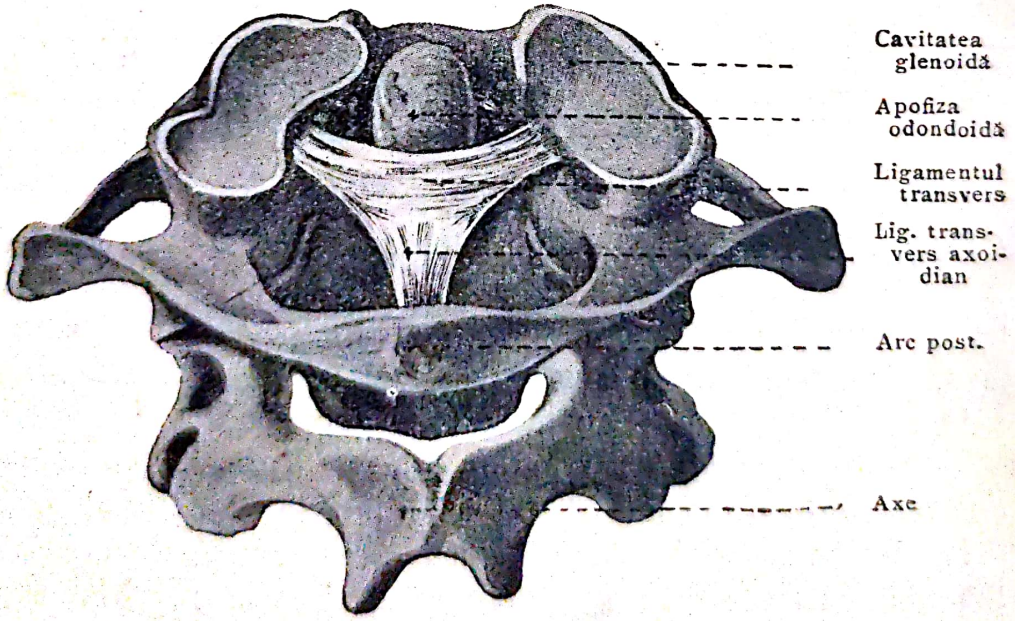

Fig. 384.

(După un preparat lucrat după indicațiile lui Braus–Rauber–Kopsch.)

Scanned with OKEN Scanner

pe arcul axelui (Fig. 284). De fiecare parte a liniei mediane el e întărit prin câte un fascicol de ţesut elastic care are valoarea ligamentelor galbene.

B) **ARTICULAŢIUNEA ATLANTO-ODONTOIDIANĂ.** Articulaţiunea atlanto-odontoidiană reprezintă tipul cel mai perfect al trochoidelor.

SUPRAFEŢELE ARTICULARE. Suprafeţele articulare sunt formate de un inel atlantoidian pe de o parte şi de apofiza odontoidă pe de altă parte (Testut).

1. Inelul atlantoidian e compus din două părţi distincte: a) înainte de arcul anterior al atlasului, care e prevăzut pe faţa lui poste-

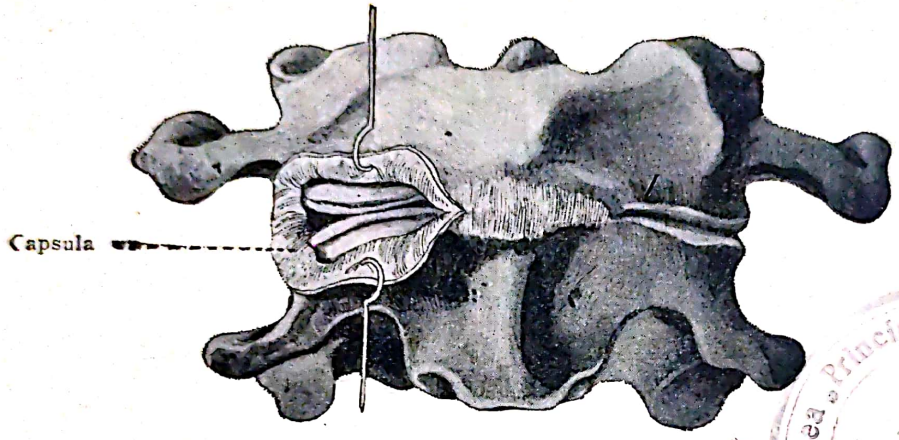

Fig. 385.

rioară de o feţişoară articulară, circulară şi mediană; b) înapoi de o bandeletă fibroasă, întinsă transversal între cele două mase laterale şi numită, *ligamentul transvers (ligamentul transversum atlantis)*. Pentru a înţelege dispoziţiunea acestui ligament, este nevoe de o descripţiune mai detaliată: prin extremităţile lui el se fixează pe feţele interne ale maselor laterale ale atlasului (Fig. 285); faţa lui anterioară răspunde apofizei odontoide; faţa lui posterioară e acoperită de membrana tectoria, care îl separă de ligamentul comun vertebral posterior; de pe marginea lui superioară pleacă o bandeletă mediană, ce se fixează pe şanţul bazilar şi care poartă numele de *ligamentul transverso-occipital*. De pe marginea lui inferioară pleacă o altă bandeletă ce merge descendent şi se fixează pe faţa posterioară a corpului axelui, fiind numită, *ligamentul transverso-occipital*. In rezumat vedem că ligamentul transvers cu cele două bandelete, ce se desprind din el (transverso-occipital şi transverso-axoidian), formează un aparat ligamentar, dispus ca o cruce şi numit *ligamentum cruciform (ligamentum cruciatum)* (Fig. 386).

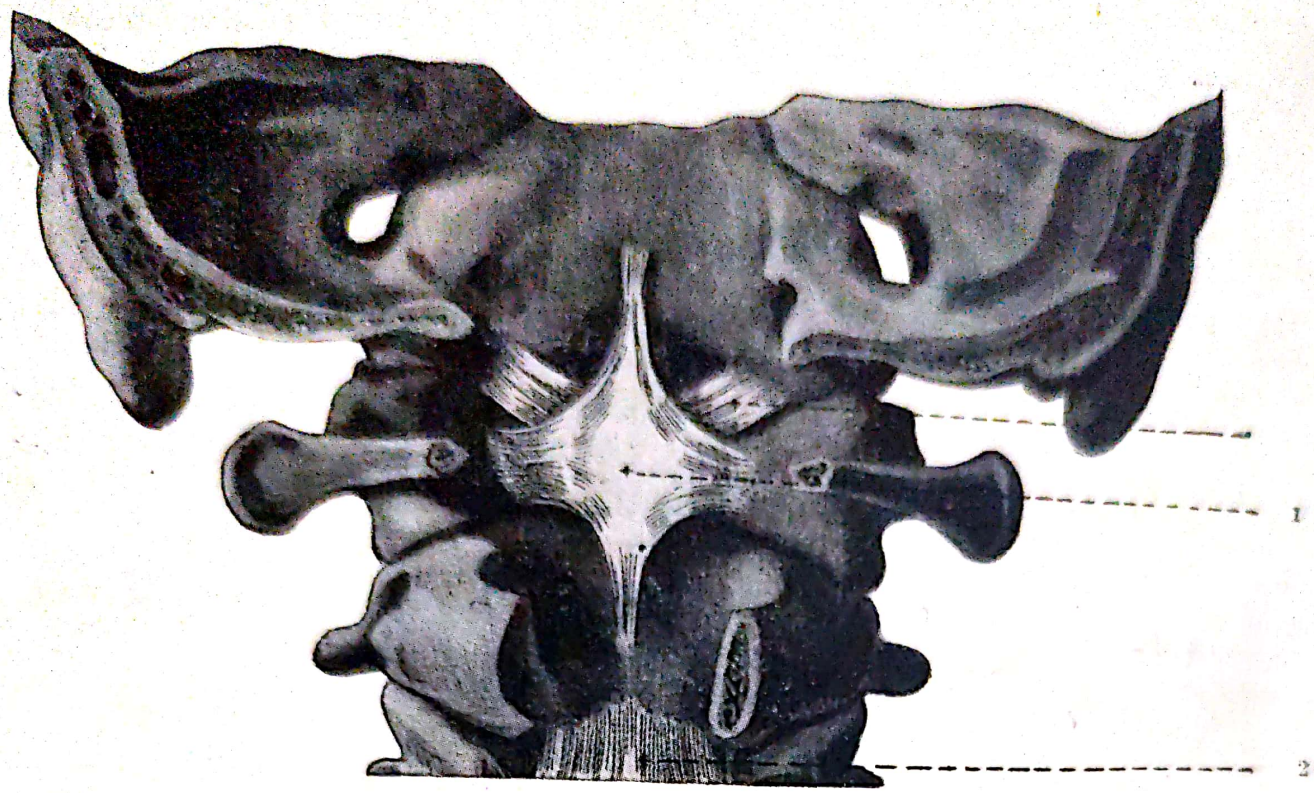

Fig. 386.

1 = Ligament cruciat; 2 = Ligament comun.

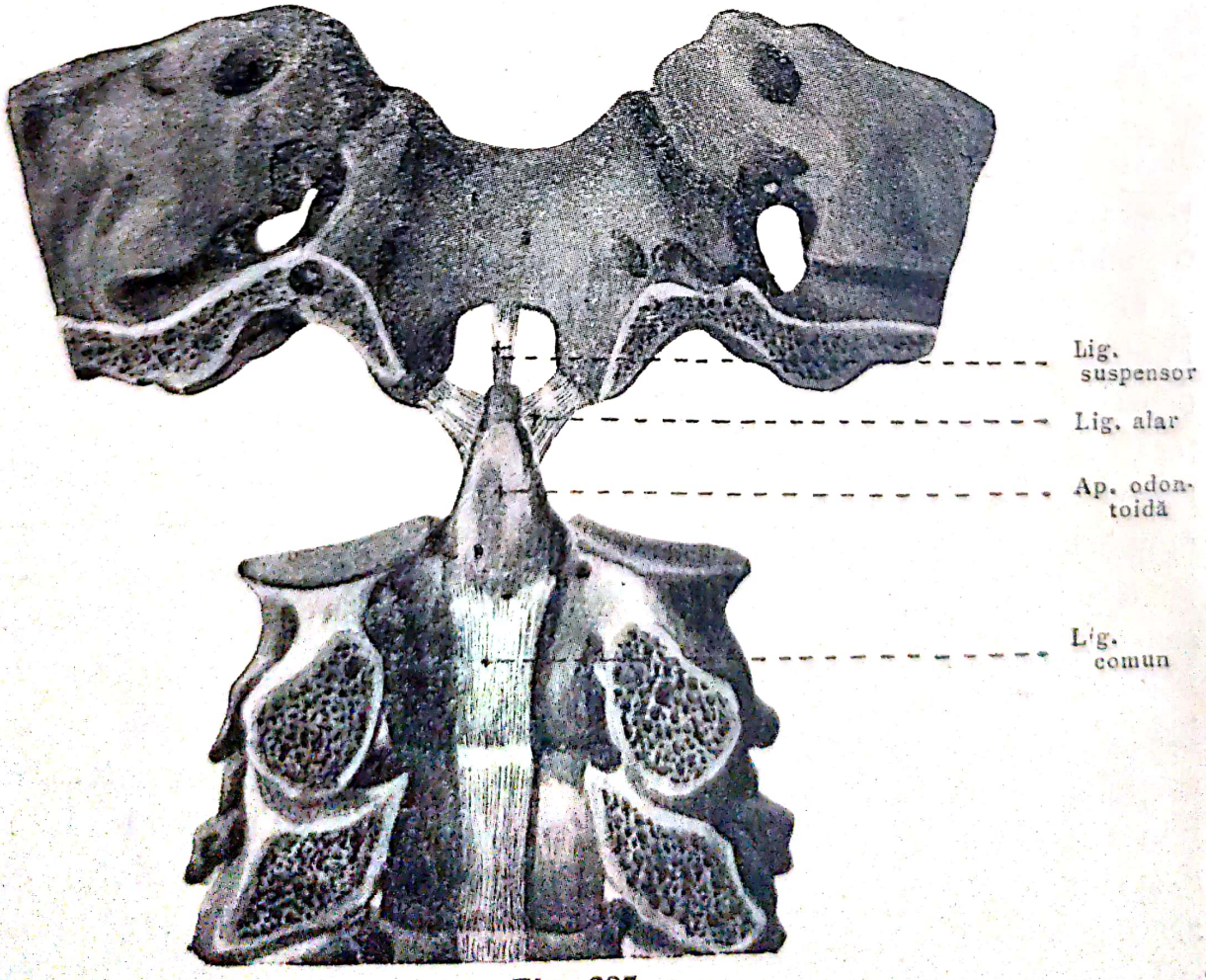

Fig. 387.

(Colecţia institutului).

Scanned with OKEN Scanner

2. Apofiza odontoidă a fost studiată în osteologie. Am văzut (Pg. 71) că ea are două feţişoare articulare, una anterioară în raport cu arcul anterior al atlasului şi alta posterioară în raport cu ligamentul transvers. Se pot descrie aci două articulaţiuni ale apofizei odontoide, una *anterioară*, între ea şi arcul anterior al atlasului şi alta *posterioară* între apofiză şi ligamentul transvers.

Mijloace de unire. Ligamentul cruciform nu are nici un rol în fixarea apofizei odontoide. Adevăratele ligamente sunt cele ce urmează.

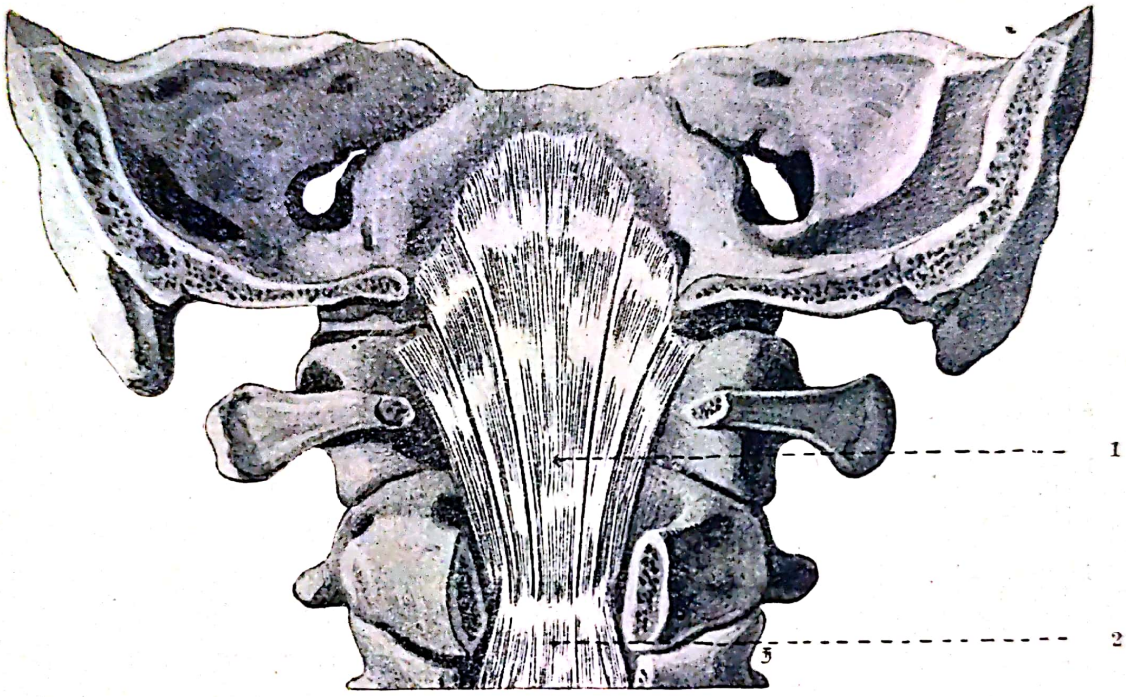

Fig. 388.

1 = Membrana tectoria ; 2 = Lig. comun.

1. Ligamentul suspensor al dintelui *(ligamentum apicis dentis).* Ligamentul suspensor al dintelui numit încă *ligamentul occipito-odontoidian median,* se întinde dela partea anterioară a găurii occipitale la vârful apofizei odontoide (Fig. 387). El este situat între membrana occipito-atloidiană, care este înainte şi ramura superioară a ligamentului cruciform, care este înapoi. Ca semnificaţie morfologică, el reprezintă un disc intervertebral, care uneşte ultima vertebră craniană cu prima vertebră cervicală; ca atare prin el trece la început coarda dorsală (Rauber-Kopsch).

2. *Ligamentele alare (ligamenta alaria).* Ligamentele alare numite încă occipito-odontoidiane laterale, sunt două ligamente mici ca lungime, dar groase şi puternice, cu o direcţiune aproape orizontală.

Scanned with OKEN Scanner

(Fig. 387). Se inseră în sus pe faţa internă a condililor occipitali, iar în jos pe laturile apofizei odontoide.

Unele din fibrele ligamentelor precedente în loc de a se opri la apofiza odontoidă, se continuă cu cele de partea opusă, formând un ligament, numit *occipito-occipital (ligament transvers al occipitalului)*; ele descriu o arcadă cu concavitatea superioară.

3. *Membrana tectoria.* Membrana tectoria numită încă *ligamentul occipito-axoidian,* este o membrană fibroasă, care acopere întreg aparatul ligamentos precedent (Fig. 388.) Ea se întinde între occipital şi axe, fiind situată înaintea ligamentului comun posterior, al cărui plan profund îl formează. In jos se inseră pe faţa posterioară a corpului axelui, iar de aci merge în sus, împărţindu-se în trei fascicole: unul mijlociu mai larg, ce se prinde pe şanţul bazilar, apoi două laterale, care se prind pe faţa internă a condililor occipitali. Autorii germani consideră membrana tectoria ca porţiunea cea mai superioară a ligamentului comun posterior.

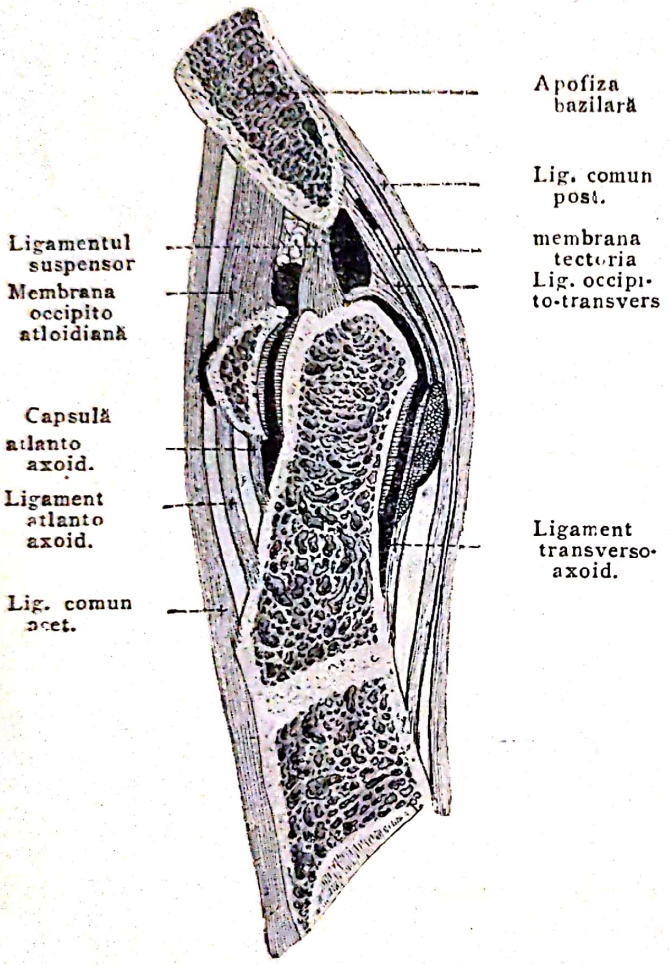

Fig. 389.
(După Poirier.)

Iată care este dispoziţia ligamentelor de mai sus, mergând dinainte înapoi; 1) ligamentul comun anterior, 2) membrana atlanto-occipitală şi atlanto-axoidiană, 3) ligamentul suspensor al dintelui şi ligamentele alare, 4) ligamentul cruciat, 5) membrana tectoria, 6) ligamentul comun posterior, 7) membrana atlanto-occipitală posterioară şi atlanto-axoidiana posterioară. (Fig. 389).

Mişcările capului. Mişcările capului se petrec în cele două articulaţiuni precedente: atlanto-occipitală şi atlanto axoidiană. In arti-

culaţiunea atlanto-occipitală se petrec mişcările de *flexiune (anteflexiune)*, în care capul se apleacă pe torace şi mişcările de *extensiune (retroflexiune)*, în care capul se înclină înapoi.

Aceste mişcări se execută în jurul unui ax transversal, ce trece prin apofizele jugulare ale occipitalului. Ambele sunt foarte reduse. Mişcările de flexiune obişnuite prin care apropiem barba de torace ca şi mişcările de extensiune prin care răsturnăm capul pe spate se fac cu ajutorul coloanei cervicale. Afară de aceste mişcări mai există mişcări de inclinaţiune laterală, împrejurul unui ax antero posterior; aceste mişcări sunt deasemenea foarte limitate. Inclinarea capului pe lături este datorită ca şi aplecarea lui înainte sau înapoi, unor mişcări în coloana cervicală.

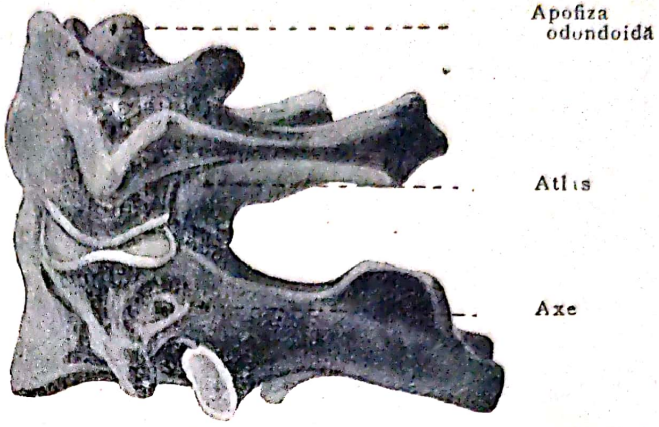

Fig. 390. — Capul priveşte înainte (articulaţia privită din stânga).

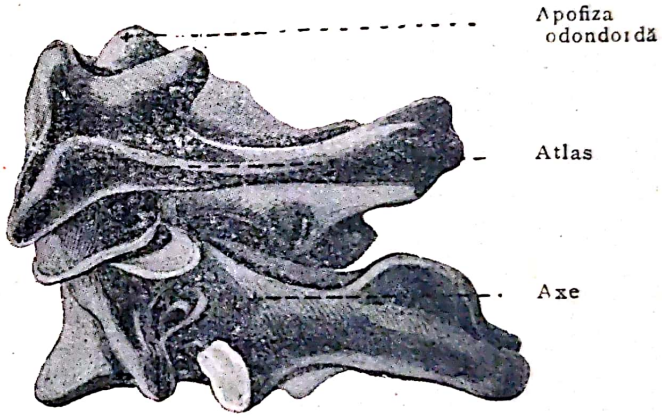

Fig. 391. — Capul rotat la dreapta.

In articulaţia trochoidă atlanto-axoidiană, unica mişcare este *rotaţiunea*. In această articulaţie, capul unit cu atlasul, se învârteşte împrejurul apofizei odontoide, „ca roata împrejurul osiei“ (Cruveilhier).

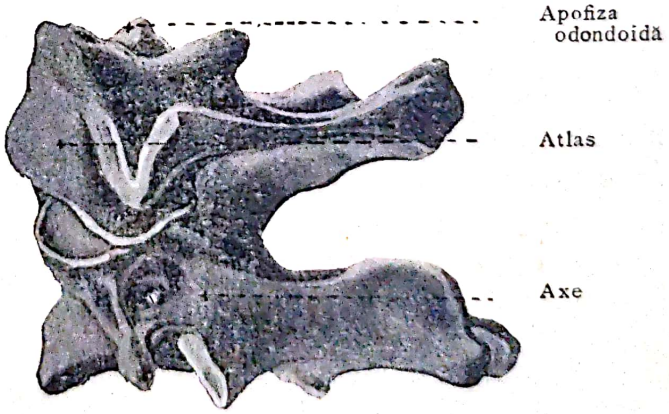

Fig. 392. — Capul rotat la stânga.

In mişcarea de rotaţie feţişoara atloidiană alunecă pe cea axoidiană (Fig. 390). De exemplu: când capul se rotează la stânga, feţişoara atloidiană stângă merge înapoi şi acopere jumătatea posterioară a feţişoarei axoidiane stângi. Dimpotrivă feţişoara atloidiană dreaptă merge înainte şi acoperă jumătatea ante-

rioară a feţişoarei axoidiane drepte. Am văzut că suprafeţele articulare atloido-axoidiene sunt convexe dinainte înapoi, cu alte cuvinte fiecare din ele este formată din două planuri înclinate, care converg către o creastă transversală. Se înţelege de aci, că fiecare feţişoară atloidiană trebue să descindă de câteori se deplasează, fie înainte, fie înapoi; în consecinţă şi capul, care este solidar cu atlasul, trebue să descindă de câte ori se rotează (Fig. 390, 391, 392). El scoboară cu doi până la doi milimetrii şi jumătate (Siegelbauer). Toate mişcările acestor articulaţiuni, sunt reduse; mişcarea de flexiune atinge 20°, cea de extensiune 30° şi cea de rotaţiune 30° (Poirier). Mişcarea de rotaţiune e limitată de ligamentele alare; acestea mai iau parte, împreună cu ligamentele posterioare, la limitarea mişcărilor de flexiune; cât despre mişcările de extensiune, ele sunt limitate de ligamentele anterioare ale articulaţiunilor. Pe viu toate aceste mişcări (flexiune, extensiune, rotaţiune) sunt cu mult mărite, prin larga contribuţiune a coloanei cervicale.

Aplicaţiuni chirurgicale. Atlasul se poate luxa pe axe, după ce apofiza odontoidă a fost ruptă. Luxaţiunile capului pe atlas sunt excepţionale.

3°. ARTICULAŢIUNILE CAPULUI.

Toate articulaţiunile capului, înafară de cea temporo-maxilară fac parte din articulaţiunile *imobile* sau *sinartroze.*

La bolta craniană, suturile pot fi reduse la unul din grupurile precedente: *sutura dinţată, sutura solzoasă, sutura armonică, sincondroza.* Toate acestea au fost studiate (Pg. 400). Suturile prezintă o mare importanţă în architectura craniului (Pg. 196). Am văzut deasemenea rolul suturilor în creşterea capului.

La faţă, oasele se articulează tot prin intermediul suturilor. *Sutura armonică* este cea mai obişnuită (Fig. 369).

Oasele feţei se articulează cu oasele capului după trei tipuri: *sutura dinţată, sutura armonică* şi *schindileza.* Ca exemplu de suturi dinţate avem: articulaţiunea oaselor nazale cu frontalul, osul malar cu apofiza zigomatică şi cu apofiza orbitară a frontalului. *Sutura armonică* se găseşte la articulaţia palatinului cu apofizele pterigoide, a etmoidului cu frontalul. *Schindileza* e reprezentată prin articulaţiunea vomerului cu sfenoidul (Fig. 370).

ARTICULAŢIA TEMPORO-MANDIBULARĂ (ARTICULATIO MANDIBULARIS).

Această articulaţie prin care baza craniului e pusă în legătură cu maxilarul inferior, face parte din grupa diartrozelor, genul bicondilian.

Suprafeţe articulare. Suprafeţele puse în contact aparţin una mandibulei, iar cealaltă temporalului.

Scanned with OKEN Scanner

1. *Suprafaţa mandibulară.* Mandibula, pentru articulaţiune, prezintă două proeminenţe elipsoide, *condilii mandibulei* situate fiecare la partea postero-superioară a ramurii ascendente a acestui os, de care sunt unite printr'o porţiune mai îngustă numită col.

Fiecare condil este format din două povârnişuri unul anterior şi altul posterior, care unindu-se formează o creastă. Direcţiunea condililor nu este exact transversală, fiecare din ei fiind oblic îndreptat dinainte înapoi şi dinafară înăuntru; diametrele lor prelungite s'ar întâlni înapoi şi ar forma un unghiu de 150° deschis înainte.

Pe omul viu suprafaţa articulară este acoperită de un ţesut fibrocartilaginos. Acest ţesut se întinde numai pe povârnişul anterior, şi pe creasta superioară, care devin astfel singurele elemente articulare ale condilului.

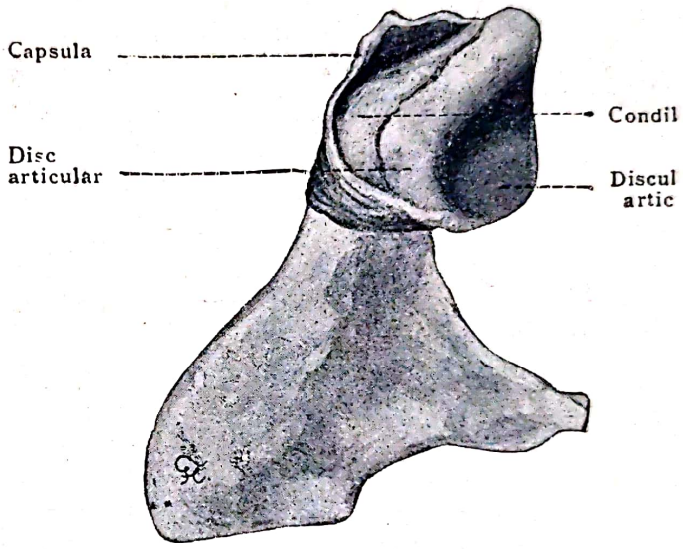

Fig. 393.

2. *Suprafaţa temporală.* De partea temporalului există pentru această articulaţiune, *cavitatea glenoidă* şi rădăcina transversă a zigomei, cunoscută sub numele de *condilul temporalului.*

Cavitatea glenoidă (fassa mandibularis) este o depresiune elipsoidală cu axul oblic ca şi condilul mandibular, dinainte înapoi şi dinafară înăuntru. Cavitatea glenoidă e împărţită prin scisura lui Glaser în două părţi; o parte anterioară dependintă de scuama temporală şi o parte posterioară (ce formează păretele anterior al conductului auditiv) dependentă de osul timpanal. Din aceste două porţiuni prima este *articulară*, pe când a doua, adică cea care e situată înapoia ccisurii, este *extrarticulară* şi vine în contact cu un ţesut celulo-grăsos. Păretele osos al cavităţii glenoide e subţire; el poate fi fracturat de condilul temporalului într'o cădere pe bărbie.

Condilul temporal (Tuberculum articulare) se prezintă ca o proeminenţă transversală situată înaintea cavităţii glenoide; condilul este convex dinainte înapoi şi uşor concav în sens transversal.

Condilul temporal este acoperit de un strat subţire fibro-cartilaginos; fundul cavităţii glenoide nu e acoperit decât de periost.

Discul interarticular *(Discus articularis)*. Discul sau meniscul interarticular este un fibro-cartilagiu, desvoltat *între cele două suprafeţe* osoase, cu scopul de a stabili contactul între ele. Într'adevăr cele două suprafeţe articulare nu se corespund, cea mandibulară fiind convexă, cea temporală fiind convexă şi concavă (convexă înainte, concavă înapoi); discul având de scop să restabilească armonia dintre aceste suprafeţe articulare, se va mula pe ele (Fig. 394).

Discul este de formă eliptică. El are două feţe: una inferioară concavă, ce acoperă condilul mandibular (povârnişul anterior şi creasta) şi una superioară care e concavă înainte unde vine în contact cu condilul temporalului şi convexă înapoi unde vine în contact cu cavitatea glenoidă (Fig. 393). Cele două extremităţi ale meniscului se inflexează în jos şi se fixează pe condilul mandibular; rezultă de aci că în diferitele mişcări ale articulaţiunei, el însoţeşte mandibula. După Fick chiar acesta e rolul lui principal. Din cele spuse se vede că raporturile lui sunt mai intime cu condilul de cât cu cavitatea glenoidă; aşa se explică de ce în dezarticulaţiunea temporo-mandibulară se pătrunde mai uşor în etajul suprameniscal de cât în cel submeniscal.

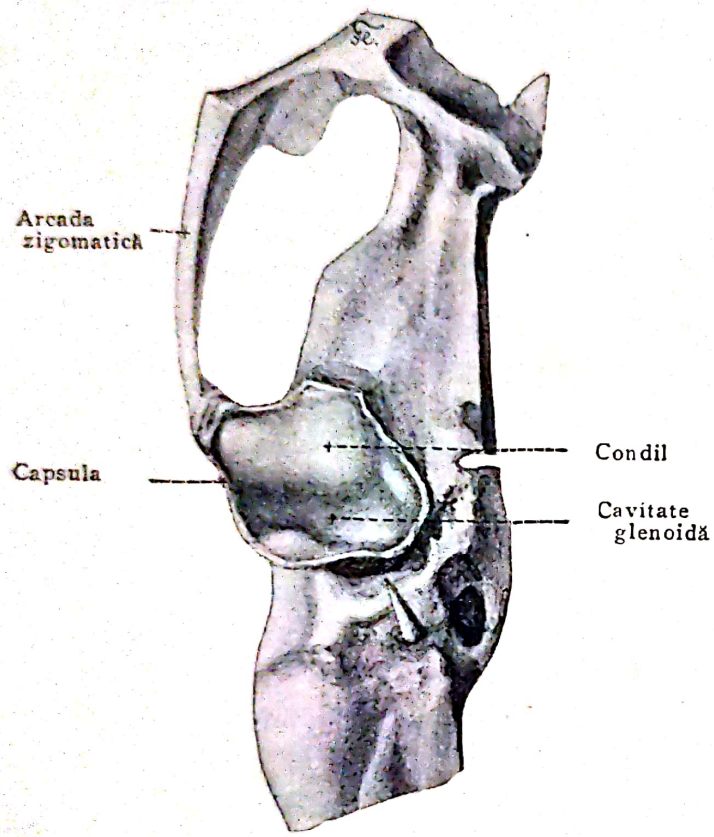

Fig. 394.

Mijloace de unire. Ele sunt reprezentate printr'o capsulă, întărită pe lături de două ligamente; există în plus şi o serie de formaţiuni fibroase numite impropriu ligamente accesorii.

Capsula. Capsula se prezintă ca un manşon dispus împrejurul articulaţiunii (Fig. 397). Ca orişice capsulă ea prezintă două circonferinţe de inserţiune şi două suprafeţe. *Circonferinţa superioară* se inseră în modul următor: 1) înainte pe marginea anterioară a

condilului temporal; 2) înapoi în fundul cavității glenoide, înaintea scisurii lui Glasser; 3) înafară pe tuberculul zigomatic și pe rădăcina longitudinală a apofizei zigomatice; 4) înăuntru, pe spina stenoidului (Fig. 395). Circonferința inferioară se inseră pe colul madibulei. Suprafața exterioară răspunde organelor învecinate. Suprafața interioară răspunde articulațiunii; ea aderă de disc, astfel că această cavitate articulară e subdivizată în două etaje: unul superior, *supra-meniscal* și altul inferior, *intra-meniscal.*

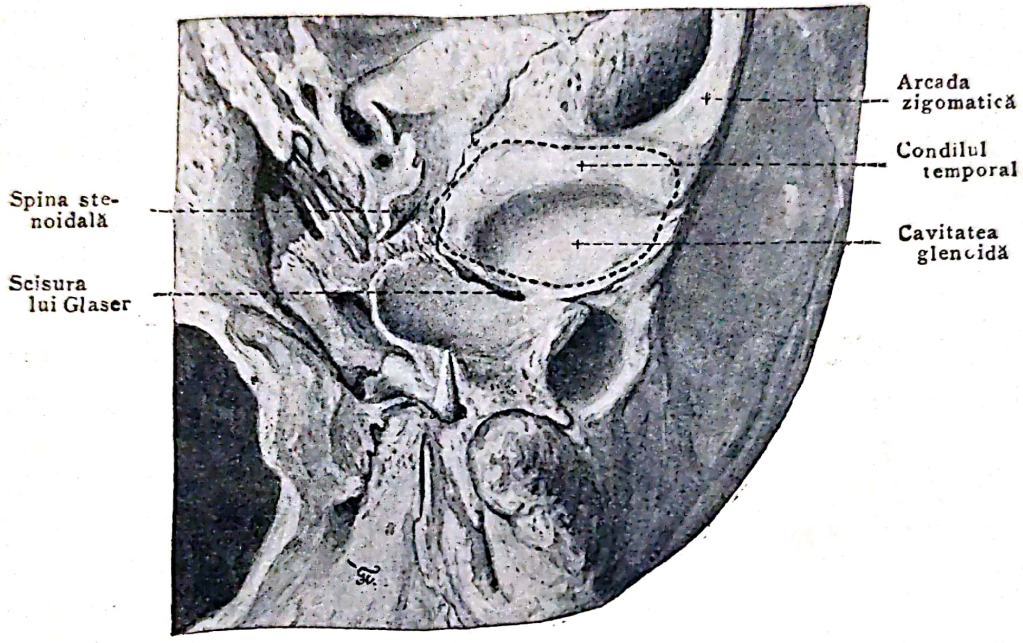

Fig. 395.
Inserțiunea temporală a capsulei.

Capsula articulară este foarte laxă; vom vedea că grație acestei laxități, condilul mandibular poate executa mișcări foarte întinse.

Capsula articulară e compusă din două feluri de fibre, unele lungi ce se întind în toată lungimea ei și altele scurte întinse de la temporal până la disc sau de la acesta până la mandibulă. In partea posterioară a capsulei (ligamentul posterior al lui Sappey), există înafara fibrelor conjuctive și un număr de fascicole elastice (unele lungi, altele scurte), care au ca rol, pe de o parte de a limita deplasarea înainte a meniscului și a condilului mandibular în mișcările lui de scoborîre (frâul meniscal posterior al lui Sappey), iar pe de altă parte a-l readuce înapoi, când mandibula revine la poziținea normală. Capsula, groasă în partea posterioară, e mai subțire în partea anterioară; partea anterioară a capsulei cât și meniscul interarticular dau inserțiune mușchiului pterigoidian extern.

LIGAMENTUL COLATERAL EXTERN SAU LATERAL[1]) *(Lig. temporo-mandibulare).* Ligamentul colateral extern sau lateral întărește capsula înafară. Se

[1]) Termenii *extern* și *intern* sunt raportați la planul sagital al unei articulațiuni iar cei: *lateral* și *medial*, la planul medio-sagital al corpului.

inseră în sus pe tuberculul zigomatic şi pe rădăcina longitudinală a apofizei zigomatice, iar în jos, pe partea postero-externă a colului mandibular. El este gros şi reprezintă principalul mijloc de unire al articulaţiunii (Fig. 396).

Acest ligament limitează prin fibrele lui anterioare mişcarea de deplasare înapoi a condilului, şi mai puţin prin fibrele lui posterioare, mişcarea de deplasare înainte.

Ligamentul colateral intern sau medial. Ligamentul colateral intern sau medial se inseră: în sus, pe marginea internă a cavităţii glenoide (lângă spina stenoidului), iar în jos pe partea postero-internă a condilului. El este mult mai slab ca precedentul.

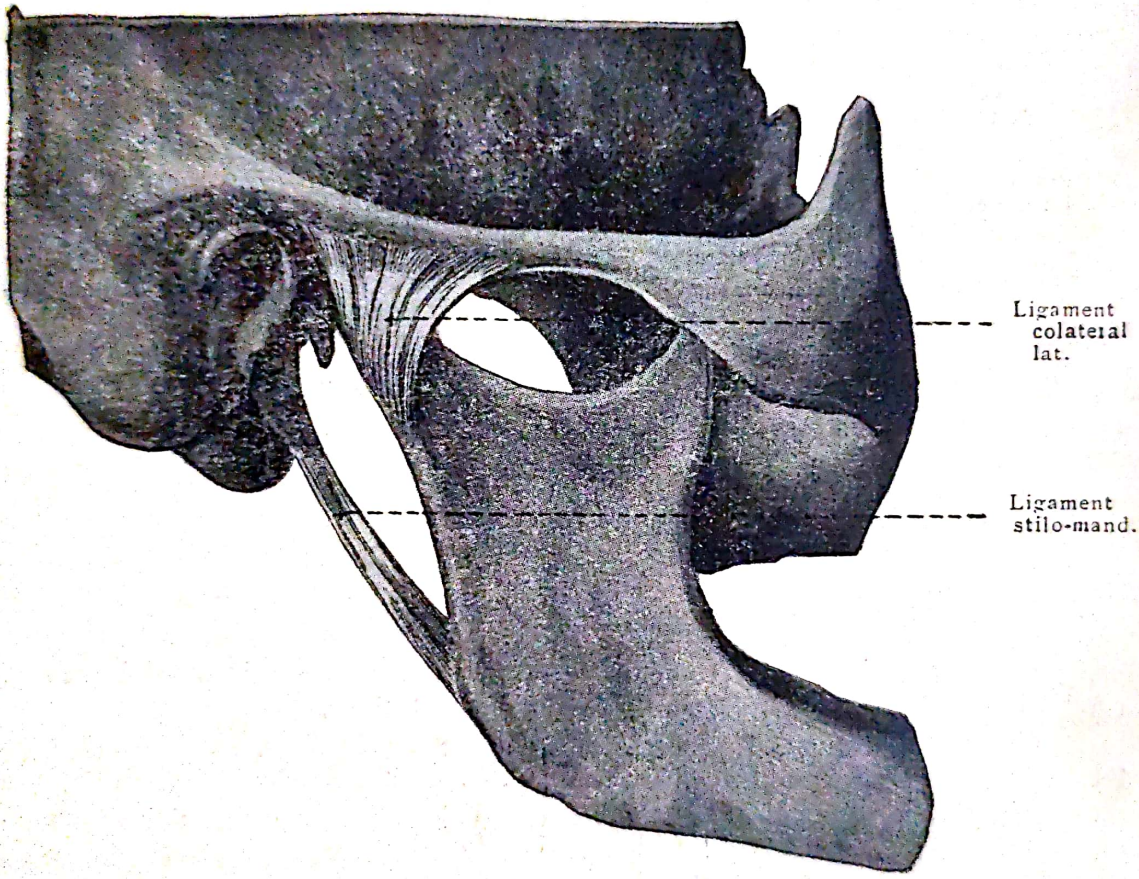

Fig. 396.

Ligamentele accesorii. Ligamentele accesorii sunt nişte bandelete fibroase, fără nici un rol în această articulaţie şi ca atare nemeritând numele de ligament. Ele sunt în număr de trei (Fig. 397).

1. *Ligamentul steno-mandibular (L. spino-lingulare).* Ligamentul steno-mandibular se desprinde de pe spina stenoidului (faţa externă) şi merge în jos de se prinde pe spina lui Spix şi pe vecinătatea orificiului dentar superior (Fig. 397).

2. *Ligamentul stilo-mandibular (L. stilo-mandibulare).* Ligamentul stilo-mandibular se inseră în sus pe apofiza stiloidă aproape de

vârf; apoi merge lărgindu-se ca să se prindă pe marginea posterioară a ramurei ascedente a mandibulei, în vecinătatea unghiului.

3. *Ligamentul pterigo-mandibular (L. hamulo-mandibulare).* Ligamentul pterigo-mandibular sau *aponevroza buccinato-faringiană*, este o lamă fibroasă situată între constrictorul superior al faringelui și mușchiul buccinator. Se inseră pe cârligul aripei interne a apofizei pterigoide, iar de altă parte pe extremitatea posterioară a liniei milo-hiodiane (Fig. 397).

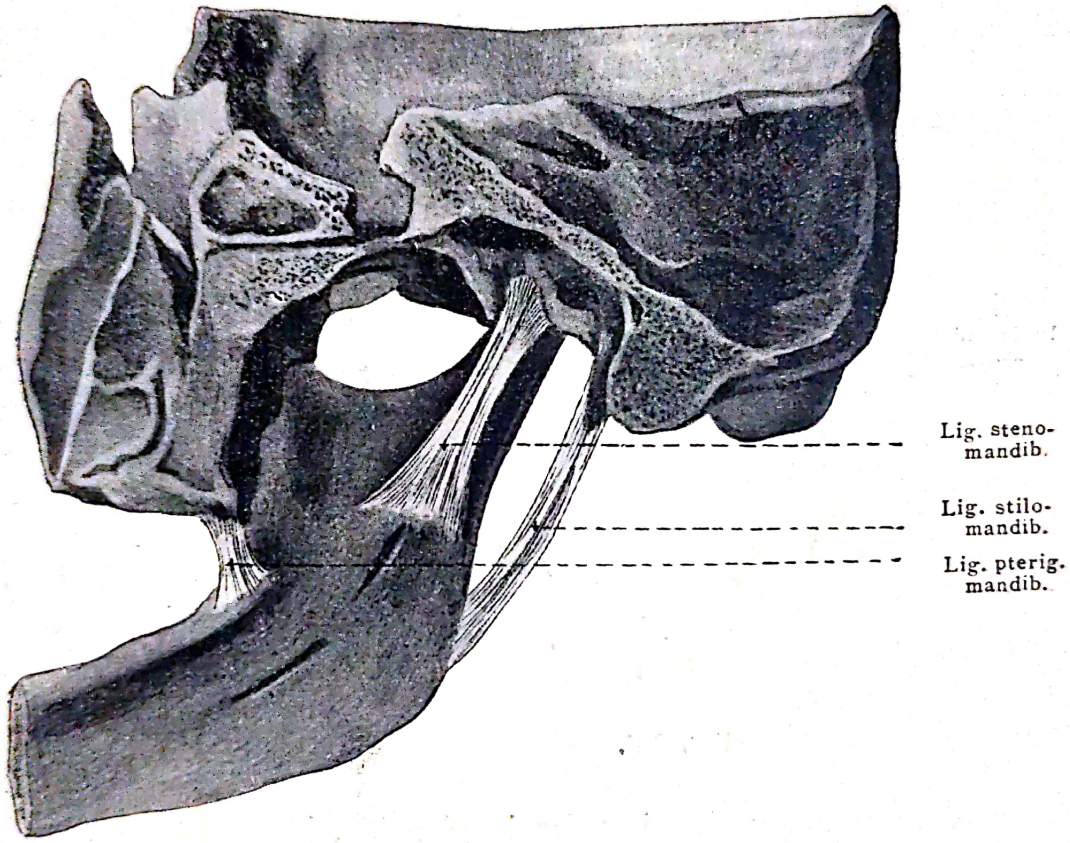

Fig. 397.

4. *Semnificarea morfologică a ligamentelor accesorii.* Nici unul din aceste ligamente nu are valoarea unui adevărat ligament, ci a unor formațiuni rudimentare. Ligamentul steno-mandibular e probabil un rest din porțiunea mijlocie a cartaligiului lui Meckel; ligamentul stilo-mandibular e restul unui mușchi dispărut în cursul evoluțiunii filogenetice; ligamentul pterigo-mandibular este o intersecție fibroasă situată între mușchii buccinator și constrictorul superior al faringelui (Testut). Rolul ligamentului steno-mandibular și stilo-mandibular în mișcările normale este nul; dimpotrivă ligamentul pterigo-mandibular are un rol efectiv în mecanismul de oprire a scoborârii mandibulei.

Sinoviala. In articulația temporo-mandibulară există două sinoviale: una supra-meniscală și alta infra-meniscală.

Mişcări. In această articulaţiune sunt trei feluri de mişcări: 1) mişcăride scoborîre şi de ridicare ale mandibulei, având ca rezultat deschiderea şi închiderea gurii; 2) mişcări de proiecţiune înainte şi înapoi; 3) mişcări de lateralitate sau de diducţiune.

Inainte de a trece la discuţiunea mişcărilor articulare, trebue să fim edificaţi asupra următoarelor două puncte:

a) Fiecare articulaţiune temporo-manibulară este divizată de menisc în alte două secundare; una *supra-meniscală* sau menisco-temporală şi alta *sub-meniscală* sau menisco-madibulară. In articulaţia supra-meniscală, meniscul se mişcă pe condilul temporalului; în articulaţia sub-meniscală, condilul mandibular se mişcă pe menisc.

Fig. 398.

b) Poziţiunea iniţială a tuturor mişcărilor e considerată, aceea în care gura fiind închisă, cei doi maxilari vin în contact unul cu altul; în această poziţiune, condilii mandibulari, îmbrăcaţi de meniscurile respective, se găsesc situaţi în fosele glenoide, imediat înapoia condililor temporali (Condilul nu ocupă toată cavitatea glenoidă ci numai porţiunea ei anterioară.)

1. *Mişcările de scoborîre şi de ridicare ale mandibulei* se fac după acelaş mecanism; ele se execută în doi timpi, fiecare petrecându-se într'unul din cele două compartimente ale articulaţiunii temporo-mandibulare. Scoborîrea se face astfel: în primul timp condilul mandibular şi cu meniscul se deplasează înainte, părăsesc deci cavitatea glenoidă, aşezându-se sub condilul temporalului, această deplasare este executată de muşchiul pterigoidian extern. Deplasarea condilului se simte şi la omul viu, dacă se introduce un deget în conductul auditiv extern. In al doilea timp meniscul se opreşte, iar condilul continuă mişcarea sa, alunecând pe faţa inferioară a meniscului.

Ridicarea manibulei se face după acelaş mecanism, numai că timpii sunt inversaţi. In primul timp, condilul mandibular se întoarce dinainte înapoi, alunecând pe menisc; în al doilea timp meniscul şi condilul îşi reiau poziţiunea de repaus, în cavitatea glenoidă. (Fig. 399, 400.)

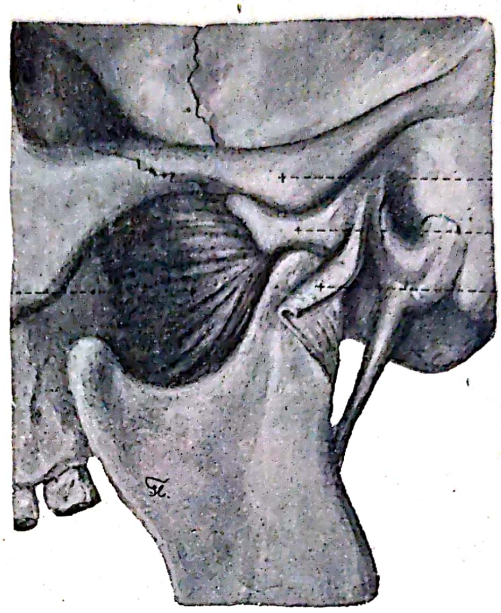

Fig. 399. — (Scoborîrea mandibulei. Primul timp)

Dupe Luce, aceste mişcări nu se execută succesiv, ci în mod simultan. (Poirier). In timp ce meniscul se deplasează înainte, împreună cu condilul mandibular, acesta se învârteşte pe menisc, împrejurul axului său propriu şi mandibula se depărtează de maxilarul superior. Mişcarea de ridicare a mandibulei se face în mod contrar.

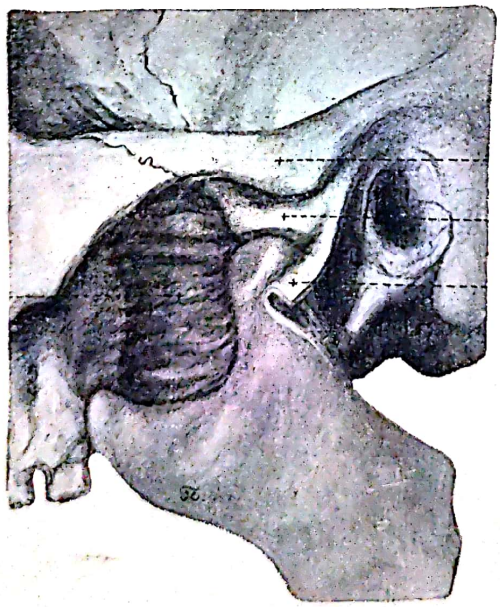

Fig. 400. — (Scoborîrea mandibulei. Al doilea timp)

La închiderea şi deschiderea gurii, articulaţiunea dreaptă şi cea stângă se mişcă în acelaşi timp.

2. *Mişcările de proiecţiune înainte şi înapoi.* Aceste mişcări se fac în etajul supramenisc al. In mişcarea de proiecţiunea înainte, cei doi condili, împreună cu meniscurile se aşează sub condilii temporali. Această mişcare reprezită timpul întâi al celei priecedente. In mişcarea de proecţiune înapoi, mandibula se întoarce la poziţiunea iniţială.

3. *Mişcările de lateralitate sau de diducţiune* sunt mişcările, prin care mandibula este purtată alternativ, la dreapta şi la stânga. Aceste mişcări se fac astfel; unul din condili rotează pe loc, împrejurul unui ax vertical, pe când cel din partea opusă se deplasează

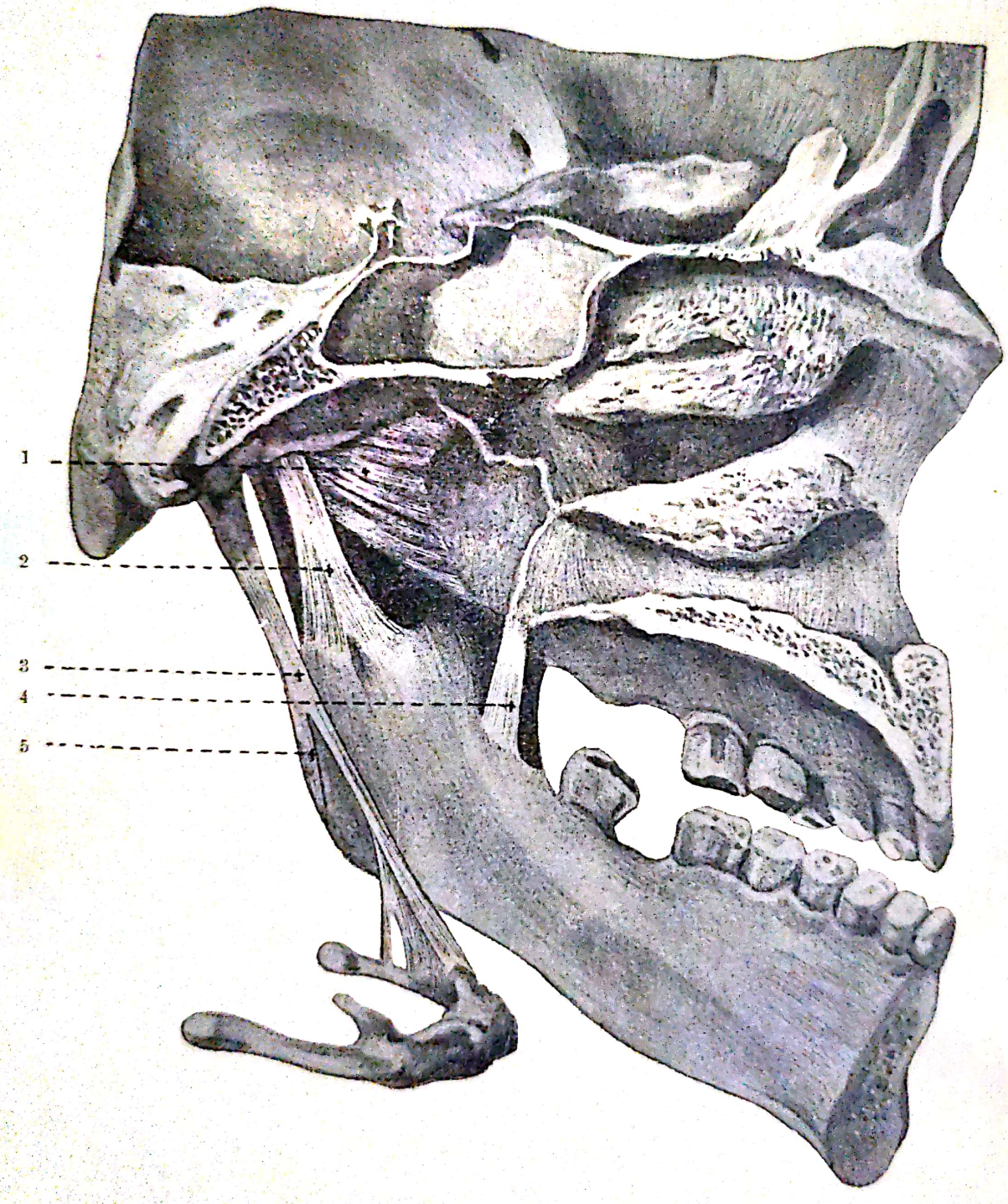

Fig. 401.

1 = Muschiul pterigoidian extern; 2 = Ligamentul sfeno-mandibular; 3 = Ligamentul stilo-hioid; 4 = Ligamentul pterigo-mandibular; 5 = Ligamentul stilo-mandibular.

Scanned with OKEN Scanner

împreună cu meniscul şi se aşează sub condilul respectiv al temporalului. Apoi acest condil se întoarce, rămânând să roteze pe loc, în timp ce cel opus devine mobil. În diducţiune ambii condili se mişcă, dar numai unul se deplasează mult; celălalt mişcându-se pe loc, serveşte drept ax precedentului.

Ligamentele osului hioid. Inainte ca toate părţile constitutive ale osului să se fi sudat între ele, există o sincondroză între coarnele mari şi corp şi o articulaţie prevăzută cu capsulă între coarnele mici şi acesta. In plus există un ligament lung *stilo-hioidian*, întins dela osul hioid la coarnele mici; el este o porţiune a aparatului hioidian. (Fig. 401.)

APLICAŢIUNI MEDICO-CHIRURGICALE.

Poziţiunea normală a mandibulei. In poziţiunea normală a mandibulei, cele două rânduri de dinţi vin în contact, se articulează — după expresiunea stomatologilor — într'un mod special, astfel că incisivii superiori depăşesc pe cei inferiori *(Psalid-odontie)*. La unii indivizi incisivii superiori vin în contact cu cei inferiori *(Labid-odontie)* iar în cazuri ce pot fi considerate ca anormale, incisivii inferiori, trec înapoia celor superiori *(Opist-odontie)* (Fick).

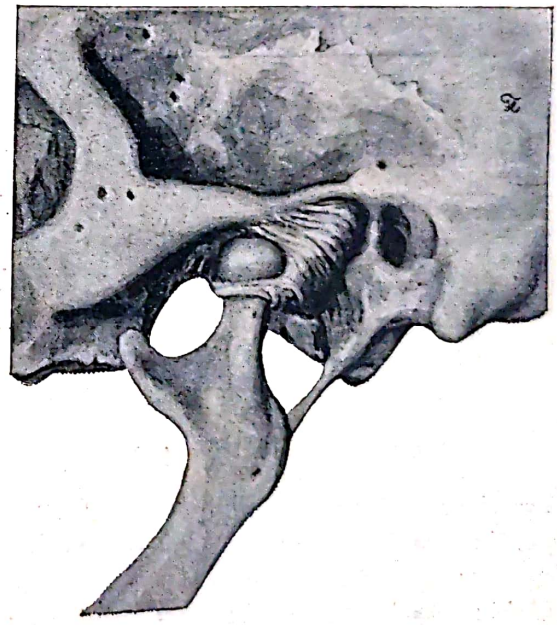

Fig. 402.

2. **Luxaţiuni.** Luxaţiunea mandibulei poate fi unilaterală; de cele mai dese ori ea este bilaterală. Ea se produce uneori printr'un traumatism, deadreptul aplicat osului, ca într'o lovitură de pumn; mai frecvente sunt luxaţiunile produse printr'o deschidere exagerată a gurii (ca în căscat, vomă, râs puternic). Într'o luxaţie, din cauza scoborîrii exagerate a mandibulei, condilul rupe capsula articulară în partea ei anterioară (fig. 402) sau o destinde foarte mult, fără s'o rupă şi trece înaintea rădăcinii transverse, până în fosa infratemporală. Odată aci, el este fixat prin tracţiunea fibrelor muşchiului temporal, care-l trag în sus şi prin tensiunea ligamentelor stilo şi sfeno-mandibular, care-l trag în sus şi înapoi. Luxaţiunea e mai frecventă la femeie, unde ligamen-

Scanned with OKEN Scanner

tele sunt mai delicate de cât la bărbat. În luxaţiunea temporo-mandibulară, gura e larg cascată. (Fig. 402.)

Artrite. Artritele temporo-mandibulare pot fi cauzate de o infecţie generală (reumatism, gonococie, etc.); uneori ele sunt produse de un traumatism (ca în fracturile colului) sau propagate din regiunele învecinate. Articulaţiunea temporo-mandibulară vine în raport înapoi cu conductul auditiv extern şi cu parotida; inflamaţiunile acestor organe (otite externe, parotidite) se pot propăga la articulaţiune. Pe de altă parte, articulaţiunea vine în raport în sus cu părete le cranian şi prin intermediul lui cu creierul şi meningele; se înţelege deci pentru ce uneori infecţiunile articulaţiunii temporo-mandibulare se pot propaga la creier sau meninge.

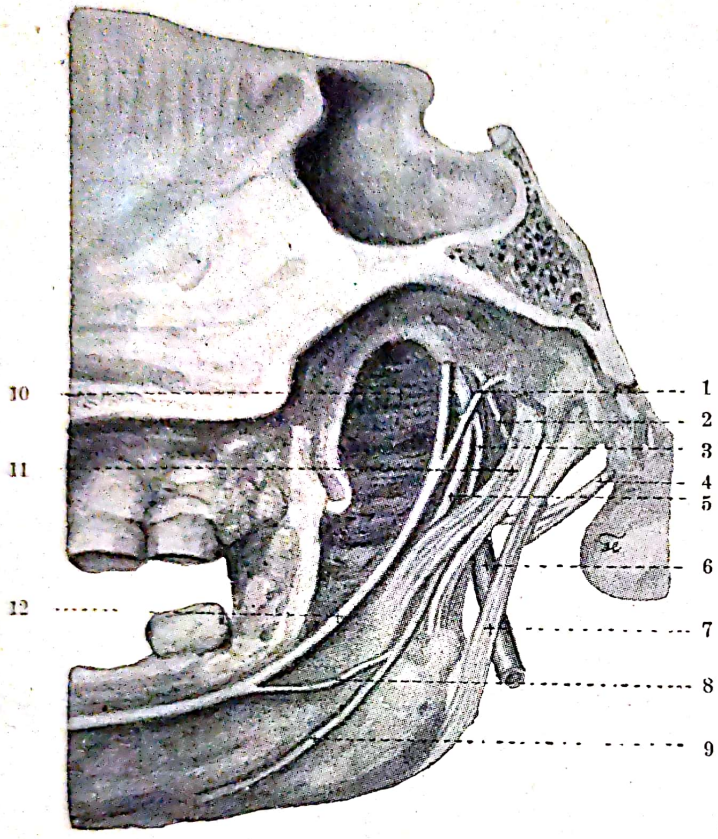

Fig. 403.

1 = Nerv coarda timpanului; 2 = Nerv auriculo temporal; 3 = Nerv milo-hioid; 4 = Nerv facial; 5 = Nerv dentar; 6 = Artera carotidă; 7 = Ligament stilo-hioid; 8 = Anastomoză; 9 = Nerv milo-hioid; 10 = Pterigoid extern; 11 = Ligament sfeno-mandibular; 12 = Nerv lingual.

Artritele temporo-mandibulare se pot termina uneori prin anchiloze. Anchilozele pot fi unilaterale sau bilaterale. Gravitatea anchilozelor temporo-mandibulare, care produc bolnavului o considerabilă jenă în alimentaţiune e foarte mare. Anchiloza unilaterală atrage după ea şi anchiloza celeilalte articulaţiuni prin imobilitate forţată. Aşa se explică legimitatea operaţiunilor în cazuri de anchiloze.

Rezecţiunea mandibulei. În rezecţia mandibulei două raporturi trebuiesc avute în vedere: *a)* cu artera maxilară internă şi *b)* cu diferiţii

nervi învecinați. În manipulările operatorii, aceste organe trebuiesc menajate.

Articulațiunea vine în raport pe fața internă cu nervii: dentar inferior, lingual, coarda timpanului, auriculo-temporal; ea prezintă raporturi deși mai depărtate, totuși foarte utile de cunoscut cu nervul facial, care ieșind din gaura stilo-mastoidă încrucișează ramura mandibulei spre a intra în parotidă. Toți acești nervi, în special facialul trebuiesc feriți. De asemenea pe fața internă, articulația vine în raport cu artera maxilară internă, care înconjoară colul condilului și care e însoțită de un plex venos. (Fig. 403.)

Fig. 404.
(După Farabeuf.)

După nevoile clinice se poate rezeca fie colul, fie ramura mandibulei, fie o jumătate din mandibulă și une ori osul în întregime. În figurile 404, 405 și 406 se văd timpii unui rezecțiuni a jumătății totale a osului.

Timpii aceasta sunt următorii: 1) încizia (dealungul marginii posterioare a ramurii și inferioare a corpului, ajutată de o incizie mediană). 2) Deslipirea cu răzușa a feței externe, apoi a feței interne. 3) Secțiunea juxtamediană a osului (spre a evita inserțiunea mușchilor genieni). 4) Dezarticulațiune.

4°. ARTICULAȚIUNILE TORACELUI.

Articulațiunile toracelui sunt multiple. Ele pot fi împărțite în două mari grupe, numite după situațiunea lor: *grupul posterior* și *grupul anterior*.

In grupul posterior intră articulațiunile coastelor cu vertebrele; aceste articulațiuni se fac între corpul vertebrelor și capul coastelor — *articulațiunile costo-verterbale* — și între apofiza transversă și tuberozitatea costală — *articulațiunile costo-transversare*.

In grupul anterior avem: *articulațiunile cartilagiilor costale cu sternul, articulațiunile cartilagiilor* între ele, *articulațiunile diferi-*

telor piese ale sternului între ele şi *articulaţiunile coastelor cu cartilagiile costale.* Fiecare din aceste articulaţiuni va fi studiată separat.

I. **Articulaţiile costo-vertebrale propriu zise** *(articulationes capitulorum).* Aceste articulaţiuni sunt nişte diartroze planiforme.

SUPRAFEŢE ARTICULARE. Fiecare coastă se articulează cu două vertebre. Capul coastei se prezintă ca un colţ format din două feţi-

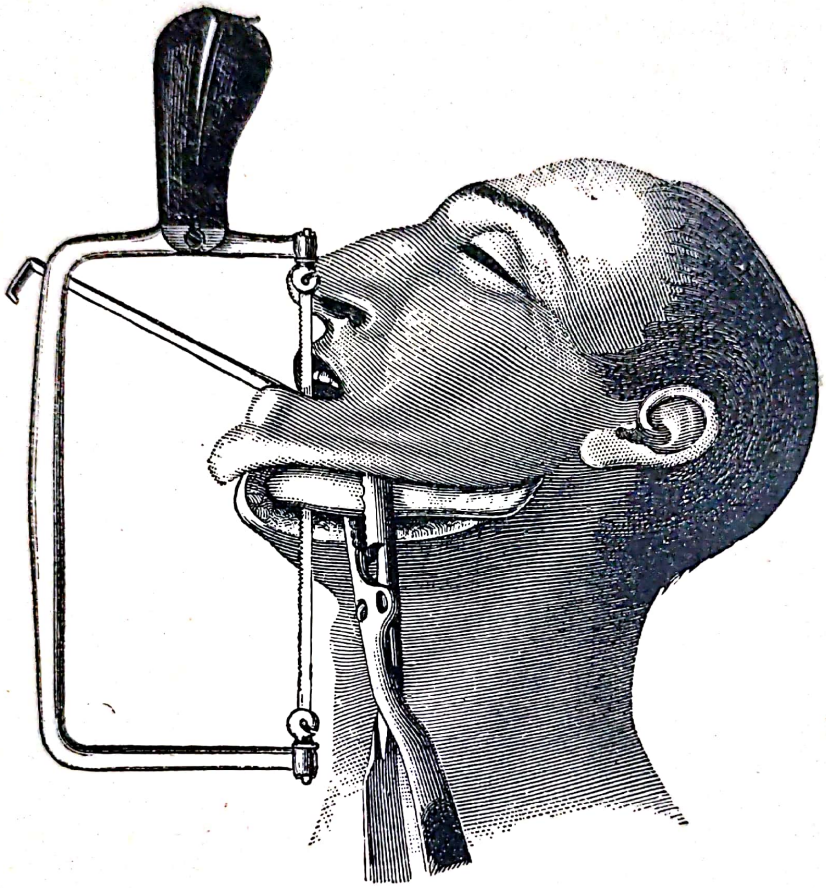

Fig. 405.

(După Farabeuf.)

şoare articulare, ce converg către o creastă antero-posterioară. Acest colţ pătrunde într'o cavitate, dispusă ca un unghiu diedru, format de feţişoarele costale ale corpurilor vertebrale. Toate aceste feţişoare sunt acoperite de un strat subţire fibro-cartilaginos. (Fig. 407.)

MIJLOACE DE UNIRE. Ele sunt reprezentate printr'o capsulă subţire, întărită de ligamente care reprezintă adevăratele mijloace de unire.

Ligamentul anterior sau *radiat (Ligamentum cupituli costae radiatum)* (Fig. 407). Ligamentul radiat e situat pe partea anterioară a articulaţiunii. El se inseră pe capul coastei şi de acolo se resfiră

ca un evantaliu pe vertebrele învecinate; fibrele lui mijlocii se prind pe discul respectiv iar cele superioare şi inferioare merg pe vertebra supra şi subjacentă acestui disc. (Fig. 408).

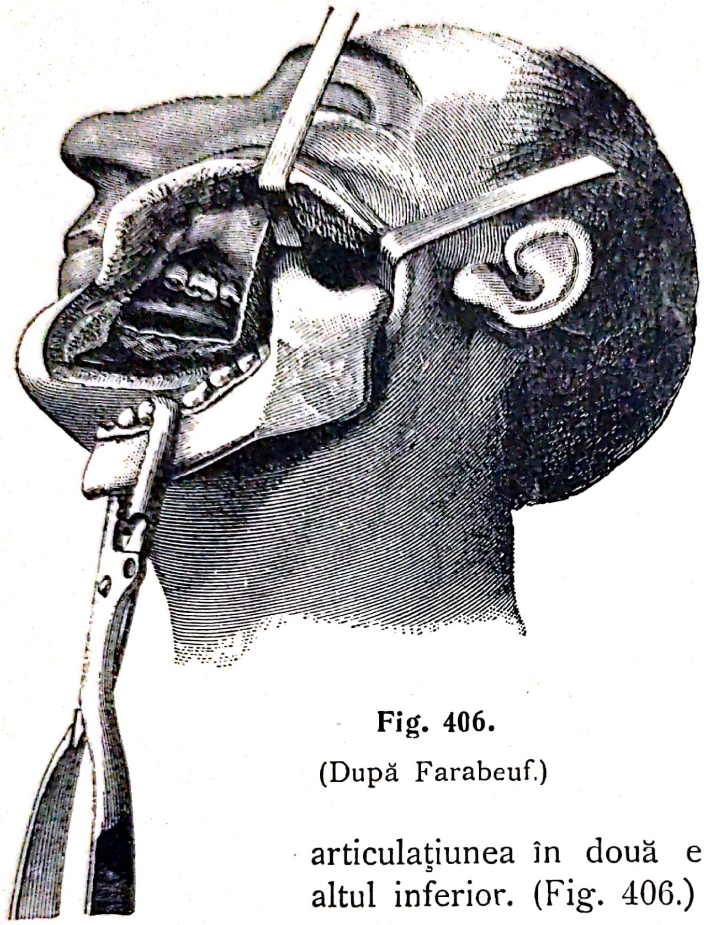

Fig. 406.

(După Farabeuf.)

Pe faţa posterioară a capsulei se găsesc un număr de fascicole, care formează *ligamentul posterior;* acest ligament se desprinde de pe partea postero-superioară a colului, se termină pe meniscul inter-vertebral şi pe corpul vertebrei suprajacente.

Ligamentul interosos (Ligamentum capituli costae interarticulare). Ligamentul interosos este o lamă fibro-cartilaginoasă, întinsă de la creasta capului costal la discul inter-vertebral. Această lamă împarte articulaţiunea în două etaje: unul superior şi altul inferior. (Fig. 406.)

SINOVIALA. Sinoviala e dublă.

Se înţelege că vertebrele extreme ale coloanei: prima, a unsprezecea şi a

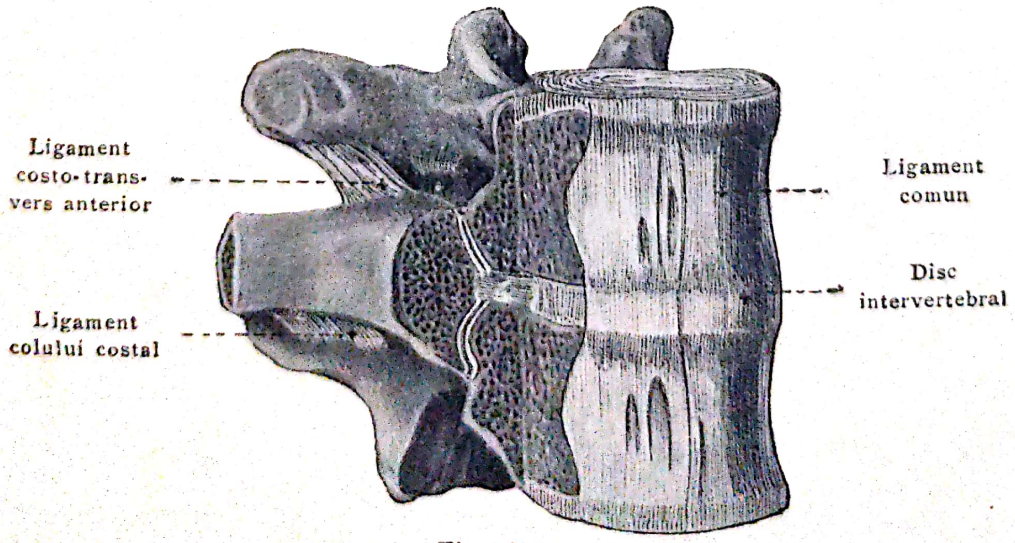

Fig. 407.

douăsprezecea nu se articulează, decât cu o singură coastă; ligamentele lor sunt foarte reduse.

II. **Articulaţiunile costo-transversare** *(articulationes costo-transversariae).* Ele sunt formate de tuberozitatea costală şi de apofiza transversă; sunt diartroze planiforme.

SUPRAFEŢE ARTICULARE. Tuberozitatea costală prezintă o suprafaţă circulară şi puţin convexă. Apofiza transversă, prezintă o feţişoară circulară şi puţin concavă. Ele sunt acoperite de un uşor strat de cartilagiu hialin.

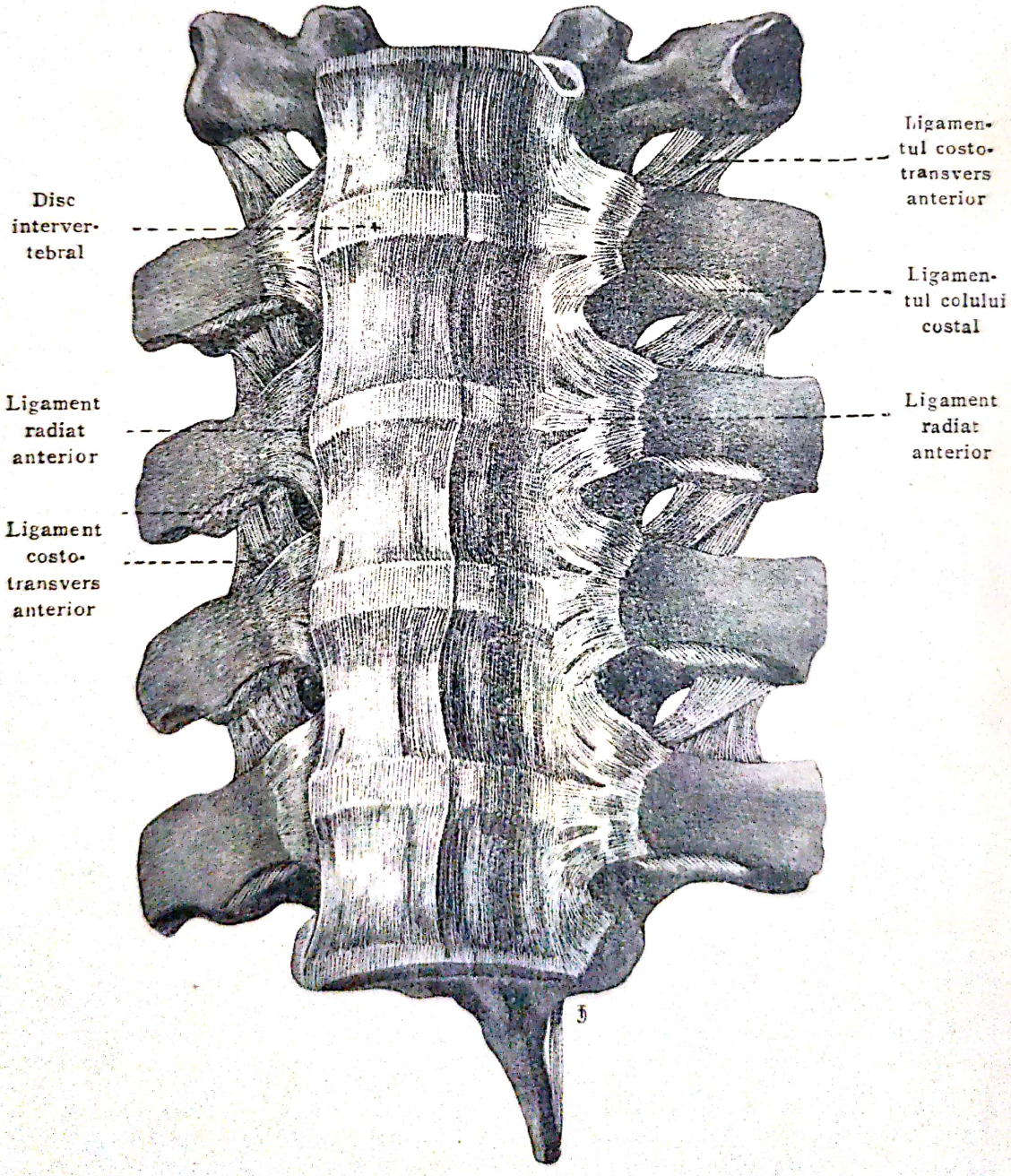

Fig. 408.

MIJLOACE DE UNIRE. Ele sunt formate de o capsulă, întărită de mai multe ligamente.

Există mai întâi trei ligamente, care după situaţia lor respectivă sunt numite: *ligamentul costo-transversar interosos, ligamentul costo-transversar anterior* şi *ligamentul costo-transversar posterior*, apoi două ligamente care au primit numele după una din inserţiunile lor: *ligamentul tuberozităţii costale* şi *ligamentul colului coastei.* (Fig. 409).

1. *Ligamentul costo-transversar interosos (ligamentum colli costae sup. mem-*

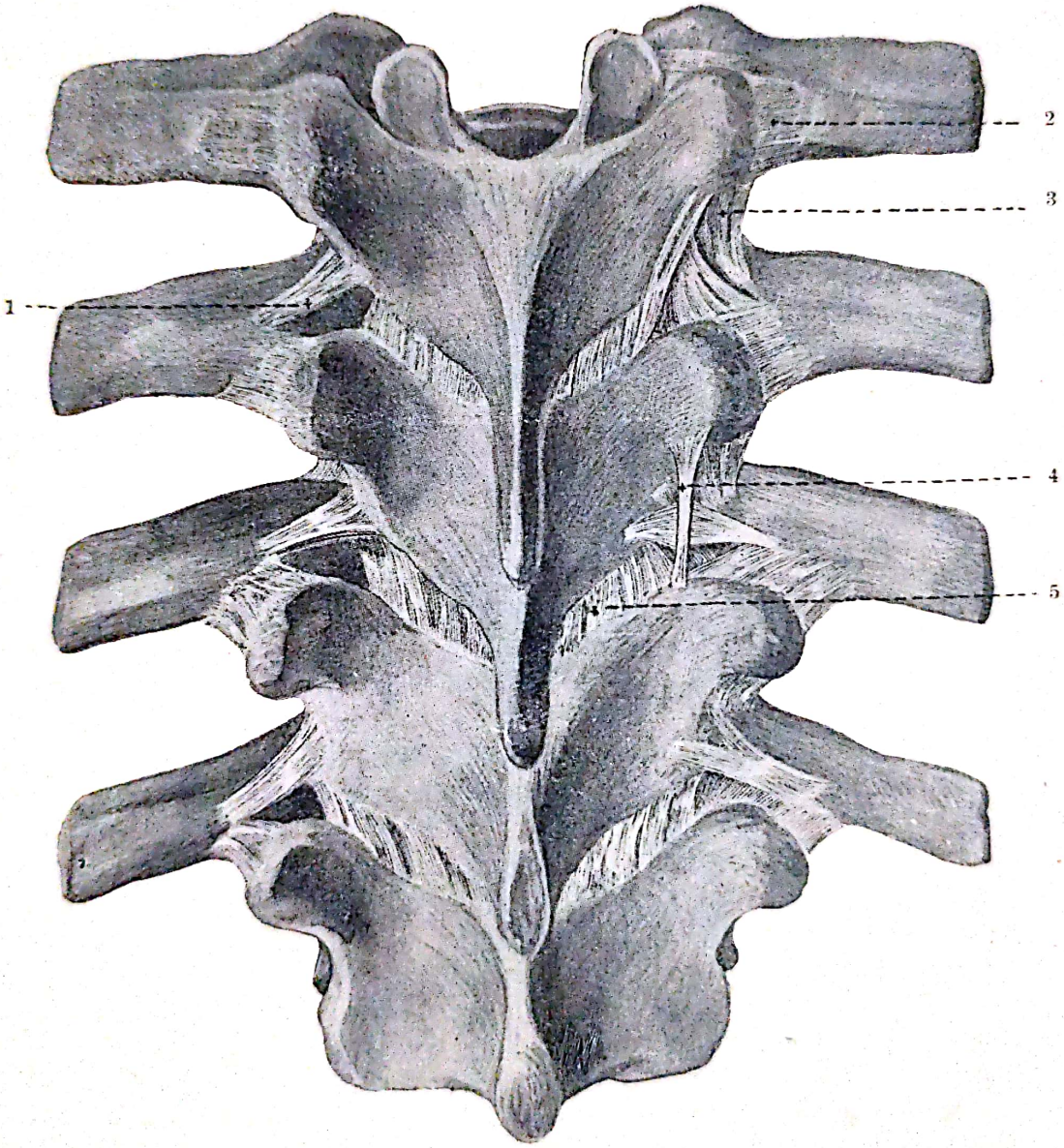

Fig. 409.

1 = Ligament costo-lamelar; 2 = Ligamentul tuberozităţii costale; 3 = Ligament costo-transversar anterior; 4 = Ligament intertransversar; 5 = Ligament galben. Piesa a fost foarte curbată înainte spre a se evidenţia ligamentele galbene.

brana obturatoria costotransversaria) e format dintr'o serie de fascicole scurte și strânse, ce se inseră pe de o parte pe fața posterioară a colului și pe de alta, pe fața anterioară a apofizei transverse. Acest ligament umple spațiul dintre apofiza transversă și colul coastei. (Fig. 410.)

2. *Ligamentul costo-transversar anterior (Ligamentum costotransversarium anterius)* ia naștere pe marginea superioară a colului costal, iar de aci merge în sus și în afară către apofiza transversă suprajacentă, unde se fixează pe marginea inferioară. In raport cu articulațiunea el e nu numai anterior ci și superior; de aceea autorii francezi îl numesc *ligament costo-transversar superior*, iar Poirier având în vedere că el străbate un spațiu intercostal și că se inseră pe col și pe apofiza transversă, l-a numit ligamentul *cervico-transverso-intercostal*. Inafară de ligamentul principal se mai descriu două fascicole accesorii unul situat înăuntru lui *(intern)* și altul situat înafara lui *(extern)*. Din aceste două ligamente accesori, cel extern este mai frecvent.

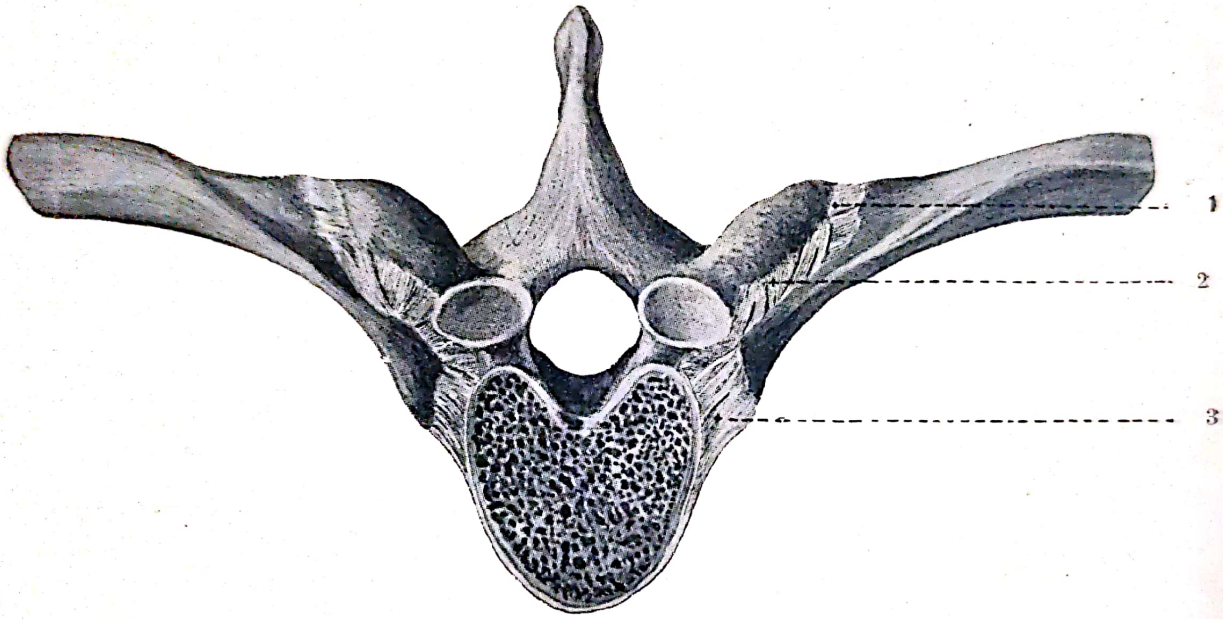

Fig. 410.

1 = Ligamentul tuberozității costale; 2 = Ligamentul interosos; 3 = Ligamentul radiat anterior

3. *Ligamentul costo-transversar posterior (ligamentum costotransversarium posterius)* este un ligament ce pleacă de pe partea inferioară a lamei și vine de se inseră pe fața posterioară a colului coastei; el mai e numit din cauza inserțiunii lui pe lama vertebrală și *ligamentul costo-lamelar*.

4. *Ligamentul tuberozității costale (Ligamentum tuberculi costae)* (Fig. 409) e situat pe partea posterioară a articulațiunii: el ia naștere pe vârful apofizei transverse și se termină pe tuberozitatea costală. El e scurt dar foarte puternic.

5. *Ligamentul colului costal (Ligamentum colli costae inferius)* e situat pe partea inferioară a articulațiunii si se găsește în spațiul dintre colul coastei și apofiza transversă. El se inseră pe marginea inferioară a apofizei transverse și marginea inferioară a coastei. Ca să-l vedem, trebue să ridicăm coasta, căutând s'o depărtăm de apofiza transversă. Din cauza situațiunii lui inferioare, el se mai numește și inferior.

Scanned with OKEN Scanner

SINOVIALA. Fiecare articulaţiune posedă o sinovială.

III. **Articulaţiunile condro-costale.** *(Synarthroses costo-chondrales).* Coastele şi cartilagille costale sunt unite între ele, formând sinartroze. Extremitatea costală prezintă o depresiune eliptică, în care pătrunde extremitatea corespondentă a cartilagiului. Această sudură e completată prin continuitatea periostului cu pericondrul.

IV. **Articulaţiunile condro-sternale.** *(Artlculationes sternocostales).* Cartilagiile coastelor adevărate se unesc cu marginile sternului prin ajutorul unor articulaţiuni ce fac parte din grupa artrodiilor planiforme.

SUPRAFEŢE ARTICULARE. Sternul prezintă acele scobituri costale, dispuse ca nişte unghiuri diedre; cartilagiile prezinte nişte colţuri, care pătrund în interiorul acestor unghiuri. (Fig. 411.)

MIJLOACE DE UNIRE. Sunt formate printr'un *ligament intra-articular* şi *capsulă fibroasă,* întărită de *două ligamente radiate,* unul anterior şi altul posterior.

1. *Ligamentul intra-articular sau interosos (Ligamentum sternocostale interarticulare)* este format printr'o lamă fibro-cartilaginoasă, întinsă dela creasta costală la fundul cavităţei sternale.

Capsula e reprezentată prin pericondrul, ce se continuă cu periostul.

Ligamentul radiat anterior (Ligamentum sternocostale radiatum) ia naştere pe faţa anterioară a cartilagiului costal şi de acolo radiază pe stern, ca un evantaliu, unde fibrele lui se întretaie cu cele ale ligamentelor vecine. (Fig. 410.) Din unirea acestor ligamente cu cele din partea opusă ia naştere o membrană numită *membrana anterioară a sternului (membrana sterni anterior).* La constituţia acestei membrană participă şi periostul cât şi fascicolele tendinoase ale muşchilor pectorali (Fik).

Ligamentul radiat posterior prezintă aceeaşi dispoziţiune ca şi cel anterior, numai că e situat pe faţa posterioară a articulaţiunii. Ca şi pe partea anterioară creşte şi aci o membrană *(membrana posterioară a stenului)* mult mai slabă, la formarea căreia perticipă periostul şi tendoanele muşchilor gâtului care se inseră pe stern: sterno-hioid şi sterno-tiroid. De cele mai dese ori primul cartilagiu costal se uneşte cu sternul, formând o sinartroză; cu mult mai rar între ambele piese există o cavitate articulară.

Sinoviale. Fiecare articulaţiune (afară de prima) are două sinoviale rudimentare.

V. **Articulaţiunile intercondrale.** *(Articulationes interchondrales).* Cartilagiile opt, nouă şi zece se articulează prin extremităţile lor anterioare formând marginea toracelui. In afară de aceste articulaţiuni, cartilagiile şase, şapte, opt şi nouă sunt unite între ele prin nişte articulaţiuni, situate între părţile lor mijlocii. Ca supra-

fețe articulare există câte o feţişoară ovalară. Ca mijloace de unire există pericondrul, care trece de pe un cartilagiu pe celalalt şi câteva fascicole fibroase, care unesc feţele anterioare a doua cartilagii vecine.

VI. **Articulaţiunile sternului.** Cele trei piese ale sternului sunt unite între ele, formând două articulaţiuni.

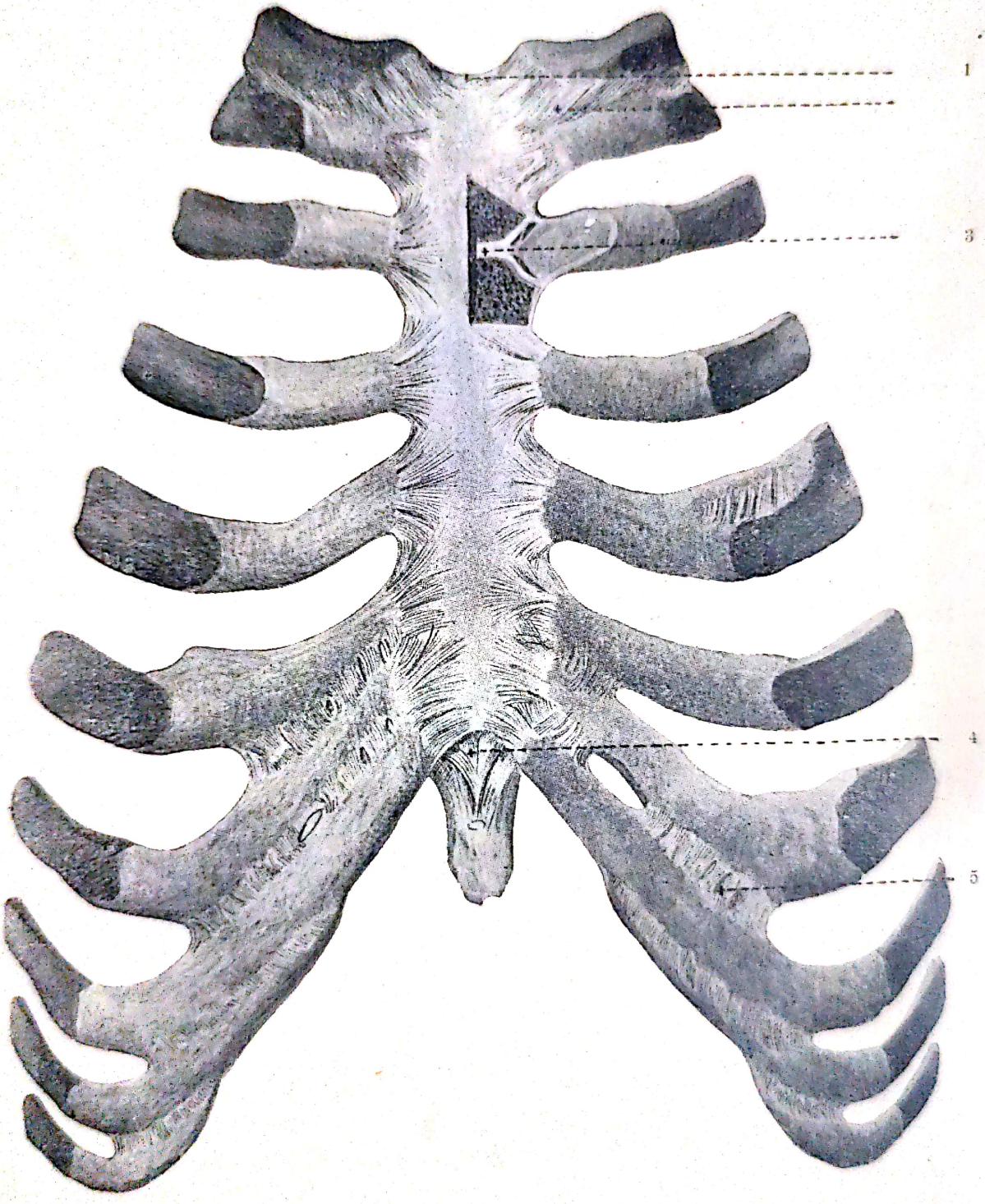

Fig. 411.

1 = Ligament interclavicular; 2 = Ligament costo-clavicular; 3 = Ligamentul interosos; 4 = Articulaţia sternală inferioară; 5 = Articulaţie intercondrală.

Scanned with OKEN Scanner

A) Articulaţiunea sternală superioară. Prin această articulaţiune se uneşte corpul cu manubriul. Ca suprafeţe articulare există două feţişoare ovalare, una, situată pe extremitatea manubriului sternal şi alta pe partea superioară a corpului sternal. Intre aceste două suprafeţe se găseşte un fibro-cartilagiu, care are valoarea unui ligament interosos, aderând la cele două suprafeţe osoase. In afară de acest ligament interosos mai este periostul, care se continuă de pe piesa superioară pe corp. Articulaţia e o amfiartroză.

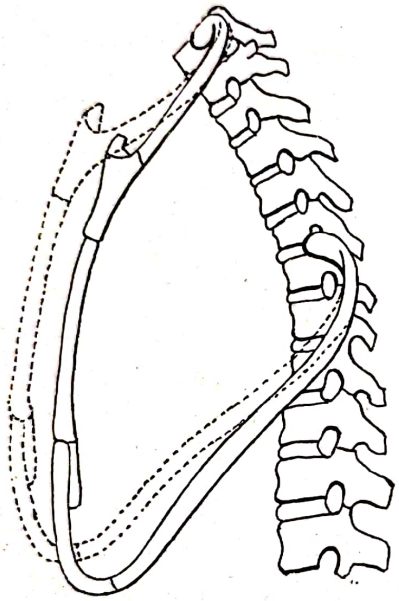

Fig. 412.

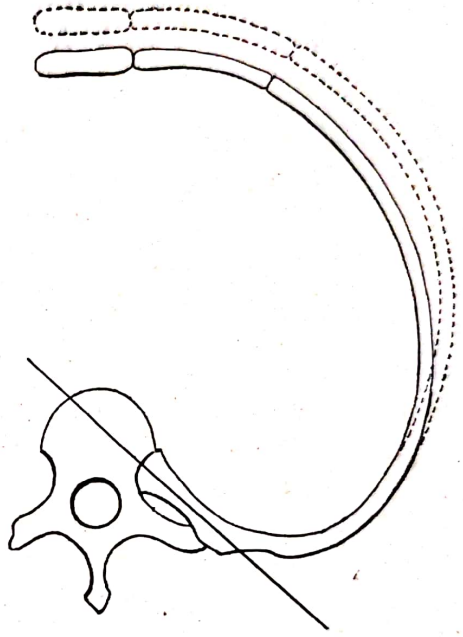

Fig. 413.

(După Quain.)

B) Articulaţiunea sternală inferioară. Este o sincondroză; ea e formată din unirea corpului cu apendicele xifoid. Piesele sunt menţinute printr'un ligament interosos şi prin periostul, care le leagă.

Ambele articulaţiuni sternale sunt temporare, cea inferioară se osifică între 50—60 ani, cea superioară mai târziu.

Mişcările articulaţiunilor toracelui. Toracele prezintă două feluri de mişcări, succedându-se într'un mod ritmic, *dilatarea*, care răspunde inspiraţiei şi *strângerea*, care răspunde expiraţiei. Aceste mişcări de totalitate sunt rezultantele mişcărilor parţiale ale diferitelor articulaţiuni toracice. Mişcările fundamentale ale coastelor sunt de două feluri: *mişcări de ridicare* şi de *scoborîre*.

Aceste mişcări repercutează asupra diametrelor antero-posterior şi transvers ale toracelui. (Fig. 412 şi 413). Intradevăr mişcarea de

ridicare a coastelor este însoţită: 1, de proiecţiunea înainte a extremităţii anterioare a coastelor, care are ca rezultat mărirea diametrului antero-posterior al toracelui. 2, de împingerea înafară a coastelor având ca rezultat, mărirea diametruiui transvers. Aceste augumentări de diametre se fac potrivit unei legi fizice (Debierre, Poirier). „Se demonstrează în mecanică (teorema lui Borelli) că nişte vergele paralele, oblic situate pe una verticală imobilă (aici coloana dorsală) nu se pot ridica fără a înainta şi în acelaşi timp a se şi depărta" (Debierre).

Mişcarea de scoborîre a coastelor este însoţită de fenomene inverse şi ca atare de micşorarea diametrului antero-posterior şi transvers, prealabil mărite.

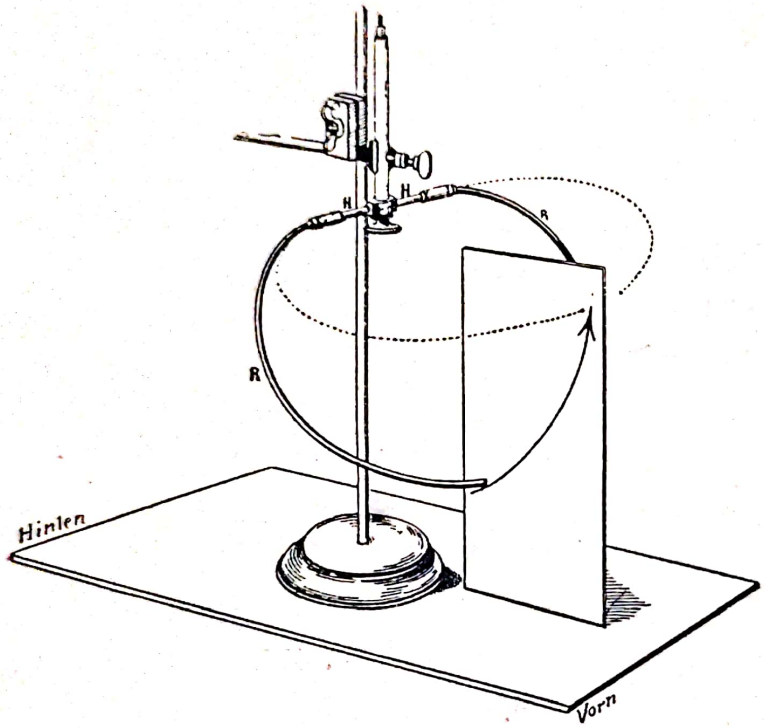

Fig. 414. (După Fick.)

Ne reamintim că fiecare coastă are două puncte cu care se leagă de coloana vertebrală (cap şi tuberozitate) şi axul de mişcare, trece prin aceste două puncte şi răspunde aproximativ colului coastei. Axele sunt oblice dinafară înăuntru şi dinapoi înainte. La mişcarea unei coaste izolate împrejurul axului spune Fick „fiecare punct al coastei descrie un arc împrejurul unui punct opus de pe acest ax. Acest ax se găseşte într'un plan (plan de rotaţie) dispus perpendicular pe gâtul coastei". Ca să se înţeleagă mai uşor aceste date şi prin ele mecanismul complicat al mişcărilor costale, Fick imaginează cu ajutorul unui aparat următoarele dispozitive. In modelul din figura 414 axele H H ce reprezintă cele două coluri ale coastelor sunt dispuse frontal. Când arcurile R R, reprezentând coastele se vor ridica în sus (în poziţie punctată), toate punctele de pe ele, ca atare şi extremităţile lor anterioare se vor mişca în plan frontal. Dar aceste extremităţi, odată cu ridicarea lor se vor deplasa şi înainte (descriind un arc, ce poate fi înregistrat). In modelul din figura 415 axele H H sunt dispuse

sagital; toate punctele de pe arcurile R R, și ca atare și extremitățile lor conform celor spuse se vor deplasa în plan frontal; ele se vor duce, ridicându-se, înafară.

Când axele vor fi oblice (Fig 416) ca la coaste, toate punctele de pe arcurile R R se vor mișca în planuri oblice (dinapoi înainte și dinaintea înafară. Extremitățile lor se vor ridica, deplasându-se în acelaș timp înainte și înafară.

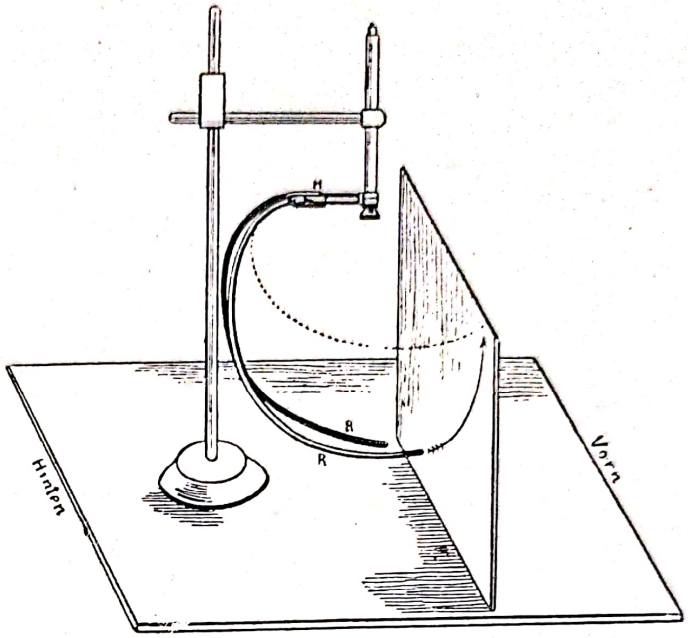

Fig. 415. (După Fick.)

Acest mecanism se poate înțelege bine, construind cu membrele noastre superioare unele modele imaginate de Braus. Impreunăm mânile înaintea toracelui și îndoim membrele, astfel încât ele să formeze un cerc împreună cu partea respectivă a toracelui. In acest cerc, mânile reprezintă sternul, trunchiul reprezintă coloana vertebrală, iar membrele îndoite din cot, coastele. Modelul corespunde celui din figurile 414, cu axele dispuse în plan frontal. Dacă scoborîm mânile, se micșorează distanța dintre ele și corp; invers, când le ridicăm, această distanță se mărește. Presupunem că în locul mânilor avem sternul; el se va îndepărta de coloana vertebrală, la fiecare ridicare a coastelor și se va apropia la fiecare scoborîre, mărind și micșorând diametrul antero-posterior al toracelui. Dacă în modelul de mai sus, ținem mânile imobile și mișcăm coatele, vom avea ca și în modelul din figura 415 (cu axele dispuse sagital) la scoborîre o apropiere a lor de trunchi, iar la ridicare o depărtare. Dacă în loc de membre, presupunem că avem coastele, la fie-

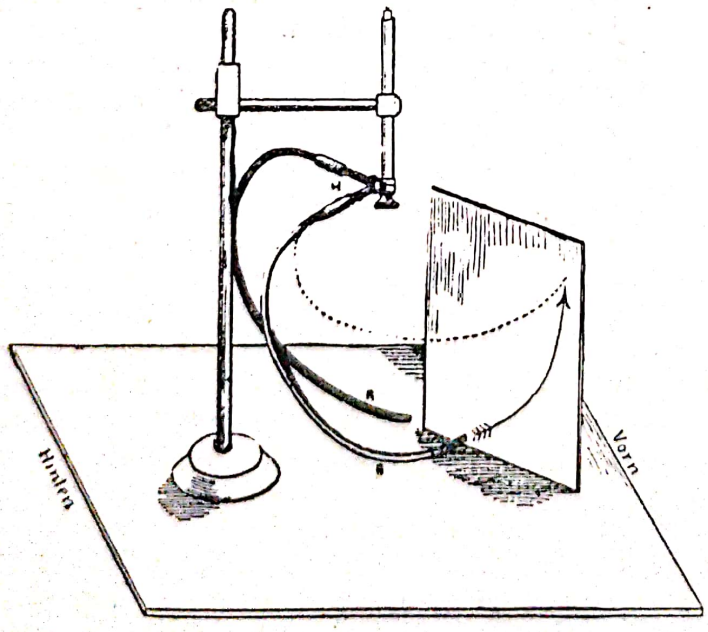

Fig. 416. (După Fick.)

care ridicare a lor vom avea și o depărtare de trunchi și ca atare o mărire a diametrului transvers; invers, la fiecare scoborîre vom avea o apropiere a lor, în sens transversal.

Trebue să observăm că la torace, aceste mișcări de mărire ale diametrului antero-posterior și transversal, nu se fac prin mișcări separate, ci prin aceeași mișcare; aceasta ține la faptul, că axul de mișcare (ce trece prin colul coastelor) este oblic înapoi. Pentru ca să ne imaginăm această dispoziție, modificăm după Braus astfel, modelul de mai sus: ducem brațul înapoi și în sus, astfel ca el să indice direcțiunea colului costal, îndoim cotul, alipim antebrațul de piept și punem mâna în flexiune, formând o curbă concavă în sus (către cap). La fiecare rotațiune a brațului împrejurul axei lui, avem o îndepărtare a antebrațului de piept și o apropiere a mânii de cap.

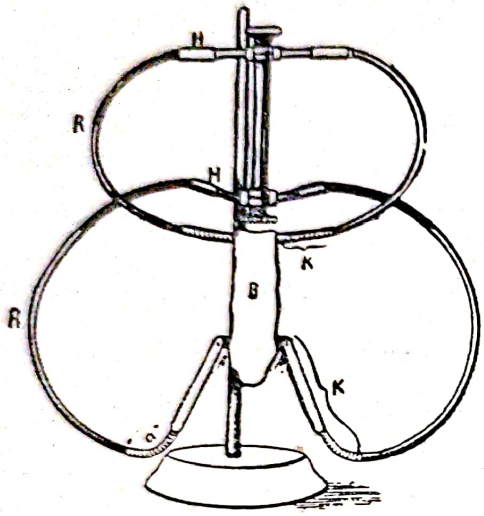

Fig. 417. (După Fick.)

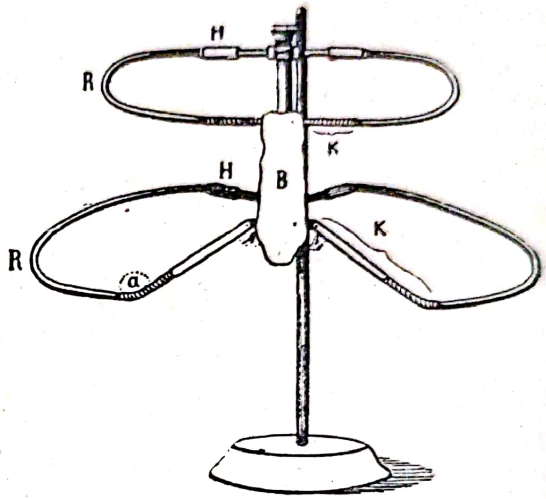

Fig. 418. (După Fick.)

In acest model, cotul reprezintă unghiul costal, antebrațul reprezintă coasta osoasă, iar mâna, cartilagiul costal. Vedem deci, că prin mișcarea coastelor împrejurul axelor lor oblice, se măresc diametrele; antero-posterior și transversal al toracelui; în același timp toracele se ridică.

In timpul mișcărilor de ridicare, punctele de pe coastă execută un arc cu atât mai mare, cu cât sunt mai îndepărtate de axa de rotație (Fick) cu alte cuvinte extremitățile anterioare ale coastelor execută drumul cel mai mare. Grație acestui fapt se explică de ce mișcările respiratorii sunt abia vizibile înapoi, mai accentuate pe lături și foarte evidente înainte; tot astfel se explică, de ce coastele inferioare, care sunt cele mai lungi, sunt și cele mai mobile.

Articulațiunile chondro-sternale și chondro costale prezintă și ele modificări în timpul mișcărilor de ridicare și de scoborîre a coastelor, dar aceste mișcări sunt cu mult mai reduse ca precedentele. Fick a arătat că în timpul înălțării unei coaste, unghiul dintre coaste și cartilagiu ca și cel dintre cartilagiu și stern devine mai obtuz. (Fig. 417 și 418). În *articulațiunile interchondrale* se petrec ușoare mișcări de alunecare. *Articulațiunea sternală superioară* prezintă, în timpul jocului respirator, mișcări foarte reduse, înainte și înapoi. Inafară de mișcările articulare propriu zise, în timpul dilatării și strâmtării toracelui, au loc chiar modificări ale arcului costal; acțiunea musculară, care ridică părețele costal, poate să modifice și curbura coastei grație elasticității osoase.

După cum vedem mișcările articulațiunilor toracice sunt foarte numeroase și complexe.

5°. ARTICULAȚIUNILE EXTREMITĂȚII SUPERIOARE.

Articulațiunile membrului superior pot fi divizate în două mari grupe: *articulațiunile centurii scapulare* și *articulațiunile membrului propriu zis.* In aceste din urmă intră: *articulațiunea scapulo-umerală, articulațiunea cotului, articulațiunile radio-cubitale, articulațiunile mânii și articulațiunile degetelor.*

§ 1. ARTICULAȚIUNILE CENTURII SCAPULARE.

Am văzut că centura scapulară e formată de claviculă și omoplat. Clavicula se articulează pe de o parte cu toracele prin intermediul sternului, *articulațiunea sterno-claviculară,* pe de altă parte cu acromionul, articulațiunea *acromio-claviculară.* In plus clavicula mai este unită cu apofiza coracoidă prin ajutorul unor ligamente, numite *coraco-claviculare.* Tot acum trebue să studiem niște formațiuni fibroase, cunoscute sub numele de *ligamentele proprii ale omoplatului.*

I. **Articulațiunea sterno-claviculară** *(Articulatio sternoclavicularis)* (Fig. 419). Această articulațiune unește extremitatea sternală a claviculei cu sternul. La formarea ei participă aproape în mod constant și primul cartilagiu costal. Ea este considerată ca o articulațiune prin îmbucătură reciprocă.

Suprafețele articulare. Suprafețele articulare sunt inegale ca formă și ca dimensiuni.

Suprafața articulară toracică e formată de stern și de primul cartilagiu costal. Pe stern găsim câte o fețișoară alungită, concavă în sens frontal, situată pe părțile laterale ale furculiței sternale *(incisura clavicularis);* pe primul cartilagiu este o suprafață plană, situată la partea cea mai internă și superioară a lui. Ambele formează un unghiu diedru deschis înafară (Testut).

Suprafața claviculară e situată pe extremitatea internă a acestui os; ea prezintă două fețișoare, una verticală, situată chiar pe extremitate și alta orizontală, ce se prelungește pe fața inferioară a osului. Aceste două fețișoare formează un unghiu diedru proeminent, al cărui vârf se găsește în deschizătura celui precedent.

Ambele suprafețe sunt acoperite cu un strat de fibrocartilagiu. Comparând cele două suprafețe articulare, vedem că între ele există o nepotrivire. Deși extremitatea sternală a claviculei,

dispusă ca un unghiu diedru proeminent pătrunde în unghiul diedru deschis, format de suprafaţa toracică, totuşi suprafeţele nu sunt concordante. Suprafaţa claviculară, întinsă în direcţiunea antero-posterioară, depăşeşte pe cea sternală atât înainte, cât şi înapoi. Pe o secţiune frontală, (Fig. 419) suprafaţa sternală o îmbucă pe cea cla-

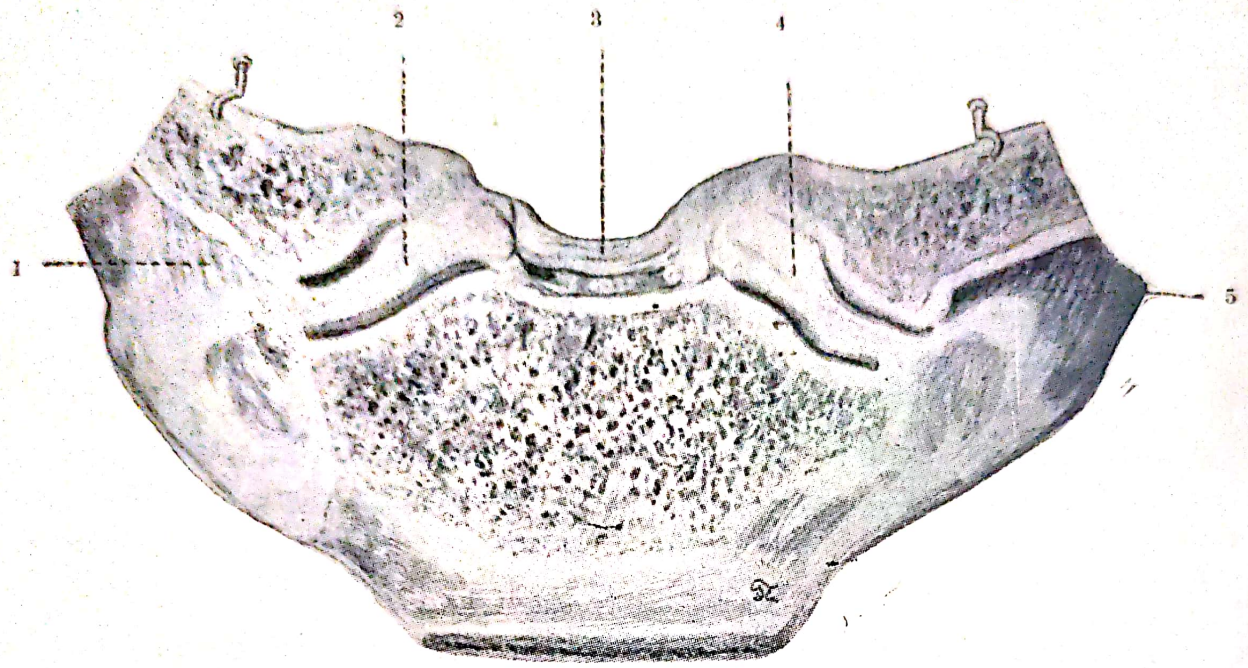

Fig. 419.

1 = Ligament costo-clavicular ; 2 = Disc articular ; 3 = Ligamentul interclavicular ; 4 = Disc articular ; 5 = Ligament costo-clavicular.

viculară ; pe o secţiune dinainte înapoi (puţin oblică) suprafaţa claviculară pare că îmbucă pe cea sternală. (Fig. 420). Din această cauză, articulaţiunea e considerată ca o *îmbucătură reciprocă*.

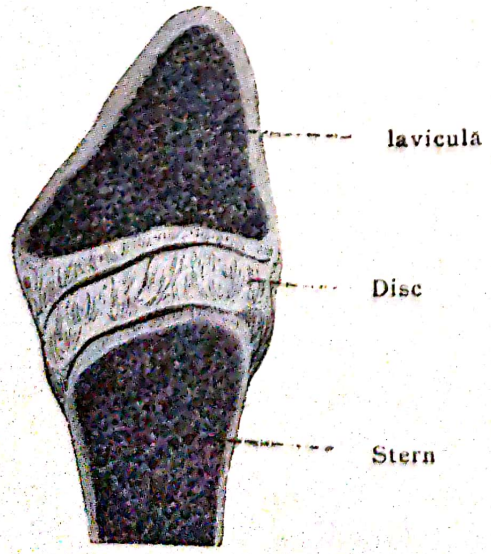

Fig. 420.

In realitate lucrurile nu stau totdeauna aşa, căci cele două suprafeţe nu sunt în mod constatat concave şi convexe în sens invers, după cum trebue să fie într'o articulaţie prin îmbucătură reciprocă. Suprafaţa sternală este în mod constant concavă în sens frontal şi uşor convexă în sens sagital ; suprafaţa claviculară este convexă în sens frontal şi plană de cele mai dese ori (rare ori concavă) în sens sagital. Prin urmare, aceste suprafeţe nu se corespund, dar nici nu sunt conformate în sens invers. Exceptând curburile antero-posterioare foarte puţin accentuate şi inconstante (pe claviculă), această articulaţie ar putea fi considerată ca o *enartroză* (Poirier).

Discul sau meniscul articular *(Discus articularis)*. Discul articular este un fibro-cartilagiu situat între cele două suprafeţe articulare; prin feţele lui răspunde acestor suprafeţe, iar prin periferia lui aderă de aparatul ligamentos periferic. El împarte articulaţia în două compartimente: unul medial sau *menisco-sternal* şi altul lateral sau *menisco-clavicular*. (Fig. 421).

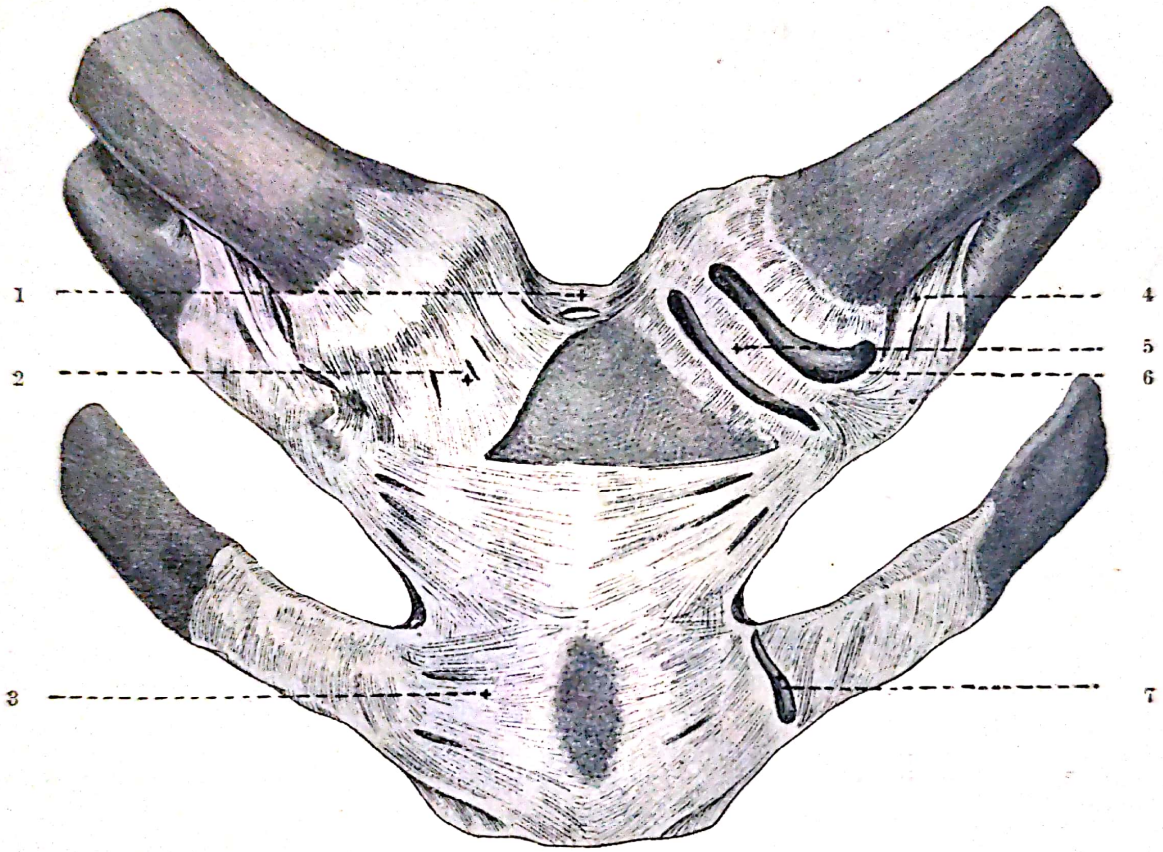

Fig. 421.

1 = Ligament inter-clavicular; 2 = Ligament anterior; 3 = Ligament radiat anterior; 4 = Ligament costo-clavicular; 5 = Menisc; 6 = Articulaţia menisco-claviculară; 7 = Articulaţia sterno-costală. (Colecţia institutului).

Deşi acest menisc umple complet spaţiul cuprins între claviculă şi stern, restabilind armonia între două suprafeţe ce nu concordă, semnificarea lui e alta; el reprezintă partea laterală a episternului, care la unele mamifere se găseşte situat între claviculă şi stern. (Merckel.)

Mijloace de unire. Există o capsulă fibroasă *(capsula articularis)*, întărită de un număr de ligamente, de desvoltare variabilă; aceste ligamente sunt următoarele:

1. *Ligamentul sterno-clavicular anterior (ligamentum sternoclaviculare anterius)* este situat pe partea anterioară a articulaţiunii;

Scanned with OKEN Scanner

el se inseră pe faţa anterioară a extremităţii interne a claviculei şi de acolo fibrele lui merg în jos şi înăuntru pentru a se termina pe faţa anterioară a mânerului sternal.

2. *Ligamentul sterno-clavicular posterior (ligamentum sterno-clavicular posterius)* e mai puternic ca precedentul şi e situat pe faţa posterioară a articulaţiunii; el se inseră pe partea posterioară a extremităţii interne a claviculei, iar pe de altă parte pe faţa posterioară a manubriului sternal.



Fig. 422.

1 = Ligament interclavicular; 2 = Ligament anterior; 3 = Ligament costo-clavicular.

3. *Ligamentul interclavicular (ligamentum interclaviculare)* e situat la partea superioară a articulaţiunii şi de aceia mai poartă numele de *ligamentul superior*. El e format din două feluri de fibre: profunde şi superficiale. Fibrele profunde sunt scurte şi unesc extremităţile claviculei şi ale sternului, fiind inserate pe rugozităţile, situate deasupra feţişoarelor articulare; unii autori fac din ele un ligament propriu, pe care îl numesc *sterno-clavicular superior*. Fibrele superficiale sunt lungi; ele unesc extremităţile celor două clavicule formând ligamentul *interclavicular propriu zis*.

Ligamentul interclavicular formează o arcadă cu concavitatea superioară; marginea lui superioară e concavă şi liberă; marginea inferioară convexă, repauzează pe furculiţa sternală, de care aderă; extremităţile lui se inseră pe clavicule. El reprezintă un rest din episternum. (Testut).

4. *Ligamentul costo-clavicular (ligamentum costo-claviculare)* este situat la partea inferioară a articulaţiunii (de aceia mai este numit *ligamentul inferior),* în unghiul pe care îl formează clavicula cu primul cartilagiu costal. Se inseră în jos pe primul cartilagiu costal, iar în sus, pe faţa inferioară a claviculei (Tuberozitatea costală). Ligamentul costo clavicular este foarte puternic; deşi scurt, el permite cu uşurinţă ridicarea claviculei deasupra planului orizontal.

Sinovială. Am văzut că discul interarticular divide articulaţiunea în două compartimente. In fiecare compartiment există câte o sinovială, una *medială* sau *menisco-sternală,* şi alta laterală sau *menisco-claviculară.*

Raporturi. Faţa anterioară e în raport cu muşchiul sterno-cleido-mastoidian; faţa posterioară e în raport cu muşchiul sterno-cleido-hioidian şi sterno-tiroidian, iar dincolo de aceşti muşchi cu vasele mari ale toracelui, nervii frenic şi pneumogastric.

Mişcări. Clavicula, împreună cu membrul superior, se poate mişca pe stern; ea poate fi dusă *înainte* şi *înapoi, în sus* şi *în jos;* în plus, clavicula mai poate executa şi mişcarea de *circumducţie* cu cu alte cuvinte ea poate executa numeroase mişcări ca şi o articulaţiune sferică. In toate aceste mişcări, extremităţile claviculei se deplasează în mod invers.

Mişcarea de ridicare şi de *scoborîre,* se face împrejurul unui ax orizontal şi sagital, ce trece, nu prin articulaţiune, ci prin extremitatea sternală a claviculei. In mişcarea de ridicare, extremitatea acromială a claviculei se ridică, pe când cea sternală se scoboară; inversul se petrece în mişcarea de scoborîre. Distanţa între punctele extreme ale acestei mişcări e de 9—10 cm. (Fick). Mişcarea de ridicare este oprită de ligamentul costo-clavicular, iar cea de scoborîre e oprită de ligamentul sterno-clavicular şi interclavicular. In acelaş mod se petrec şi mişcările de *proiecţiune înainte* şi *înapoi,* ale claviculei; ele se execută împrejurul unui ax vertical, care trece ca şi la mişcarea precedentă, nu prin articulaţiune, ci prin extemitatea sternală a claviculei. Când extremitatea acromială e dusă înainte, cea sternală e dusă înapoi. Aceste mişcări sunt oprite prin ligamentele sterno-claviculare. Distanţa dintre punctele extreme ale acestei mişcări este de 7—10 cm. (Fick.) *Mişcarea de circumducţiune* provine din succesiunea regulată a mişcărilor precedente. In această mişcare, clavicula descrie prin extremitatea ei acromială, un con, a cărui bază este o elipsă cu axa cea mică dinainte înapoi (7 cm.) şi axa mare verticală de sus în jos (8—9 cm.) (Fick). După cum vedem, deşi mişcările în articulaţiunea sterno-claviculară sunt reduse, totuşi efectul lor în extremitatea claviculară este apreciabilă. Autorii germani susţin că osul clavicula ar putea executa şi o mişcare de rotaţiune, împrejurul unui ax longitudinal, care trece prin corpul claviculei; aceste mişcări sunt foarte problematice.

Scanned with OKEN Scanner

Aplicaţiuni practice. Extremitatea sternală a claviculei poate fi luxată; după situaţiunea ei faţă de stern se disting: *luxaţiunile pre-sternale, retro-sternale* şi *supra-sternale.* Cele mai frecvente sunt luxaţiunile presternale. Ele sunt rezultatul unui traumatism care împinge umărul înapoi. Prin această violenţă, extremitatea sternală e dusă înainte, rupe capsula şi ligamentul anterior, apoi celelalte ligamente şi se luxează.

Luxaţiunile retro-sternale sunt mai rare din cauza rezistenţei ligamentului posterior. In asemenea cazuri, extremitatea luxată poate leza nervul frenic şi nervul pneumogastric, comprima vasele mari (cianoza, diminuarea pulsului radial) tracheia şi esofagul (dispnee şi disfagie).

Am văzut (Osteologia pg. 256) că sub claviculă, între ea şi coasta întâi trec vasele subclaviculare şi plexul brachial; se înţelege de ce în anumite mişcări forţate ale membrului superior, aceste organe pot fi comprimate. Aşa se explică paraliziile ramurilor plexului brachial în timpul narcozei prin ridicarea exagerată a membrelor (respiraţie artificială), sau în alte cazuri de ridicări brusce. Deşi clavicula şi cu articulaţiunile ei reprezintă pentru om un progres faţă de celelalte mamifere fără claviculă, permiţând mişcări mai multe şi mai perfecte, Hulkrantz a observat cazuri în care defecte anatomice foarte accentuate ale claviculei, au permis totuşi buna funcţionare a membrului (Fick, Merckel).

II. **Articulaţia acromio-claviculară** *(Articulatio acromioclavicularis).* (Fig. 423.) Această articulaţiune este uneori o diartroză planiformă, alteori o diartro-amfiartroză.

Suprafeţele articulare. Pe extremitatea acromială a claviculei există o feţişoară articulară ovalară; pe faţa respectivă a acromionului există o feţişoară similară.

Cum feţişoara claviculară priveşte în jos şi înafară, pe când cea acromială în sus şi înăuntru, rezultă că suprafaţa claviculară repauzează pe cea acromială.

Mijloace de unire. Suprafeţele articulare sunt unite între ele printr'o *capsulă,* întărită de un ligament numit *acromio-clavicular (ligamentum acromio-claviculare),* situat pe faţa superioară a capsulei şi întins dela acromion la claviculă.

Fibro-cartilagiul interarticular (*discus articularis).* Intre cele două suprafeţe articulare se găseşte un fibro-cartilagiu de formă şi dimensiuni variabile.

Acest menisc interarticular este rareori complet, de cele mai deseori este ncomplet putând ajunge câte odată la forma şi dimensiunile unui inel periferic.

Sinoviala. Sinoviala tapetează capsula articulară.

Raporturi. Faţa superioară răspunde pielei; faţa inferioară acopere liga-

Scanned with OKEN Scanner

mentul acromio-coracoidian şi muşchiul supraspinos; înainte e în raport cu deltoidul, iar înapoi cu trapezul.

Mişcări. Articulaţiunea acromio-claviculară prezintă numai mişcări de alunecare. Totuşi aceste mişcări sunt foarte importante-graţie lor, spune Fick, omoplatul poate executa mişcările claviculei în articulaţiunea sterno-claviculară, rămânând totuşi lipit de torace.

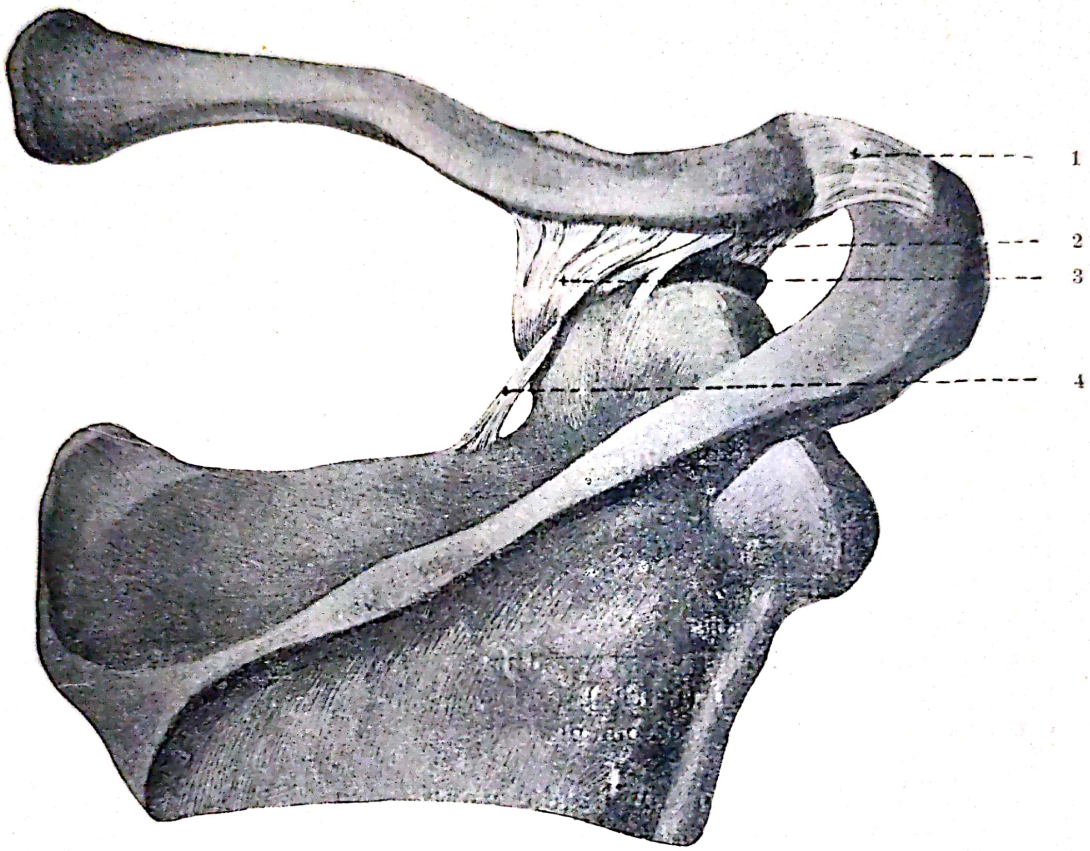

Fig. 423.

1 = Ligament acromio-clavicular; 2 = Ligament trapezoid; 3 = Ligament conoid; 4 = Ligament coracoid.

III. **Unirea apofizei coracoide cu clavicula** *(Syndesmosis coraco-clavicularis).* In mod obişnuit, clavicula nu intră în contact cu apofiza coracoidă, cele două oase fiind legate prin nişte ligamente numite *coraco-claviculare*, în număr de două: *ligamentul trapezoid* şi *ligamentul conoid.* (Fig. 422).

Ligamentul trapezoid (ligamentum trapezoideum) se prezintă ca o lamă fibroasă de formă patrulateră. El pleacă de pe faţa superioară (jumătatea posterioară) a apofizei caracoide, merge în sus şi înafară şi se inseră pe faţa inferioară a claviculei, pe rugozităţile ce se găsesc acolo.

Ligamentul conoid (ligamentum conoideum) are forma unui triunghiu. Prin vârful lui se inseră pe baza apofizei coracoide, iar prin bază, se inseră pe rugozitățile situate lângă marginea posterioară a claviculei, imediat înapoia ligamentului trapezoid. Cea mai mare din aceste tuberozități poartă numele de tubercul conoid.

Raporturile dintre aceste două ligamente sunt următoarele: Ligamentul trapezoid e dispus în planul sagital, pe când cel conoid e dispus în planul frontal; ambele formează un unghiu diedru, umplut de o masă celulo-grăsoasă. Ligamentul trapezoid e mai lateral ca cel conoid; acesta din urmă e situat pe un plan mai posterior.

Ligamentul bicorn al lui Caldani, este o lamă fibroasă care se desprinde de pe marginea internă a apofizei coracoide, merge în sus și se bifurcă; una din ramuri se duce către teaca mușchiului subclavicular sau claviculă, iar cealaltă, către prima coastă, confundându-se adesea cu tendonul de origine al mușchiului subclavicular. (Testut).

Articulația coraco-claviculară. In cazuri anormale, clavicula poate veni în contact cu apofiza coracoidă; pe ambele oase se formează fețișoare articulare ce sunt unite printr'o capsulă.

Rolul ligamentelor coraco-claviculare. Aceste ligamente, unind clavicula cu apofiza coracoidă, contribuie ca greutatea membrului să fie suportată în mare parte de claviculă iar nu de acromion: cu modul acesta articulațiunea acromio-claviculară este mult ușurată în funcționarea ei (Mollier-Merkel). In plus, aceste ligamente au rolul de a limita mișcările dintre omoplat și claviculă. Când umărul este dus înainte, cele două oase s'ar apropia dacă ligamentul trapezoid nu s'ar întinde și ar împiedica închiderea unghiului format de claviculă și omoplat. Când umărul e dus înapoi, oasele se depărtează, iar această depărtare e limitată de ligamentul conoid (Poirier). In mișcarea de ridicare a umărului, ele limitează depărtarea claviculei de omoplat.

IV. **Ligamente proprii ale omoplatului.** Aceste ligamente sunt două bandelete fibroase inserate numai pe omoplat.

A) *Ligamentul acromio coracoidian (ligamentum coracoacromiale),* se prezintă ca un evantaliu fibros, de formă triunghiulară întins dela acromion la coracoidă. Vârful lui se prinde pe vârful acromionului; baxa lui se prinde pe toată marginea laterală a apofizei coracoide.

Raporturile acestui ligament sunt importante de cunoscut. El este aproape orizontal și prezintă: *o față superioară* acoperită de mușchiul deltoid; *o față inferioară* care e separată de articulația scapulo-humerală printr'o bursă seroasă *sub-acromială; marginea lui posterioară* se continuă cu fascia supraspinosului; *marginea lui anterioară* se continuă cu o lamă celuloasă subdeltoidiană.

B) *Ligamentul carocoidian (ligamentum transversum scapulae superius),* trece peste scobitura coracoidiană și o transformă în gaură. Prin această gaură trece nervul suprascapular, pe când artera supra-

Scanned with OKEN Scanner

scapulară (transversa scapulae) trece pe deasupra lui. Ligamentul coracoid prin extremitățile lui se inseră pe extremitățile scobiturii coracoide.

C) *Ligamentul spino-glenoidian (ligementum transversum scapulae inferius)* este un fascicol fibros care trece ca o punte peste scobitura ce se găsește între marginea laterală a spinei și cavitatea glenoidă; el se inseră pe aceste elemente ale omoplatului. Pe sub el trece nervul suprascapular. (Fig. 431).

Mișcările omoplatului. Am văzut că articulațiunea acromio-claviculară nu prezintă decât mișcări foarte limitate; totuși ele permit deplasări destul de întinse ale omoplatului. Grație acestor mișcări, cavitatea glenoidă a omoplatului poate fi dispusă în așa fel încât să permită mișcări cât mai mari ale membrului superior.

Omoplatul, poate fi mișcat în *totalitate* și anume, *ridicat* și *scoborît*, împins *înăuntru* și *înafară*. Afară de acestea, omoplatul mai execută și mișcări de *rotațiune*, împrejurul unui ax, ce trece sub articulațiunea acromio-claviculară. Mișcările de rotațiune ale omoplatului se fac așa fel, încât unghiul medial și cel lateral se mișcă în sens invers; când cel de al doilea se scoboară, primul (cel intern) se ridică și invers. De aci se înțelege ușor următoarele două propoziții (Testut): 1. Când unghiul lateral se scoboară, unghiul inferior se apropie de coloana vertebrală, iar când unghiul lateral se ridică, cel inferior se depărtează de aceasta. 2. Mișcările unghiului lateral sunt însoțite de acele ale umărului; când unghiul lateral se scoboară, se scoboară și umărul, iar când el se ridică, se ridică și umărul.

Unii autori descriu între omoplat și păretele costal o adevărată articulațiune (articulațiunea sau juncțiunea scapulo-toracică). Iată cum o concepe Miramond de la Roquette. (Gilis).

Suprafețe articulare. Deoparte avem fața anterioară a omoplatului, tapetată de mușchii subscapular și dințatul mare; grație acestui fapt, mișcările pe care el le execută pe un părete neregulat (compus din părți tari și moi) sunt uniforme și line. Pe de altă parte avem, ca suprafață articulară, fața externă a coastelor cu mușchii intercostali.

Mijloace de unire. Omoplatul este aplicat pe torace prin intermediul presiunii atmosferice (79,8 Kgr. Fick) și a mușchilor.

Mijloace de alunecare. Ca mijloc de alunecare servește marele spațiu celulos situat între omoplat și păretele costal

Acest fel de articulațiune, în care mijloacele de unire sunt reprezentate prin mușchi se numeau altădată *sisarcoze.*

§ 2. ARTICULAȚIUNEA SCAPULO-UMERALĂ (ARTICULUTIO HUMERI)

Articulaţiunea scapulo-umerală, uneşte capul umeral cu cavitatea glenoidă a omoplatului; ea este o enartroză.

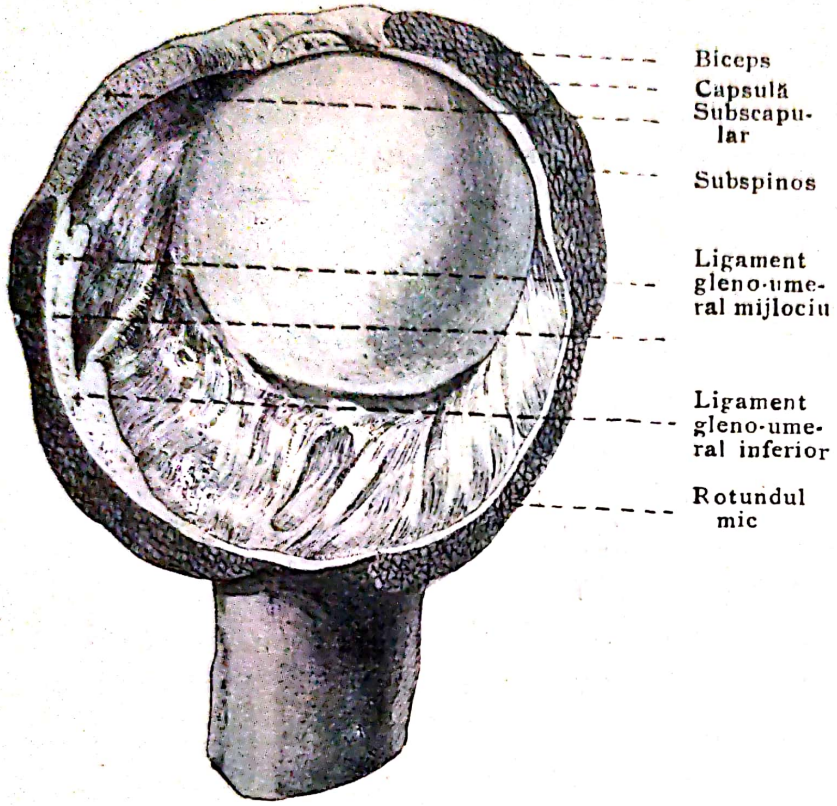

Fig. 424.

Suprafeţe articulare. Umerul prezintă capul, omoplatul cavitatea glenoidă.

Capul umeral a fost studiat în osteologie; nu vom reveni acum asupra lui. Trebue însă spus, că în articulaţie, el este acoperit de un strat de cartilagiu hialin, întins până la buza internă a gâtului anatomic şi având în toată întinderea lui o grosime uniformă (aproximativ 2 mm.). In dreptul trochinului, cartilagiul prezintă o

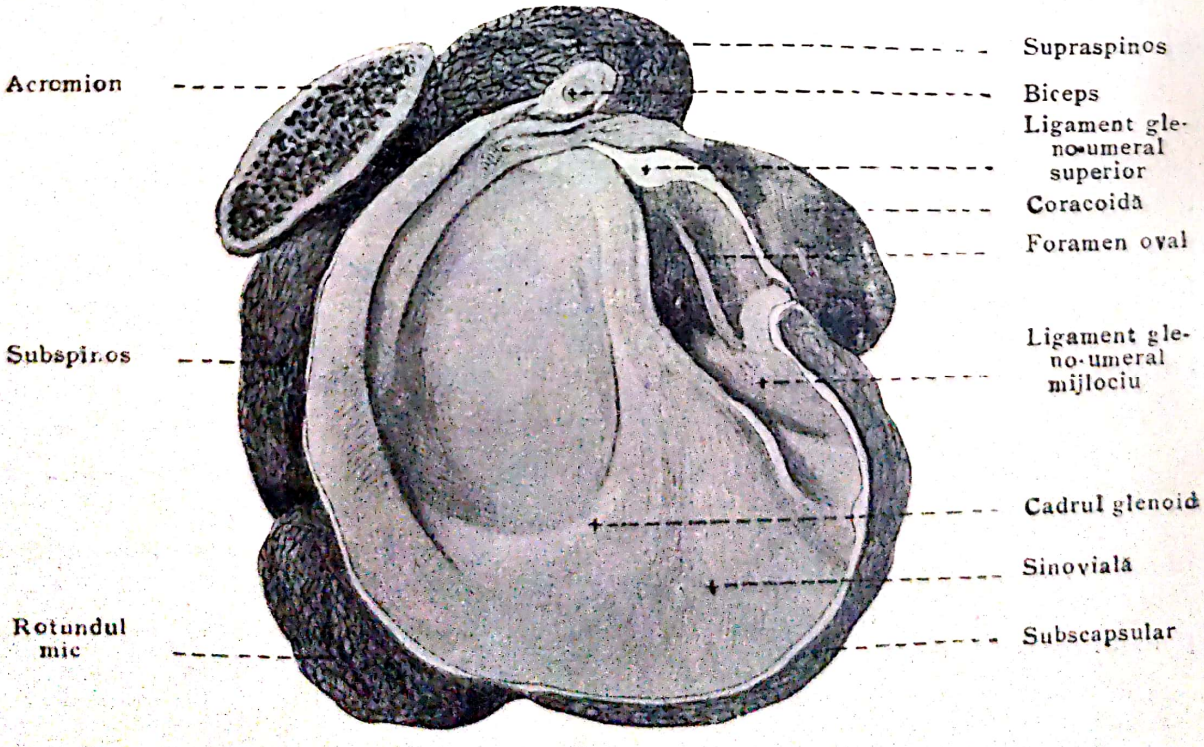

Fig. 425.

scobitură, destul de accentuată uneori. Această scobitură este omoloagă fosetei ligamentului rotund dela articulația coxo-femurală.

Cavitatea glenoidă, ne reamintim, are o formă ovală; e limitată de sprânceana glenoidă ce prezintă scobitura glenoidă; în centrul ei se găsește tuberculul glenoidian. Cavitatea glenoidă este acoperită în articulație cu un cartilagiu hialin. Acest cartilagiu e mai gros la periferie, ca la centru: minimum de grosime este la nivelul tuberculului glenoidean, la care nivel se vede o pată cenușie sau negricioasă, numită *pata glenoidiană*.

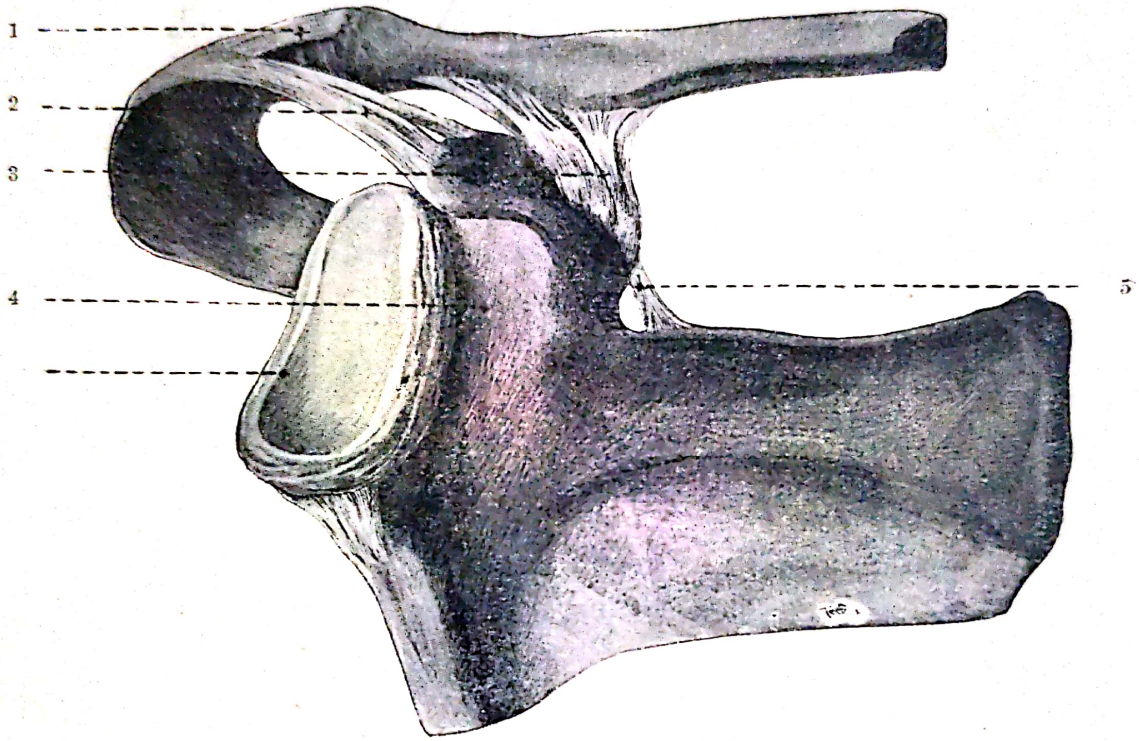

Fig. 426.

1 = Ligament acromio-clavicular; 2 = Bolta acromio-coracoidă; 3 = Ligament coraco-clavicular; 4 = Cadrul glenoidian; 5 = Ligament coracoidian.

Pata glenoidiană este datorită nu numai subțiimii cartilagiului, dar și unei structuri speciale; după unii autori, la acest nivel nu se găsește un cartilagiu hialin, ci un fibrocartilagiu; după alții, ar fi un cartilagiu hialin dar cu o structură ceva mai diferită, având o substanță intermediară mai abundentă și capsule cartilaginoase mai rare și mai voluminoase.

Cadrul glenoidian *(Labrum glenoidale)*. Intre cele două suprafețe puse în contact, este o mare disproporție. Intradevăr suprafața umerală e mult mai mare decât cea glenoidiană, aceasta din urmă reprezentând cam un sfert din cea umerală. Această disproporție dintre capul umeral și cavitatea glenoidă este favorabilă atât felului

mişcărilor cât şi întinderii lor. Cadrul glenoidain, măreşte cavitatea glenoidă; el nu împiedică totuşi perfecţiunea acestor mişcări.

Cadrul glenoidian este un cordon fibro-cartilaginos, dispus la periferia cavităţii glenoide. El are o formă prismatică triunghiulară şi prezintă trei feţe: *o faţă aderentă* care e lipită de periferia cavităţii glonoidane; *o faţă externă* ce continuă suprafaţa colului omoplatului şi dă inserţiune capsulei; *o faţă internă* ce contină suprafaţa glenoidiană şi care este liberă şi articulară.

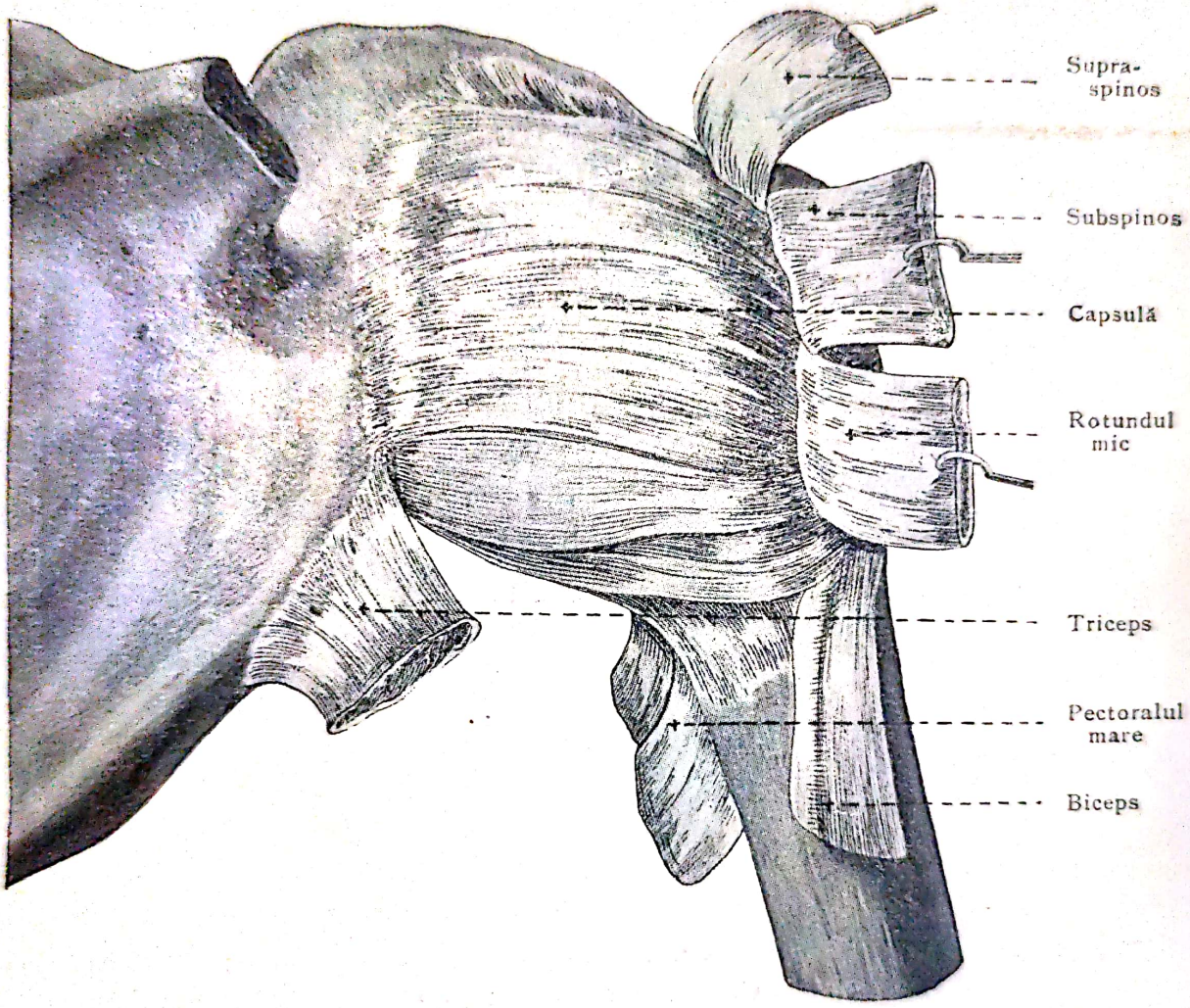

Fig. 427.

Cadrul glenoidian prezintă câteva detalii importante: 1. El este aderent uneori în totalitatea lui; de cele mai dese ori, în partea lui superioară, el nu aderă, ci este separat de cavitatea glenoidă printr'un şanţ, pe care-l evidenţiem la disecţie, trăgând de el cu pensa. (Testut). 2. La partea inferioară a cavităţii glenoide, el se lărgeşte, pătrunde în cavitate şi acoperă toată treimea ei inferioară (Poirier) 3. La nivelul scobiturii glenoidale el trece ca o punte peste ea, formând un orificiu, în parte osos, în parte fibros, pe unde pătrunde o prelungire a sinovialei. Acest orificiu îşi are omologul lui mult mai dezvoltat la nivelul articulaţiei coxo-femurale în scobitura ischio-pubiană.

Scanned with OKEN Scanner

Deşi cadrul glenoidian contribue la mărirea suprafeţei glenoidale, el nu e în stare să realizeze o concordanţă perfectă; cavitatea glenoidă rămâne încă prea mică faţă de capul umeral. Suprafeţele articulare sunt numai alipite, iar nu conţinute una în alta.

Cadrul glenoidian e format din fibre proprii şi din fibre de împrumut trimise de tendonul bicepsului şi al tricepsului; se găsesc deasemenea şi fibre elastice şi celule cartilaginoase.

Mijloace de unire. Capul umeral este unit cu cavitatea glenoidă prin capsulă, ligamente şi muşchi.

1. Capsula articulară. Capsula are forma unui manşon, inserat de o parte pe periferia cavităţii glenoide, iar pe de altă parte pe colul umeral (Fig. 427).

Inserţiunea glenoidană se face pe faţa externă a cadrului glenoidian şi pe periferia osoasă a colului omoplatului.

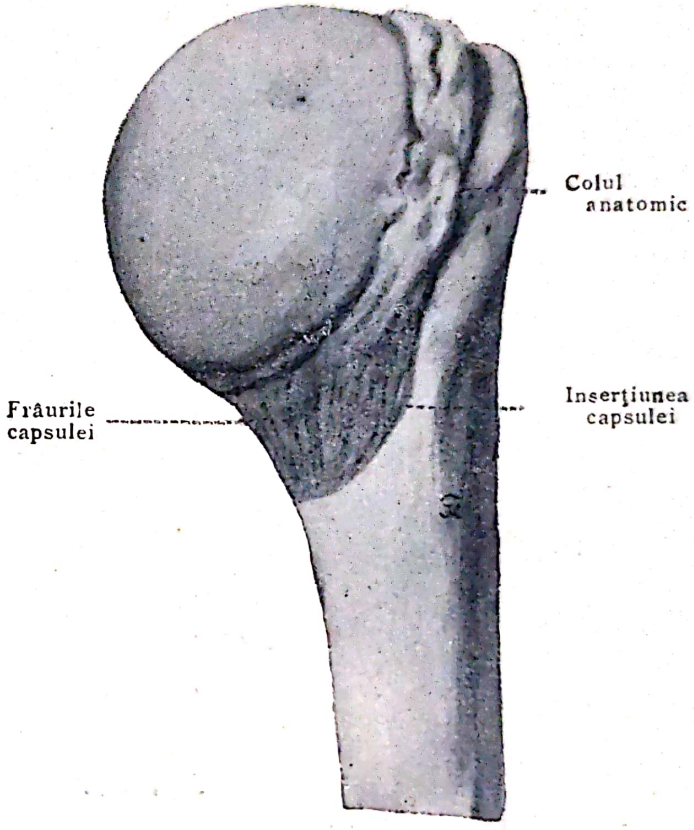

Fig. 428.

La partea superioară a cavităţii, capsula împinsă de tendonul bicepsului, merge de se inseră la baza apofiziei coracoide; deasemenea pe partea medială a cavităţii, inserţiunea depăşeşte colul omoplatului spre a se prinde pe os.

Inserţiunea umerală e mai complexă. Complexitate ei provine de acolo, că nu se inseră circular pe colul anatomic, ci scoboară şi pe colul chirurgical. Intradevăr, în porţiunea superioară, adică la nivelul trochiterului şi trochinului, ea se inseră pe buza externă a colului anatomic, la limita cartilagiului hialin. Cele două tuberozităţi rămân înafara capsulei; la nivelul culisei bicipitale, capsula trece ca o punte peste ea transformând-o în canal, pe unde iese o prelungire a sinovialei. In jumătatea inferioară, capsula scoboară mult, se depărtează de învelişul cartilaginos şi se inseră pe colul chirurgical. Re-

zultă că o porțiune din colul chirurgical se găsește în interiorul articulațiunii. Inserțiunea capsulei în partea inferioară prezintă un caracter important: pe când fibrele superficiale descind pe umer, fibrele profunde se reflectează și se întorc către suprafața articulară ; aceste fibre recurente ridicând sinoviala, formează în interiorul articulațiunii niște frâuri proeminente, numite *frenula capsulae.* (Fig. 428).

Capsula articulară este slabă și laxă; ea nu poate menține singură în contact cele două suprafețe osoase; vom vedea mai jos rolul mușchilor. Din cauza laxității ei „în orișicare poziție, capsula prezintă

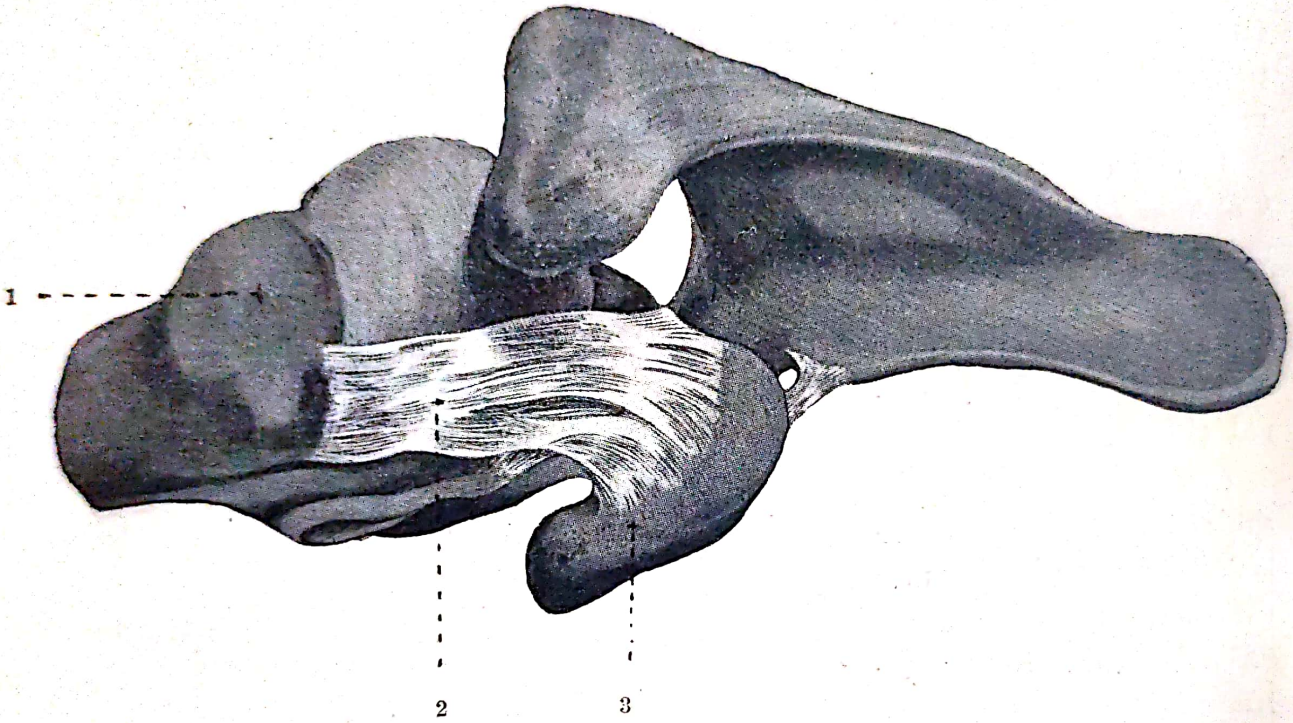

Fig. 429.

1 = Trochiter ; 2 = Ligament coraco-umeral ; 3 = Apofiza caracoidă.
(Ligamentul coraco-umeral văzut de sus).

plice. In pozițiune verticală cea mai mare plică este în partea inferioară" (Fick). Vom vedea că fascicole de mușchi vecini (triceps, supraspinos, subspinos, subscapular) trag de aceste plice și împiedică prinderea lor între suprafețele articulare.

Capsula este formată din fibre longitudinale superficiale și fibre profunde circulare, care se încrucișează. Ea prezintă câteva orificii, pe unde trec prelungirile sinovialei.

Tendoanele mușchilor întăresc mult capsula anticulară; disecând cu precauțiune tocmai la acest nivel, capsula apare cu mult mai slabă, ca în spațiul dintre tendoane.

Scanned with OKEN Scanner

2. Ligamentul coraco-umeral *(ligamentum coracohumerale)*. (Fig. 430). Ligamentul coraco-umeral este cel mai important ligament al articulaţiunii. El se prezintă ca o lamă fibroasă şi puternică, cu direcţiune aproape orizontală, întinsă dela apofizia coracoidă la umer. Ligamentul coraco-umeral se inseră pe baza şi pe margina externă a apofizei coracoide; de acolo fibrele lui merg înafară şi trecând peste şanţul bicipital, se fixează pe trochiter şi pe capsula articulară.

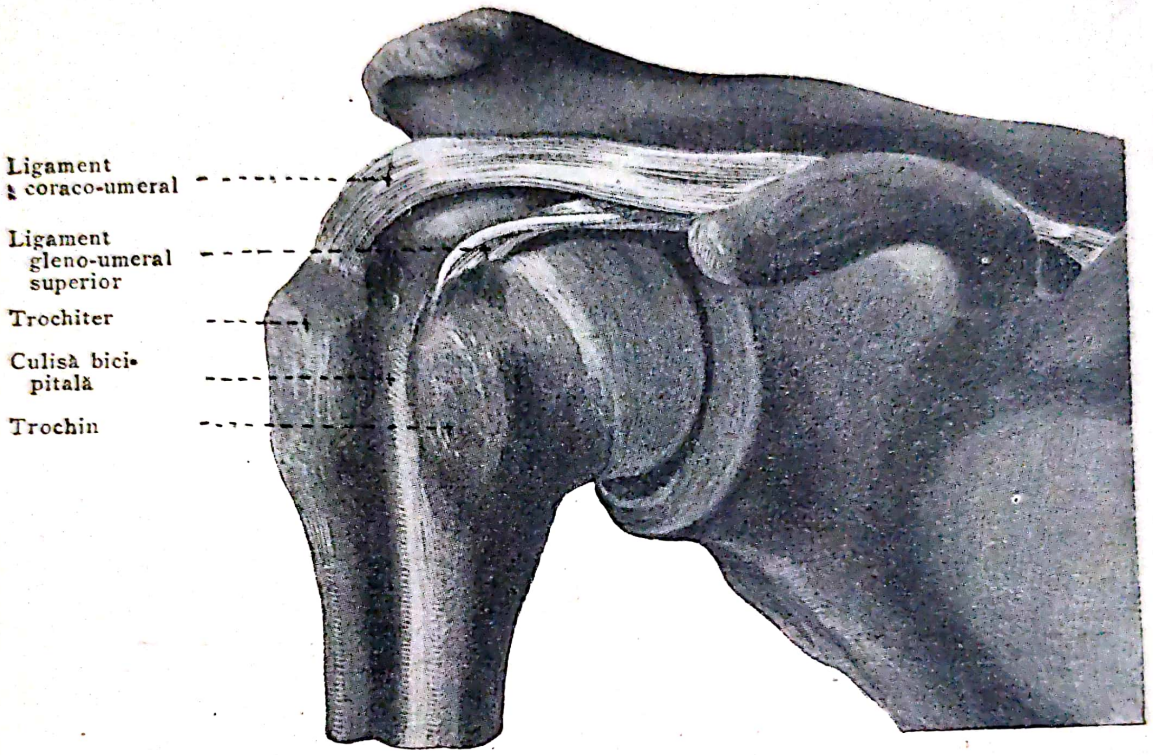

Fig. 430.

Acest ligament este bine izolat în jumătatea lui internă; el este confundat cu capsula în jumătatea lui externă. (Fig. 429 şi 430).

Sappey descrie la extremitatea internă a acestui ligament un alt fascicol cu direcţiune verticală, care plecând depe marginea externă a apofizei coracoide, unde se confundă cu cel coraco-umeral, vine de se prinde pe polul superior al cadrului glenoidian Acesta ligament *coraco-glenoidian* al lui Sappey, este vizibil pe faţa posterioară a articulaţiei (Fig. 431).

In ceeace priveşte semnificarea ligamentului coraco-umeral, se crede că el reprezintă inserţiunea primitivă a muşchiului pectoral mic, care la multe mamifere, trece peste apofiza coracoidă şi se inseră pe tuberozitatea mare a umerului. La om, pectoralul mic se inseră pe apofiza coracoidă, iar în rest (adică în porţiunea cuprinsă între apofiza coracoidă şi umer) suferă o transformare fibroasă, din care rezultă ligamentul coraco-umeral (Testut).

Scanned with OKEN Scanner

3. Ligamente gleno-umerale. Ligamentele gleno-umerale sunt trei fascicole fibroase de întărire ale capsulei, din care fac parte şi de care nu pot fi izolate decât în mod artificial (Fig. 433). Ele sunt totuşi bine diferenţiate şi pot fi uşor văzute print'o fereastră făcută pe faţa posterioară a capsulei (Fig. 431).

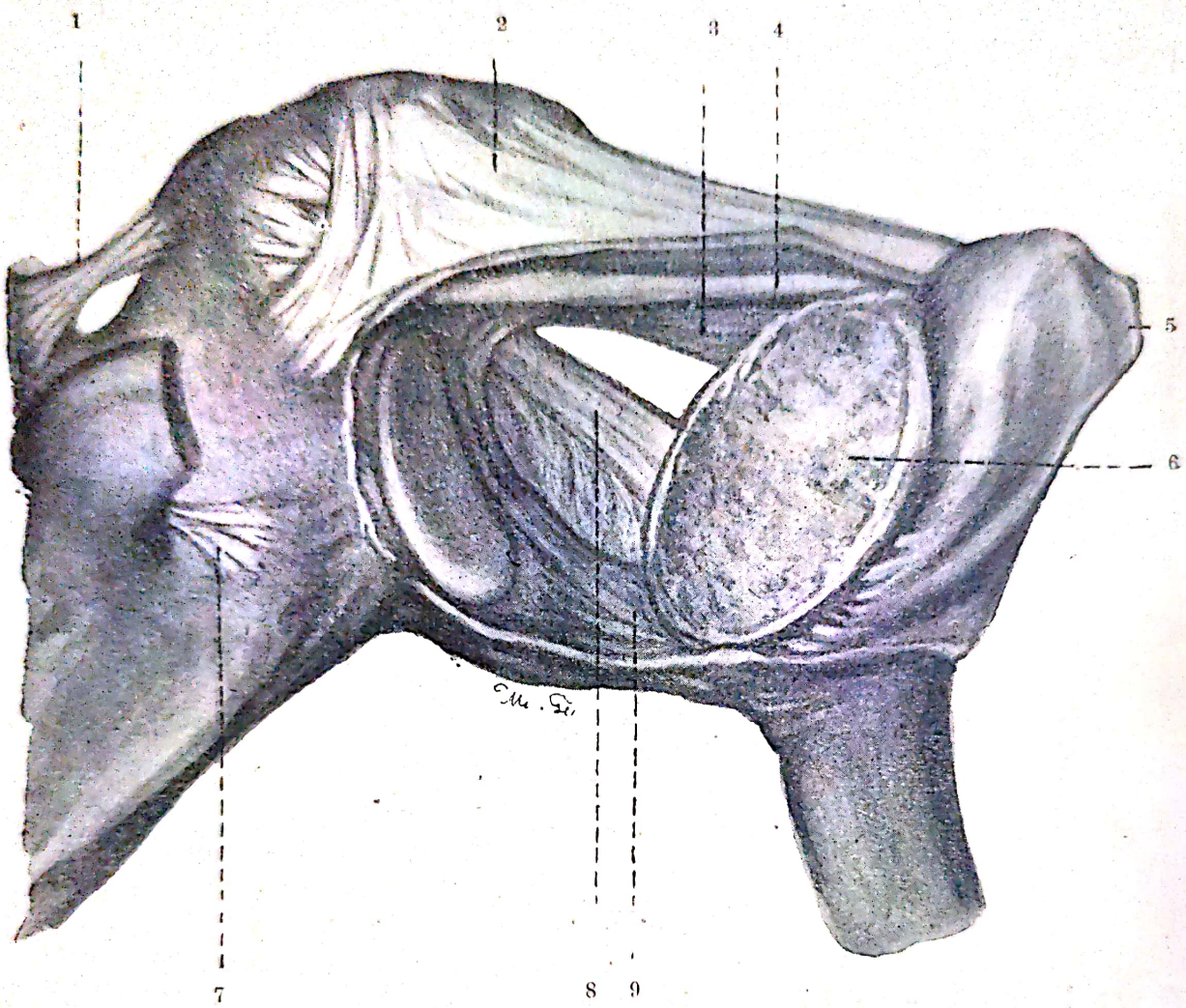

Fig. 431.

(Cu ajutorul unei figuri din *Poirier.*)

1 = Ligament coracoid; 2 = Ligament coraco-glenoid; 3 = Ligament gleno-umeral superior; 4 = Tendonul bicepsului; 5 = Capsulă; 6 = Capul; 7 = Ligament spino-glenoid; 8 = Ligament gleno-umeral mijlociu; 9 = Ligament gleno-umeral inferior.

a) *Ligamentul gleno-umeral superior,* numit încă de Farabaef *supra-gleno-supra-umeral,* este situat sub ligamentul coraco-umeral. Fibrele lui pleacă dela partea superioară a cadrului glenoidian şi a porţiunii invecinate a cavităţii glenoide, deasupra scobiturii glenoidiane *(supra-gleno)*; de acolo merg înafară şi se inseră pe scobitura ce se găseşte între cap şi tuberozitatea mică *(supra-umeral).*

La nivelul umerului, cele două ligamente sunt unite printr'o serie de fascicole transversale care trec ca o punte peste șanțul bicipital legând cele două tuberozități între ele; e *ligamentul humeral transvers al lui Gordon Brodie.* După Welcker ligamentul gleno-umeral superior ar fi omologul ligamentului rotund de la articulația coxo-femurală, iar Sutton crede că este un rest din inserțiunea primitivă a mușchiului subclavicular, care la vertebralele inferioare ar ajunge până la capul umeral. (Testut).

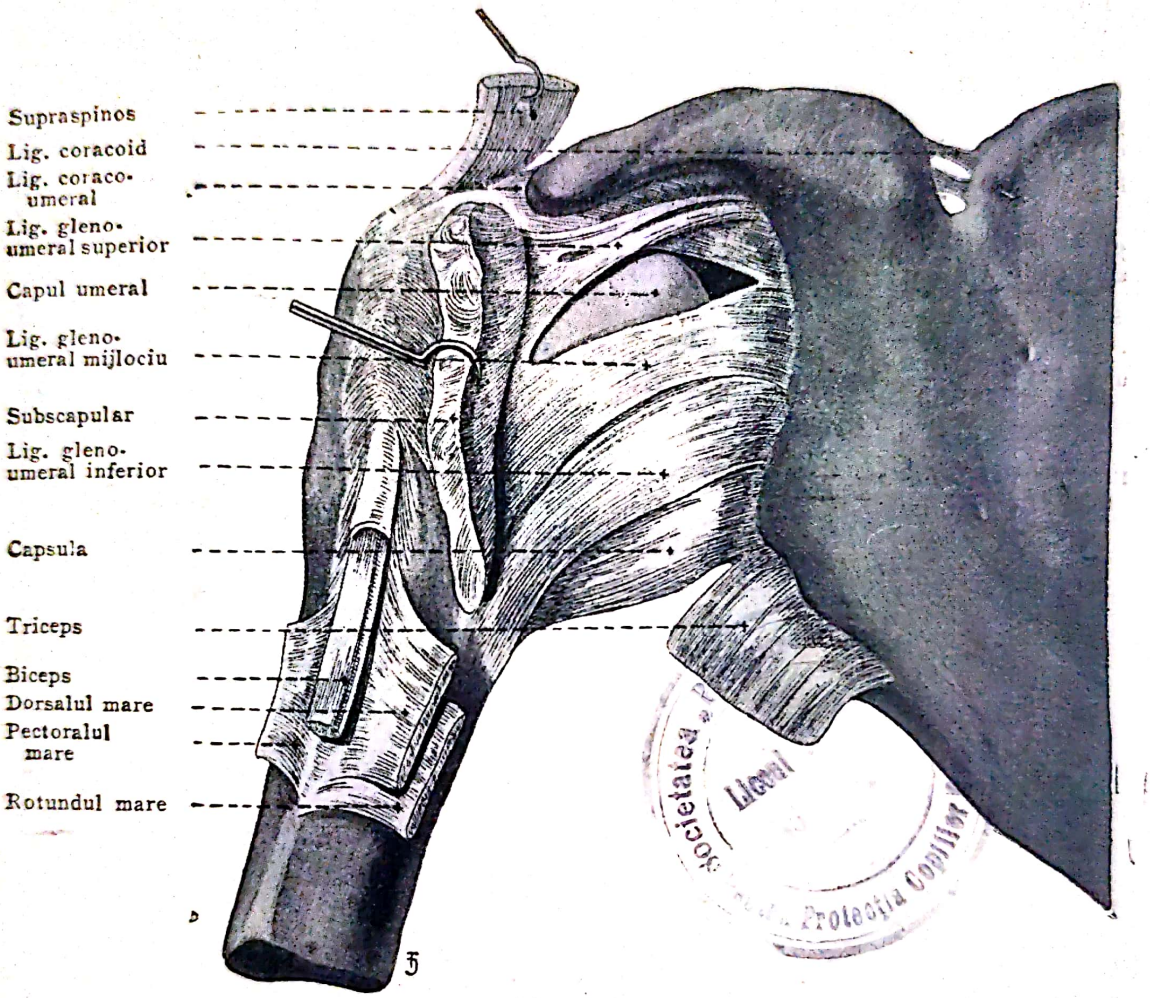

Fig. 432.

Ligamentul gleno-umeral mijlociu numit *supra-gleno-pre-umeral* de Farabeuf, se inseră pe omoplat la acelaș nivel ca și precedentul *(supra-gleno);* de acolo merge în jos și se fixează pe baza trochinului *(pre-umeral).* In traiectul lui, el e separat de ligamentul precedent printr'un spațiu triunghiular numit în mod impropriu *foramen ovale al lui Weitbrecht.* Prin acest foramen, tendonul subscapularului ia contact cu capsula articulațiunii; el pare că pătrunde în interiorul articulațiunii, împingând sinoviala, pentru a se insera pe umer.

b) *Ligamentul gleno-umeral inferior*, numit de Farabeuf, *pre-gleno-sub-umeral*, este cel mai mare dintre aceste trei ligamente. El se inseră pe cadrul glenoidian şi pe marginea anterioară a cavităţii glenoide, sub scobitura glenoidiană *(pre-gleno)*, apoi merge în jos şi înafară, către colul chirurgical, pe a cărei parte anterioară şi inferioară *(sub-umeral)* se inseră.

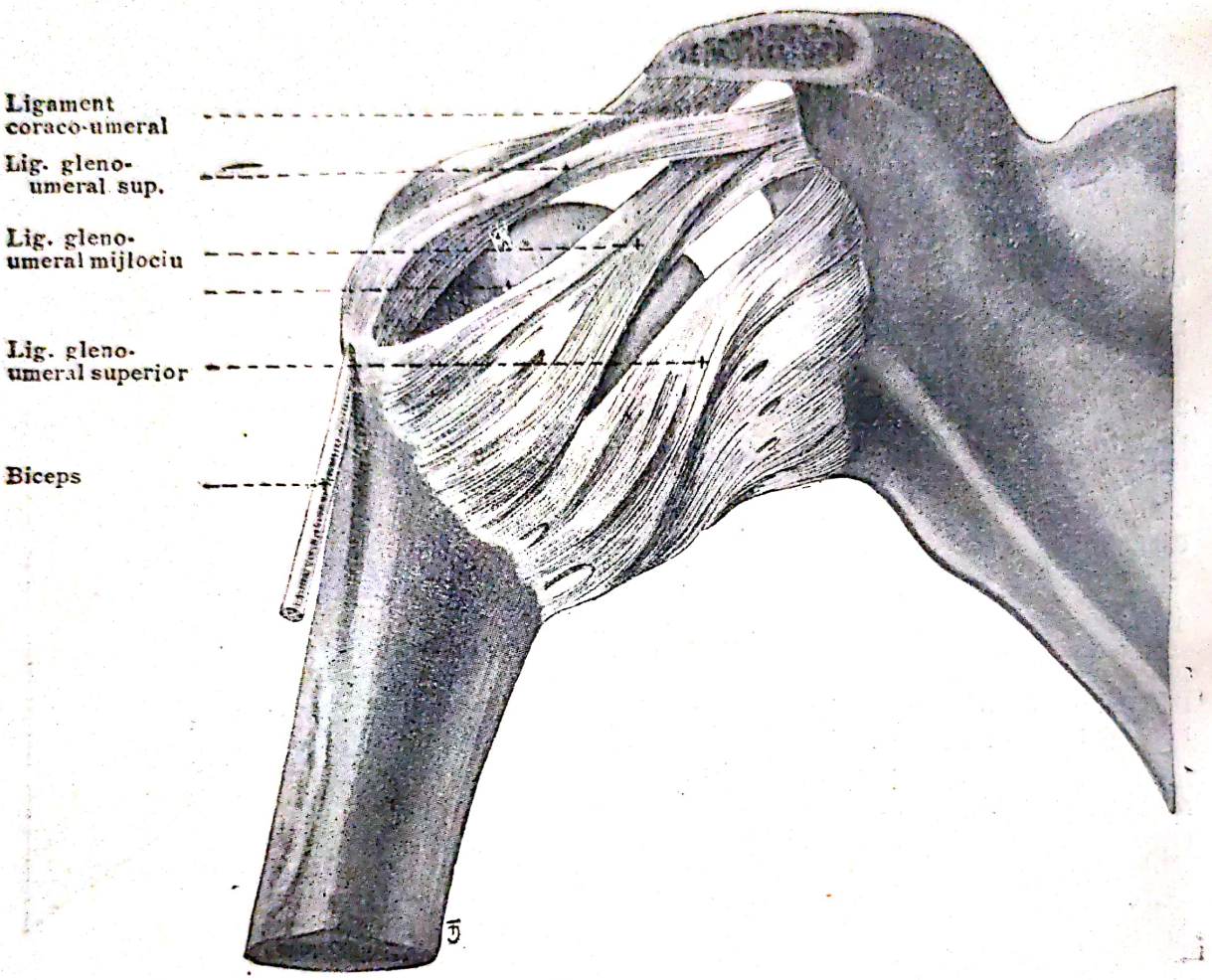

Fig. 433.

(Pe acest preparat, capsula a fost secţionată între ligamentele gleno-umerale).

3. Acţiunea de unire a muşchilor şi a presiunii atmosfenice. Am văzut că rolul capsulei în menţinerea suprafeţelor articulare este mic. In schimb presiunea atmosferică contribuie în bună parte la menţinerea lor, iar muşchii învecinaţi periarticulari au rolul unor ligamente active. Presiunea atmosferică măsoară cam 6 Kgr., suprafaţa glenoidă având 6 centimetrii pătraţi, iar greutatea membrului superior e aproximativ de 3 Kgr (Siegelbauer, Braus, Fick). Pe capsula articulară se aplică o serie de tendoane: înainte tendonul larg al *subscapularului*, în sus *supraspinosul*, înapoi *subspinosul* şi *micul rotund*. Aceste tendoane, care după observaţia lui Sappey, formează un fel de con

împrejurul articulaţiunii, cu baza la omoplat şi vârful pe umer, se fuzionează chiar cu capsula articulară. Printr'o disecţiune foarte amănunţită se poate izola aceste tendoane până la nivelul inserţiunilor; dar prin această disecţiune am ridicat şi capsula fibroasă şi în locul ei a rămas numai sinoviala; aceasta disecţiune e şi mai grea la nivelul tendonului subscapularului, când cu toată precauţiunea, din cauza intimei legături dinire snovială şi tendon, sinoviala se deschide de cele mai dese ori.

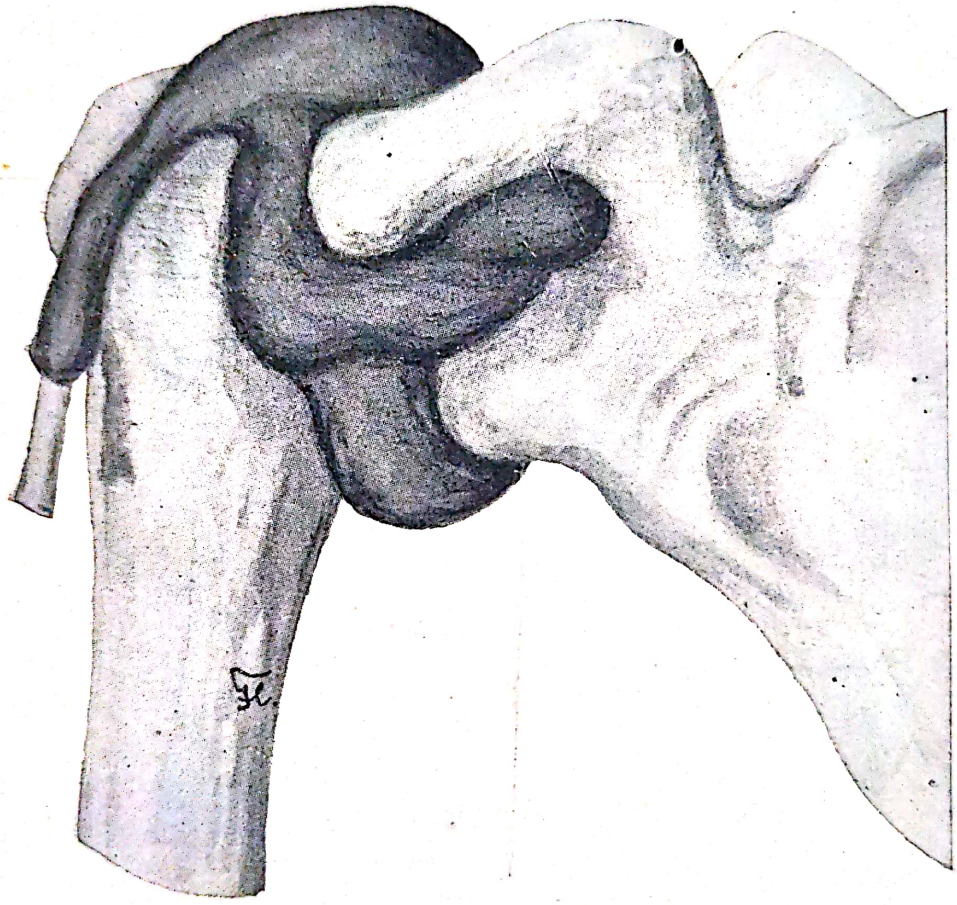

Fig. 434.

Sinovala injectată cu seu; capsula ridicată.

Fick consideră printre mijloacele de susţinere şi tendonul bicepsului.

Rolul tuturor acestor muşchi este considerabil. Aşa se explică de ce în paraliziile lor, cele două suprafeţe articulare, se pot depărta ca într'un preparat anatomic. In asemenea cazuri, presiunea atmosferică nu mai e un adjuvant al menţinerii suprafeţii, ci devine dimpotrivă o piedică, împingând muşchii relaxaţi între suprafeţele articulare.

Sinoviala. Sinoviala tapetează capsula articulară; cum inserţiunile acesteia se fac la oarecare distanţă de învelişul cartilaginos al suprafeţelor articulare, ea se recurbează pentru ca printr'un traiect recurent să se înapoieze către ele. Reflexiunea este mai vizibilă pe umer, unde depărtarea dintre inserţiunea capsulei şi suprafaţa articulară este mai mare.

La locul unde se reflectează, sinoviala este ridicată prin acele

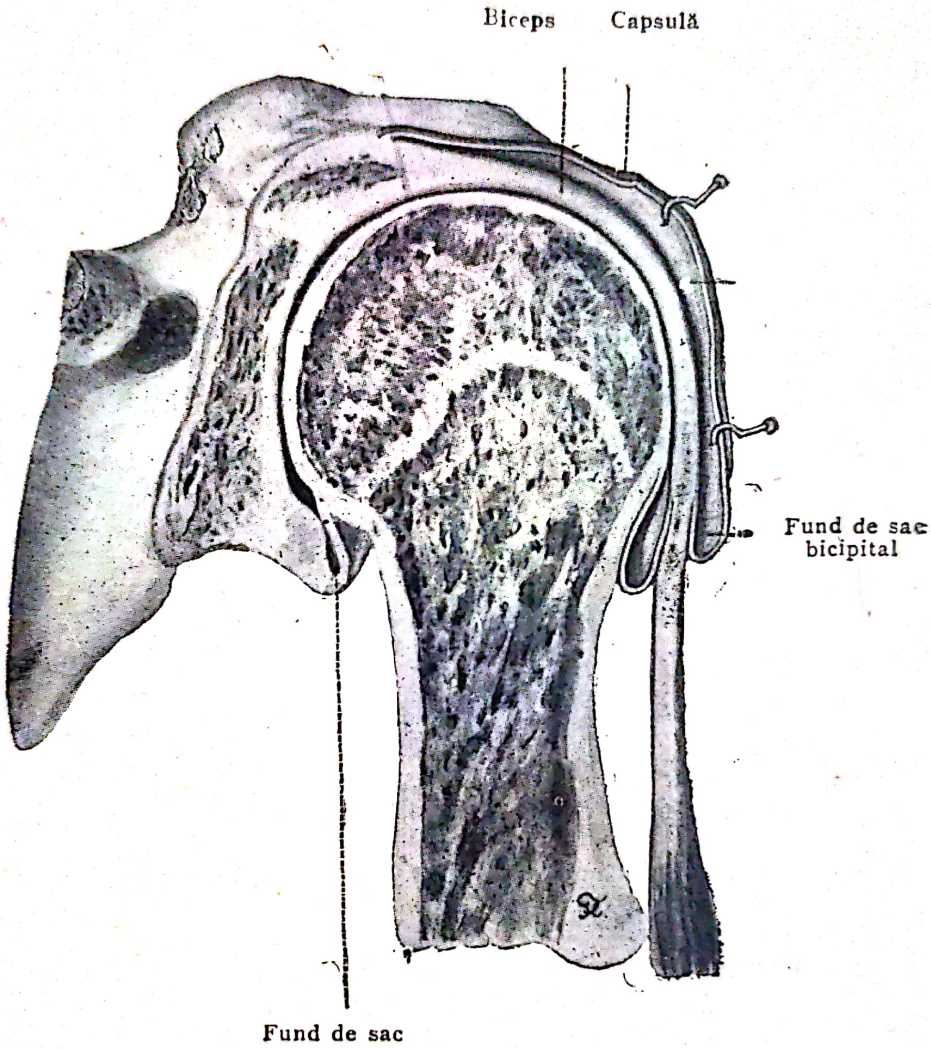

Fig. 435.

frâuri fibroase, (Pg. 460) care determină formarea a mici plice sinoviale în interiorul articulaţiunii *(frenula capsulae)*.

Sinoviala trimite înafară două prelungiri constante, care străbat prin orificiile capsulei: prima poartă numele de *bursa subscapularului*, căci trecând prin foramen ovale al lui Weitbrecht merge sub muşchiul *subscapular*; a doua poartă numele de *bursa bicipitală*, căci însoţeşte tendonul bicepsului. (Fig. 434).

Afară de aeste burse constante, mai există unele inconstante: una ce trece prin scobitura glenoidiană și alta ce trece chiar prin ligamentul coraco-umeral.

Raporturi. Articulația e acoperită de mușchii și tendoanele care alcătuiesc conul musculo-tendinos al lui Sappey: înainte subscapularul, înapoi subspinosul și micul rotund, în sus supraspinosul; în jos articulațiunea e în raport cu lunga porțiune a tricepsului. Am văzut raporturile lor cu capsula și rolul lor de ligamente active.

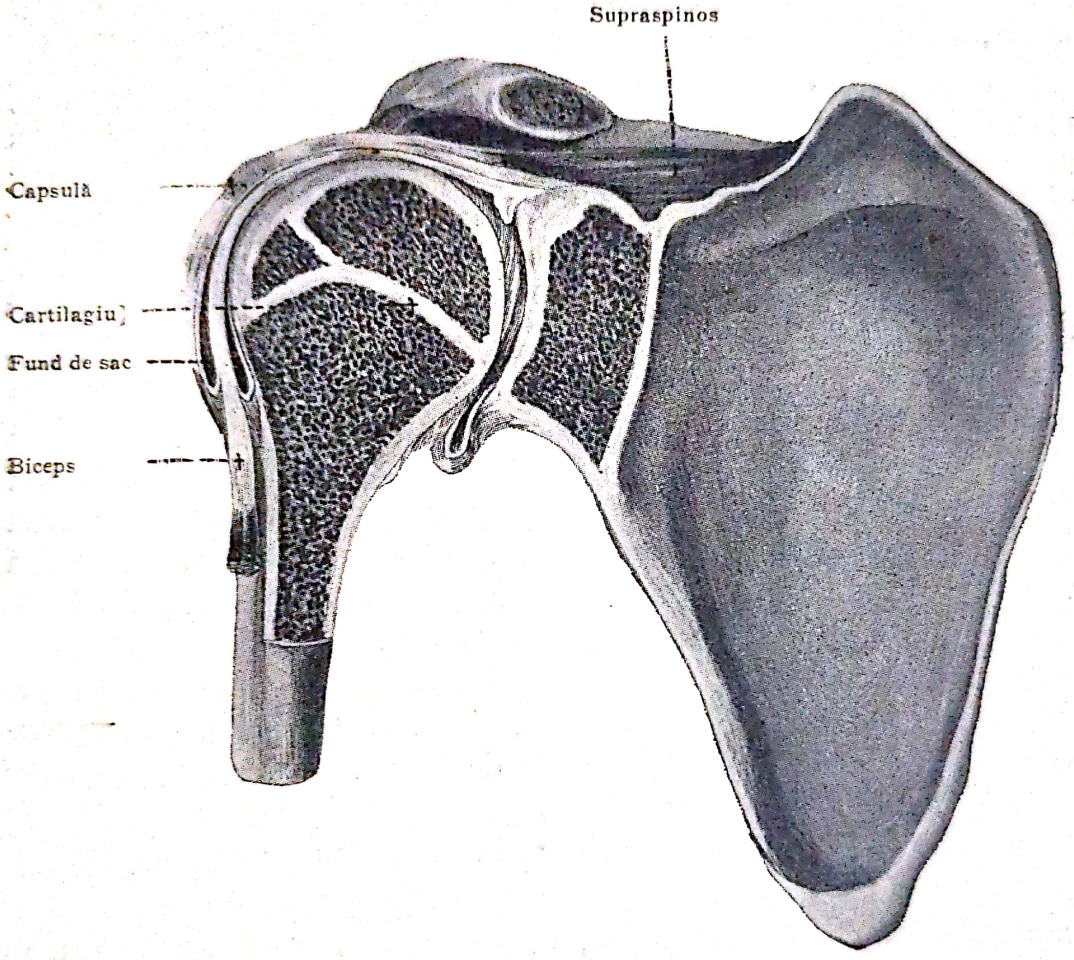

Fig. 436.

Prin intermediul acestor mușchi, articulațiunea vine în raport cu diferitele formațiuni ale regiunii deltoidiane și axilare, care vor fi studiate cu deamănuntul ulterior. Acum trebuiesc reținute următoarele noțiuni; 1. deasupra articulațiunii se găsește bolta acromio-coracoidiană; această boltă este acoperită de deltoid, care mai acoperă articulațiunea, înafară, înainte și înapoi. 2. Înăuntru, ea vine în raport cu organele din cavitatea axilară; articulația scapulo-umerală, formează păretele ei extern. Așa se explică de ce explorarea capului umeral e dificilă.

Un alt raport important este acela cu tendonul bicepsului. Acest tendon intră în interiorul articulațiunii, trece deasupra capului umeral, mergând într'un

sant în parte osos, în parte fibros, pe sub formațiunea transversală ce leagă cele două tuberozități (ligamentul transvers). Cercetările lui Welcker, au arătat că tendonul în timpul vieții embrionare, la început, este extra-articular și numai mai târziu devine intra-articular. (Testut) Am văzut că tendonul bicepsului este înconjurat în traiectul său de o prelungire a sinovialei. Această prelungire are o formă cilindrică, măsoară 3—5 centimetrii și e închisă la partea inferioară ca un fund de sac. Ea e formată din două foițe; o foiță este parietala, care plecată din sinoviala articulară tapetează canalul osteo-fibros; ea se reflectă între fundul de sac și se continuă cu cea viscerală (în realitate doar un endoteliu) care tapetează tendonul în toată întinderea lui. Prin închiderea inferioară a fundului de sac, sinovia nu se poate scurge afară din articulație. (Fig. 435 și 436.)

RAPORTURILE SINOVIALEI CU CARTILAGIUL DE CONJUGARE AL EXTREMITĂȚII SUPERIOARE A UMFEULUI. Aceste raporturi interesează mult pe clinician, în cazurile de osteomielită, care se localizează în vecinătatea cartilagiului. Cartilagiul de conjugare este extra-articular în cea mai mare parte, devine intra-articular numai în jos și înăuntru. (Fig. 436.)

BURSELE SEROASE DIN REGIUNEA UMĂRULUI. Vezi bursele seroase și tecile sinoviale ale membrului superior.

Mișcări. Inainte de a trece la studiul mișcărilor, trebuie să stabilim, care sunt raporturile dintre suprafețele articulare sau mai bine zis, cum se stabilește contactul dintre aceste suprafețe. Teoria clasică susținea că cele două suprafețe vin în contact prin toată întinderea părților puse în prezență, în diferitele mișcări. Impotriva acestei teorii s'a ridicat *Asaky*, care a susținut că, între capul umeral și cavitatea glenoidă, contactul nu se face pe toată întinderea acestor părți, ci numai în partea centrală, adică la nivelul tuberculului glenoidian; acolo este contactul perfect și tot acolo este presiunea maximă. Această teorie poartă numele de *teoria contactului polar a lui Asaky*. Contra ei s'au ridicat, cu numeroase argumente, autorii moderni (în special Poirier); azi, aceasta teorie nu se mai admite.

Dintre argumentele lui Poirier trebuiesc reținute două: 1. Studiile anatomice au arătat că la nivelul zonei mijlocii, cartilagiul glenoidian e mai subțire; ori este lucru stabilit, că în zonele de presiune maximă, cartilagiul prezintă o grosime mai mare. 2. Secțiunile făcute în articulațiunile congelate au arătat, că suprafețele vin în contact pe toată întinderea, iar nu numai la nivelul zonei juxta-centrale.

Mișcările articulațiunii sunt următoarele: *flexiunea, extensiunea, abducțiunea, adducțiunea, circumducțiunea* și *rotațiunea*.

a) Abducțiunea-adducțiunea. Abducțiunea e mișcarea de depărtare a brațului de corp; *adducțiunea* este mișcarea de apropiere. Ambele se petrec împrejurul unui ax antero-posterior, ce trece prin partea inferioară a capului. Mișcarea de abducțiune e mult mai în-

Scanned with OKEN Scanner

tinsă şi poate fi dusă până ce braţul ocupă o poziţiune orizontală; când braţul a ajuns în această poziţiune, trochiterul este în raport cu partea superioară a cadrului glenoidian şi e oprit aci. Mişcarea de abducţiune în articulaţia scapulo-umerală este limitată la orizontalitate. Această poziţiune constituie prima parte a abducţiunei; braţul se poate ridica şi mai sus, până la o poziţiune vecină cu verticala. A doua mişcare, numită faza doua a abducţiuni, nu se mai petrece, în articulaţia scapulo-umerală, ci e formată printr'o mişcare de basculare a omoplanului, care schimbând orientarea omoplantului, ajută la ridicarea umerului. Aceste două faze ale abducţiunei nu sunt însă descompuse, ci ele se execută aproape simultan. Indată ce umerul începe să se miște, omoplatul urmează şi el mişcarea. (Testut) Mişcarea de adducţiune este limitată de întâlnirea braţului cu corpul.

2. *Proiecţiunea înainte şi proiecţiunea înapoi.* Ambele mişcări se execută împrejurul unui ax transversal ce trece prin centrul tuberozităţii mari a umerului şi prin centrul cavităţii glenoide. Mişcarea de proiecţiune înapoi în articulaţia scapulo-umerală este foarte redusă (35°), cea de proecţiune înainte este cu mult mai întinsă (120°). Mişcarea de proiecţiune înainte este limitată de întinderea părţii posterioare a capsulei şi a ligamentului coracoumeral cât şi a muşchiului rotund mic şi subspinos. Mişcarea de proiecţiune înapoi este limitată de întinderea părţii anterioare a capsulei şi de muşchiul subscapular. Noi putem duce însă braţul şi mai departe însă această mişcare însă nu se mai petrece în articulaţia scapulo-umerală, ci este o mişcare a omoplatului; mişcarea de proiecţiune înainte mai este numită flexiune, cea de proiecţiune înapoi, extensiune.

3. *Circumducţiunea* este formată prin succesiunea regulată a celor şatru mişcări precedente.

4. *Rotaţiunea* înăuntru şi înafară se face împrejurul unui ax vertical, care trece prin centrul capului şi condilului umeral. Mişcările de rotaţiune complectează şi amplifica mişcările de rotaţiune-pronaţiune-supinaţie ale antebraţului, de aceia unii autori (Fick, Siegelbauer) vorbesc de mişcările de pronaţiune şi supinaţiune umerală.

APLICAŢIUNI MEDICO-CHIRURGICALE

Luxaţiuni. Luxaţiunile articulaţiunei scapulo-umerale sunt cele mai frecvente luxaţiuni. După situaţia pe care o are capul umeral odată ce a părăsit cavitatea glenoidă, se disting diferitele varietăţi de luxaţiuni. Ori, capul poate fi împins *înainte*, *în jos*, *înapoi* sau *în sus*.

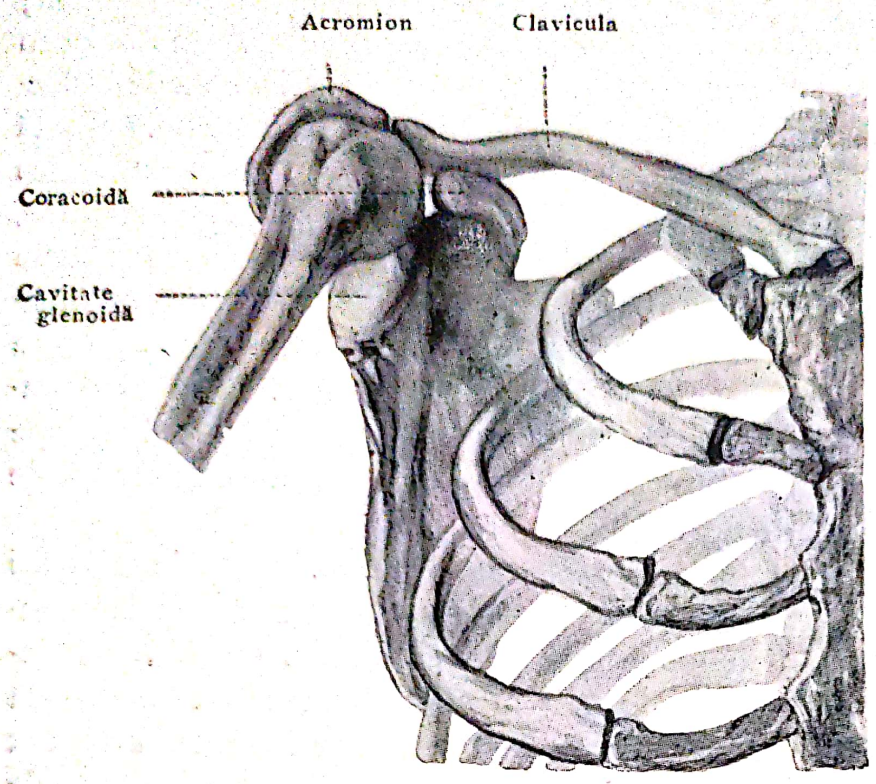

Fig. 437.

Luxațiune extra-coracoidiană.

Cele mai frecvente sunt luxațiunile înainte.

Aceste luxațiuni sunt la rândul lor împărțite după raportul capului cu apofiza coracoidă; *extra-coracoidiane, sub-coracoidiane, intra-coracoidiane.* (Fig. 437, 438, 439 și 440.)

Luxațiunile înainte se fac în doi timpi (Forgue): Intr'un prim timp sub impulsul brațului în abducțiune capsula se rupe în jos sau dacă la abducțiune s'a asociat și o mișcare de rotațiune externă, cap-

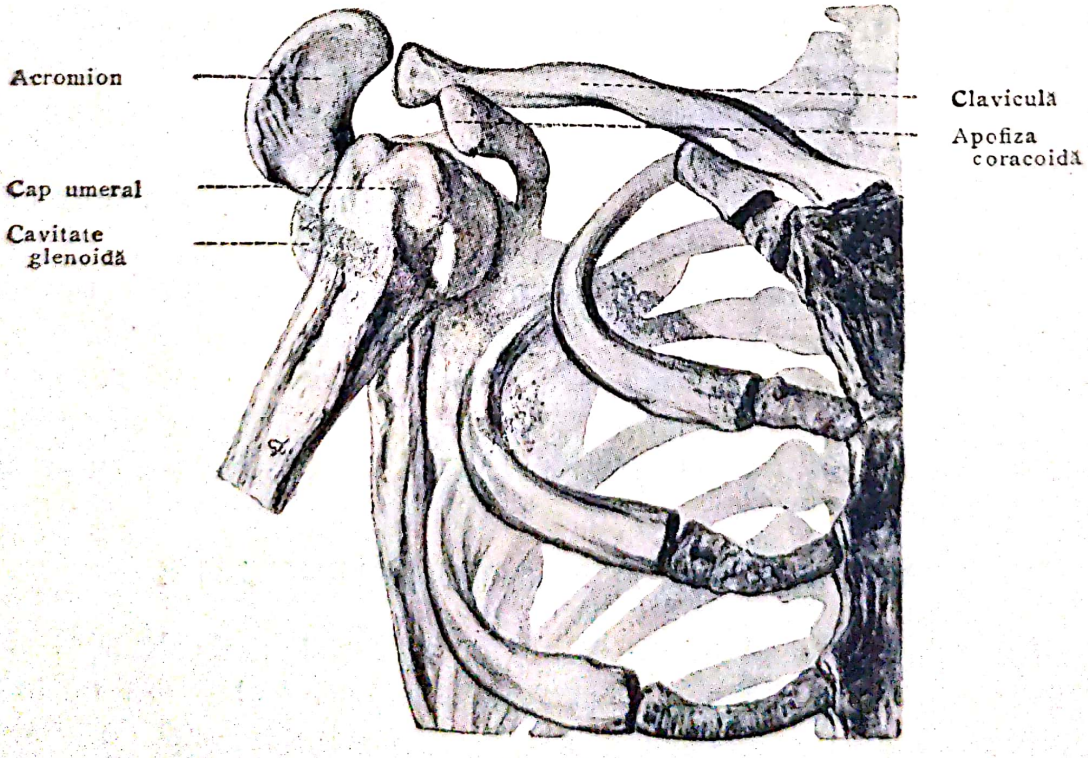

Fig. 438.

Luxațiune subcoracoidă.

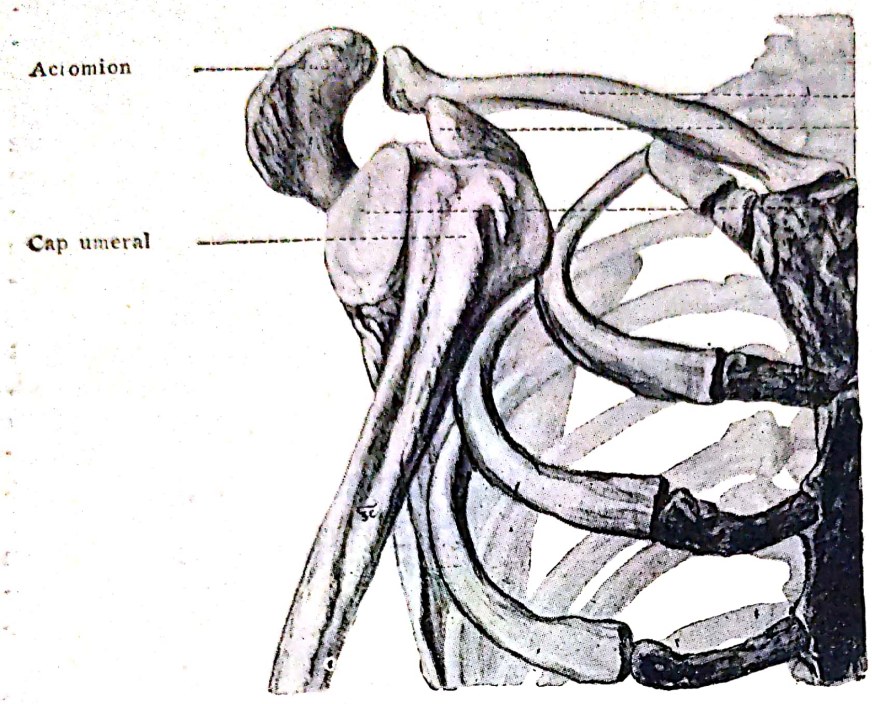

Fig. 439.

Luxațiune intracoracoidă.

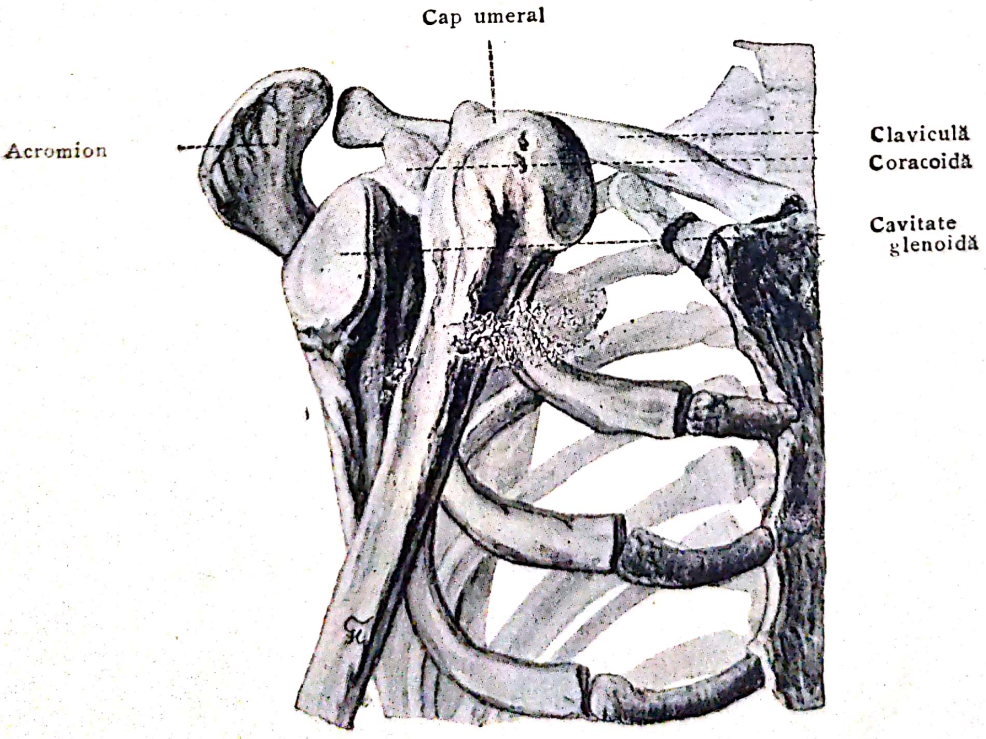

Fig. 440.

Luxațiune subclaviculară.

sula se rupe în jos și înainte; în acest timp, capul umeral s'a angajat în spărtura capsulei. In al doilea timp, membrul superior cade în poziţiunea sa normală. Capul trecut prin spărtura capsulei se va mișca în sens invers de cât colul. El poate rămâne înafara coracoidei sau sub coracoidă. Celelalte varietăți: intracorcoidiană și subclaviculară se execută printr'o ruptura cu mult mai mare a capsulei, însoțită de ruptura muschilor învecinați care permit capului să se deplaseze cu mult înăuntru. Din cele spuse mai sus se înțelege acum și mecanismul luxațiunilor în jos, care reprezintă timpul prim al luxațiunilor precedente.

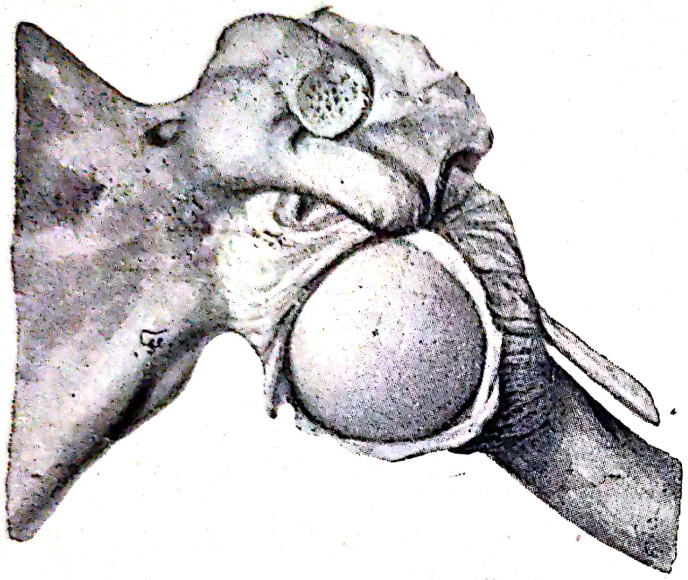

Fig. 441.

După ce capsula s'a rupt în jos, prin căderea brațului, capul se poate fixa cu șanțul de pe colul anatomic, în marginea cavității glenoide. (Fig. 442.)

Luxaţiunea înapoi e cu mult mai rară; ea implică înafară de ruperea capsulei și ruperea muschilor. (Fig. 443.)

Luxațiunea în sus este excepțional și e însoțită de fractura acromionului și a coracoidei.

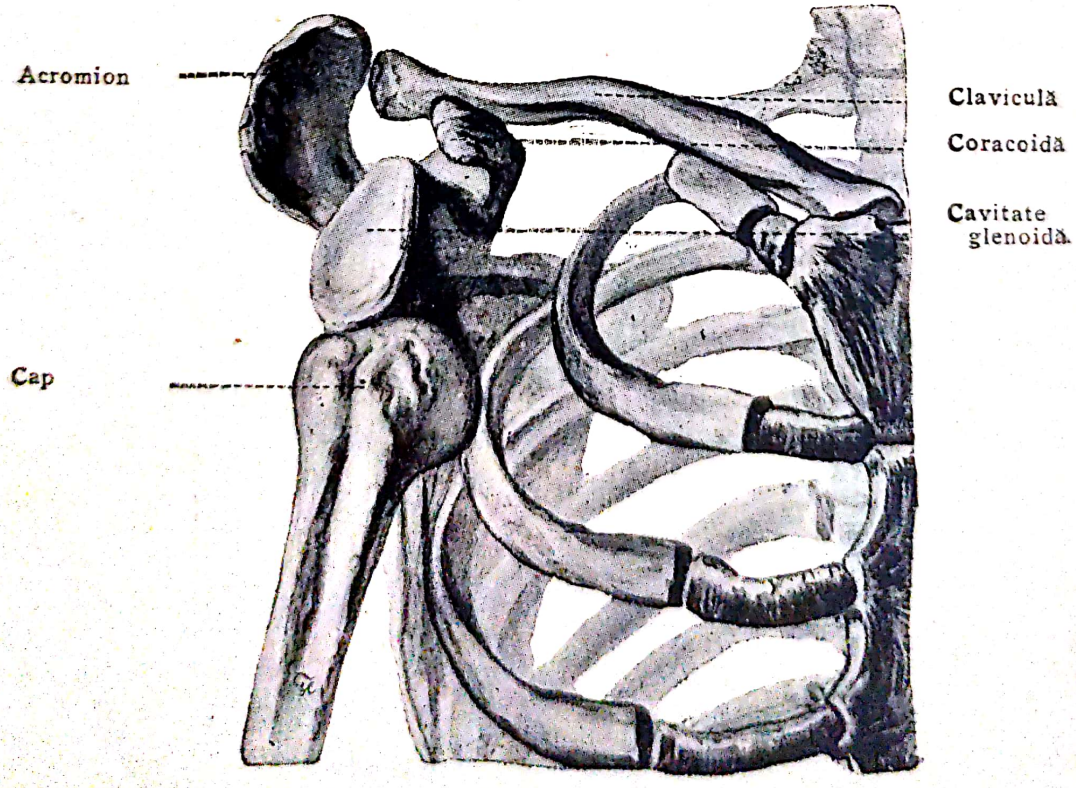

Fig. 442.

Luxaţiune în jos.

Se înțelege ușor că diagnosticul acestor luxațiuni se va baza pe trei semne importante: 1) prezența capului umeral într'o regiune învecinată; 2) Deformarea regiunei umărului (prin absența capului)

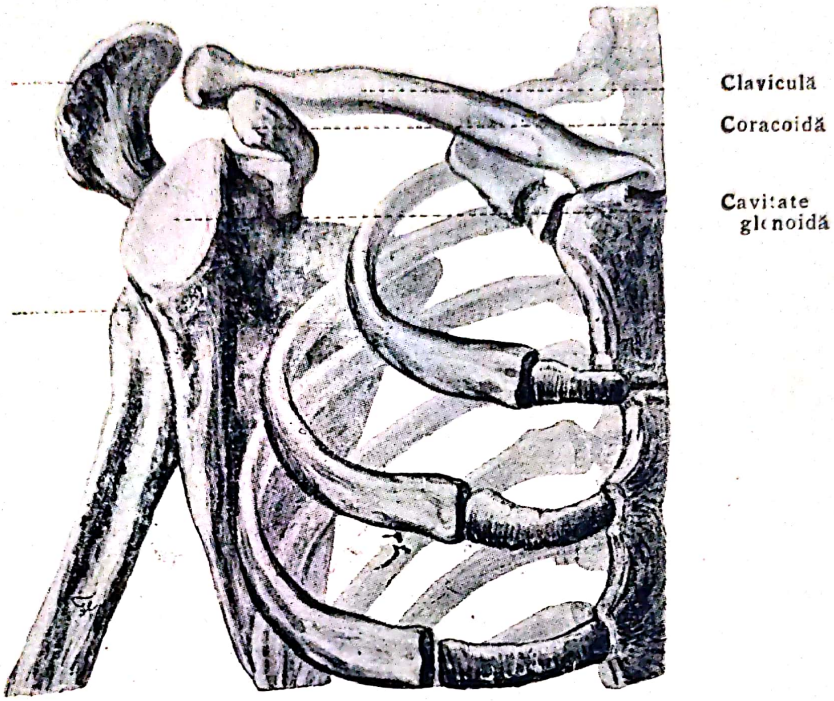

Fig. 443.

Luxațiune inapoi.

în care se poate palpa uneori cavitatea glenoidă goală. 3) Examenul radiografic. Fig. 444.

Ca o consecință a deplasării capului umeral atitudinea brațului e modificată în luxațiune înainte și în cea în jos membrul e pus în abducțiune; în luxațiunea înapoi, el se găsește în rotațiune înăuntru. Fig. 445.

Deasemenea membrul luxat poate comprima sau întinde nervii plexului brachial (de unde durere, paralizii, anestezie) cât și vasele regiunei (edeme, cianoză) (Fick).

Luxațiune congenitală. Luxațiunea congenitală a articulațiunei scapulo-umerale este un viciu de conformațiune caracterizat prin deplasarea capului umeral însoțită de absența sau desvoltarea insuficientă a cavității glenoide. Spre deosebire de cea a coapsei, ea este foarte rară.

Artrite. Articulațiunea scapulo-umerală poate fi sediul diferitelor varietăți de artrite (Vezi pg. 395).

Periaritrita scapulo-umerală. Este inflamația bursei subdeltoidiane; periartrita scapulo-umerale dă bolnavului dureri și limitarea mișcărilor articulare.

Asemenea inflamaţiuse s'au găsit şi bursa subscapulară. Aceste burse pot fi şi sediul higroamelor.

Osteomielita. Am văzut (Pg. 53) că focarul iniţial al osteomielitei

Fig. 444.

(Prof. *Iacobovici.*)

se găseşte în acea regiune a diafizei (bulbul) vecină de cartilagiul de conjugare. Ori, cartilagiul de conjugare la epifiza proximală ca şi porţiunea superioară a diafizei sunt intra-articulare în partea

Scanned with OKEN Scanner

antero-inferioară; prin urmare procesul infecțios se poate propaga direct la articulațiune sau poate străbate cartilagiul, cuprinde epifiza și de aci să se propage la articulațiune.

Dezarticulație și rezecție. Dezarticulația umărului e indicată în cazuri de tumori sau de mari traumatisme.

Timpii acestea operațiune sunt: secțiunea pielei, secțiunea muschilor, legarea vaselor și secționarea capsulei. Apoi dezarticulare.

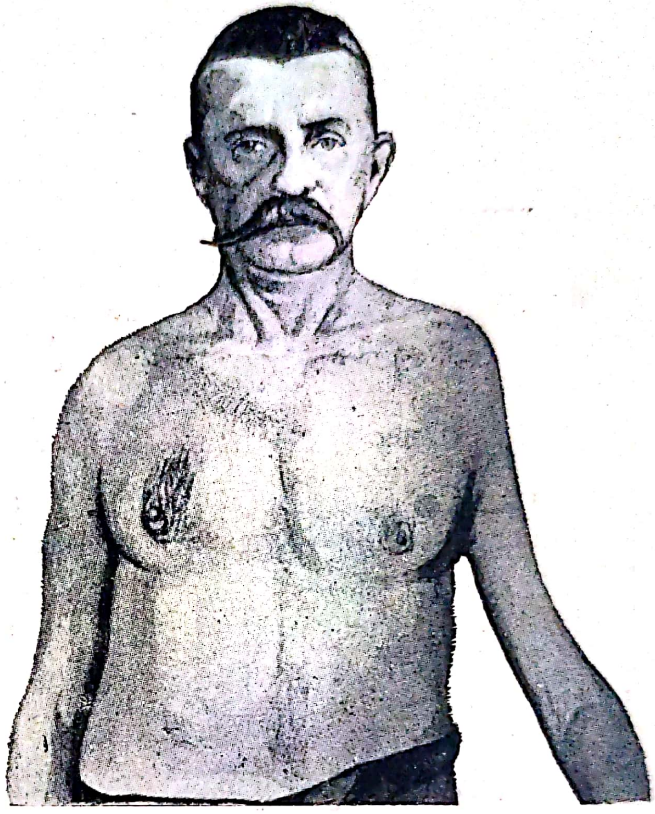

Fig. 445.
(După *Lejars.*)

In rezecțiune trebuie să conservăm toate mijloacele de unire, muschii ligamente apoi nervii și vasele. De exemplu inciziunea muschiului deltoid, se face în așa mod ca să ferească nervul circonflex și ramurele lui, care inervează acest muschi.

Timpii acestei operațiuni sunt: secțiune pielei, a țesutului celular și a mușchiului deltoid, pe partea anterioară a regiunei, până la capsula. Urmează dezinserarea buzelor capsulei, păstrând legăturile mușchilor cu capsula și periostul apoi secțiunea extremității superioare a umerului. (Fig. 366 și 367).

La indivizii tineri care nu și-au terminat cresterea, trebuie păstrată pe cât se poate extremitatea proximală a osului, find extremitatea mult fertilă.

ARTICULAȚIUNEA COTULUI (ARTICULTIO CUBITI).

La formarea acestei articulațiuni participă trei oase: *umerul, cubitul* și *radiul.* Din punct de vedere teoretic, se disting aci trei articulațiuni: *umero-cubitală, umero-radială* și *cubito-radială.* Considerate descriptiv ele pot fi înglobate într'o singură articulațiune, având o singură sinovială și o singură capsulă. Din punct de vedere

fiziologic trebuiesc descrise însă două articulaţiuni deosebite, una în raport cu *mişcările de pronaţiune-supinaţiune* şi *alta în raport cu mişcările de flexiune-extensiune.*

Articulaţiunea cubito-radială îşi are individualitatea ei fiziologică; ea e în raport cu mişcările de *rotaţiune (pronaţiune-supinaţiune).*

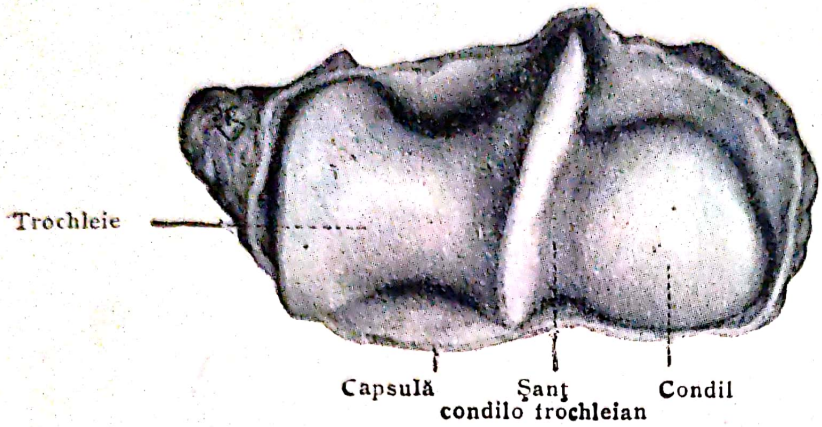

Fig. 446.

Celelalte două articulaţiuni dintre umer şi oasele antebraţului (umero-radială şi umero-cubitală) sunt în raport cu mişcările de *flexiune-extensiune* ale antebraţului pe braţ. Aceste considerente fiziologice au primat asupra celor anatomice, astfel că în articulaţiunea cotului vom avea două articulaţiuni: 1. articulaţiunea umerului cu oasele antebraţului *(articulaţia umero-antibrachială),* 2. articulaţiunea dintre extremităţile proximale ale cubitului şi radiului *(articulaţiunea cubito-radială superioară).*

In mod curent sub numele de articulaţiunea cotului se înţelege articulaţiunea umero-antibrachială; ea este o trochleartroză. Articulaţiunea radio-cubitală superioară va fi studiate într'un paragraf special.

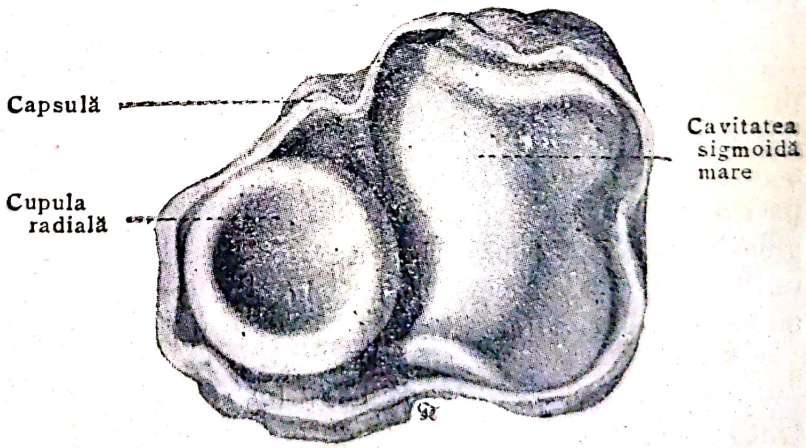

Fig. 447.

Suprafeţe articulare. De partea *umerului* avem suprafaţa articulară a epifizei distale, compusă din *trochleie, condil* şi *şanţul condilo-trochleian;* toate aceste elemente au fost descrise în osteologie.

Reamintim orientarea oblică a extremităţii inferioare, (axul mare e îndreptat oblic dinafară înăuntru şi dinainte înapoi), apoi, dispoziţiunea spiralată a şanţului trochleian.

Suprafaţa articulară a extremităţii inferioare (trochleie, condil, şanţ condilo-trochleian) e acoperită cu un strat de cartilagiu hialin de 1. mm. până la 2. mm. grosime; acest cartilagiu se întinde până la partea inferioară a celor trei fosete: olecraniană, coronoidiană şi radială (condiliană). *Extremitatea superioară a cubitului* prezintă, *marea cavitate sigmoidiană* acoperită cu un strat cartilaginos gros de 1 mm. — 1 mm. şi jumătate. Acest strat este întrerupt transversal, dealungul şanşanţului ce separă apofiza coronoidă de olecran.

Şanţul mai îngust la centru se termină pe lături printr'o depresiune triunghiulară, umplută de o masă grăsoasă.

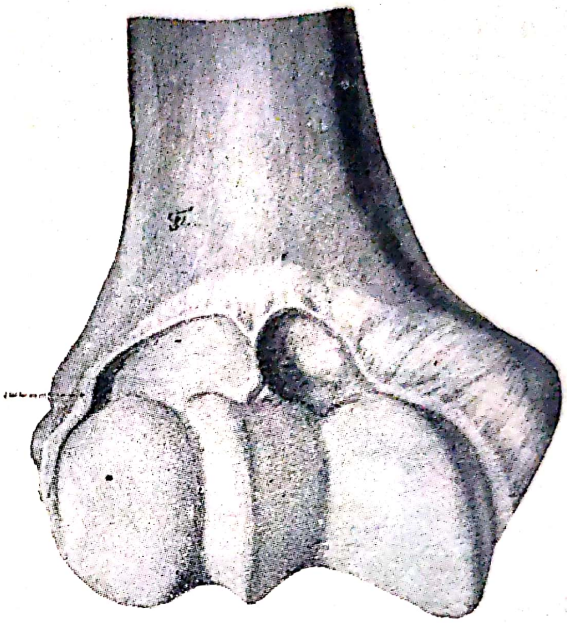

Fig. 448.

Capsulă secţionată spre a se urmări inserţiunea.

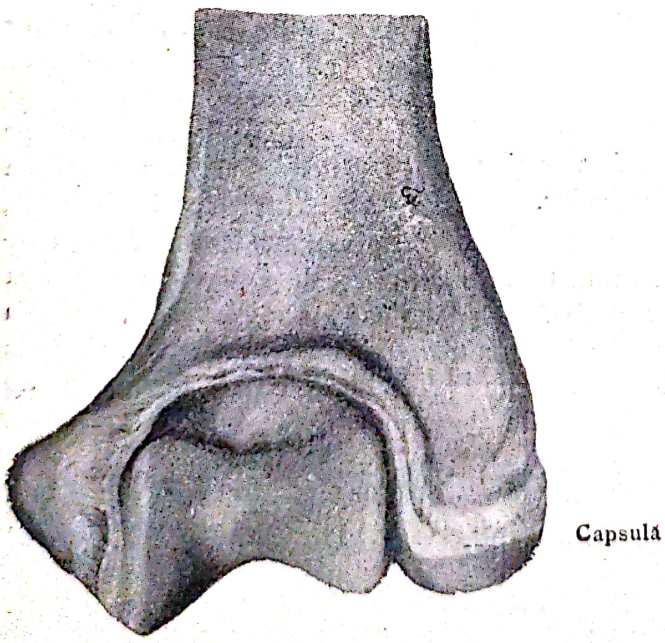

Fig. 449.

Capsulă secţionată spre a se urmări inserţiunea.

Extremitatea superioară a radiului prezintă *cupula radială sau fosceta capului radial* acoperită cu un cartilagiu diartrodial de 1 mm. — 1 mm. şi jumătate, grosime.

Corespunderea acestor feţe se face astfel: marea cavitate sigmoidă răspunde trochleiei umerale; cupula radială răspunde condilului umeral, iar şanţul condilo-trochleian răspunde marginei cupulei radiale. Şan-

ţul condilo-trochleian ca şi gâtul trochleiei reprezintă o linie de direcţiune, pentru mişcările de flexiune şi de extensiune.

Mijloacele de unire. Mijloacele de unire sunt reprezentate printr'o capsulă întărită de ligamente.

1. Capsula articulară. Capsula articulară e formată de un manşon fibros, având două inserţiuni: una umerală şi alta antibrachială.

Inserţiunea umerală se face dealungul unei linii, ce trece: înainte deasupra fosetei coronoide şi radiale (condiliane) iar înapoi la periferia fosei olecraniene; lateral ea trece pe partea inferioară a epicondilului lateral şi medial pe marginea inferioară a epicondilului medial (epitrochleie).

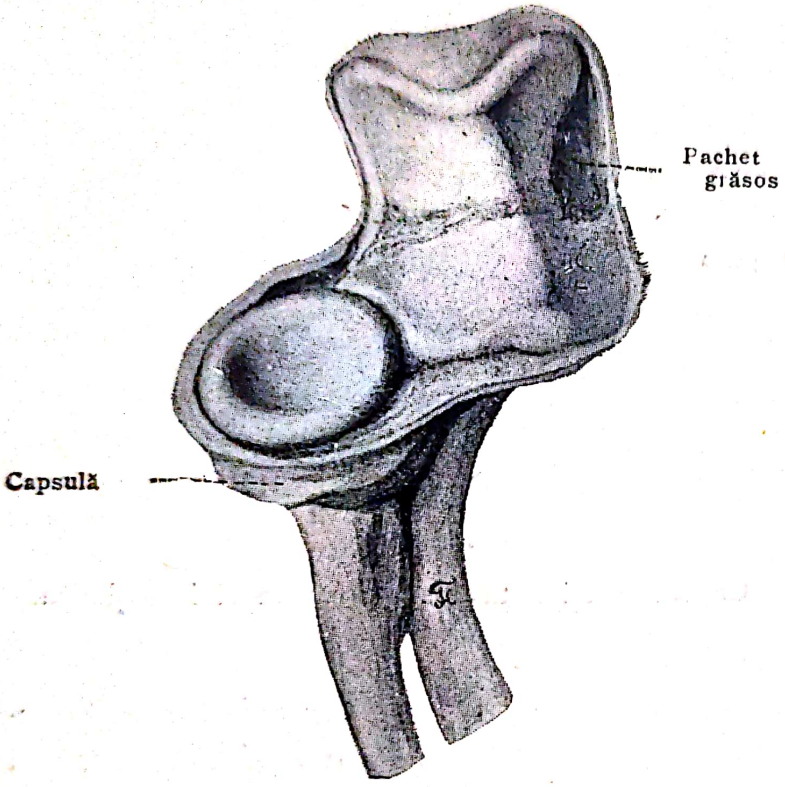

Fig. 450.

La nivelul radiului capsulă a fost secţionată dealungul ligamentului inelar.

Inserţiunea antibrachială se face astfel: pe radiu, împrejurul colului, la 5—6 mm. sub capul radial; pe cubit, pe ambele margini ale cavităţii sigmoide, apoi pe olecran şi pe apofiza coronoidă.

Capsula se inseră pe toată marginea medială a cavităţi mari sigmoide, pe când pe marginea laterală, acolo unde radiul vine în contact cu cubitul, ea descinde sub cavitatea mică sigmoidă. Ea se mai inseră şi pe faţa posterioară a olecranului, înapoia vârfului şi pe faţa inferioară a apofizei coronoide, tot înapoia vârfului. Capsula este laxă înainte şi înapoi; din contră este strânsă pe lături şi întărită de ligamente puternice.

Din cele spuse se înţelege că fracturile ca şi smulgerile epifizelor respective vor interesa şi capsula. Numai fracturile izolate ale epicondililor vor respecta capsula.

2. Ligamentul anterior (Fig 451). Ligamentul anterior este subţire; el se prezintă ca un evantaliu fibros, resfirat înaintea articulaţiunii. Fascicolele acestui ligament se inseră în sus, deasupra fosei

coronoidiane şi condiliane (radiale) pe faţa anterioară a celor doi epicondili. De aici, fibrele lui converg către apofiza coronoidă, inserându-se pe marginea laterală, imediat înaintea micii cavităţi sigmoide.

3. Ligamentul posterior (Fig. 452) Ligamentul posterior întăreşte capsula în partea posterioară. El este format din două feluri de fibre:

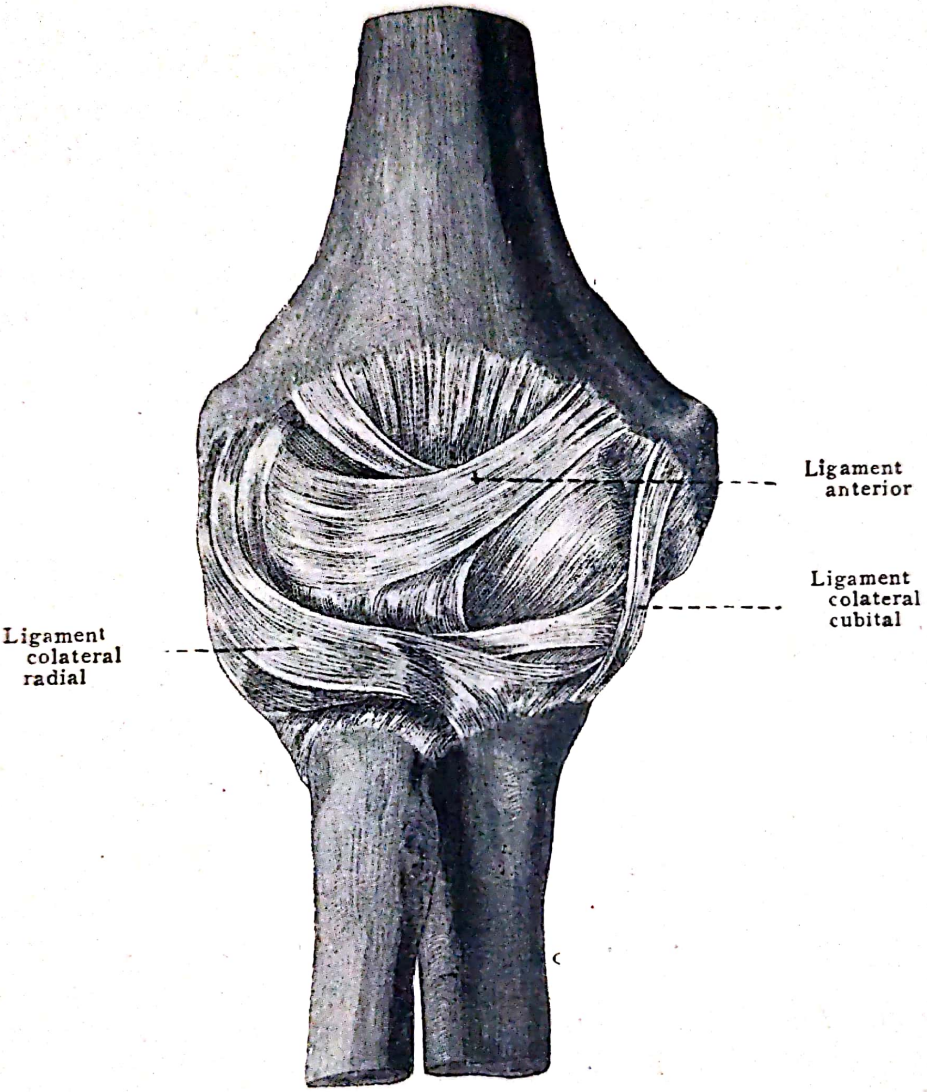

Fig. 451.

umero-olecraniane şi *umero-umerale*. Toate aceste fibre iau naştere pe lăturile cavităţii olecraniane şi de acolo merg astfel: cele umero-olecraniane descind către marginile olecranului, pe când cele umero-umerale trec ca o punte peste fosa olecraniană, inserându-se pe ambele părţi ale acestei fose.

4. Ligamentul colateral cubital. (*Ligamentum collaterale ulnare*) Acest ligament este foarte puternic. El e format din trei fascicole.

Scanned with OKEN Scanner

a) *Fascicolul anterior* (Fig. 453) pleacă de pe faţa anterioară a epitrochleiei (epicondilul medial) şi vine de se inseră pe partea antero-internă a apofizei coronoide. El este slab reprezentat şi se confundă cu ligamentul anterior; de aceea autorii germani, cu drept cuvânt, nu-l consideră ca un fascicol aparte.

b) *Fascicolul mijlociu* se prezintă ca un cordon fibros, bine diferenţiat; este cel mai important fascicol al ligamentului colateral cubital. El se inseră în sus, pe marginea inferioară a epitrochleiei; de acolo merge în jos, către partea internă a apofizei coronoide şi se termină pe tuberculul coronoidian (Pg. 283); câteva din fibrele lui se prelungesc pe marginea internă a cubitului. El poate fi numit încă ligamentul *epitrochleo-coronoidian (Ligamentum humerocoronoideum).*

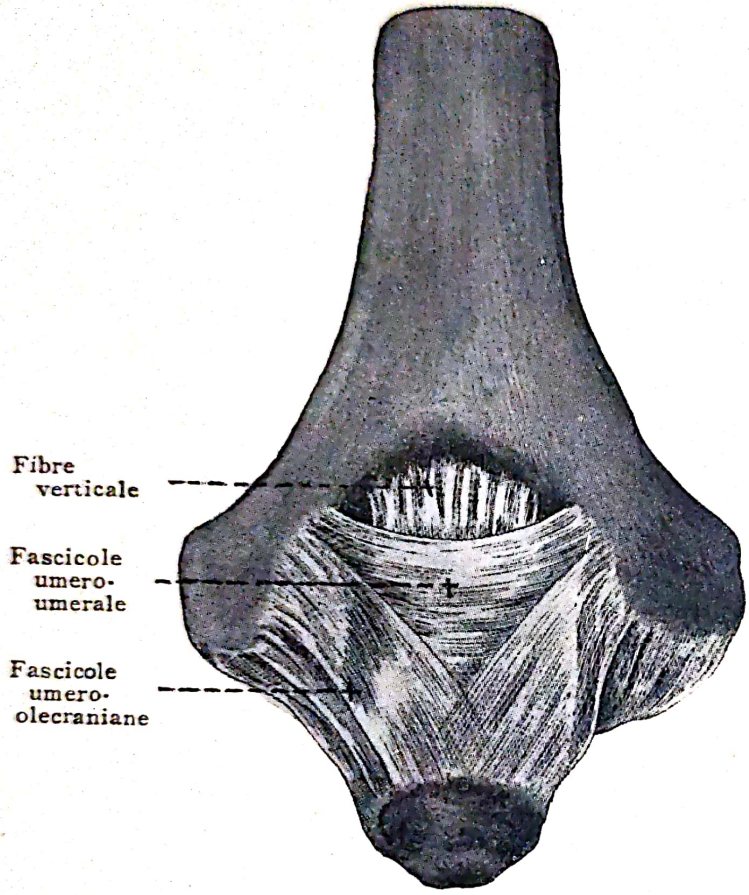

Fig. 452.

3. *Fascicolul posterior* pleacă de pe faţa posterioară şi inferioară a epitrochleiei şi de acolo radiază ca un evantaliu, pe marginea internă a olecranului. Autorii francezi îl numesc *ligamentul lui Bardinet;* el mai poate fi numit *ligamentul epitrochleo-olecranian (ligamentum olecrano-humerale.)*

4. Inafară de fascicolele descrise mai sus, mai există un ligament, numit *al lui Cooper,* care e format de o serie de fascicole arciforme, ce merg de la olecran la apofiza coronoidă. Acest ligament acopere fascicolul posterior al ligamentului colateral cubital.

5. Ligamentul colateral radial. *(Ligamentum colaterale radiale).* Acest ligament se prezintă ca un evantaliu fibros, în care se pot distinge deasemenea trei fascicole. *anterior, mijlociu* şi *posterior.* (Fig. 455.) Dintre aceste fascicole, numai primele două sunt bine diferenţiate; ele pleacă de pe epicondilul lateral şi apoi merg către

cavitatea mică sigmoidă a cubitului, unul trecând înaintea capului radial, iar celalt înapoia lui. Fascicolul posterior se confundă cu capsula.

a) *Fascicolul anterior* pleacă de pe partea anterioară şi inferioară a epicondilului; el înconjoară capul radial, trecând înaintea lui şi ajunge la cavitatea mică sigmoidă a cubitului, fixându-se înaintea ei; o parte din fibrele lui se amestecă cu acele ale ligamentului inelar.

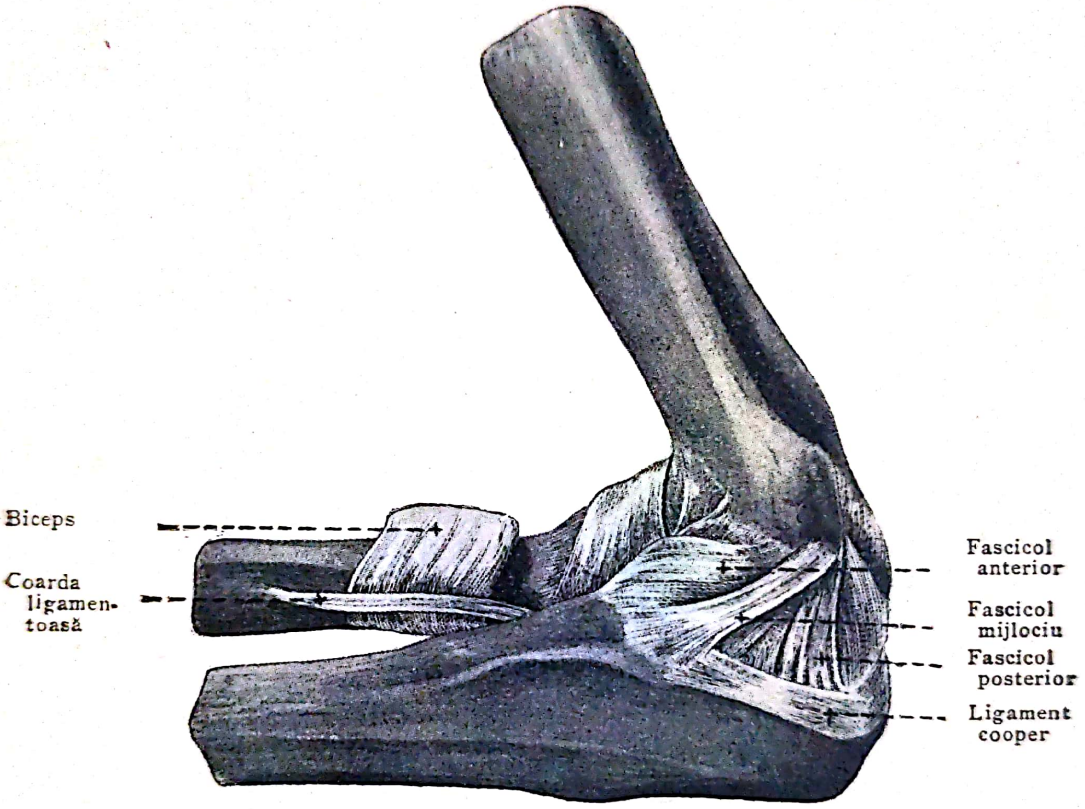

Fig. 453.

Ligament colateral cubital.

b) *Fascicolul mijlociu* naşte pe partea inferioară a epicondilului; de acolo merge în jos, înapoia capului radial, ajunge la cavitate mică sigmoidă şi se fixează înapoia ei. Intre fascicolul anterior şi cel mijlociu se văd fibrele circulare ale ligamentului inelar.

c) *Fascicolul posterior* pleacă de pe partea posterioară a epicondilului şi se inseră pe marginea externă a olecranului. După cum am mai spus, el se confundă cu capsula articulară şi autorii germani nu-l consideră ca un fascicol aparate.

Cele două ligamente colaterale sunt foarte rezistente; prin intermediul lor se petrec în clinică, smulgerile epicondililor. De ase-

menea *ligamentul lui Bardinet* poate, grație rezistenții lui se împiedice deplasarea fragmentelor într'o fractură transversală a olecranului.

Sinoviala. Sinoviala are dispoziţiunea obişnuită, adică tapetează faţa profundă a capsulei. Deoarece atât pe umer cât şi pe oasele antebraţului, capsula se termină la oare care distanţă de cartilagiul

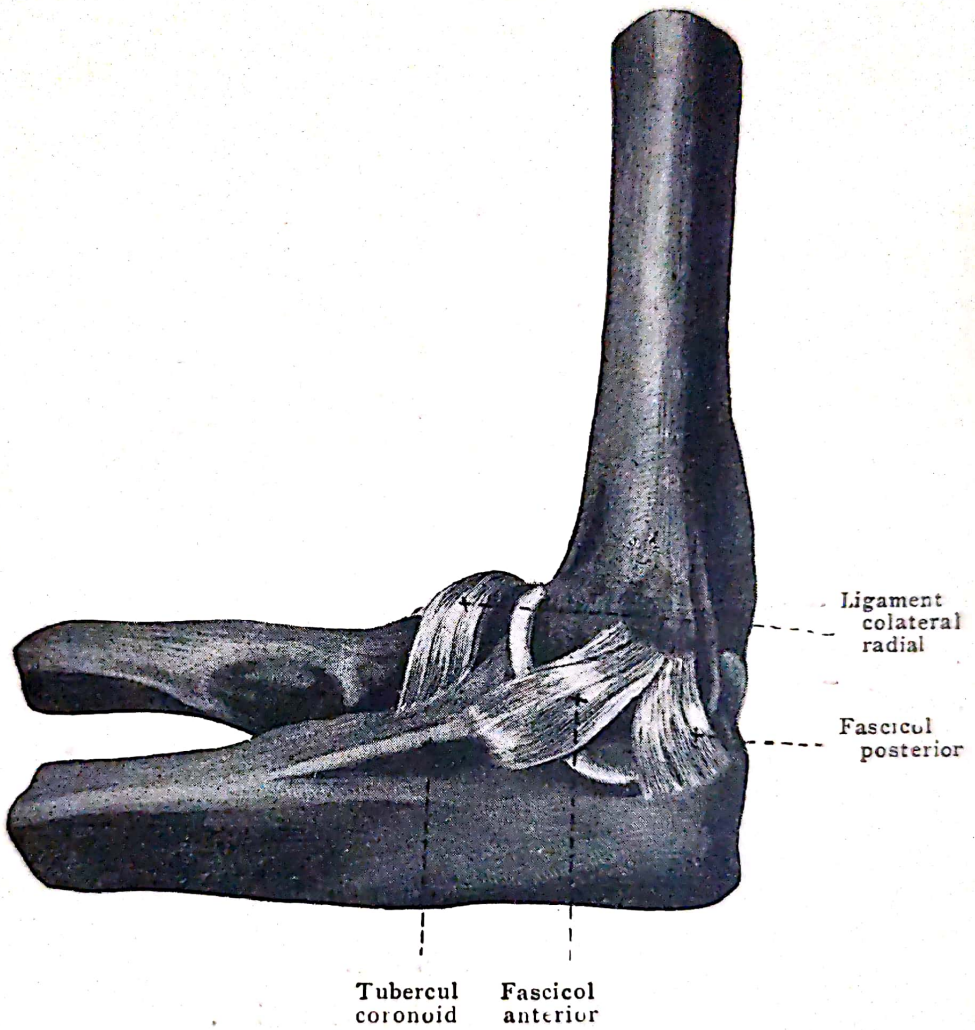

Fig. 454.

Ligament colateral cubital. (Fascicol mijlociu și posterior.)

articular şi fiindcă o sinovială se termină de regulă la acest cartilagiu, sinoviala se reflectează la nivelul inserţiunii capsulei şi tapetează toată suprafaţa osoasă dintre inserţiunea capsulei şi cartilagiu. In modul acesta pe faţa anterioară a articulaţiunei, ea tapetează fosa coronoidiană şi condiliană, formând un *fund de sac bilobat anterior*; pe faţa posterioară ea tapetează fosa olecraniană formând *fundul de sac posterior* sau *subtricipital*. Pe acest fund de sac posterior se inseră câteva fibre musculare din triceps, care o trag în sus în mo-

mentul extensiunei brațului; ele sunt fascicolele tensoare ale sinovialei cotului, omoloage cu cele pe care le vom întâlni la genunchi. Acest fund de sac are importanța lui clinică. Prelungirile lui se găsesc între triceps și cei doi epicondili. Când fundul de sac este plin cu lichid, prelungirile lui apar la simpla inspecțiune pe laturile olecranului, ca niște umflături făcând să dispară șanțurile ce se găsesc

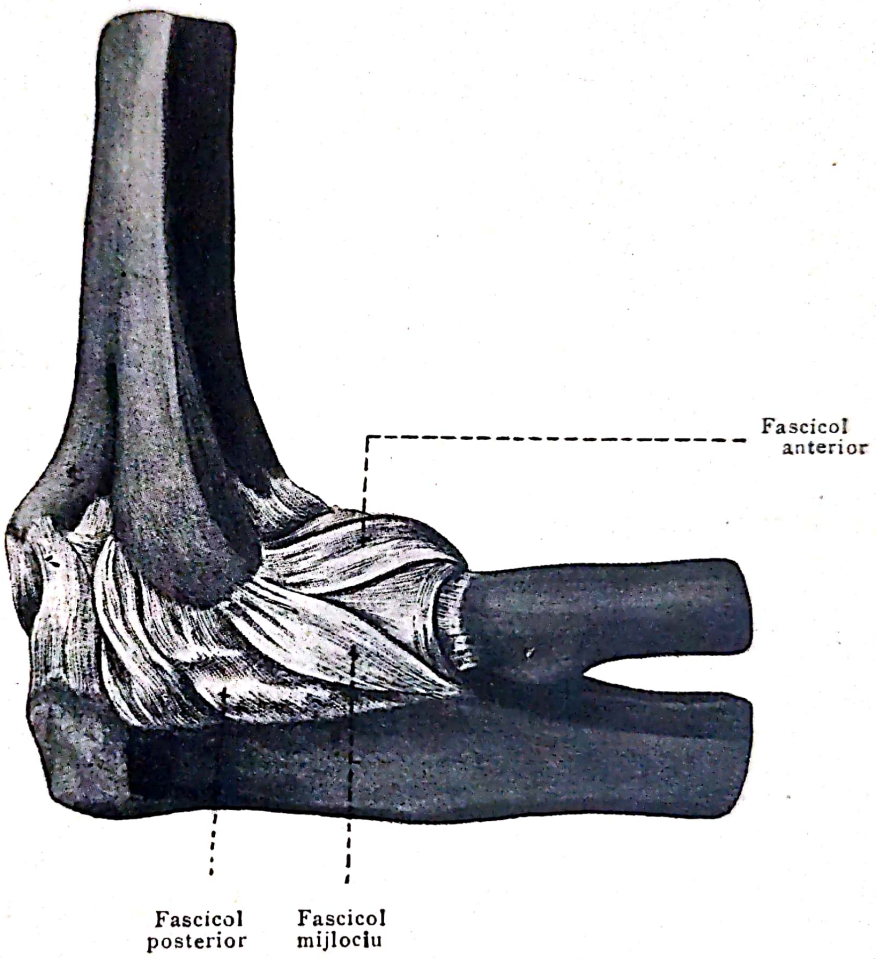

Fig. 455.
Ligament colateral radial.

normal aci. Grație situațiunii lui superficiale, el poate fi ușor deschis, pentru drenare colecțiunilor din cavitatea articulară. Tot astfel sinoviala formează un fund de sac și împrejurul colului radial, numit *fundul de sac periradial (recessus sacciformis)*. Formarea lui e bazată pe aceleaș principiu: sinoviala tapetează fața profundă a ligamentului inelar (vezi articulația radiocubitală superioară) și descinde sub ea, apoi se reflectează de jos în sus, tapetând colul radial, spre a se termina la nivelul cartilagiului articular. (Fig. 458).

Scanned with OKEN Scanner

Sinoviala este ridicată pe alocurea de mase adipoase de dimensiuni variabile. Există asemena formațiuni grăsoase la extremitățile șanțului tranversal, ce separă apofiza coronoidă de cea olecraniană; de asemenea există mase adipoase în profunzimea cavității olecraniane și coronoidiane. Ele au rolul de a umple golurile ce se formează în timpul mișcărilor; astfel când apofiza coronoidă sau olecraniană nu se găsește în fosa respectivă, aceasta e umplută de pachetul adipos.

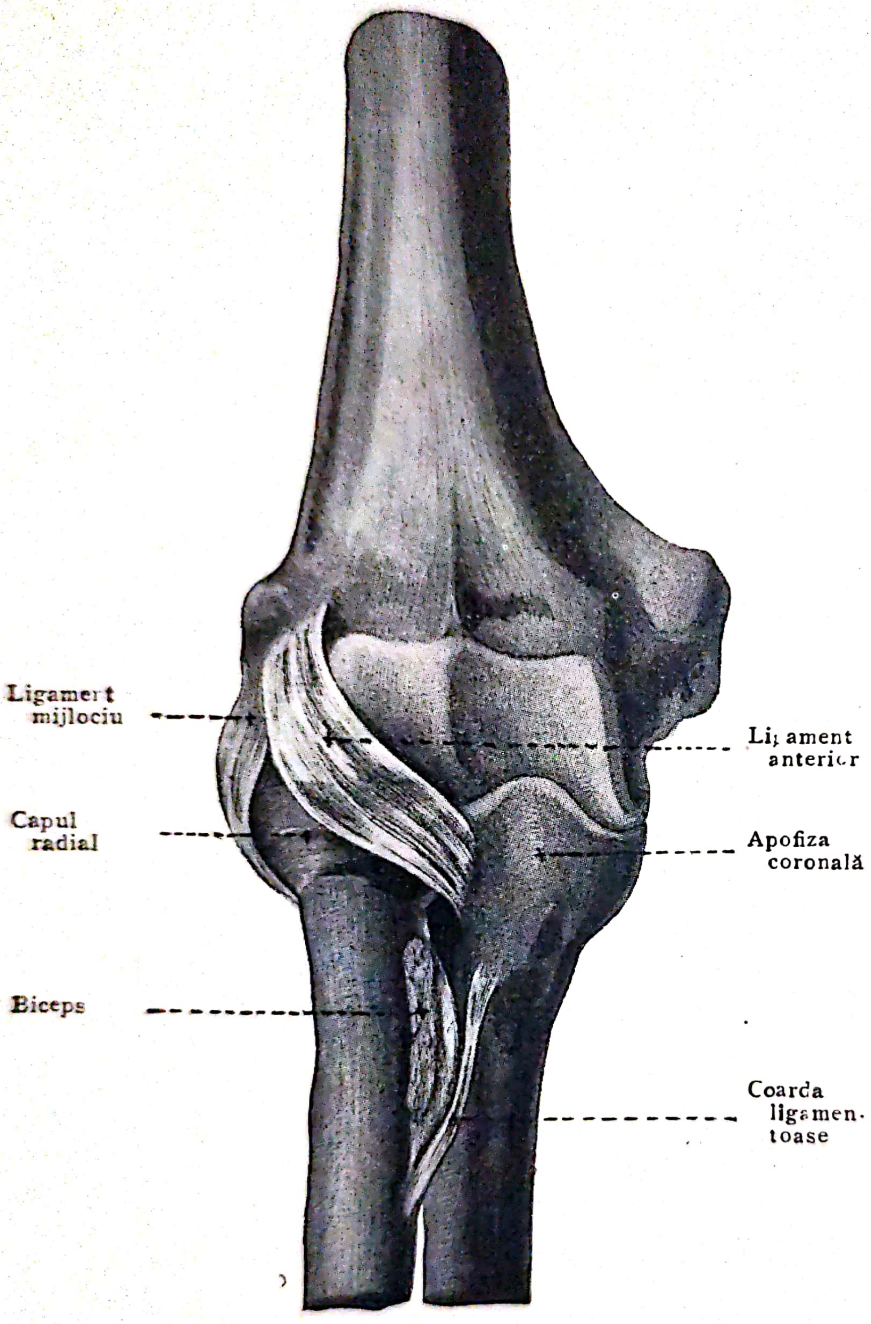

Fig. 456.

Ligament colateral radial. (Fascicol anterior și mijlociu.)

Raporturi. — *Fața anterioară* a articulațiunei formează planul profund al unei regiuni topografice, numită *regiunea plicii cotului*. In rezumat putem spune că sunt trei grupe musculare care formează această regiune: grupul muscular extern (cei *doi radiali* și cei *doi supinatori*), grupul mușchilor *epitrochleieni* înăuntru și între aceste două grupuri, care converg către linia mediană, pătrunde al treilea grup, format de *biceps* și *brachialul anterior*.

Fața posterioară face parte din regiunea topografică numită *olecraniană*. Și aici sunt trei grupuri musculare, care o acopăr: unul

lateral format de muschii *epicondilieni*, unul *medial* format de *cubitalul posterior* şi unul *mijlociu*, format de *triceps*.

Raporturile cartilagilor de conjugare cu sinoviala. Cartilagile de conjugare ale extremităţii inferioare a umerului şi ale extremităţilor superioare a radiului şi a cubitului au cu sinoviale raporturi destul de intime, după cum se vede pe figura 460. Se înţelege deci pentru ce în cazurile de osteomielită, infecţiunea, după ce a perforat cartilagiul de conjugare, poate invada epifiza şi de aci articulaţiunea.

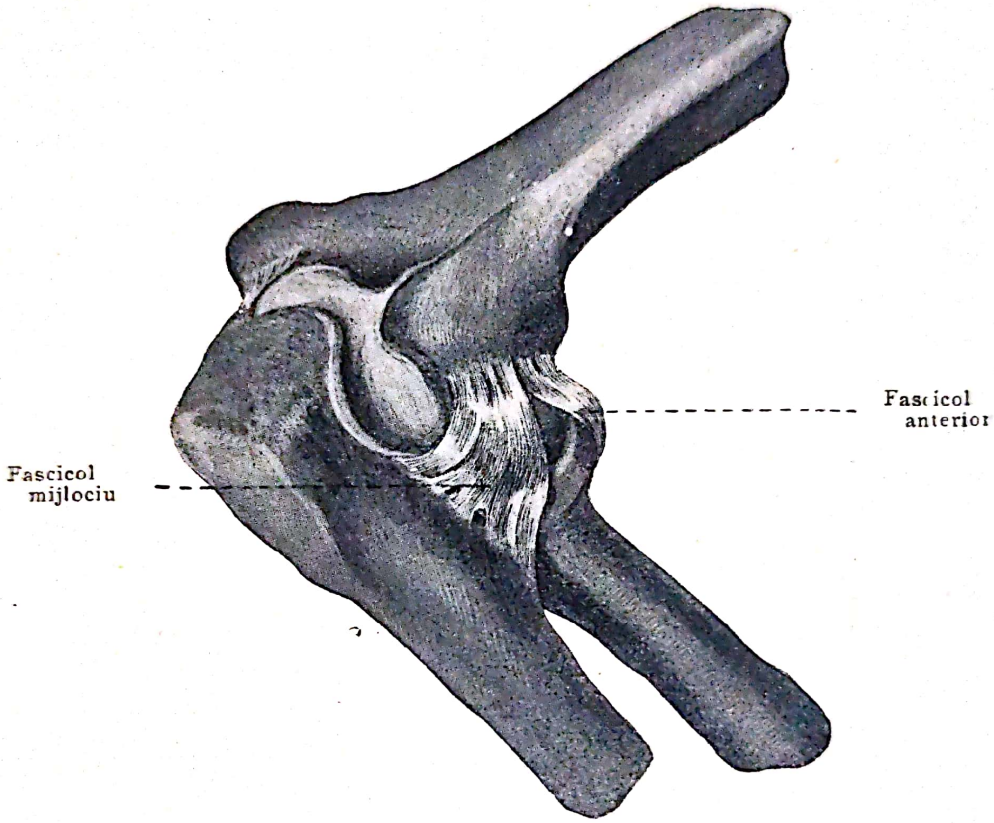

Fig. 457.

Ligamentul colateral radial văzut dinapoi. (Fascicol anterior şi mijlociu.)

Mişcări. Principalele mişcări ale acestei articulaţiuni sunt: *flexiunea* şi *extensiunea*. In *flexiune* antebraţul se apropie de braţ, *în extensiune* el se depărtează.

Aceste mişcări se execută împrejurul unui ax transversal, ce trece prin mijlocul trochleiei şi al condilului. Fiindcă acest ax nu este perfect transversal ci este îndreptat (Testut) dinafară înăuntru, dinainte înapoi şi de sus în jos, în ambele mişcări braţul şi antebraţul nu se vor răspunde ca ramurile unui compax.

Astfel antebraţul flexându-se, se duce puţin înăuntru braţului, în contact cu toracele iar când antebraţul este în extensiune, cele două segmente formează

un unghiu deschis înafară. La aceasta contribuie și traiectul spiroid al gâtului trochleiei iar după Braus raportul dintre două unghiuri (Fig. 461): unghiul dintre corpul umerului și axul trochleiei pe deoparte (unghiul humero-cubital) și unghiul dintre axul cubitului și axul trochleiei (ulnaro-cubital). Când cele două unghiuri sunt egale, oasele se suprapun. Fiindcă în mod obișnuit, cel ulnar e mai mare, mâna e îndreptată înăuntru. Această mișcare dela extensiunea maximă la flexiunea maximă are o întindere de 140°. Limitarea mișcării de flexiune se face, prin tensiunea părței posterioare a capsulei, muschilor triceps și prin interpunerea părților moi între brat și antebrat iar după Fick și prin pătrunderea apofizei coronoide în fosa coronoidă.

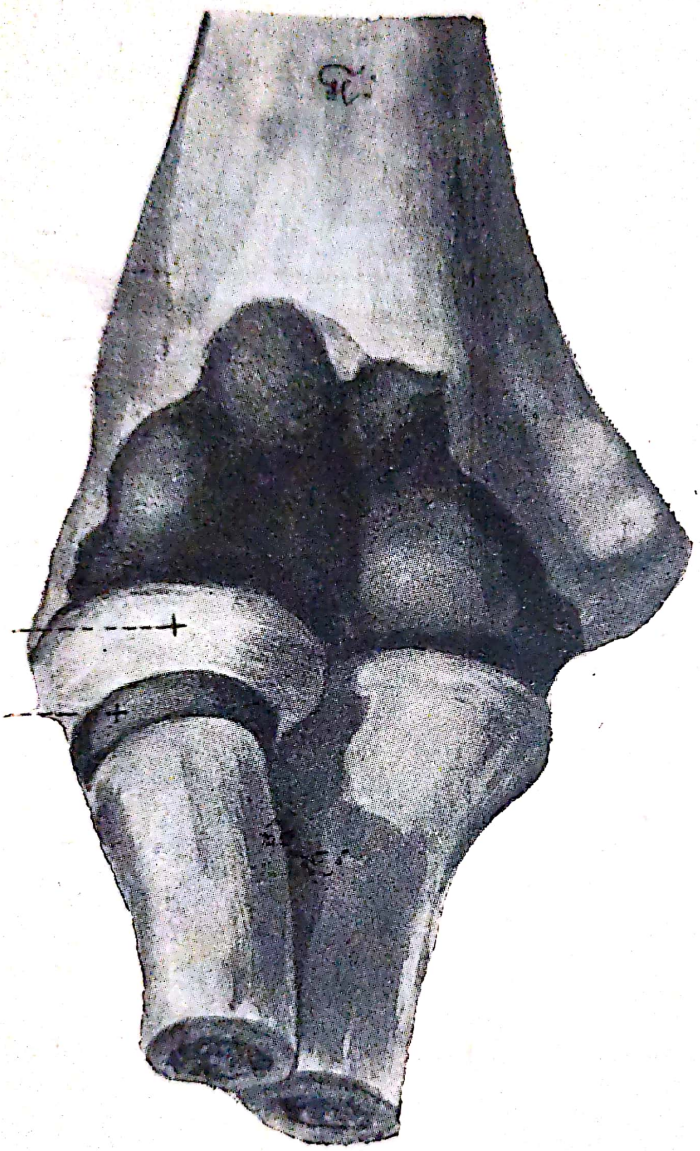

Fig. 458.
Sinovială injectată cu seu, vazută după ridicarea capsulei.

In extensiunea mișcarea se petrece în mod invers, olecranul se găsește în fundul fosei olecraniane, iar porțiunea anterioară a capsulei și muschii anteriori sunt întinși la maximum. Afară de aceste mișcări principale mai există mișcări de lateralitate foarte reduse; ele se produc, când antebratul e în flexiune.

Inainte de a termina aceasta chestiune, trebue să reamintesc că în stare normală cubitul este singurul os al antebratului, care ia parte obligatorie la mișcările de flexiune și extensiune: radiul se lasă condus de cubit și poate lipsi, fără că aceste mișcări se fie compromise. Articulația umero-radială, am văzut participă la mișcările de pronație și de supinație; de aceia mulți autori numesc articulația cotului, articulația umero-cubitală.

APLICAȚIUNI MEDICO-CHIRURGICALE.

Explorare. Am studiat în osteologie (Pg. 279, 284, 290) modul de explorare a oaselor ce intră în constituția articulațiunii cotului. Acuma trebuie să precizăm care sunt raporturile pe care le prezintă aceste oase între ele. Raporturile variază după cum antebrațul este în extensiune sau în flexiune pe braț (Duplay-Rochard-Demuolin). Când antebrațul este extins, cele trei proeminențe, epitrochleia, epicondilul și olecranul se găsesc pe aceiași linie transversală. Când antebrațul este luxat, olecranul părăsind fosa elocraniană în timp ce cei doi epicondili rămân fixi „linia dreaptă de mai sus se transformă într'un triunghiu cu vârful inferior".

Aceste date sunt foarte importante pentru a deosebi în clinică o fractură a extremității inferioară a umerului, de o luxațiune înapoi cu care ușor se poate confunda. In luxațiune, olecranul este ridicat în sus în acest caz avem un triunghi cu vârful superior. (Fig. 463).

Fig. 459.

Sinovială injectată cu seu (vazută dinapoi).

Când antebrațul este în flexiune, un plan ce trece prin cele două tuberozități, este tangent pe partea posterioară a olecranului. In luxațiune, acel plan întâlnește chiar olecranul, dus înapoi.

Luxațiuni. Luxațiunile cotului sunt destul de frecvente (imediat după cele ale articulațiunii scapulo-umerale).

In luxațiunile cotului, ambele oase ale antebrațului sunt deplasate de obicei, mai rar numai, unul singur. Deplasarea oaselor se

face *înapoi* (varietate comună) *înainte* (excepţional) *medial* sau *lateral*, varietăţi rare. Luxaţiunile sunt mai frecvente la copii, unde capsula şi ligamentele sunt mai slabe.

Luxaţiunile înapoi se fac prin mecanismul unei hiperextensiuni. Printr'o hiperextensiune forţată, se rupe porţiunea anterioară a capsulei; apoi cele două oase (unite prin ligamentul inelar) alunecă înapoi şi apofiza coronoidă pătrunde în fosa olecraniană.

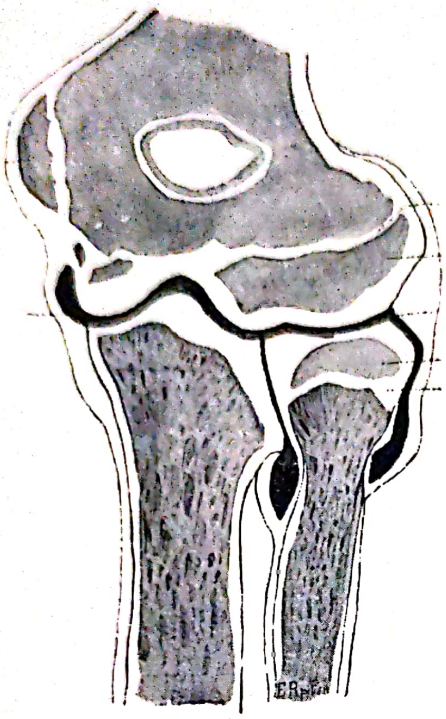

Fig. 460.

(După *Brunn.*)

Pe această figură, se vede raporturile dintre sinovială şi cartilagiile de conjugare.

Luxaţiunea se poate reproduce experimental pe un preparat anatomic (Fig. 460) printr'o hiprextensiune forţată. Se rupe mai întâi ligamentul colateral (uneori chiar şi apofiza coronoidă) şi porţiunea anterioară a capsulei. Continuând presiunea, antebraţul se inclina înafară; ligamentul colateral se rupe şi el şi oasele se pot deplasa înapoi

Luxaţiunile înainte se fac şi fără fractură olecranului prin alunecarea suprafeţelor articulare în flexiune forţată.

Luxaţiunile în lături (medial şi lateral) sunt insoţite de zmulgerea epicondililor respectivi.

Luxaţiunea unui singur os, interesează de obicei radiul, care poate fi scos din inelul sau fibros (Vezi articulaţia radio-cubitală proximală) printr'o tracţiune violentă.

Rad'ul poate fi luxat excepţional înainte sau pe lături.

La cot se mai descriu şi *luxaţiuni divergente*; radiul înainte, cubitul înapoi

Luxaţiuni congenitale. Luxaţiuni congenitale interesează fie radiul singur, fie ambele oase ale antebraţului.

Artrite. Artritele cotului sunt destul de frecvente. Notăm artritele gonococice şi osteo-artritele tuberculoase. (tumoră albă a cotului).

Cubitus valgus şi cubitus varus. Am văzut că în mod normal, umerul şi cu cubitul formează un unghi deschis înafară. Când acest unghi deschis înafară e mai accentuat de cât în mod normal, anomalia poartă numele de *„cubitus valgus"* când el este dimpotrivă închis înafară, anomalia poartă numele de *„cubitus varus"* (Fick). In *cubitus varus,* antebraţul e deviat înăuntru; în *cubitus valgus,* el e deviat înafară. Se descrie şi un *cubitus recurvatus,* în care cotul poate fi pus în *hiperextensiune* graţie unei laxităţi a ligamentelor.

Aceste anomalii sunt congenitale sau dobândite în urma unor fracturi rău tratate (Fick).

Linia articulară. Linia articulară la onul viu se găseşte la un deget sub plica de flexiune a cotului (Farabeuf). Pe un preparat, privită din faţă ea este dreaptă în porţiunea ei radială şi ca un accent circonflex în porţiunea ei cubitală (Farabeuf).

Direcţiunea liniei articulare nu este orizontală, ci oblică, fiind mai ridicată pe partea radială (cu un centimetru) ca pe partea cubitală (Fick).

Dezarticulaţiuni şi rezecţiuni. In rezecţiunea totală nu e permis a rezeca din extremităţile distale ale oaselor, inserţiunea muschilor brachial anterior şi biceps.

Când nu se poate obţine o neartroză trebuie să căutăm cu ori ce preţ a obţine anchiloză în poziţiune bună (ante braţul în flexiune).

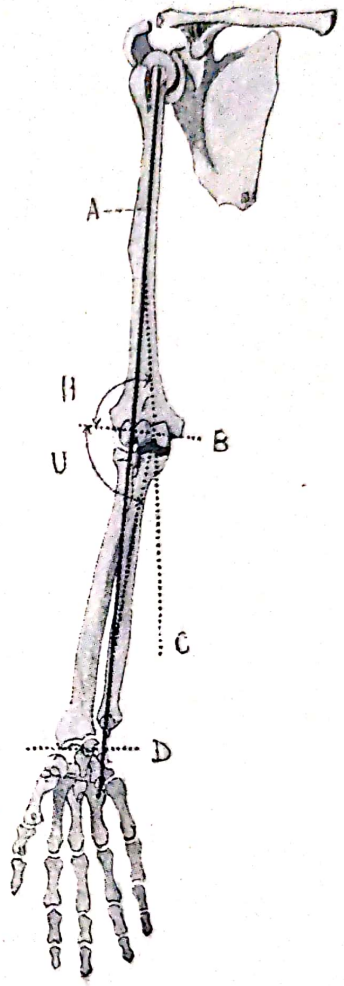

Fig. 461.

Unghiul umero-cubital (H) şi ulno-cubital (U).

(După *Braus.*)

§ 3. ARTICULAŢIA OASELOR ANTEBRAŢULUI ÎNTRE ELE.

Epifizele radiului şi ale cubitului sunt unite între ele prin două articulaţiuni numite radio-cubitale; în plus, o membrană leagă între ele diafizele celor două oase. Vom avea deci de studiat articulaţiunea *radio-cubitală superioară* şi *radio-cubitală inferioară,* apoi membrana *interosoasă,* acea care ocupă spaţiul, dintre cele două oase. Le vom studia pe rând.

Scanned with OKEN Scanner

I. **Articulaţiunea radio-cubitală proximală sau superioară** *(articulatio radio-ulnaris proximalis).* Această articulaţiune, considerată izolat, aparţine grupului trochoidelor. Din punct de vedere anatomic, ea face parte din articulaţiunile cotului; identitatea ei e stabilită pe bază funcţională.

Suprafeţe articulare. Cubitul *prezintă cavitatea mică sigmoidă,* care este un segment de cilindru gol; de partea radiului, avem ju-

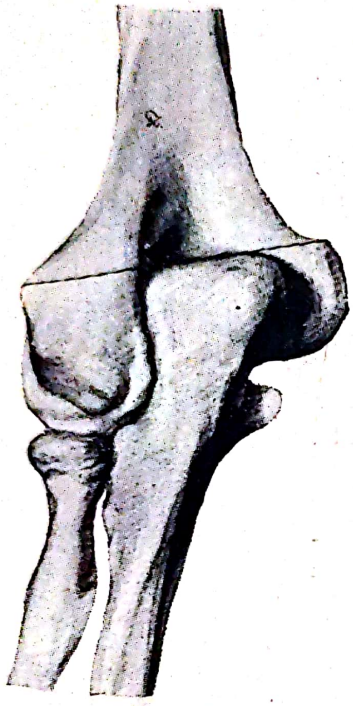

Fig. 462.

Raporturile celor trei eminenţe în mod normal (extensie).

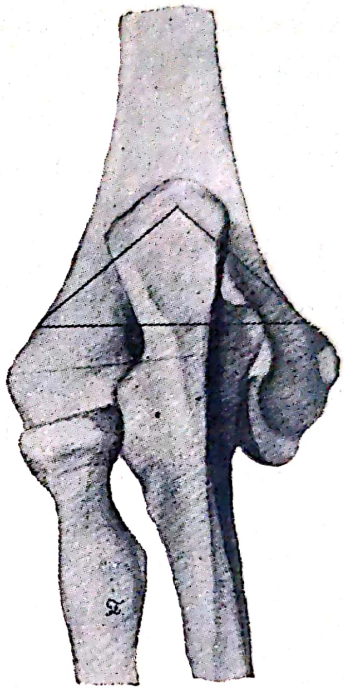

Fig. 463.

Raporturile celor trei eminenţe în luxaţiune.

mătatea internă a periferiei capului, reprezentând un segment de cilindru plin. Ambele suprafeţe sunt acoperite cu un strat de cartilagiu hialin. Comparând cele două feţişoare, vedem că, între ele, există o mare disproporţie, cea radială fiind mult mai întinsă de cât cea cubitală; aceasta din urmă e completată de ligamentul inelar (vezi mai jos).

Mijloace de unire. *Capsula* articulaţiunei este constituită din partea externă a capsulei articulaţiunii cotului, întărită de ligamentul colateral radial. Principalul mijloc de unire e format de *ligamentul inelar* (*ligamentum anulare radii*), dispus ca un inel împrejurul capului radial şi având rolul să completeze suprafaţa articulară cubitală, iar pe de altă parte să fixeze capul radiului. Ligamentul inelar pleacă dela extremitatea anterioară a micii cavităţi sigmoide, înconjoară capul ra-

dial și se fixează pe extremitatea posterioară a micii cavități sigmoide. Astfel descris, ligamentul nu este vizibil de cât foarte puțin prin suprafața lui exterioară. Intradevăr, disecând articulațiunea cotului pe partea externă, după ce ridicăm cu oarecare greutate mușchii radiali, extensori și scurtul supinator, dăm de un aparat fibros, care reprezintă ligamentul colateral radial al cotului, în care putem urmări fibrele anterioare, ce merg înainte către partea anterioară a micii cavități sigmoide și fibrele mijlocii ce merg înapoi către partea ei posterioară. Aceste fibre ascund cea mai mare parte a ligamentului inelar și numai un mic număr din fibrele lui circulare sunt vizibile; spre a lua o noțiune exactă, trebue să secționăm acest aparat ligamentar și vom vedea pe fața lui profundă, fibrele, care reprezintă ligamentul inelar propriu zis și care unesc cele două extremități ale micii cavități sigmoide, după ce au făcut înconjurul capului radial. Există chiar fibre veritabile inelare, adică care fac înconjurul capului, fără să se insere pe extremitățile cavității. In rezumat din punct de vedere teoretic, ligamentul inelar ar fi reprezentat numai prin aceste fibre circulare profunde; din punct de vedere real, anatomic și fiziologic putem considera ca ligament inelar, întreg aparatul fibros, ce înconjoară capul radial și în care majoritatea fibrelor provin din ligamentul colateral radial. Am spus că ligamentul inelar reprezintă

Fig. 464.

Luxația cotului înapoi.

(Prof. *Iacobovici.*)

cel mai important mijloc de fixare. Intradevăr pe de o parte el fixează radiul de cubit, pe de altă parte el impedecă eşirea capului radial, circonferinţa lui inferioară fiind mai îngustă de cât circonferinţa capului radial.

Radiul mai este unit cu cubitul prin *ligamentul pătrat al lui Demucé*; acesta se prezintă ca o lamă fibroasă de formă pătrată, care se întinde orizontal de la marginea inferioară a micii cavităţi sigmoide, la partea internă a gâtului radial. Acest ligament este relaxat atunci, când membrul este în poziţiune de repaus; el se întinde, când antebraţul se aşază în pronaţie sau supinaţie.

Fig. 465.

Luxaţiune experimentală pe preparat. (Ruptura capsulei, fractura apofizei coronoide.)

SINOVIALA provine din sinoviala cotului (fundul de sac periradial).

RAPORTURI. Articulaţia radio-cubitală superioară e invelită de muşchiul scurtul supinator, iar înafara lui se găsesc muşchii, numiţi epondiliani.

II. **Articulaţiunea radio-cubitală distală sau inferioară** *(articulatio radio-ulnaris distalis)*. Aceasta articulaţie este deasemenea o trochoidă (Testut).

SUPRAFEŢELE ARTICULARE. Suprafeţele articulare prezintă următoarea dispoziţiune.

1. De partea cubitului există doauă feţişare, situate pe cap: una externă şi alta inferioară. *Feţişoara externă* este situată pe periferia capului; ea reprezintă un segment de cilindru plin. *Feţişoara inferioară* sau terminală este situată pe partea inferioară a extremităţii. Ambele sunt acoperite de un stat de cartilagiu hialin. Considerate împreună, cele două feţişoare constituesc un unghiu diedru.

2. Cele două feţişoare ale cubitului intră în contact cu o cavitate, formată de *cavitatea sigmoidă radială* şi de un fibro-cartilagiu, cunoscut sub numele de *ligamentul triunghiular*.

a) *Cavitatea sigmoidă radială* reprezintă un segment de cilindru gol, situat pe partea internă a extremităţei inferioare; e acoperită de un cartilagiu hialin.

b) *Ligamentul triunghiular (discus articularis)* este un fibrocartilagiu de formă triunghulară, dispus orizontal. Prin vârful său, el se fixează în scobitura ce separă apofiza stiloidă de capul cubitului; prin baza lui se fixează pe marginea inferioară a micii cavităţi sigmoide a radiului. Faţa lui superioară vine în contact cu cubitul, iar faţa lui inferioară cu piramidalul. Cât despre cele două margini, anterioară şi posterioară, ele se confundă cu capsula articulară.

Fig. 466.

(După *Farabeuf.*)

3. Corespunderea suprafeţelor articulare se face astfel; cavitatea sigmoidă radială împreună cu ligamentul triunghiular, formează o cavitate unghiulară, dispusă ca un unghi diedru, deschis (gol), în care pătrunde unghiul diedru proeminent, format de cele două feţişoare articulare ale cubitului. (Testut) Dacă luăm fiecare element în parte, atunci feţişoara inferioară a cubitului răspunde ligamentului triunghiular, iar feţişoara externă răspunde cavităţii sigmoide radiale. Trebuie notat că la ambele extremităţi, oasele antebraţului se articulează prin trochoide, formate de un cap (cilindru plin) şi de o cavitate sigmoidă (cilindru gol). La extremitatea superioară capul este al radiului şi cavitatea sigmoidă a cubitului, la extremitatea inferioară capul e al cubitului şi cavitatea sigmoidă a radiului (Testut).

Mijloace de unire. Ligamentul triunghiular are şi un rol de unire. Inafară de el, articulaţia posedă o capsulă, care se inseră în sus pe marginile superioare ale feţişoarei articulare radiale şi cubitale (cavitatea sigmoidă radială şi feţişoara externă cubitală), iar în jos

pe ligamentul triunghiular, unde se confundă cu capsula articulației radio-carpiane. Ea este întărită înainte și înapoi de o serie de fibre, cunoscute sub numele de *ligamentul radio-cubital anterior* și *posterior*.

Sinoviala. E foarte laxă, depășește suprafețele articulare; ea comunică uneori cu cea radio-carpiană printr'un orificiu, situat în ligamentul triunghiular.

Raporturi. Înainte e în raport cu pătratul pronator și flexorii, înapoi cu extensorii.

III. **Membrana interosoasă** *(Membrana interossea)*. Am văzut mai sus că oasele antebrațului, articulate la extremitățile lor, rămân separate în rest printr'un spațiu, numit interosos. Acest spațiu este umplut în mare parte printr'o membrană fibroasă, numită *membrană interosoasă*. La partea superioară a acestui spațiu se găsește o bandeletă fibroasă, numită *coarda ligamentoasă a lui Weitbrecht (chorda obliqua)*.

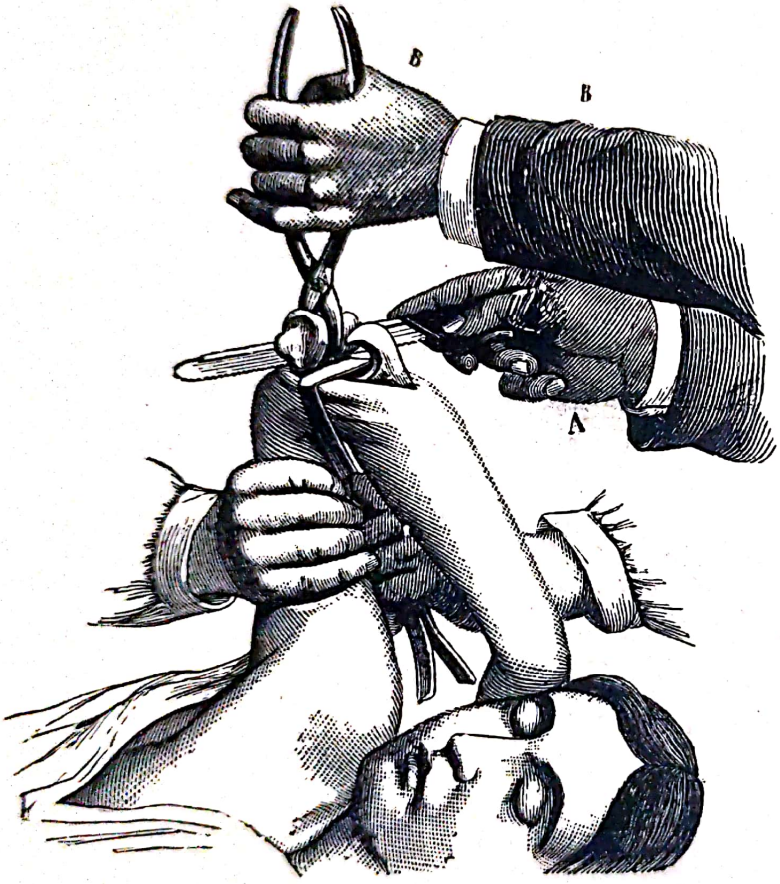

Fig. 467.

(După *Farabeuf.*)

1. *Membrana interosoasă* se inseră pe crestele interosoase ale oaselor antebrațului; în jos descinde până la articulația radio-cubitală, iar în sus se termină la câțiva centimetri sub tuberozitatea bicipitală. Fața anterioară răspunde mușchilor regiunii anterioare a antebrațului; fața posterioară răspunde mușchilor din regiunea posterioară.

Membrana interosoasă este groasă și rezistentă în cele trei pătrimi superioare; aceasta porțiune este formată de fascicole oblic descendente dela radius la cubit. In pătrimea inferioară ea este mult mai subțire; în aceasta porțiune ea este formată de fascicole ascendente de la radiu la cubit. Ea prezintă un anumit număr de orificii pentru ramurile vasculare, care trec de pe fața anterioară pe cea posterioară.

Scanned with OKEN Scanner

2. *Coarda ligamentoasă (chorda obliqua)* este o bandeletă fibroasă, care se inseră în sus pe baza apofizei coronoide şi de acolo merge în jos şi înafară pentru a se insera pe faţa anterioară a radiului sub tuberozitate bicipitală.

După autorii germani, ea ar avea un rol în limitarea supinaţiei; după autorii francezi ea nu are nici o valoare în mecanica articulară, fiind un rest de muşchi.

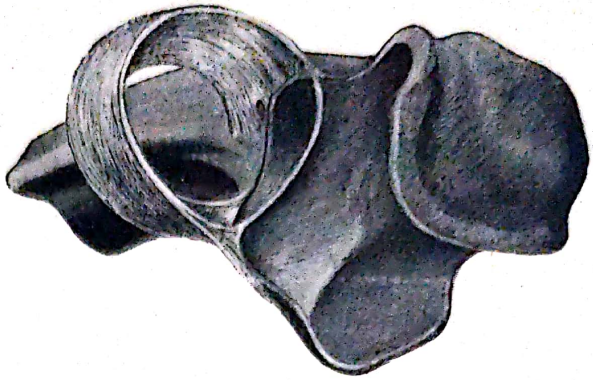

Fig. 468.

Ligamentul inelar.

IV. **Mişcările articulaţiunilor radio-cubitale.** Articulaţiunile radio-cubitale fiind trochoide nu posedă decât un singur fel de mişcări: *rotaţiunea*. Aceste mişcări iau aci numele de *pronaţie* şi *supinaţie* după direcţiunea în care se execută rotaţiunea. La antebraţ mai există o poziţiune, numită *poziţiunea de repaos,* care reprezintă punctul de plecare şi de reperare a pronaţiunii şi supinaţiunii. In *poziţiunea de repaos* membrul atârnă în voe, având policele înainte şi faţa palmară înăuntru. *Pronaţia* e mişcarea, prin care faţa palmară devine posterioară şi policele intern; *supinaţia* e mişcarea inversă, prin care faţa palmară priveşte înainte şi policele înafară. Aceste sunt mişcările, când membrul e lăsat în jos. Când membrul e întins în mod orizontal, atunci în pronaţiune palma

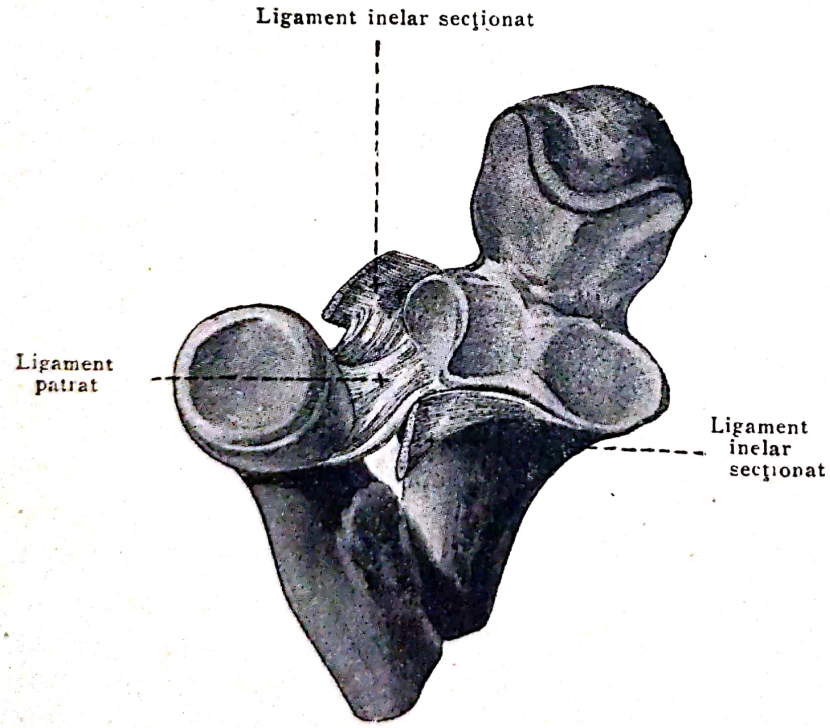

Fig. 469.

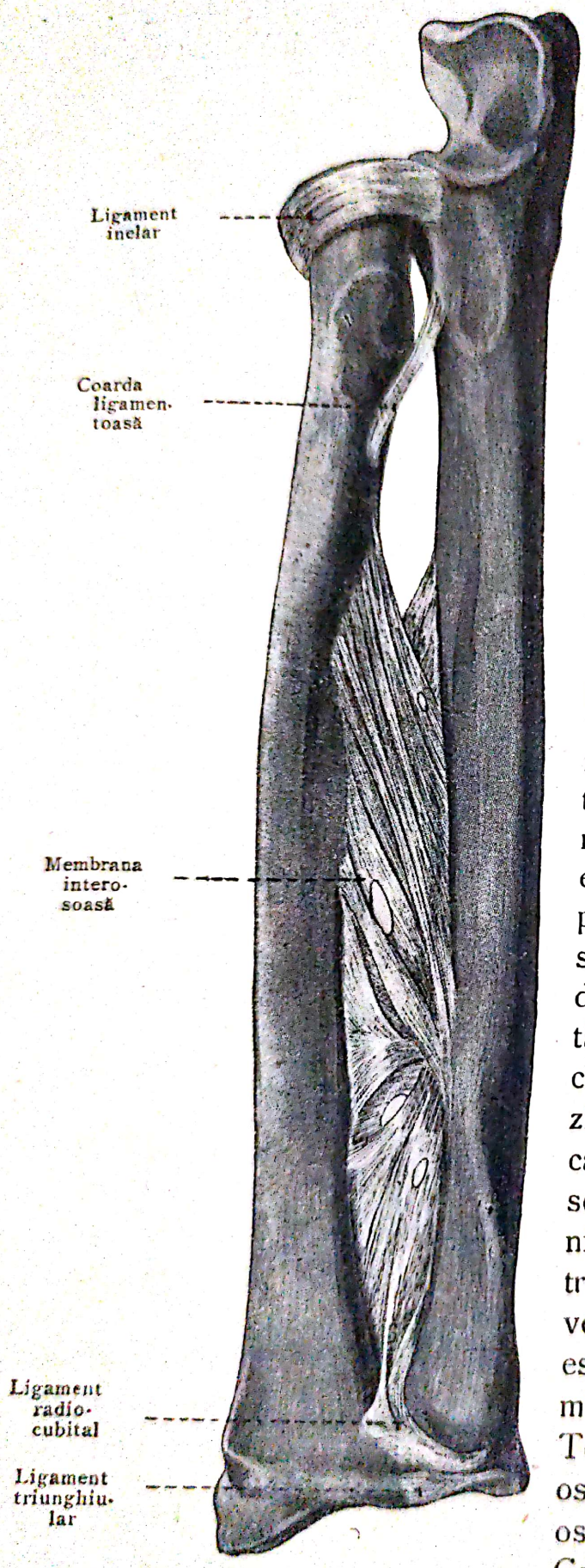

Fig. 470.

privește în jos, în supinațiune ea privește în sus; în acest caz mai există o a treia pozițiune, numită intermediară, în care policele privește în sus. Atât pronațiunea cât și supinațiunea se petrec în ambele articulațiuni radio-cubitale.

Se vedem, ce se petrece în fiecare din cele două articulațiuni și să luăm ca exemplu, pronațiunea. In pronațiune extremitatea superioară a radiului se mișcă; fețișoara articulară radială se deplasează dinainte înapoi însă raporturile generale dintre cele două extremități superioare rămân aceleași; se zice că extremitatea superioară a radiului se mișcă pe loc. In aceiași mișcare de pronațiune, extremitatea inferioară a radiului se mișcă și ea, dar deplasarea ei este cu mult mai mare, iar raporturile generale dintre oase s'au schimbat; extremitatea radială trece înăuntru celei cubitale, iar cele două oase se încrucișează prin corpul lor; se zice că radiul a executat o mișcare de translațiune. Supinația se execută prin același mecanism, numai că rotațiunea și tranzlațiunea au loc în mod invers. S'a pus întrebarea: care este rolul cubitului în aceste mișcări de pronație și supinație. Teoria clasică susține că acest os rămâne imobil și că singurul os care se mișcă, este radiul. Contra acestei păreri s'au ridicat

autori mai noi, care au arătat că şi cubitul încearcă mişcări concomitente cu cele ale radiului. Care din aceste păreri este exactă? Ambele păreri sunt exacte, când se aprofundează natura intimă a mişcărilor de rotaţiune, ce se petrec în articulaţiunile radio cubitale.

Există un grup de mişcări de *pronaţiune şi supinaţiune pure* (Fick); ele se petrec numai în cele două articulaţiuni radio-cubitale. In acest fel de mişcări cubitul este imobil şi singurul os care se mişcă, este radiul. Aceste mişcări se petrec împrejurul axului diagonal al antebraţului, ce trece prin capul radiului şi capul cubitului. Mişcările de pronaţiune şi supinaţiune pură se observă pe piese preparate; ele se pot observa şi pe viu cu oarecare atenţie (Fick). Le putem examina pe noi (Fick); pentru aceasta punem membrul superior în unghi drept, braţul fiind fixat pe masă şi antebraţul dispus vertical, cu palma îndreptată înapoi. Cu degetele de la mâna stângă prindem apofiza stiloidă a cubitului, după ce am tras pielea de pe cubit către radiu (condiţiune indispensabilă, căci mişcarea pielei poate falsifica experienţa) şi apoi procedăm la mişcarea de rotaţiune, aducând palma să privească înainte. Putem să ne dăm seama că în aceste condiţiuni apofiza stiloidă a cubitului nu se mişcă (Fick). Iată un exemplu de pronaţiune pură.

Este sigur că acest fel de mişcări (de pronaţie şi supinaţie pură) sunt excepţionale în activitatea de tot momentul a antebraţului şi a braţului. In asemenea cazuri, pronaţiunea şi supinaţiunea sunt însoţite de mişcarea cubitului, şi atunci se pune o nouă întrebare; cum se mişcă cubitul? Au fost autori, care au crezut că extremitatea superioară a cubitului ar putea executa mişcări de rotaţiune, deşi dispoziţiunea de trochleie a articulaţiunii cotului se opune complet unei asemenea păreri. Experienţele pe viu ale fraţilor Hultkrantz au lămurit deplin chestiunea; aceşti autori au permis să li se introducă un număr de ţinte în epitrochleie, epicondil şi în olecran, pentru ca prin ajutorul lor să se poată înscrie şi măsura mişcările. Rezultatele au fost concludente; există uşoare mişcări oscilatorii, datorite compresiunei cartilagiilor articulare, dar mişcările de rotaţiune posibile ale cubitului sunt extrem de reduse(2^0—2^0 7) şi pot fi considerate ca neglijabile (Braus). *Din aceste experienţe şi din altele pe care le vom expune mai jos, rezultă că în pronaţiunea şi supinaţiunea obişnuită, mişcările nu sunt proprii ale cubitului, ci ar fi transmise de umer.* Mişcările cubitului nu se petrec la nivelul cotului, unde nu sunt posibile din cauza articulaţiunei umero-cubitale, care e o trochleartroză, ci în articulaţiunea scapulo-umerală. Cea mai sigură dovadă a dat-o Dumur prin inscripţiuni grafice (Testut). Acest autor aşează trei creioane

inscriptoare în modul următor: unul pe capul umeral, iar celelalte două pe extremitățile inferioare ale oaselor antebrațului. Apoi așează înaintea acestor creioane un dispozitiv, prevăzut cu hârtie, pe care să se poată înscrie mișcările: ducând antebrațul în pronațiune, el observă că cel dintâiu creion, ce intră în acțiune e cel radial și apoi cel cubital; însă concomitent cu inscripția cubitală apare și una umerală, datorită faptului că cele două creioane inscriptoare, cubital și umeral se mișcau împreună. In rezumat, mișcările obișnuite de pronațiune nu se petrec numai la nivelul celor două articulațiuni radio-cubitale, ci cunt însoțite de mișcări ale membrului în articulațiune scapulo-umerală. In mod practic putem deosebi mișcările de rotațiune pure ale antebrațului, de cele însoțite de mișcarea umerului, prin examenul epitrochleiei și epicondilului; se înțelege ușor că, în mișcările umerului aceste proeminențe osoase se deplasează. (Braus).

Când membrul superior este în extensie, cele două feluri de mișcări (ale antebrațului și ale brațului) se confundă astfel că la examenul pe viu, ele sunt cu mult mai greu de diferențiat: când membrul este pus în flexiune, se poate deosebi cu mult mai ușor contribuția antebrațului (pronație și supinație pură) de cea a brațului. In mișcările obișnuite de pronație-supinație, axul de rotație al antebrațului este schimbat; nu mai trece, ca la mișcările de pronație-supinație pură, prin capul cubitului și radiului, ci între cele două oase și prin mijlocul mânei. In anumite împrejurări și acest ax este schimbat, el trecând printr'unul din degete.

Participarea articulațiunei scapulo-umerale la întinderea mișcărilor de pronațiune-supinațiune este încă dovedită prin diminuarea mișcărilor în cazuri de anchiloză ale acestei articulațiuni.

Cum sunt limitate aceste mișcări? Teoria clasică susține că pronațiunea e limitată prin suprapunerea celor două oase, având ca rezultat disparțiunea spațiului interosos; de asemeni, supinațiunea e limitată prin întâlnirea celor două oase înapoi și deasupra mijlocului spațiului interosos. Examenele făcute prin secțiuni pe antebrațe congelate în diferitele pozițiuni, au arătat că în nici un moment nu există o dispariție a spațiului interosos prin suprapunerea sau apropierea oaselor. (Testut). În poziție intermediară, membrana interosoasă este la maximum întinsă pentrucă în aceasta poziție cele două oase sunt mai îndepărtate (Fick). Aceasta este poziția ce trebuie dată antebrațului în caz de fractură ale ambelor oase, pentru a evita consolidarea vicioasă a celor patru segmente și consecutiv dispariția mișcărilor de pronațiune și supinațiune. Limitarea mișcărilor de pronație-supinație trebuește căutată în intinderea organelor ligamentoase și musculare.

Scanned with OKEN Scanner

Astfel, supinaţiunea ar fi oprită prin: 1) întinderea ligamentului lui Denucè, 2) întinderea coardei ligamentoase a lui Weitbrecht, 3) întinderea ligamentului anterior cubito-radial inferior şi a ligamentului triunghiular (marginea anterioară) 4) întâlnirea apofizei stiloide a cubitului cu partea posterioară a cavităţei sigmoide a radiului.

Deasemenea pronaţiunea ar fi oprită prin: 1) întinderea ligamentului lui Denucè, 2) întinderea ligamentului posterior cubito-radial inferior şi a ligamentului triunghiular (marginea posterioară), 3) întinderea muşchilor ce înconjoară radiul şi care după ce limita lor de elasticita'e este ajunsă, se opun unei mai mari deplasări.

Rolul membranei interosoase nu este bine cunoscut. Poirier şi Hennequin au emis ipoteza că serveşte să transmită forţa din partea superioară a membrului la mână. După aceşti autori, forţa ce vine de la omoplat, se transmite prin intermediul umerului la cubit. De la cubit aceasta forţă, pentru a se transmite la mână trebue să treacă obligator prin ligamentul interosos şi radiu, căci cubitul nu vine în contact direct cu condilul carpian. După Gegenbaur, membrana interosoasă este un rest din juxtapunerea primitivă a celor două oase ale antebraţului, dispoziţiune, ce există la unele vertebrate inferioare. (Testut, Poirier, Fick).

§ 5. ARTICULAŢIUNILE MÂNII.

In acest capitol vom grupa numai articulaţiunile oaselor, care formează mâna propriu zisă, adică articulaţiunile oaselor carpului şi metacarpului. Deşi degetele sunt nişte apendice ale mânii, totuşi având în vedere independenţa lor funcţională şi anatomică, articulaţiunile lor vor forma un paragraf aparte.

Articulaţiunile, care formează mâna sunt următoarele: *articulaţiunea radio-carpiană* (a gâtului mânii), *articulaţiunile intercarpiene, articulaţiunile intermetacarpiene.*

ARTICULAŢIA RADIO-CARPIANĂ SAU A GÂTULUI MÂNII (ARTICULATIO RADIOCARPEA).

Articulaţia radio-carpiană sau a gâtului mânii, uneşte radiul cu primul rând al carpului. Ea poartă, cu drept cuvânt, numele de *radio-carpiană,* întrucât cubitul nu ia parte la formarea ei, fiind separat de oasele carpului prin ligamentul triunghiular. Este o articulaţiune condiliană.

Suprafeţe articulare. Ele sunt în număr de două: una *antibrachială* şi cealaltă *carpiană.*

La antebraţ găsim o cavitate glenoidă, de formă ovalară, cu marele diametru transversal. Această cavitate e formată din faţa inferioară a epifizei distale a radiului şi de faţa inferioară a ligamentului triunghiular.

La carp există un condil, format din cele trei oase: *scafoid, semilunar* şi *piramidal,* strâns unite între ele prin ligamente interosoase.

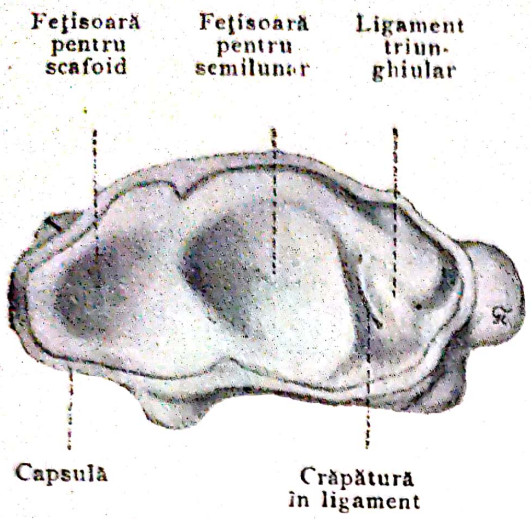

Fig. 471.

Am văzut în Osteologie că faţa inferioară a extremităţii distale a radiului, e împărţită în două părţi printr'o creastă antero-posterioară. Corespunderea oaselor se face în modul următor: scafoidul răspunde feţişoarei laterale, semilunarul feţişoarei mediale şi ligamentului triunghiular, iar piramidalul, numai ligamentului triunghiular. — Atât suprafeţele antibrachiale cât şi feţele articulare carpiane sunt încrustate de un cartilagiu hialin.

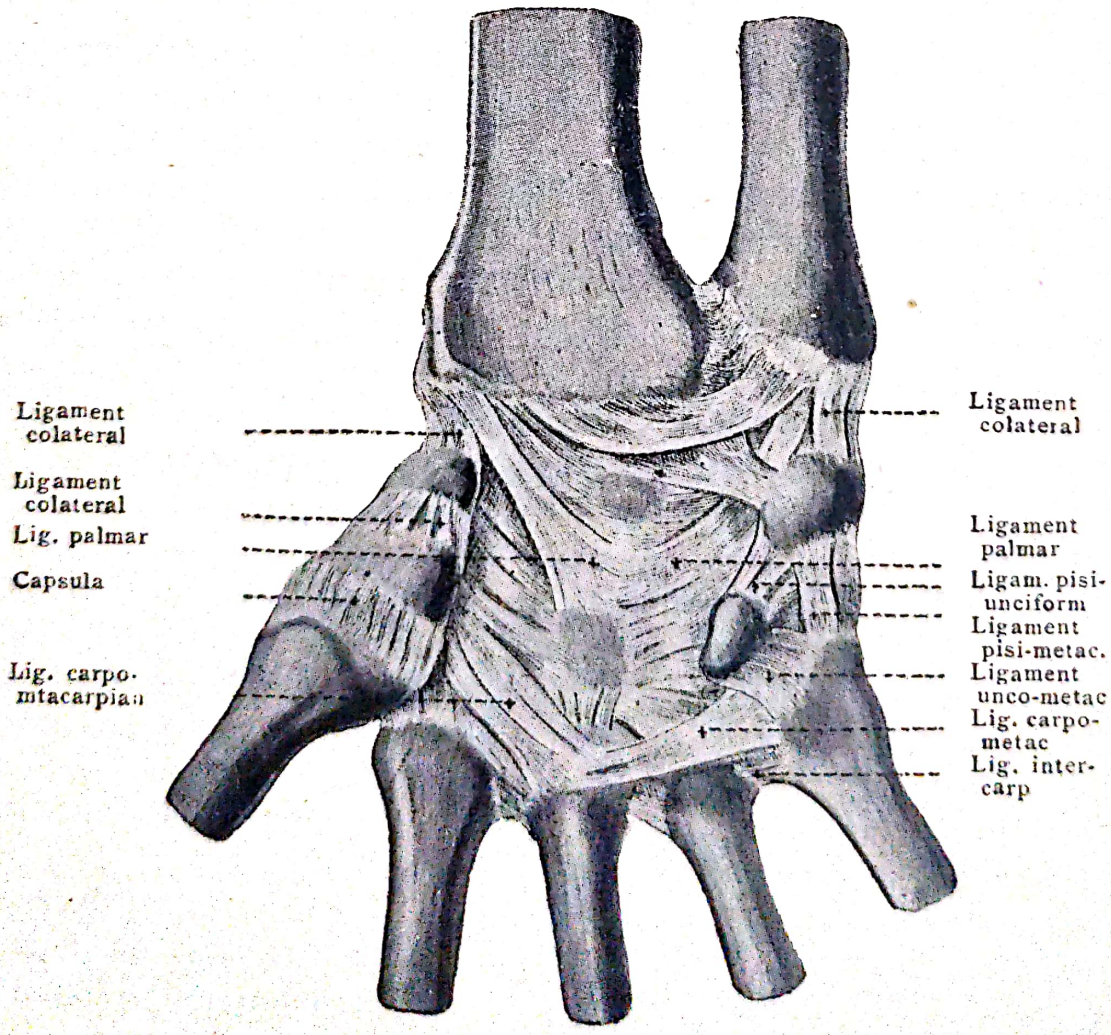

Fig. 472.

Mijloacele de unire. Ca mijloace de unire avem o *capsulă*, întărită printr'o serie de *ligamente*.

Capsula. Capsula este un manşon fibros, ce se inseră în sus pe periferia suprafeţei articulare radiale şi a ligamentului triunghiular, ar în jos pe periferia condilului carpian (la limita cartilagiului de încrustare a oaselor carpiane).

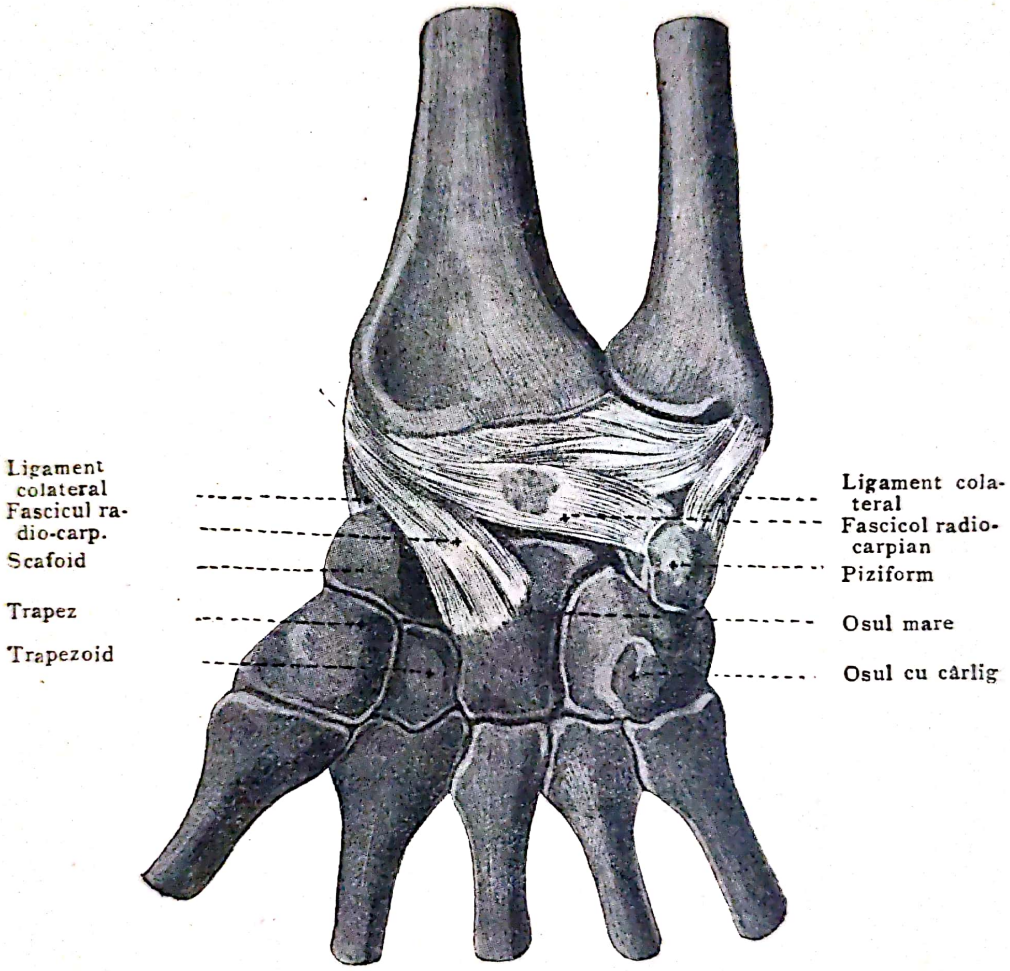

Fig. 473.

Ligamentul anterior. Ligamentul anterior are în totalitate forma unui V neregulat, cu o ramură mai lungă şi mai oblică şi cu o altă mai scurtă şi aproape dreaptă. Se disting două fascicole, care plecând de la oasele antebraţului, se întâlnesc la semilunar şi osul mare.

1. *Fascicolul radio-carpian* sau *fascicolul oblic (ligamentum radiocarpeum volare)* se inseră pe marginea anterioară a suprafeţei articulare radiale şi a apofizei stiloide; de acolo merge în jos şi înăuntru, terminându-se prin fibrele lui superioare pe semilunar şi piramidal, iar prin cele inferioare pe osul mare. Adeseaori între

acest fascicol ambele feluri de fibre există un interstiţiu (Fig. 473), astfel că este subdivizat în două fascicole secundare.

Acest ligament trage după el mâna, când radiul trece din pronaţie în supinaţie (ligamentul supinator al lui Poirier).

2. *Fascicolul cubito-carpian* sau *fascicolul drept (Ligamentum ulnocarpeum volare)* se inseră pe marginea anterioară a ligamentu-

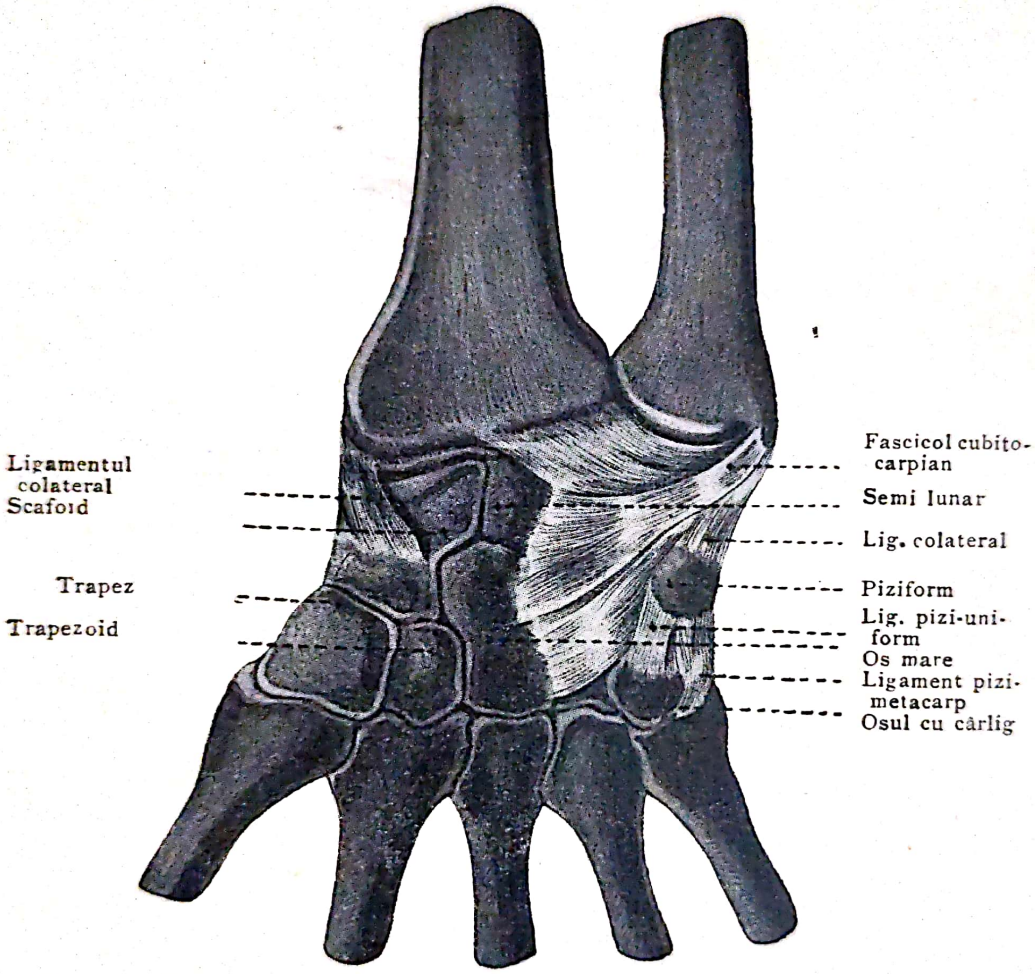

Fig. 474.

lui triunghiular şi a fosetei, ce separă capul de apofiza stiloidă cubitală; de acolo descinde către oasele carpului şi se inseră pe semilunar (prin fascicolele superioare), pe piramidal şi osul mare (prin cele inferioare).

Ligamentul posterior *(Ligamentum radiocarpeum dorsale)* (Fig. 476) e mult mai slab ca cel anterior. El se inseră în sus pe marginea posterioară a feţei articulare radiale; de acolo merge în jos şi înăuntru, terminându-se pe faţa posterioară a piramidalului.

Acest ligament trage după el mâna, când radiul trece din supinație în pronație (ligamentul pronator al lui Poirier).

Ligamentul colateral radial *(ligamentum collaterale carpi radiale).* Ligamentul colateral radial e scurt și vertical. Se inseră în sus pe vârful apofizei stiloide, iar în jos pe partea antero-laterală a scafoidului

Ligamentul colateral cubital *(ligamentum collaterale carpi ulnare).* Acest ligament se inseră în sus pe vârful apofizei stiloide

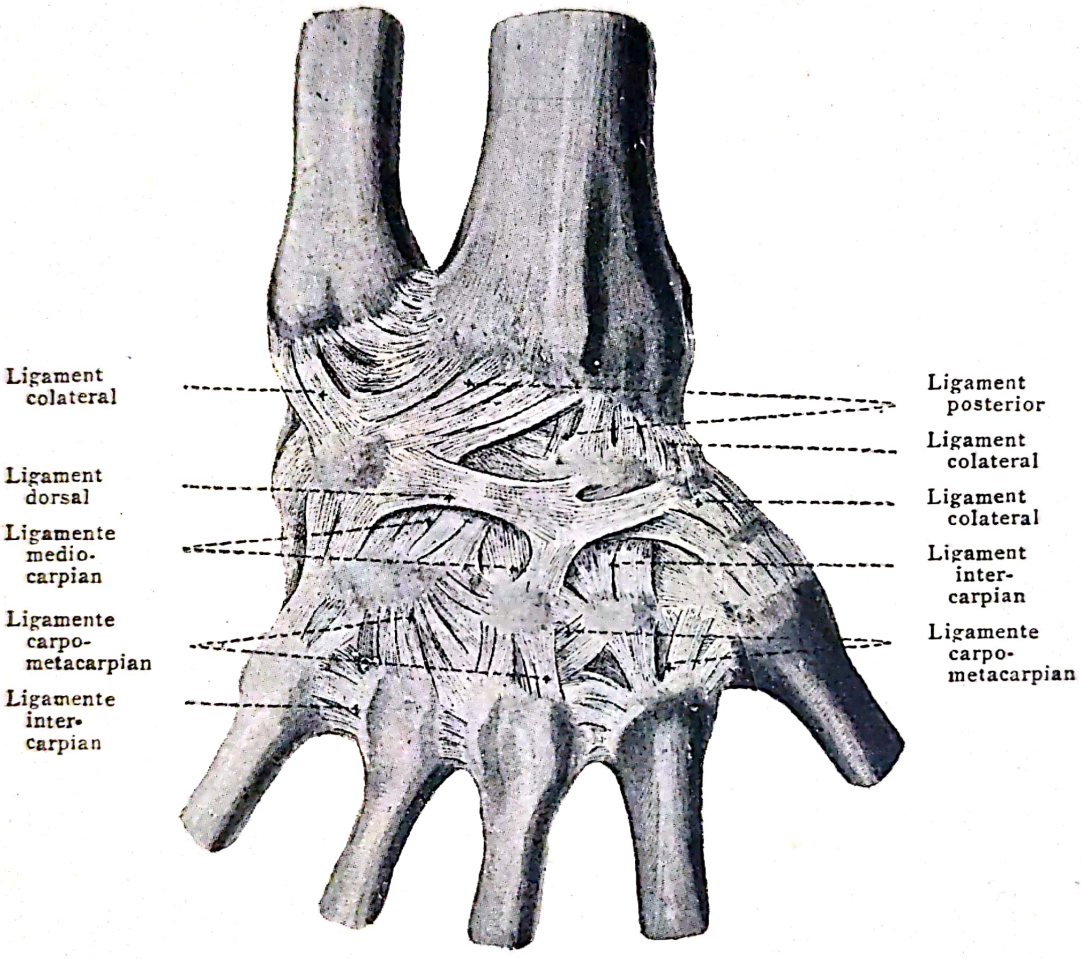

Fig. 475.

cubitale (adesea pe baza ei), în jos se lărgește, inserându-se prin fibrele lui anterioare pe pisiform, iar prin cele posterioare pe piramidal. Uneori fibrele anterioare sunt izolate de cele posterioare, formând două fascicole aproape distincte.

Sinoviala. Sinoviala tapetează fața internă a capsulei în toată întinderea ei și se termină la nivelul cartilagiului articular, ce acopere suprafețele articulare; ea trimete o prelungirea ca un fund de sac înaintea apofizei stiloide a radiului *(prelungirea prestiloidiană).*

Scanned with OKEN Scanner

Afară de acest fund de sac, sinoviala mai trimete o prelungire înaintea scafoidului şi o serie de prelungiri mai mici, ce pătrund printre fascicolele, ce formează diferitele ligamente. Ea comunică uneori cu sinoviala articulaţiunii radio-cubitale inferioare printr'un orificiu, situat în ligamentul triunghiular; ea comunică adesea şi cu sinoviala articulaţiunei pisi-piramidale.

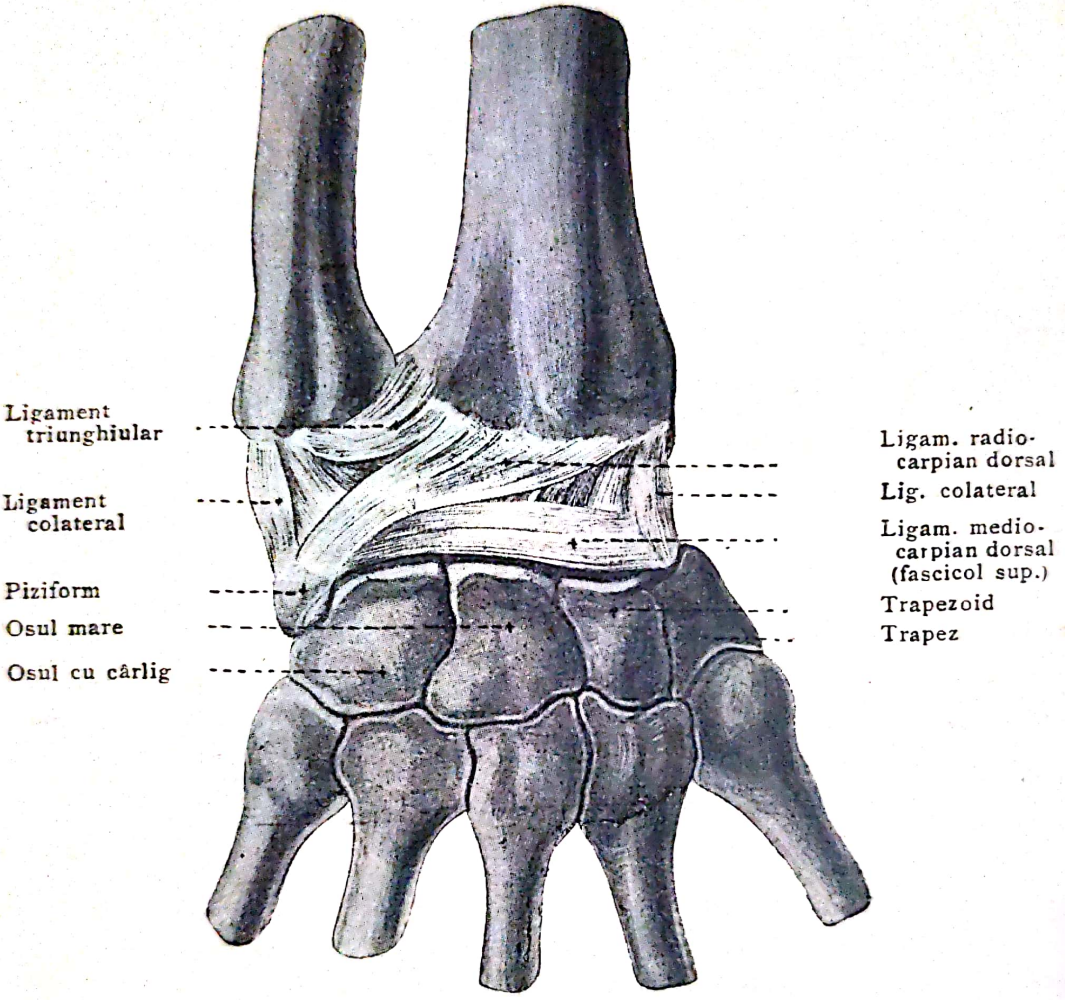

Fig. 476.

Raporturi. Articulaţia e înconjurată de formaţiunile, care alcătuiesc regiunea *gâtului mânii* din anatomia topografică. In rezumat, putem spune că pe faţa anterioară se găsesc tendoanele muşchilor flexori, iar pe partea dorsală, tendoanele extensorilor şi ale radialilor.

Mişcările articulaţiunii. Mişcările articulaţiunii sunt *flexiunea, extensiunea, adducţiunea şi circumducţiunea;* ele vor fi sudiate după cunoaşterea şi a celorlalte articulaţiuni ale mânii.

Scanned with OKEN Scanner

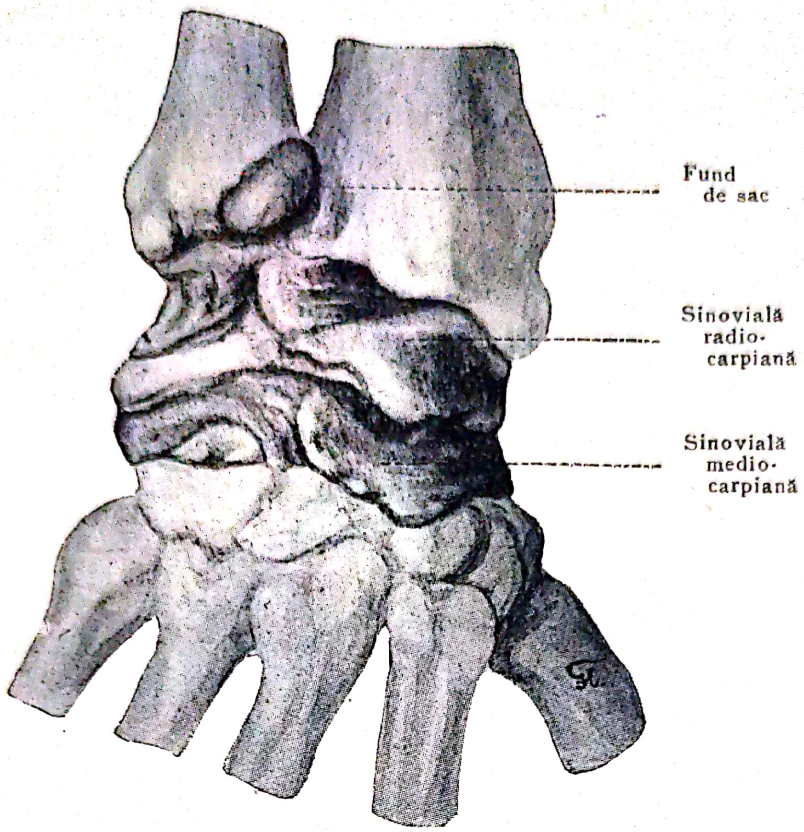

Fig. 477.

Sinovială radio-carpiană şi medio-carpiană injectate.

ARTICULAŢIUNILE INTERCARPIANE (ARTICULATIO INTERCARPEA).

Am văzut în osteologie că oasele carpului sunt aşezate pe două rânduri. Fiecare din aceste rânduri sunt compuse din patru oase, unite între ele prin ligamente; în plus, cele două rânduri sunt unite între ele, aşa că aci avem trei grupe de articulaţiuni: *A)* articulaţiunile rândului întâi, *B)* articulaţiunile rândului al doilea, *C)* articulaţiunile celor două rânduri între ele.

A) **Articulaţiunile rândului întâi.** Sunt formate printr'o serie de diartroze planiforme. Se găsesc aci trei articulaţiuni: *scafo-lunară, piramido-lunară şi piso-piramidală.*

1. Primele două, adică *scafo-lunară* şi *piramido-lunară* sunt constituite într'un mod foarte simplu. *Suprafeţele lor articulare* sunt plane, acoperite de cartilagiu. Ca *mijloace de unire* există două *ligamente interosoase,* situate în interiorul fiecărei articulaţiuni. Apoi două *ligamente palmare* şi două *ligamente dorsale,* întinse trans-

versal de la un os la celalalt. Cât despre *sinoviale,* ele sunt niște prelungiri, ce provin din cea medio-carpiană.

2. Ultima articulațiune, adică *piso-piramidală (articulatio ossis pisiformis),* deși tot o diartroză cu suprafețe plane, diferă de precedentele prin marele număr de ligamente. Ca *suprafețe articulare* avem acele suprafețe ovalare, situate pe piramidal și pe pisiform. In ceea ce privește *mijloacele de unire,* aci nu există ligament interosos. In schimb există *o capsulă,* întărită de un mare număr de ligamente, dintre care două sunt mai desvoltate: *pisi-unciform* și *pisi-metacarpian.*

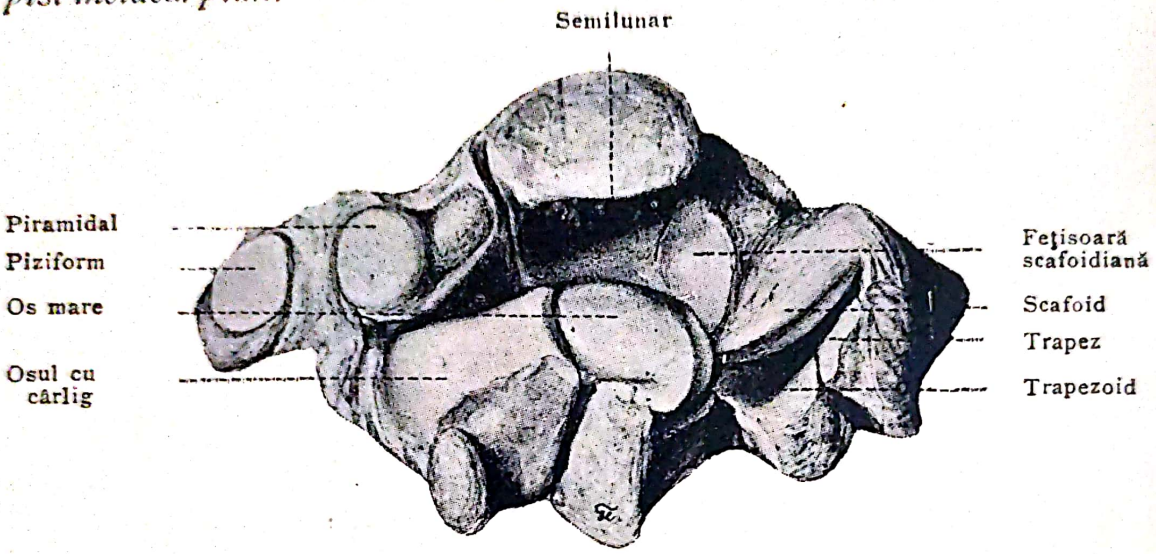

Fig. 478.

Pe acest preparat s'au dezarticulat parțial oasele articulațiunii medio-carpiane spre a se vedea corespunderea lor în articulație.

Acestei articulațiuni i se descriu cinci ligamente; *ligamentul superior* vine de la apofiza stiloidă a cubitului și reprezintă fascicolul anterior al ligamentului colateral cubital al articulației gâtului mânii; *ligamentul palmar,* merge de la pisiform la fața anterioară a osului cu cârlig; *ligamentul dorsal,* întins dela pisiform la piramidal; două *ligamente inferioare,* dintre care unul *pisi-unciform* (de la pisiform la apofiza unciformă) și altul *pisi-metacarpian* de la pisiform la tuberculul metacarpianului al cincelea. (Fig. 479 și 480.)

Această articulațiune are o *sinovială* independentă sau care comunică cu sinoviala radio-carpiană.

B) **Articulațiunile rândului al doilea.** *Trapezul, trapezoidul, osul mare* și *osul cucârlig* se articulează între ele, formând trei diartroze planiforme. *Suprafețele articulare* sunt plane și acoperite de un strat de cartilagiu hialin. Ca *mijloace de unire* avem *trei ligamente interosoase, trei ligamente palmare* și *trei ligamente dorsale.* Fiecare

din ele unesc două oase învecinate, trapezul cu trapezoidul, trapezoidul cu osul mare, osul mare cu osul cu cârlig. Sinovialele acestor articulaţiuni reprezintă prelungiri din sinoviala medio-carpiană.

C) **Articulaţiunea celor două rânduri carpiane** sau **articulaţia medio-carpiană.** Articulaţia medio-carpiană uneşte rândul întâi (afară de pisiform) cu rândul al doilea.

Suprafeţe articulare. Această articulaţiune este foarte complexă şi este diferit înţeleasă de către autori: unii o descriu ca o singură articulaţiune, alţii o împart în două, alţii în tei articulaţiuni secundare. Natura ei este de asemenea diferit înţeleasă; pentru unii ea

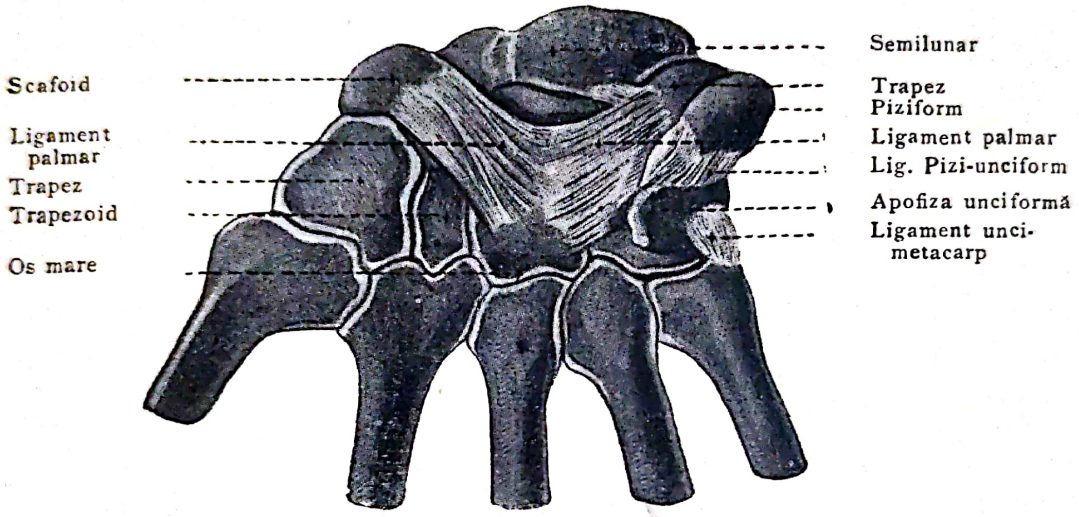

Fig. 479.

este o *trochleartroză,* pentru alţii, ea este o articulaţiune *condiliană* în partea medială şi o diartroză planiformă în partea laterală (Sappey, Testut).

Considerând articulaţiunea în totalitate, ea ne prezintă următoarele caractere. (Poirier).

1. Există aci *două cavităţi glenoide* şi *doi condili;* dispoziţiunea acestor elemente articulare este caracteristică, deoarece fiecare rând carpian prezintă alăturat o cavitate şi un condil. (Fig. 478.)

2. *Rândul proximal* prezintă medial o mare *cavitate glenoidă,* formată de piramidal, semilunar şi faţa internă a scafoidului, iar lateral un mic *condil,* format de scafoid.

3. *Rândul distal* prezintă medial un *condil* voluminos, format de osul mare şi de osul cu cârlig, care pătrunde în cavitatea glenoidă a rândului precedent, iar lateral o *cavitate glenoidă* formată de trapez şi trapezoid.

4. Suprafaţa articulară distală se angrenează ca cea proximală; acest fapt se vede mai bine pe o secţiune frontală în articulaţiune. Linia articulară are forma unui S orizontal (∾) (Siegelbauer).

Mijloace de unire. Există o *capsulă articulară* întărită de mai multe *ligamente.*

Ligamentul palmar (ligamentum carpi radiatum) are forma unui V; ca atare este compus din două ramuri. Ambele pleacă de pe colul osului mare şi de acolo diverg; ramura externă merge de se inseră pe scafoid, iar cea internă pe piramidal. (Fig. 479).

Ligamentul dorsal foarte variabil ca dimensiuni, pleacă depe faţa posterioară a piramidalului; de acolo merge înafară, încruci-

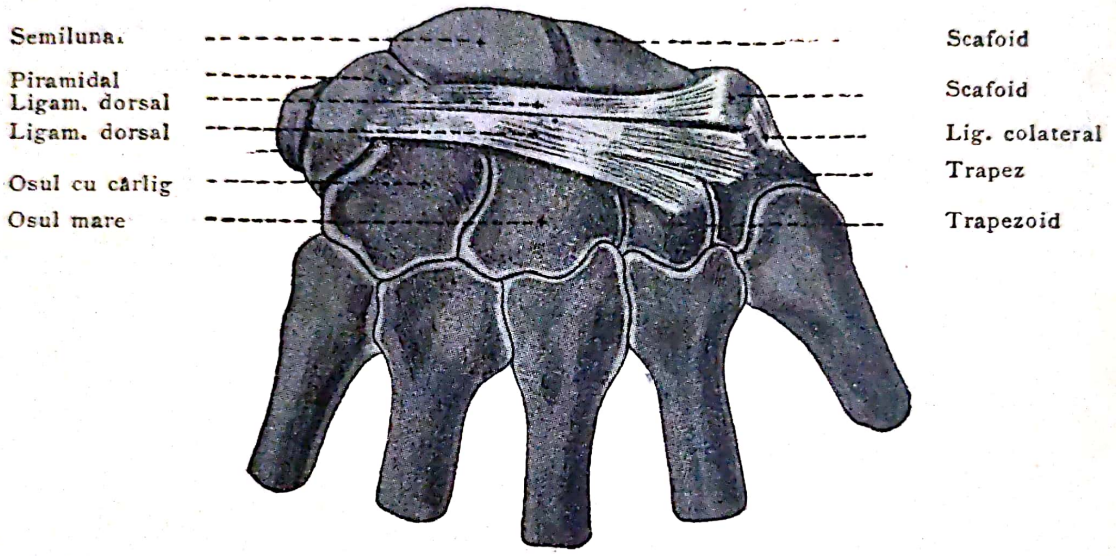

Fig. 480.

şează colul osului mare şi apoi se împarte în două grupe de fascicole: fascicolele superioare merg pe scafoid, (fascicolul scafo-piramidal), fascicolele inferioare se termină pe trapez şi trapezoid. (Fig. 480).

Fascicolul scafo-piramidal are după Poirier, un rol de consolidare a cavităţii în care se mişcă grupa de oase ce formează condilul rândului distal.

Ligamentele colaterale sunt în număr de două, unul în partea radială şi altul în cea cubitală. Primul se întinde de la scafoid la trapez, cel de al doilea, de la priramidal la osul cu cârlig. (Fig. 472).

Intre scafoid şi trapez mai există două ligamente, unul palmar şi altul dorsal.

Sinoviala trimite prelungiri ascendente între oasele primului rând şi prelungiri descendente între oasele celui de al doilea rând.

Scanned with OKEN Scanner

Mişcările mânii. Articulaţiunile oaselor carpiane, considerate în mod izolat, nu prezintă decât mişcări de alunecare. Privite in totalitatea lor, aceste mişcări se adoagă celor ale articulaţiunii radio-carpiane şi mărindu-le amplitudinea, mâna execută următoarele mişcări: *flexiunea, extensiunea, abducţiunea, adducţiunea,* şi *circumducţiunea.* Trebue insistat acum că toate aceste mişcări se petrec simultan atât în cea radio-carpiană cât şi în cea medio-carpiană.

1. *Flexiune şi extensiune* Flexiunea e mişcarea, prin care palma se apropie de faţa anterioară a antebraţului; extensiunea e mişcarea, prin care dosul mânii se apropie de regiunea posterioară a antebraţului. După cum am spus mai sus, aceste mişcări se petrec atât în articulaţiunea radio carpiană cât şi în cea medio-carpiană.

In mişcarea de flexiune, primul rând carpian se înclină pe oasele antebraţului; mişcarea se petrece în jurul unui ax, ce trece prin osul semilunar. Al doilea rând se mişcă la rândul lui pe primul; mişcarea se face împrejurul unui ax, ce trece prin osul mare.

In mişcarea de extensiune se petrec fenomene analoage, dar în sens invers şi anume, primul rând carpian se mişcă pe oasele antebraţului, iar al doilea rând pe primul. Aceste mişcări componente nu sunt succesive, adică se începapă în articulaţiunea radio-carpiană şi să se termină în cea medio-carpiană, ci sunt simultane.

Limitarea mişcărilor este făcută de ligamentele palmare şi dorsale, dar în special de tendoanele muşchilor flexori şi extensori ai degetelor. Mişcarea de extensiune a mânii este mai mică atunci, când degetele sunt întinse, adică când flexori sunt întinşi, de cât atunci când degetele sunt flexate. Intinderea complectă a mişcărei de extensiune-flexiune e aproape de 180°.

Adducţiune şi abducţiune. Adducţiunea (înclinare cubitală) este mişcarea, prin care marginea cubitală a mânii se înclină către marginea cubitală a antebraţului. Abducţiunea (înclinarea radială) este mişcarea prin care prin care marginea radială a mânii se înclină către marginea radială a antebraţului. Mecanismul acestor mişcări este de o mare complexitate şi nu e pe deplin cunoscut. Analiza lui amănunţită ne-ar scoate din cadrul unui tratat elementar. Putem cunoaşte următoarele elemente (Fick).

1. Mişcările de inclinaţiune cubitală şi radială au loc în ambele articulaţiuni, adică în cea radio-carpiană şi în cea medio-carpiană. Aceste mişcări se petrec împrejurul unui ax. antero-posterior, ce trece prin capul osului mare. In mişcarea de abducţiune rândul proximal al carpului se inclină înăuntru, astfel că scafoidul ajunge la mijlocul suprafeţii radiale şi semilunarul trece pe cubit (Fick),

Scanned with OKEN Scanner

în mişcarea de adducţiune, el se înclină înafară, astfel că scafoidul depăşeşte cu un centimetru poziţiunea sa iniţială.

Dacă mişcările articulaţiunii radio-carpiane sunt admise de toţi autorii, fiind uşor explicate din posibilitatea condilului glenoidian de a aluneca înăuntru şi înafară, mişcările în articulaţiunea medio-carpiană nu sunt admise în unanimitate, întrucât există acea angrenare a elementelor articulare (cei doi condili şi cele două cavităţi glenoide), care s'ar opune acestor mişcări. Totuşi examenele radioscopice stabilesc existenţa unor mişcări, după Fick, chiar apreciabile.

2. Mişcările de adducţiune-abducţiune sunt însoţite de mişcări accesorii de flexiune-extensiune, ce se petrec împrejurul unui ax transversal, ce trece prin capul osului mare. La abducţiune rândul proximal se deplasează înainte (flexează); la adducţiune mişcarea este inversă, rândul proximal se deplasează înapoi (extinde).

Este important de ştiut că rândul distal nu participă la aceste mişcări altcum mâna întreagă s'ar flexa sau s'ar extinde (Fick).

Se poate uşor recunoaşte la omul viu deplasarea rândului proximal înainte şi înapoi, în mişcările de abducţiune-adducţiune. Punem mâna noastră în abducţiune şi palpăm tuberculul scafoidului; acest tubercul este foarte proeminent. Ducem apoi mâna în adducţiune şi vedem că el dispare, fiind înlocuit cu o depresiune.

Rândul distal, am văzut, nu posedă mişcare activă de deplasare înainte şi înapoi, în timpul abducţiunii şi adducţiunii. Raporturile lui cu rândul întâi, întradevăr sunt schimbate, dar această schimbare e datorită deplasării rândului întâi. Pentrucă la abducţiune rândul proximal s'a deplasat înainte, se vorbeşte de o deplasare înapoi a rândului al doilea.

3. Mişcările de adducţiune-abducţiune, sunt însoţite de mişcări foarte reduse de rotaţiune împrejurul unui ax longitudinal, astfel că inclinaţiunea radială este însoţită de o uşoară pronaţiune, iar cea cubitală de o uşoară supinaţiune.

Diferetele deplasări (antero-posterioare, tranversale), care împreună formează mişcările de abducţiune-adducţiune, se petrec simultan, cu alte cuvinte sunt legate unele cu altele şi se petrec împrejurul unui ax rezultant, cu o direcţie intermediară axelor mişcărilor componente. Acest ax merge dinafară înăuntru şi dinapoi înainte (de la partea dorsală a apofizei stiloide a radiului, prin osul mare la pisiform); rândul distal unit cu metacarpul nu are decât deplasări în laturi, în articulaţia medico-carpiană direcţiunea axului este inversă, dinăuntru înafară şi dinapoi înainte (de la partea dorsală a osului cu cârlig, prin capul osului mare, la tuberculul scafoidului).

Mişcarea de circumducţiune. Această mişcare rezultă ca şi în celelalte diartroze, prin executarea succesivă a celor patru mişcări precedente; flexiune, abducţiune, extensiune şi adducţiune.

Scanned with OKEN Scanner

Aplicaţiuni medico-chirurgicale.

Explorare. Am studiat în osteologie (Pg. 284 şi 290) explorarea epifizelor distale a celor două oase antibrachiale. Acum trebue să indicăm explorarea oaselor masivului carpian. *Scafoidul* se poate palpa pe faţa anterioară a gâtului mânii înaintea şi înăuntrul apofizei stiloide a radiului, la partea superioară e eminenţii tenare. *Pisiformul* se palpează deasemenea foarte uşor pe partea internă a gâtului mânii, înaintea capului cubital, la partea superioară a eminenţii hipotenare. (Duplay—Reclus—Demoulin).

Sub piziform (la un centimetru) se simte cu mult mai greu apofiza unci formă a osului cu cârlig.

Trapezul se găseşte în fundul tabacherii anatomice, iar osul mare (colul) la nivelul unei depresiuni situate deasupra metacarpianului al III-lea, mâna fiind pusă în extensie forţată. (Duplay—Reclus).

Fracturi şi luxaţiuni. Luxaţiunile radio-carpiene propriu zise sunt rare. Articulaţiunea este bine întărită nu atât prin ligamente, cât mai ales prin tendoanele muşchilor extensori şi flexori, ale căror teci sunt intim unite cu capsula. (Fick.)

La aceasta contribuie şi multiplicitatea articulaţiunilor dintre oasele carpului. Forţa traumatismului este în bună parte anulată prin elasticitatea cartilagiilor articulare şi puterea de extindere a ligamentelor. (Fick).

Leziunile oaselor carpului sunt deobicei concomitente cu fractura extremităţii inferioare a radiului. Fractura extremităţii inferioare a radiului nu are un mecanism unic. Ea poate fie produsă printr'o *smulgere* a epifizei sau printr'o *pătrundere (penetraţiune)* a diafizei în ţesutul spongios al epifizei.

Să specificăm prin câteva exemple aceste mecanisme. Presupunem o cădere pe *extremitatea anterioară a mânii,* adică pe degete şi pe capetele metacarpianilor. In aceste cazuri se produce o *hiperextensie* a mânii; ligamentul anterior distins cu putere poate produce o smulgere a epifizei.

Presupunem o cădere pe rădăcina mânei. In aceste cazuri, radiul este prins între două forţe contrarii: greutatea corpului şi rezistenţa solului prin intermediul carpului. Diafiza formată din ţesut compact pătrunde în epifiza spongioasă. Aceste fracturi sunt însoţite de cele mai dese ori de leziuni ale oaselor rândului întâi. *(Fractura scafoidului, luxaţia semilunarului, luxaţiunea osului mare.)*

Presupunem o extensiune forţată. In asemenea cazuri, ligamentul anterior poate produce, după cum am văzut o smulgere a epifizei. Dacă acest ligament se rupe se poate produce o luxaţie a carpului înainte (leziune excepţională). Presupunem însă o rupere a ligamentului mediocarpian palmar, atunci se deschide articulaţiunea dintre osul mare şi semilunar. Când toate ligamentele respective se rup, atunci osul mare alunecă înapoia semilunarului; avem o *luxaţie înapoi a osului mare.* Osul mare împinge semilunarul înainte producând o *luxaţiune a semilunarului înainte.*



Fig. 481.

(După *Farabeuf.*)

Ligamentele posterioare fiind slabe, nu pot smulge epifiza, ci se rup. In aceste cazuri se poate produce o luxaţie a carpului înapoi şi mai rar o luxaţie mediocarpiană. Fracturile epifizei radiale sunt însoţite de cele mai deseori de o *fractură a scafoidului.* Scafoidul se fracturează în modul următor: într'o cădere cu mâna în extensie, scafoidul devine vertical. Prins între două forţe se fracturează ca un lemn ce e îndoit. (Forgue.)

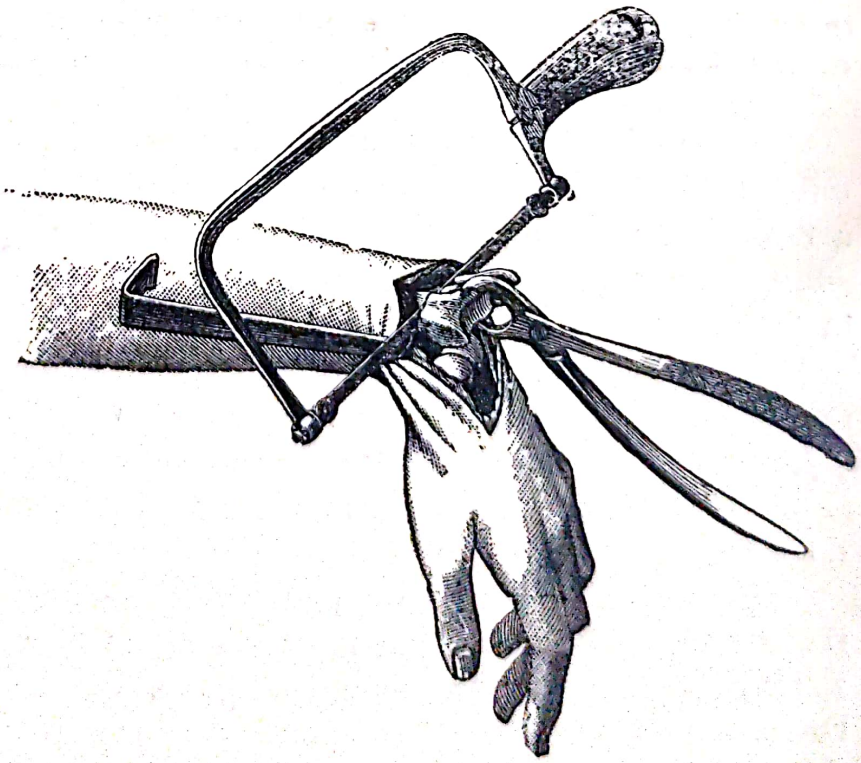

Fig. 482.

(După *Farabeuf.*)

Artrite. Articulaţiunile mânii sunt sediul diferitelor varietăţi de artrite (reumatismale, gonococice, tuberculoase).

Chiste sinoviale. In articulaţia gâtului mânii se desvoltă chiste sinoviale.

Aceste chiste sunt produse de prelungirile sinovialei care se izolează la nivelul orificiului de comunicare cu restul sinovialei.

Dezarticulaţiune şi rezecţiune. In clinică se utilizează mai des dezarticulaţia radiocarpiană şi mai rar cea mediocapiană. Linia articulară se determină prin ajutorul celor două apofize stiloide; ea este curbă cu concavitatea în jos. Prin urmare cuţitul va urmări aceasta curbură în dezarticulaţie. Acestă manoperă e mult uşurată când mâna e în flexiune puternică. (Fig. 481.)

Rezecţiunea poate fi *totală*, când se extirpă atât extremităţile oaselor antibrachiale cât şi oasele carpului şi *parţială* când se respectă una din cele două suprafeţe articulare *(antibrachială* sau *condiliană)*. La copii, extirparea epifizelor trebue evitată, spre a împiedeca o oprire considerabilă în creşterea oaselor. Timpii unei rezecţiuni sunt următorii: inciziunea (dorsală externă) decorticarea buzelor, luxaţia extremităţilor şi ferăstruirea lor.

ARTICULAŢIUNILE CARPO-METACARPIANE (ARTICULATIONES CARPO-METACARPEAE).

Aceste articulaţiuni sunt dispuse după acelaş plan general, afară de articulaţiunea carpo-metacarpiană.

A) **Articulaţiunea carpo-metacarpiană a policelui** *(articulatio carpo-metacarpea pollicis)* numită încă mai bine articulaţia *trapezo-metacarpiană,* aparţine tipului de articulaţiune prin îmbucătură reciprocă.

Suprafeţe articulare. Trapezul prezintă o feţişoară articulară, de formă patrulateră, situată pe faţa lui inferioară, e concavă în sens transversal şi convexă dinainte înapoi; primul metacarpian prezintă o faţă invers configurată, adică convexă în sens transversal şi concavă dinainte înapoi. Ambele sunt acoperite de cartilagiu hialin.

Mijloacele de unire. Oasele sunt menţinute printr'o capsulă, care se inseră în sus pe periferia suprafeţei articulare a trapezului, iar în jos, pe cea a suprafeţei metacarpiane; ea este tapetată de o sinovială.

Mişcările articulaţiunii. Mişcările policelui se pot executa împrejurul a două axe: (Fick) un ax antero-posterior (prin metacarpian) şi un ax radio-cubital (prin trapez). Imprejurul axului antero-posterior se execută mişcarea de *adducţiune-abducţiune. Mişcarea de adducţiune,* e acea mişcare prin care policele se apropie de al doilea deget; *mişcarea de abducţie,* prin care se depărtează de el. Imprejurul axului radio-cubital se execută mişcarea de *opoziţie-repoziţie.* In mişcarea de *opoziţiune* pulpa police lui poate veni în contact cu pulpele celorlalte degete. Mişcarea de opoziţiune este caracteristică omului. *Mişcarea de circumducţie* rezultă prin trecerea policelui prin cele patru mişcări precedente.

Scanned with OKEN Scanner

Cele două axe teoretice împrejurul cărora se execută mișcările nu sun dispuse perfect antero-posterior și transversal, ci oblic (cu 45°). Așa se explică de ce la mișcarea împrejurul axului radio-cubital, nu avem o mișcărie de *flexiune* propriu zisă, ci mișcare de *opoziţiune* prin care pulpa degetului mare se îndreapta către mijlocul mânii. Tot așa se explică pentru ce mișcările de abducție-adducțiune nu se petrec în același plan cu al celorlalte degete, ci se deplasează și în direcțiune palmară-dorsală.

B) **Articulaţiunile carpo-metacarpiane ale celorlalte degete.** Cei patru metacarpiani se articulează cu oasele rândului carpian distal. Aceste articulaţiuni sunt considerate ca diartroze planiforme, deşi se apropie prin suprafeţele lor invers configurate de grupul articulaţiunilor prin îmbucătură reciprocă.

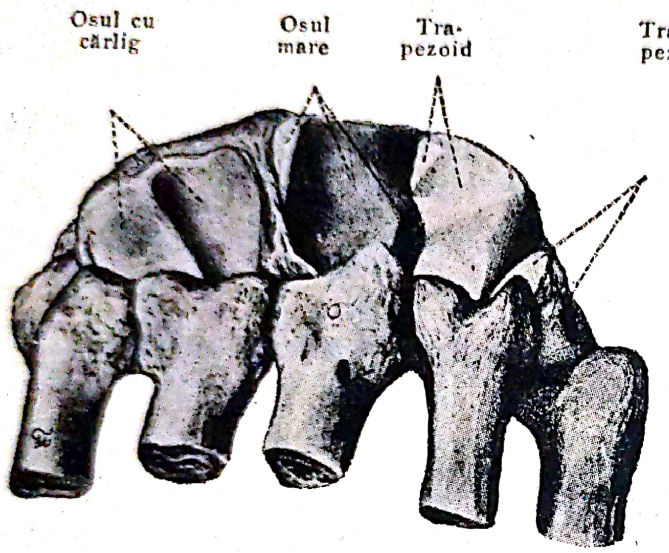

Fig. 483.

Suprafeţe articulare. *Metacarpianul al doilea* se articulează cu trapezul, trapezcidul și osul mare. Cele trei oase formează împreună o scoabă, în care pătrunde metacarpianul. Metacarpianul al doilea prezintă trei feţișoare articulare, una superioare pentru trapezoid, una laterală, pentru trapez și una medială pentru osul mare. *Metacarpianul al treilea* se articulează cu osul mare, (feţișoara mijlocie), *metalarpianul al patrulea* se articulează cu osul mare şi cu osul cu cârlig, *metacarpianul al cincelea* se articulează cu osul cu cârlig.

In medicina operatoare ca și în technica de disecție este nevoie de a se cunoaște bine linia articulară, care este foarte sinuoasă. Examinând-o pe figurile 476 și 483, această linie prezintă pe partea dorsală, 1) un prim acident, format de proeminența, pe care o determină apofiza stiloidă a metacarpianului al III-lea, care pătrunde între osul mare și trapezoid; această apofiză reprezintă un obstacol important în dezarticulația intercarpiană. 2) Inafară ei, linia se prezintă ca o curbă, cu concavitatea superioară, formată de furca metacarpianului al II-lea, ce îmbrățișează trapezoidul. 3) Înăuntrul apofizei stiloide, linia articulară se prezintă tot ca o curbă, însă mult mai lungă și mai puțin profundă, și e formată de suprafețele, celor trei metacarpiani, ce îmbrățișează osul mare și osul cu cârlig. In rezumat, linia articulară poate fi considerată ca formată din două linii curbe cu concavitatea superioară, care s'ar uni în vârful apofizei stiloide a

celui de al III-lea metacarpian (Testut, Fick), cea radială mai, scurtă răspuzând metacarpianului II, cea cubitală lungă, răspunzând celorlalte metacarpiane.

Mijloace de unire. Există *un ligament interosos*, mai multe *ligamente palmare* şi mai multe *ligamente dorsale*.

Ligamentul interosos are forma unui V; el e compus din două fascicole, care se prind în sus pe feţele adjacente ale osului mare şi ale osului cu cârlig şi apoi converg în jos, spre a se insera pe extremitatea superioară a metacarpianului al treilea.

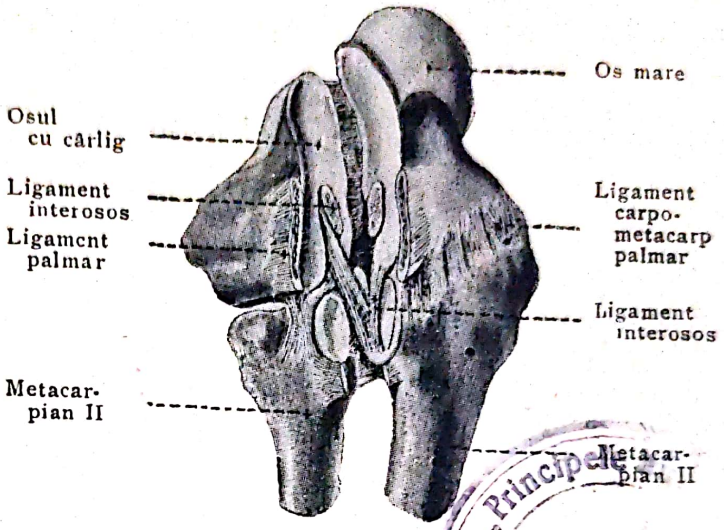

Fig. 484.

Pe acest preparat s'au separat câte două oase carpiane: osul mare şi osul cu cârlig pentru a se evidenţia ligamentul interosos.

Ligamentele palmare (ligamenta carpometacarpia volaria) sunt în număr de patru sau cinci, unul cu direcţiune orizontală, iar celelalte cu direcţiune verticală (Sappey) sau aproape verticală (Testut).

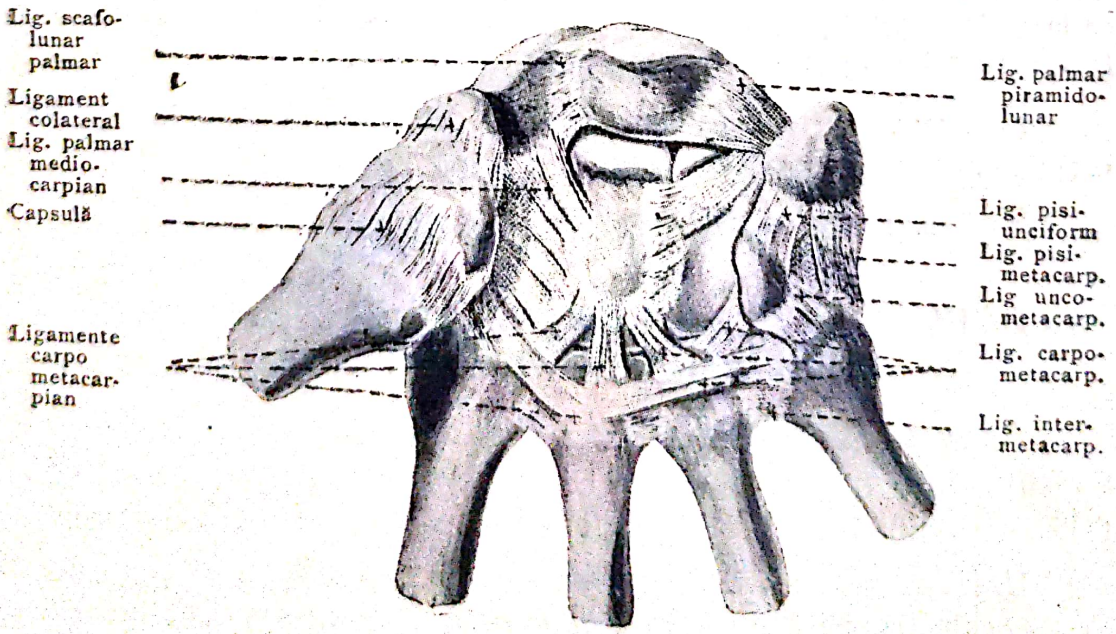

Fig. 485.

Primul (cel transversal) pleacă după trapez şi merge transversal spre a se termina pe al treilea metacarpian (uneori pe al doilea). Celelalte trei care urmează pleacă de pe osul mare şi merg divergând, unul la metacarpianul al II-lea, altul la al III-lea, şi altul la al IV-lea. Ultimul pleacă de la osul cu cârlig la al patrulea metacarpian (uneori la al III-lea şi al V-lea). (Fig. 485.) La aceste ligamente trebuie să adaugăm şi *ligamentul pisi-metacarpian* deja studiat.

Ligamentele dorsale (ligamenta carpometacarpea dorsalia) sunt mai numeroase şi mai neregulate în dispoziţiunea lor.

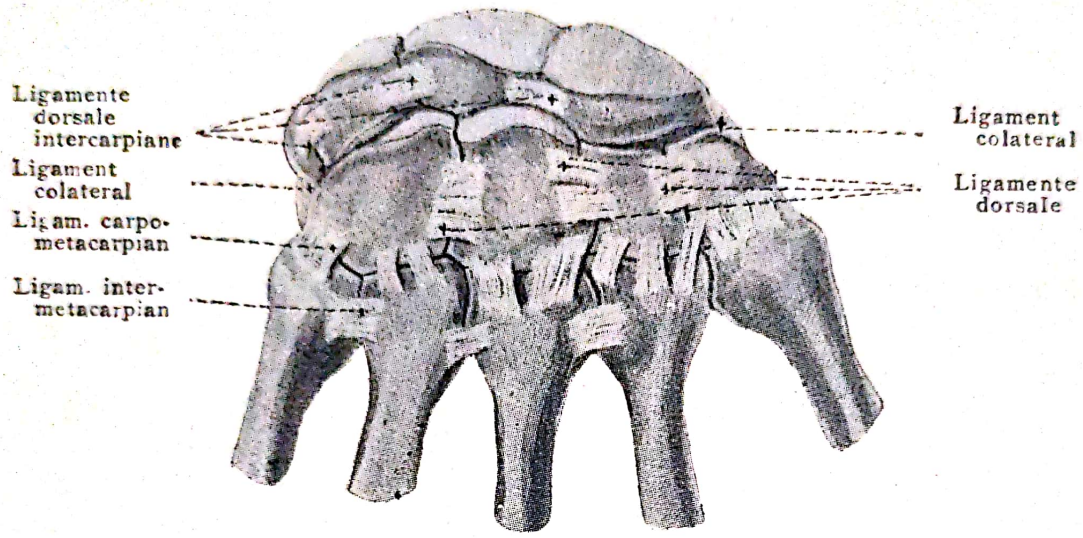

Fig. 486.

In mod obişnuit sunt şase sau şapte ligamente, dispuse astfel. De la trapez trapezoid şi osul mare pleacă trei ligamente, ce merg către metacarpianul al II-lea; de la osul mare pleacă două ligamente, care merg la al III-lea metacarpian; de la osul cu cârlig pleacă două, din care unul merge către metacarpianul al IV-lea şi altul către metacarpianul al V-lea. (Fig. 150).

Sinoviala acestei articulaţiuni e o dependinţă a celei mediocarpiane.

Mişcări. Există numai mişcări de alunecare.

ARTICULAŢIUNILE INTERMETACARPIANE (ARTICULATIONES INTERMETACARPEAE).

Afară de primul metacarpian, care este independent, celelalte metacarpiane sunt unite între ele, la extremităţile lor proximale, prin articulaţiuni, iar la extremităţile lor distale, prin ligamente.

Unirea extremităţilor proximale. Ca *suprafeţe articulare* avem acele feţişoare mici, prin care metacarpianii vin în contact pe lături; aceste articulaţiuni sunt nişte diartroze planiforme. *Mijloacele*

de unire sunt reprezentate prin *trei ligamente palmare, trei ligamente dorsale* şi *trei ligamente interosoase;* fiecare, din aceste ligamente, se găseşte întins între două oase alăturate.

Unirea extremităţilor distale. Aceste extremităţi nu sunt unite prin articulaţiuni propriu zise, ci printr'o panglică fibroasă întinsă în mod transversal de la metacarpianul al II-lea la al V-lea; această panglică poartă numele *ligamentul transvers al metacarpului* (Fig. 487) şi va fi studiat odată cu articulaţiunile metacarpo-falangiane.

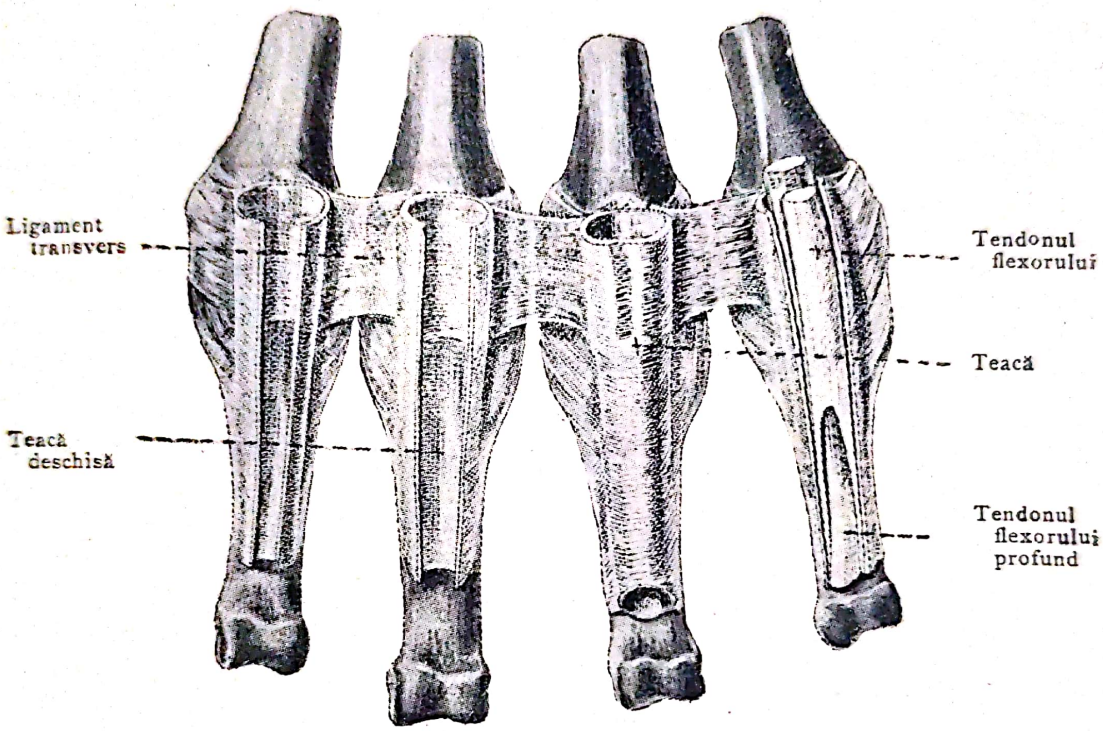

Fig. 487.

§ 6. ARTICULAŢIUNILE DEGETELOR.

Falangele degetelor sunt unite între ele prin nişte articulaţiuni, numite *interfalangiane;* în plus, primele falange sunt unite cu metacarpianii formând articulaţiunile *metacarpo-falangiane.* Vom începe prin studiul lor.

Articulaţiunile metacarpo-falangiane *(articulationes metacarpo phalangeae).* Aceste articulaţiuni leagă extremităţile distale ale metacarpianilor cu falangele.

Suprafeţele articulare. Ele au fost studiate în osteologie; metacarpianul prezintă un cap, iar falangele câte o cavitate glenoidă. Ambele sunt acoperite de un cartilagiu hialin.

Scanned with OKEN Scanner

Comparând aceste două suprafeţe, vedem că cea metacarpiană este alungită în sens antero-posterior, pe când cea falangiană este întinsă în sens frontal. Ne amintim că pe laturile extremităţilor metacarpiane există câte o depresiune şi un tubercul şi că asemenea tuberculi există şi pe laturile extremităţilor falangiane.

Fibro-cartilagiu glenoidian *(lamina fibrocartilaginea volaris)*. Am văzut că este o disproporţie de formă între condilul metacarpianului şi cavitatea glenoidă a falangei; deasemenea este şi o disproporţie de dimensiuni, deoarece cavitatea glenoidă abia reprezintă două cincimi din suprafaţa condilului. (Testut).

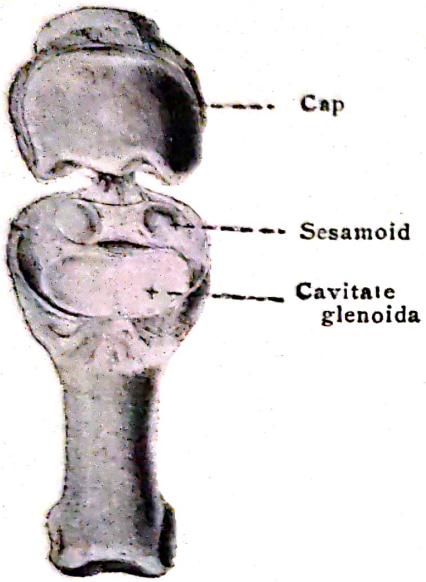

Fig. 488.

Articulaţia metacarpo falangiară a policelui.

Concordanţa se restabileşte parţial prin ajutorul unui fibro-cartilagiu, care dezvoltându-se înaintea cavităţii glenoide, are ca rezultat mărirea ei. Acest fibrocartilagiu e aderent numai printr'-una din marginile lui (de cavitate glenoidă). Altcum (fiind aderent de ambele suprafeţe) el ar împidica mişcările (Fick).

Din punct de vedere descriptiv acest fibro-cartilagiu prezintă: o margine inferioară ce se inseră pe falangă; o margine superioară, ce răspunde condilului, fără a-i adera; o faţă anterioară, ce răspunde regiunii palmare şi prezintă un şanţ pentru trecerea tendoanelor flexorilor; o faţă posterioară, ce răspunde condilului. Pe lături fibro-cartilagiul glenoidian vine în raport cu ligamentele colaterale şi cu ligamentul transvers. După Fick, fibrocartilagiul limitează mişcările de extensiune şi serveşte drept culisă de alunecare pentru tendoane.

Fibro-cartilagiul glenoidian al primei falange a policelui se deosebeşte de celelalte, prin faptul că conţine în grosimea *lui cele două oase sesamoide*. Aceste sesamoide au rol important în mecanismul luxaţiunilor. (Pg. 520.)

Mijloace de unire. Mijloacele de unire sunt reprezentate printr'o *capsulă, ligamentele colaterale* şi *ligamentul tranvers*.

1. *Capsula articulară*. Capsula este un manşon fibros, ce leagă extremităţile oaselor. Inserţiunea ei se face la oarecare distanţă de cartilagiul articular.

2. *Ligamentele colaterale (Ligamenta collateralia)* (Fig. 489) sunt în număr de două şi sunt situate pe laturile articulaţiunii. Fiecare are forma unui evantaliu. Ligamentele colaterale se inseră în sus pe

depresiunea şi pe tuberculul ce se găseşte pe laturile condilului. De acolo se resfiră şi se inseră în jos prin fibrele lor posterioare *(fascicol falangian)* pe tuberculii laterali ai falangelor, iar prin fibrele lor anterioare *(fascicol glenoidian)* pe fibro-cartilagiu glenoidian. (Poirier.)

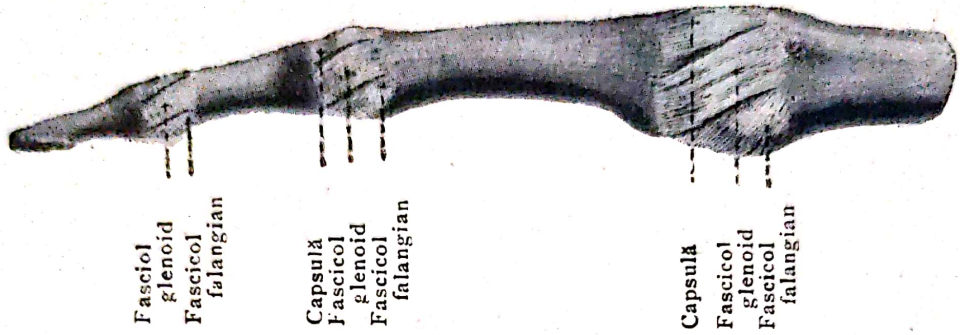

Fig. 489.

La articulaţia metacarpo-falangiană a policelui, fibrele glenoidiane ale ligamentelor colaterale se inseră pe sesamoide *(ligamente metacarpo-sesamoidiane).*

3. *Ligamentul tranvers (Ligamentum capitulorum transversum).* Acest ligament este o panglică, (Fig. 487) care se întinde de la metacarpianul al II-lea la al V-lea, trecând înaintea articulaţiunilor metacarpo-falangiane. La nivelul acestor articulaţiuni, el se fuzionează cu tecile tendoanelor flexorilor, cu capsula şi cu fibrocartilagiu, iar în intervalul dintre articulaţiuni este liber. El este în legătură cu aponevroza palmară şi fascia dorsală. Acest ligament împedică depărtarea metacarpianilor vecini. (Fick).

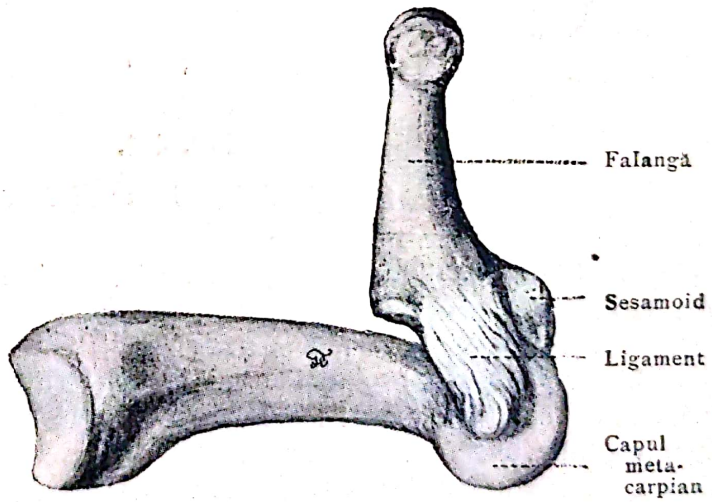

Fig. 490.

Luxaţiune experimentală a folicelui.

Sinoviala. Fiecare articulaţiune posedă o sinovială.

Mişcări. Articulaţiile metacarpo-falangiane prezintă următoarele mişcări: *flexiunea, extensiunea, inclinaţiunea laterală* şi *circumducţiunea.*

1. *Flexiunea* și *extensiunea.* Aceste mișcări se execută împrejurul unui ax radio-cubital, care trece prin condil. In flexiune, prima falangă se înclină pe palma mâinii, în extensiune ea se îndepărtează.

2. *Inclinațiunea laterală.* In aceste mișcări falanga se înclină înăuntru (adducțiune) sau înafară (abducțiune.)

3. *Circumducțiunea* rezultă din executarea succesivă a mișcărilor precedente.

Luxațiunea policelui. Cele mai frecvente luxațiuni se fac înapoi. Când falanga este răsturnată înapoi, ligamentele colaterale se pot rupe, iar falanga împreună cu fibrocartilagiu, oase sesamoide și învelișul capsular trece pe partea dorsală a metacarpianului; falanga e dispusă aproape perpendicular pe metacarpian *(luxațiune simplă).* (Fig. 490).

Presupunem o tracțiune pe falangă spre a o aduce în poziția normală, falanga împreună cu oasele sesamoide, se răstoarnă, producându-se o *luxațiune complexă.* De aci sfatul practic: pentru a reduce o luxațiune simplă, trebuie să

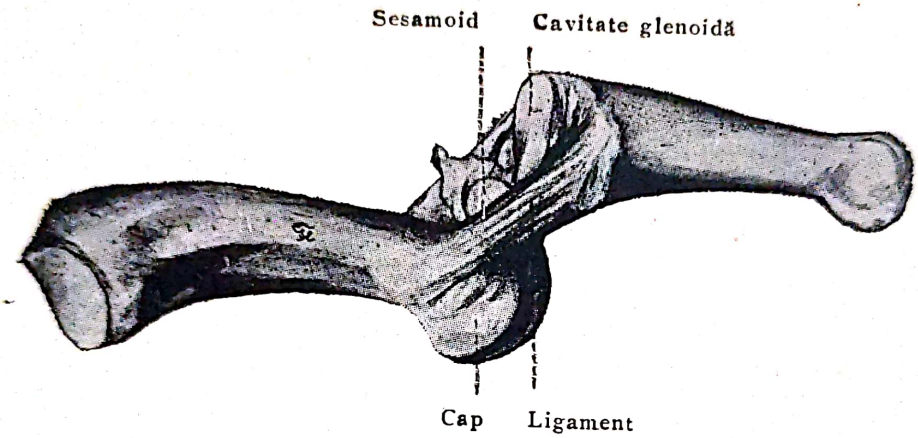

Fig. 491.

Luxația folicelui experimentală.

împingem falanga înainte în pozițiune verticală, și „a alunga înainte sesamoidul cum se aruncă o piatră cu piciorul". (Farobeuf—Tixier.) Abia când am adus-o înaintea metacarpianului o putem flexa.

Deget în resort. In anumite cazuri, există o creastă transversală pe capul metatarsianului prim, uneori foarte exagerată. In aceste cazuri, flexiunea la un anumit grad este oprită (contactul dintre falangă și creastă) și apoi deodată flexiunea se efectuează brusc ca pe un resort (falanga a trecut de obstacol). Această afecțiune poate interesa toate degetele, dar în special policele și inelarul.

Articulațiunile interfalangiane *(articulationes digitorum manus).* Fiecare deget, afară de police, posedă două articulațiuni; policele are o singură articulațiune. Toate sunt construite după același tip, fiind *trochleartroze.*

Surrafețe articulare. Suprafețele articulare variază după cum considerăm pe cea distală sau pe cea proximală.

1. *Suprafața proximală* (extremitatea inferioară a primei falange, extremitatea inferioară a celei de a doua) este o trochleie, ce

prezintă pe laturile ei două depresiuni, pentru inserţiunea ligamentelor.

2. *Suprafaţa distală* (extremitatea superioară a celei de a doua falangă, extremitatea superioară a celei de a treia) prezintă o creastă antero-posterioară, ce răspunde gâtului trocheleiei şi două mici cavităţi glenoide, care răspund feţelor trochleane. Şi aici găsim pe lături doi mici tuberculi pentru inserţiunea ligamentelor.

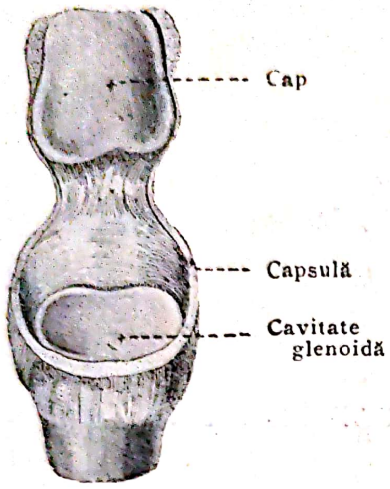

Fig. 492.

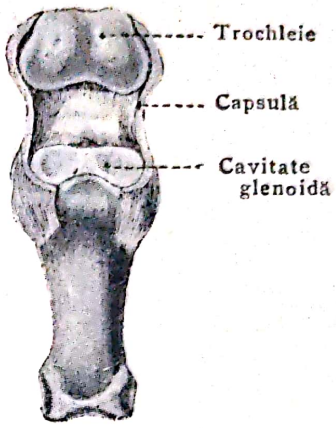

Fig. 493.
Articulaţie metacarpo-falangian.

FIBRO-CARTILAGIU DE MĂRIRE. Şi la aceste articulaţiuni există asemenea fibrocartilagiu, a cărei dispoziţiune reaminteşte pe cel al articulaţiunilor metacarpo-falangiane.

MIJLOACE DE UNIRE. Mijloacele de unire sunt formate de o *capsulă* şi *două ligamente colaterale (ligamenta collateralia)* care au aceiaş dispoziţiune ca şi la articulaţiunile metacarpo-falangiane.

Ligamentele colaterale au o formă triunghiulară, înserându-se prin vârful lor pe fosetele de pe laturile trochleei, iar prin baza lor pe laturile falangei subjacente *(fascicol falangian)* ale capsulei şi ale fibrocartilagiului *(fascicol glenoidian).*

Sinoviala. Fiecare din articulaţiunile inter-falangiane are câte o sinovială.

Mişcări. Mişcările sunt: *flexiunea,* prin care falangele se apropie de palmă şi *extensiunea,* prin care ele se îndepărtează.

6° ARTICULAŢIUNILE MEMBRULUI INFERIOR.

Articulaţiunile membrului inferior pot fi divizate ca şi cele ale membrului superior în două mari grupe: *articulaţiunile basinului* şi *articulaţiunile membrului inferior propriu zis.* In acest din urmă grup intră: *articulaţiunea coxo-femurală, articulaţiunea genunchiului, articulaţiunile piciorului şi ale degetelor.*

§ 1. ARTICULAȚIUNILE BASINULUI.

Cele două oase iliace, care constituesc centura pelviană, sunt articulate înainte pe linia mediană, formând *simfiza pubiană;* ele sunt articulate deasemenea înapoi cu osul sacru, formând articulațiunile *sacro-iliace.* Tot cu această ocaziune trebuesc studiate cele două ligamente de pe lăturile basinului, numite *sacro-sciatice,* cât și o membrană, ce astupă gaura obturatoare a osului iliac, *membrana obturatoare.*

Fig. 494.

I. **Articulația sacro-iliacă** *(articulatio sacroiliaca).* Această articulațiune este o diartro-amfiartroză.

SUPRAFEȚE-ARTICULARE. Fețele auriculare ale osului coxal și ale osului sacrat, reprezintă cele două suprafețe, care iau parte la această articulațiune. Am văzut în osteologie că fiecare din ele au forma unui pavilion de ureche. (Fig. 41 și 277.) Cele două suprafețe articulare nu sunt numai juxtapuse, ci se angrenează între ele. In plus fețișoarele coxale converg, astfel că sacrul pătrunde *ca o pană* sau *un colț* între cele două suprafețe coxale. (Fig. 289.)

Fața articulară a osului coxal este convexă dinainte înapoi, pe când fața auriculară a sacrului este concavă în aceiași direcțiune; cu alte cuvinte fața auriculară a osului coxal se prezintă ca un segment de cilindru plin, pe când suprafața auriculară a sacrului se prezintă ca un segment de cilindru gol. (Fig. 497.) Deasemenea linia articulară văzută dinainte se prezintă ca un S, (fig. 494) fiind în jumătatea superioară, concava înăuntru, iar în jumătatea iuferioară concavă înafară; cu alte cuvinte, în jumătatea superioară, sacrul pătrunde în osul iliac, pe când în jumătatea inferioară, osul iliac pătrunde în sacrum. (Testut.)

Rolul sacrului în transmiterea greutății corpului. Sacrul are rolul de-a transmite greutatea trunchiului centurii pelviane și membrelor inferioare. Pentru a îndeplini acest rol, sacrul trebue să

fie solid fixat de oasele basinului. Această fixare rezultă: 1. din soliditatea ligamentelor, 2. din angrenarea suprafeţelor, 3. din raporturile, pe care le are sacrul cu cele două oase coxale. Asupra angrenării oaselor am vorbit; despre ligamente vom vorbi mai jos, rămâne să dezvoltăm acuma punctul trei, adică raporturile dintre osul sacrat şi cele două oase coxale şi întrucât aceste raporturi contribue la menţinerea lui.

După Morel şi Duval, sacrul se prezintă ca *„un colţ"*, sau *pană* mai larg în partea anterioară ca în cea posterioară. (Poirier.) La fel concepe dispoziţiunea lui şi *Meyer* (Fick), ca o piesă osoasă gata de a cădea în excavaţiunea basinului, dacă nu ar fi fixată de ligamentele articulare. Pentru a se stabili realitatea faptelor, s'au făcut măsurători de către *Thompson, Leshaft, Farabeuf, Testut,* din care rezultă următoarele două puncte: (Testut) 1. Porţiunea sacrului, cuprinsă între cele două suprafeţe articulare, pătrunde ca *un colţ* între oasele coxale. Aceasta porţiune (dintre feţele articulare) fiind mai mare le extremitatea superioară, ca la cea inferioară, suprafeţele coxale sunt convergente în jos; ca atare osul sacrat e suportat de cele două oase coxale şi nu are tendinţa de a cădea de sus în jos, în basin. 2. Porţiunea, cuprinsă între cele două suprafeţe articulare e mai mare în partea posterioară (dorsală), ca în cea anterioară (pelviană); ca atare osul sacru nu poate pătrunde nici dinapoi înainte în interiorul basinului. Se zice că în planul dorsopelvian, sacrul reprezintă *un colţ* cu baza dorsală. In rezumat, sacrul se prezintă ca *un colţ* bine înfipt între cele două oase, atât în direcţiunea verticală, cât şi în direcţiune dorso-ventrală, şi nu are tendinţă de a cădea în basin. Prin forma şi raporturile lui, el primeşte şi transmite greutatea corpului. (Testut).

MIJLOACE DE UNIRE. Ele sunt reprezentate printr'o *capsulă* articulară, întărită de *ligamente.*

Capsula articulară e un manşon, care se inseră pe periferia suprafeţelor auriculare ale oaselor coxale şi sacrate; ea e foarte scurtă.

Ligamentul sacro-iliac anterior. (Fig. 495) Ligamentul sacro-iliac anterior e foarte subţire; el e reprezentat printr'o serie de fibre *(ligamenta sacroiliaca anteriora),* care se inseră pe aripioara sacrului şi pe faţa anterioară a osului sacrat, înafară primelor două găuri sacrate; de acolo merg înafară având un traiect oblic sau transversal şi se fixează în partea invecinată a osului coxal (fosa iliacă internă şi pe porţiunea osului cuprinsă între linia nenumită şi scobitura sciatică).

Ligamentele posterioare. *(Ligamenta sacro-iliaca posteriora.)* Sunt

formate prin foarte multe fascicole fibroase, întinse de la osul iliac, la osul sacrum. Aceste fibre sunt dispuse pe două planuri:

1. *Planul superficial* e format din fibre de diferite dimensiuni şi direcţiuni care se întind dela creasta iliacă şi dela spinele iliace, la tuberculii sacraţi postero-externi (tuberculii conjugaţi).

Se disting în acest plan două formaţiuni fibroase, cunoscute sub

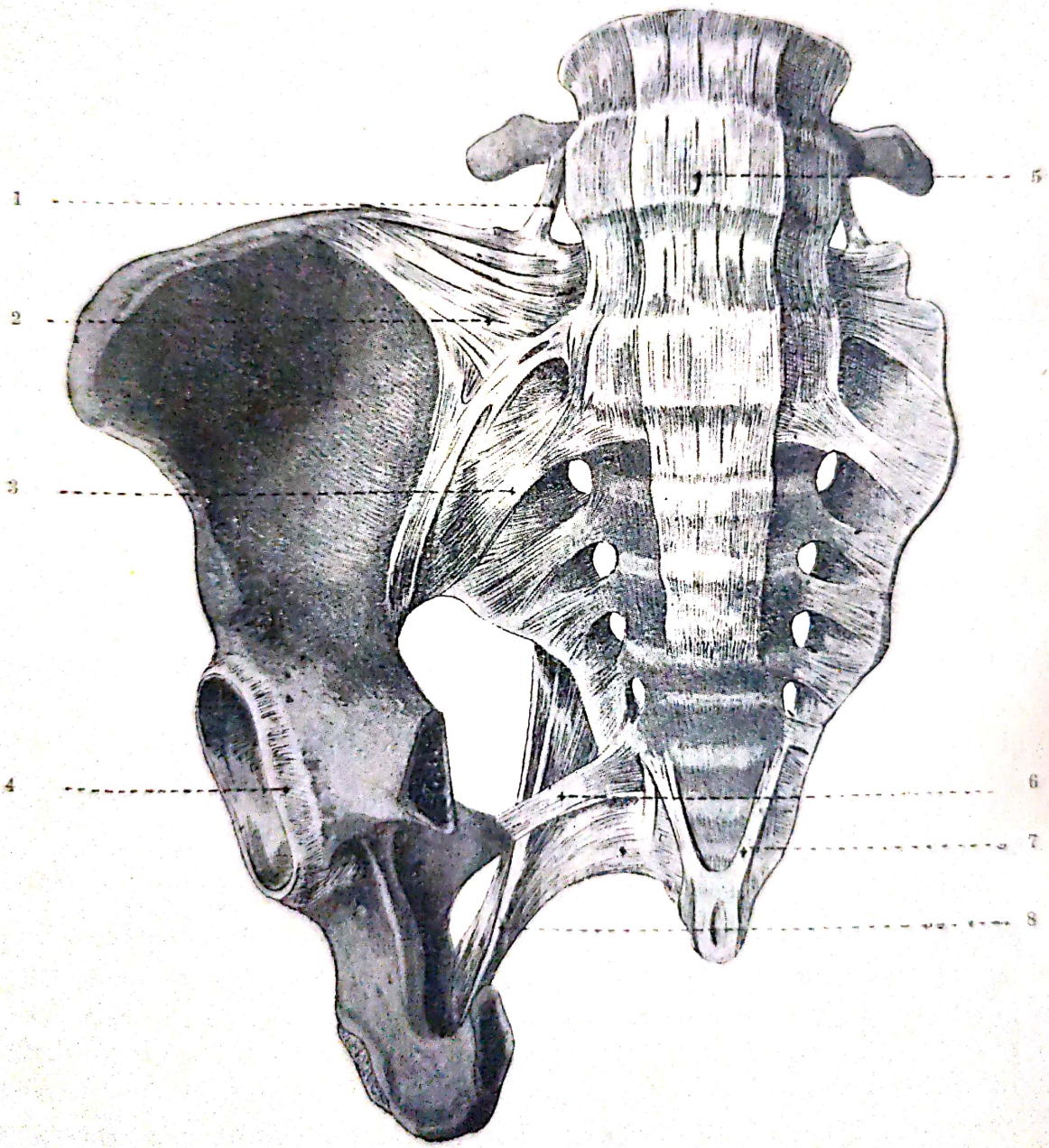

Fig. 495.

1 = Ligament intertransversar; 2 = Lig. ilio-lombar; 3 = Lig. sacro-iliac anterior; 4 = Cadrul cotiloid; 5 = Lig. comun vertebral anterior; 6 = Lig. sacro-sciatic mic; 7 = Lig. sacro-coccigian; 8 = Lig. sacro-sciatic mare.

numele de *ligamentul sacro-iliac posterior scurt şi ligomentul sacro-iliac posterior lung.* (Fig. 496.)

a) *Ligamentul sacro-iliac posterior scurt (ligamentum sacroiliacum posterius breve)* este format de fibre, ce pleacă de pe creasta iliacă şi de pe spina iliacă postero-superioară şi merge oblic sau transversal la primii tuberculi postero-externi ai sacrului.

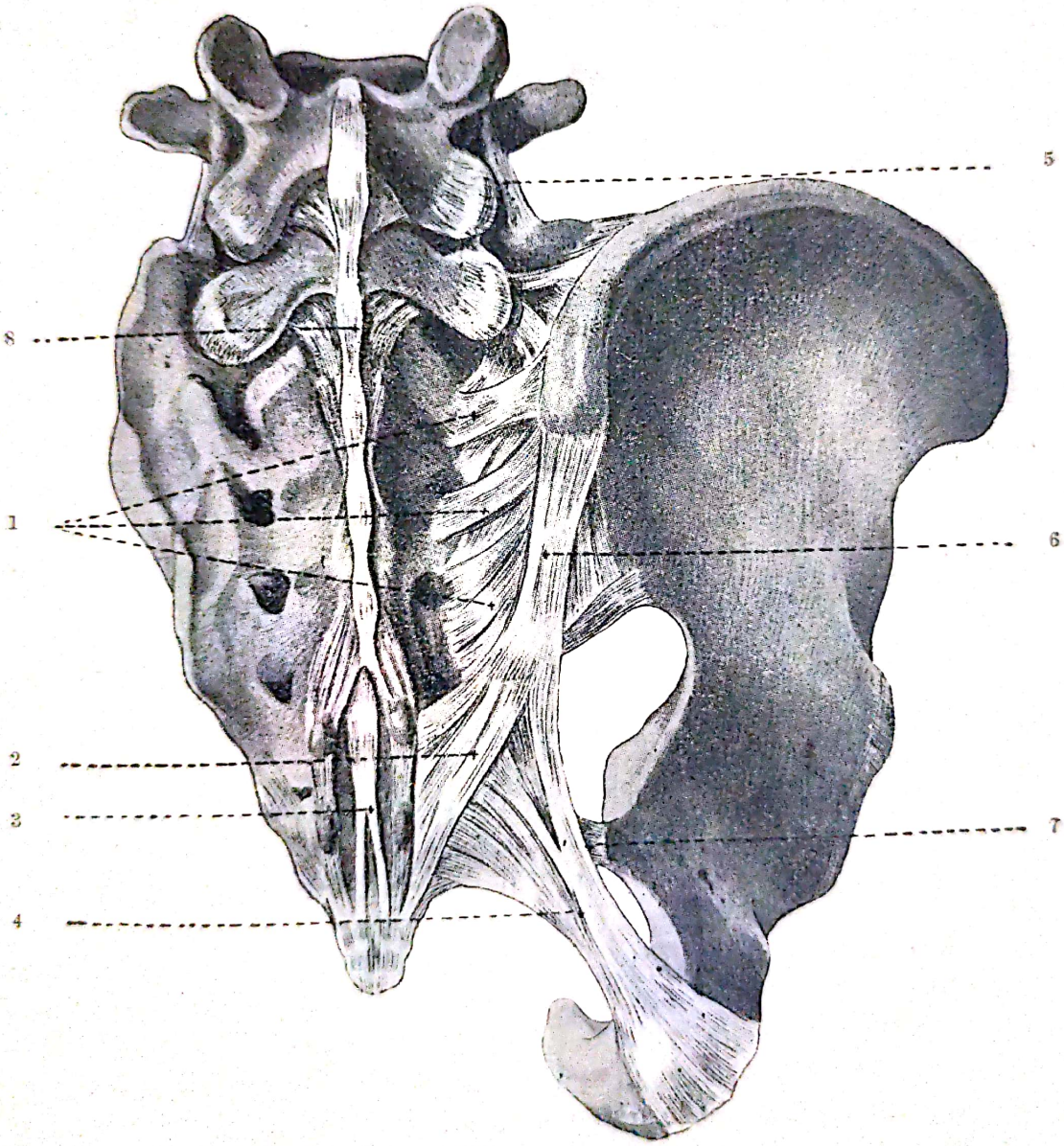

Fig. 496.

1 = Ligamentul sacro-iliac scurt; 2 = Lig. sacro-coccigian lateral; 3 = Lig. sacro-coccigian posterior; 4 = Lig. sasro-sciatic mare; 5 = Lig. ilio-lombar; 6 = Lig. sacro-iliac posterior lung; 7 = Lig. sacro-sciatic mic; 8 = Lig. supraspinos.

Scanned with OKEN Scanner

Autorii francezi în urma lucrărilor lui Farabeuf, descompun acest ligament în trei fascicole. Primul fascicol e situat sub ligamentul ilio-lombar şi merge dela creasta iliacă la apofiza tranversă a sacrului; al doilea, merge dela tuberozitatea iliacă la primul tubercul conjugat (el mai poartă numele de *vag*, din cauza direcţiunei lui neprecise sau de *ligamentul axil*, pentrucă prin el trece axul mişcărei de nutaţiune); al treilea este scurt şi se întinde dela spina iliacă postero-superioară la al doilea tubercul conjugat. (Testut.)

b) *Ligamentul sacro-iliac posterior lung (ligamentul sacroiliacum posterius longum)* numit încă *ligamentul sacro-spinos*, este o panglică

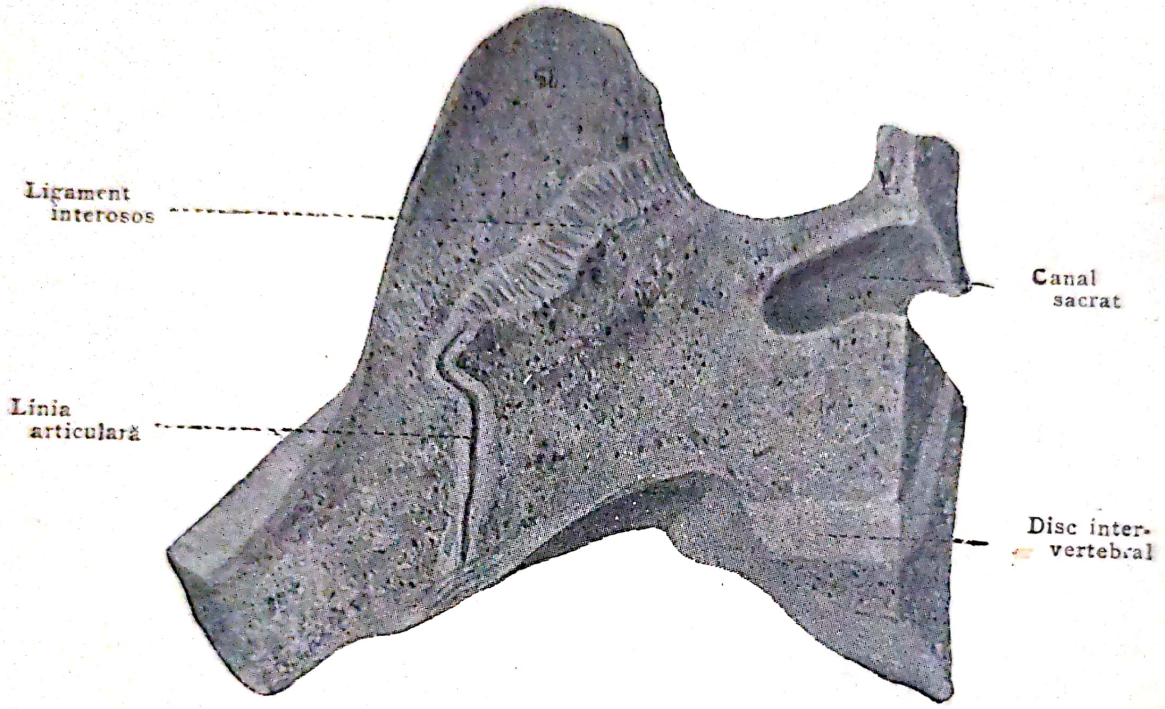

Fig. 497.

fibroasă verticală, bine diferenţiată de precedentul; se inseră în sus pe spina iliacă postero-superioară, iar în jos pe al treilea şi al patrulea tubercul postero-extern al sacrului (tuberculi conjugaţi). El se continuă cu marele ligament sacro-sciatic.

2. *Planul profund* este format dintr'o serie de fascicole, situate înaintea planului precedent, în profunzimea excavaţiunei, care se află între sacru şi osul iliac (înapoia feţişoarelor articulare). Aceste fascicole se inseră pe tuberozitatea iliacă înafară; de acolo merg înăuntru şi se prind pe tuberozitatea sacrată. El mai poartă numele de *ligament interosos. (Ligamenta sacroiliaca interossea).*

Ligamentul ilio-lombar *(ligamentum iliolumbale)*. Ligamentul ilio-lombar este un ligament voluminos, situat în spaţiul unghiular, ce separă coloana lombară de creasta iliacă. El se inseră pe apofizele transverse ale vertebrelor 4 şi 5 lombare şi de acolo resfirându-se

se inseră pe creasta iliacă şi pe faţa internă a osului iliac deasupra feţişoarei auriculare. Acest ligament este format din fibre transversale şi oblice. (Fig. 495).

In plus, există adesea un fascicol de fibre descendente, situate pe faţa anterioară a articulaţiunii şi care se întind dela apofiza transversă a vertebrei a 5-a, la partea posterioasă a liniei nenumite. (Fig. 495).

RAPORTURI. Articulaţia e acoperită înainte de psoas-iliac, iar înapoi de masa sacro-lombară.

MIŞCĂRI. In mod normal, mişcările acestei articulaţiuni sunt foarte reduse; ele sunt în număr de două: *nutaţiune* şi *contra-nutaţiune*. (Testut.) In nutaţiune baza sacrului se îndreaptă înainte şi in jos; în contra-nutaţiune ea se îndreaptă înapoi şi în sus. Se înţelege dela sine că, în ambele mişcări, vârful coccigelului se depărtează invers ca baza sacrului.

In ambele mişcări axul transversal nu trece prin articulaţiune, ci prin ligamentul axil (Testut) sau prin ligamentul interosos (Fick). Aceste mişcări se pot petrece nu numai prin mişcarea sacrului, ci şi prin mişcarea celor două oase iliace pe osul sacrat imobilizat. Mişcările acestor articulaţiuni sunt importante în obstetrică, căci ele contribuesc la modificarea diametrelor basinului. Nutaţiunea diminuează diametrul antero-posterior al strâmtoarii superioare şi măreşte pe cel omonim al strâmtoarii inferioare; un fenomen invers se petrece în contra-nutaţiune. Aceste mişcări se pot petrece şi înafară de facere; în general, sunt foarte reduse. Un exemplu de nutaţiune îl avem în susţinerea unei greutăţi pe umeri; greutatea se transmite prin intermediul coloanei vertebrale la baza sacrului, care este împinsă puţin înainte. (Testut).

Aplicaţiuni medico-chirurgicale. Am văzut că mişcările de nutaţiune şi contra-nutaţiune au rol în obstetrică în timpul facerii.

Luxaţiunile sunt foarte rare din cauza dispoziţiunii speciale a oaselor şi rezistenţii ligamentelor; acestea de obicei zmulg porţiunile oaselor respective, dând fracturi.

Există artrite ale articulaţiunii sacro-iliace (reumatice, tuberculoase), etc.

II. **Simfiza pubiană** *(Symphysis ossium pubis)*. Am văzut că cele două oase coxale se unesc în partea anterioară, pe linia mediană, formând o articulaţie, numită *simfiza pubiană*. Natura ei variază, ea putând fi o amfiatroză, o diartro-amfiartroză sau chiar o diartroză planiformă. (Poirier, Testut.)

SUPRAFEŢE ARTICULARE. Fiecare pube ne prezintă la partea lui internă o feţişoară ovalară; aceste feţişoare nu sunt dispuse într'un mod paralel, ci sunt mult mai apropiate prin marginea lor posterioară, de cât prin cea anterioară; cu alte cuvinte, ele delimitează un spaţiu cuneiform, cu baza anterioară. Pe schelet, aceste

Scanned with OKEN Scanner

feţişoare sunt neregulate, prevăzute cu asperităţi; în articulaţie, ele sunt acoperite printr'un strat de cartilagiu hialin.

MIJLOACE DE UNIRE. Suprafeţele articulare sunt unite între ele printr'un *ligament interosos* şi mai multe *ligamente periferice.*

A) Ligamentul interosos *(Lamina fibrocartilaginea interpubica).* Ligamentul interosos este un fibro-cartilagiu, care umplă spaţiul dintre cele două suprafeţe articulare. El are forma unei prizme triunghiulare, cu două feţe laterale, ce răspund suprafeţelor articulare şi o faţă anterioară, ce răspunde ligamentului anterior.

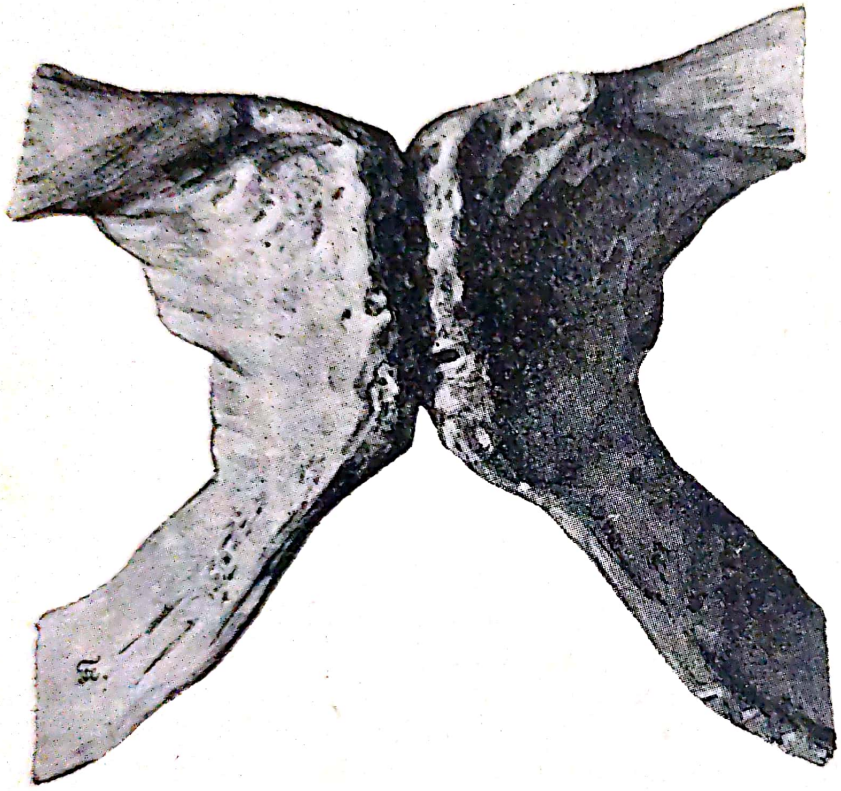

Fig. 498.

Acest fibro-cartilagiu este compus din două părţi: una centrală şi alta periferică. (Sappey, Testut). Pe când porţiunea periferică e densă şi rezistentă, porţiunea centrală este moale şi prevăzută de cele mai dese ori cu o cavitate. (Fig. 499 şi 500). Această cavitate se prezintă ca o crăpătură neregulată, mediană şi verticală, dispusă în sens antero-posterior. Am spus mai sus că natura articulaţiunii variază; variaţiunea ţine la dispoziţiunea diferită a cavităţii centrale. Când ea e absentă, articulaţia se prezintă cu caracterele unei amfiartroze. Când ea e puţin desvoltată, articulaţia se prezintă ca o diatro-amfiartroză, adică o articulaţiune, în care s'a produs oarecare superiorizare, fără însă a ajunge la aceia a unei diartroze. Când această cavitate este mare, suprafeţele articulare vin în contact şi articulaţia a căpătat caracterele unei diartroze planiforme. (Testut.)

B) Ligamente. Aceste formaţiuni sunt în număr de patru, numite după situaţia lor: *anterior*, *posterior*, *superior* şi *inferior*. (Fig. 502.)

Scanned with OKEN Scanner

1. *Ligamentul anterior* se găseşte situat pe partea anterioară a articulaţiunii. El este gros (aproape un centimetru) şi e format prin încrucişarea diferitelor fibre, unele verticale, altele transversale, altele oblice, venite dela muşchii învecinaţi (piramidal, marele drept abdominal, marele oblic, dreptul intern şi adductori). Inafară de aceste

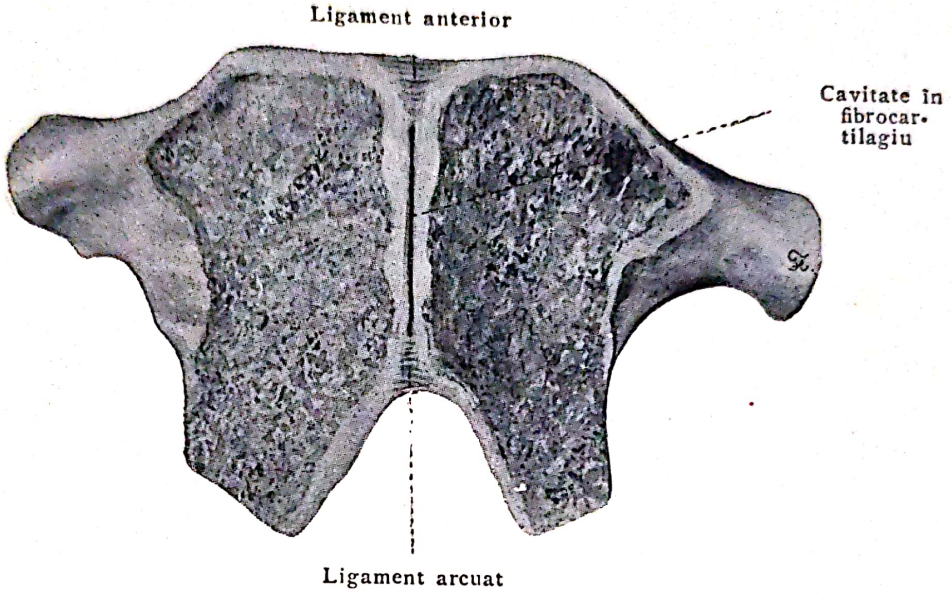

Fig. 499.

Secţiune frontală prin simfiza pubiană.

fibre împrumutate şi care reprezintă porţiunea superficială, *(Lamina tendinosa praepubica a lui Fick)* există mai profund nişte fibre propriu zise articulare, care merg transversal dela un pube la celalalt. După Sappey, acest ligament împreună cu cel arcuat asigură contactul între cele două suprafeţe articulare. Fick atribue acest rol ligamentului interosos.

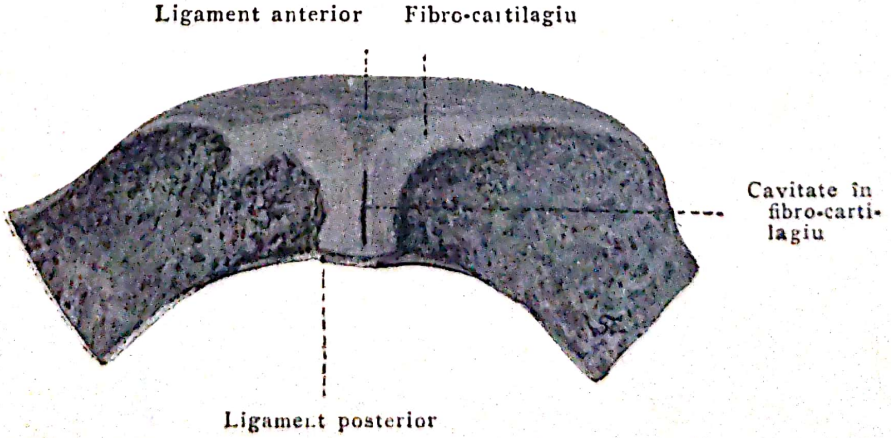

Fig. 500.

2. *Ligamentul posterior* este foarte subțire, fiind reprezentat prin periostul, ce trece de pe un pube la celalt, întărit de câteva fibre transversale.

3. *Ligamentul superior (Ligamentum pubicum superius)* e for-

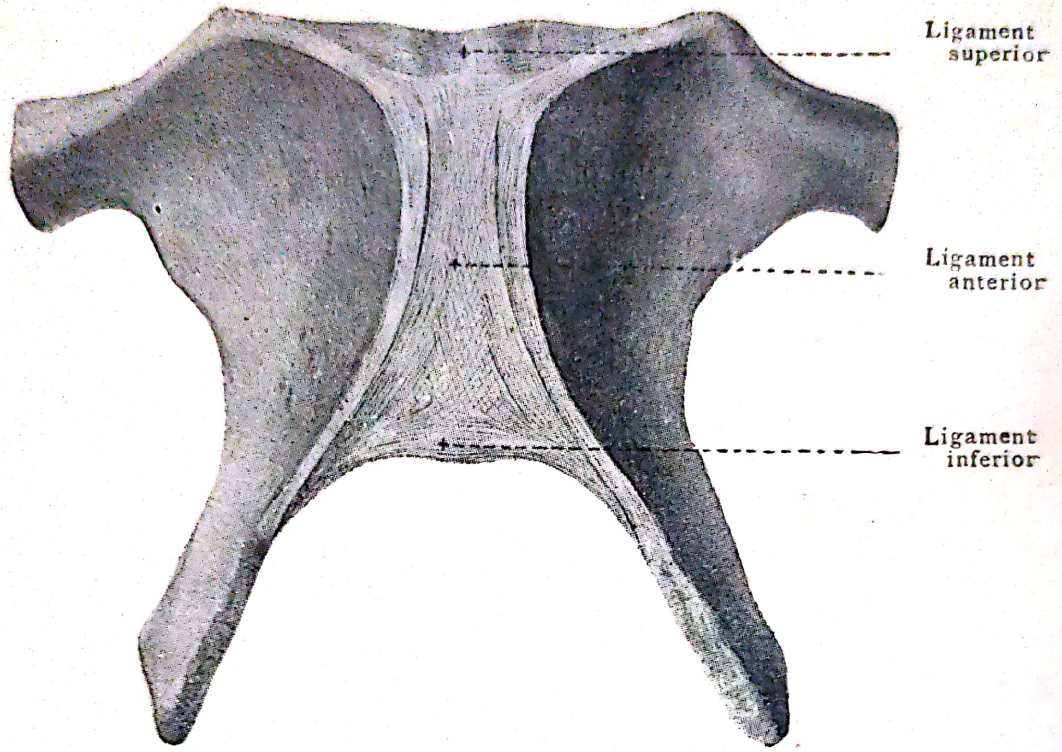

Fig. 501.

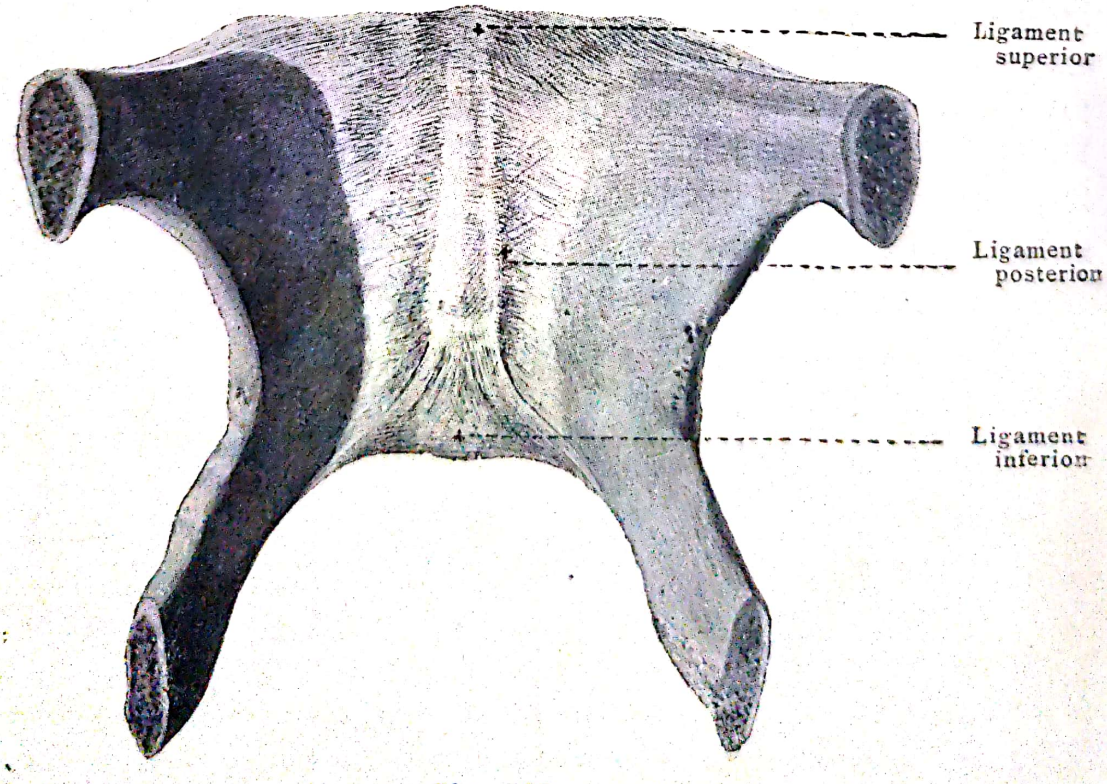

Fig. 502.

Scanned with OKEN Scanner

mat dintr'un fascicol fibros, dispus transversal situat între linia albă şi simfiză; el se întinde la o spină pubiană la cealaltă.

4. *Ligamentul inferior* este cel mai important din toate. El poartă încă numele de ligamentul sub-pubian sau arcuat *(ligamentum arcuatum pubis)*. Acest ligament, care în chirurgie are aşa mare importanţă, se prezintă ca o bandă fibroasă, de forma unei curbe cu concavitatea inferioară. In obstretică el se numeşte *arcada pubiană*. Ligamentul arcuat se inseră pe marginea inferioară a ramurilor inferioare ale pubelui. Arcada pubiană are o mare importanţă practică. In obstetrică, serveşte la măsurarea diametrului promonto-subpubian. In clinică, se găsesc rupturi ale uretrei provocate de prinderea acestui organ între corpul contondent şi ligament.

RAPORTURI. Simfiza pubiană vine în raport: înainte cu corpii cavernoşi ai penisului şi ai clitorisului, înapoi cu vezica, de care e separată printr'un spaţiu, numit prevezical; în sus, cu muşchii abdominali; în jos, ligamentul arcuat, se continuă cu fascia perineală mijlocie; aceasta este străbătută de uretră.

Modificările articulaţiunilor basinului în timpul sarcinei şi al facerei. In sarcină, ligamentele articulaţiunilor se umflă, se înmoaia şi se relaxează. Graţie acestui fapt, diametrele excavaţiunei se măresc şi fătul poate descinde mai uşor. Modificările au loc atât în articulaţiunea simfizei pubiane cât şi în cele sacro-iliace. Prin relaxarea ligamentelor pubiane, oasele simfizei se pot depărta şi diametrul transversal mări; prin relaxarea ligamentelor sacro-iliace, mişcările de nutaţiune ale sacrului se exagerează şi diametrul antero-posterior al strâmtoarei inferioare se poate mări.

Aplicaţiuni practice. In ultimul timp al facerii când capul străbate strâmtoarea inferioară, ceafa copilului (subocciput) se sprijină în arcada pubiană.

Pentru a permite descinderea capului în cazuri de basinuri strâmtate, se pot practica două operaţiuni: *simfizeotomia* sau *pubiotomia*.

In simfizeotomie se secţionează articulaţia pe linia mediană şi astfel se poate obţine o depărtare a celor două oase între ele, de şapte centimetrii (câte trei centimetrii şi jumătate a fie cărui os de linia mediană) (Farabeuf—Testut) Simfizeotomia deschizând o articulaţie e o operaţie gravă. Ea a fost înlocuită prin *pubiotomie*. In *pubiotomie* se sectionează pubele înafara simfizei. Prin ea se obţine o mărire a diametrelor strâmtoarei superioare şi inferioare.

In mod excepţional se pot produce disjuncţiuni (diastaze) ale simfizei pubiane (naşteri grele sau presiuni externe considerabile).

III. **Ligamentele sacro-sciatice.** Pe părţile postero-laterale ale basinului există două formaţiuni fibroase, cunoscute sub numele de *ligamentele sacro-sciatice*.

A) **LIGAMENTUL SACRO-SCIATIC MARE** *(ligamentum sacrotuberosum)* Ligamentul sacro-sciatic mare sau *sacro-tuberos* se prezintă ca o lamă triunghiulară, cu baza pe sacrum și cu vârful pe tuberozitatea ischiatică. Inserțiunile lui superioare se fac astfel: 1) pe cele două spine iliace posterioare și pe partea cea mai posterioară a fosei iliace externe; 2) pe marginile laterale ale sacrului și ale coccigelui până la nivelul celei de a 3-a vertebră coccigiană. De acolo fibrele lui converg în jos, și se înseră pe partea posterointernă a tuberozității ischiatice. O parte din fibrele lui merg dealungul ramurei inferioare a ischionului, formând o plică, cu concavitatea superioară, numită *plica falciformă (processus falciformis).*

Am spus pentru înțelegerea descripțiunei generale, că ligamentul se prezintă ca un triunghiu. In realitate, forma lui e mai complexă; el e larg la nivelul bazei sale, se îngustează pe măsură ce se scoboară, având minimul de grosime la nivelul spinei sciatice (10—12 mm); de acolo continuă să se lărgească până la nivelul înserțiunei sale pe tuberozitatea ischiatică. După cum vedem, forma lui este aceia a unui X neregulat. Acest lucru se demonstrează și prin structura lui: urmând fibrele lui constitutive, vedem că, ele nu sunt paralele, ci se încrucișează la nivelul porțiunei lui înguste.

B) **LIGAMETUL SACRO-SCIATIC MIC** *(ligamentum sacrospinosum)* Ligamentul sacro-sciatic mic sau *sacro-spinos* este situat înaintea precedentului. El se prezintă ca o lamă triunghiulară, ce se înseră prin baza ei pe marginile laterale ale sacrului și coccigelui, iar prin vârf, pe spina sciatică.

C) **RAPORTURILE LIGAMENTELOR SACRO-STIATICE. GĂURILE ISCHIATICE.** Intre marginea posterioară a osului coxal și între marginea laterală a sacrului există o mare scobitură (*Incisura sacro-ischiadica).* Scobitura este închisă prin marele ligament sacro-sciatic și transformată într'un mare orificiu. Acest orificiu este subdivizat la rândul lui prin micul ligament sacro-sciatic în alte două secundare. In rezumat avem două orificii, dintre care unul superior în raport cu marea scobitură sciatică *(foramen ischiadicum majus)* și altul inferior *(foramen ischiadicum minus).* Prin aceste orificii se pot propaga, grație continuității țesutului grăsos, colecțiunile din basin la fesă. Prin cea mare se pot face hernii (vezi miologia).

Foramen ischiadicum majus e limitat în sus și înafară de scobitură sciatică mare (incisura ischiadica major), înăuntru de ligamentul sacro-sciatic mare în jos de ligamentul mic. Prin această gaură trece mușchiul piramidal (piriformis), care ocupă cea mai mare parte din ea, lăsând numai niște mici crăpături, una supra-piramidală *(foramen suprapiriforme)* și alta subpiramidală *(foramen infrapiriforme).* Prin aceste spații trec vase și nervi.

Scanned with OKEN Scanner

Foramen ischiadicum minus este format înafară de scobitură sciatică mică (incisura ischiadica minor) înăuntru de ligamentul sacro-sciatic mare, în sus de micul ligament sacro-sciatic. Prin el trece mușchiul o turator și o parte din nervii și vasele ce ieșind din foramen ischiadium magnus ocolesc spina siatică și intră în fosa ischio-rectală a perineului.

Semnificarea morfologică. După Macalister și Albrecht, marele ligament sacro-sciatic este un rest al mușchilor biceps și semitendinos, care la vertebra-

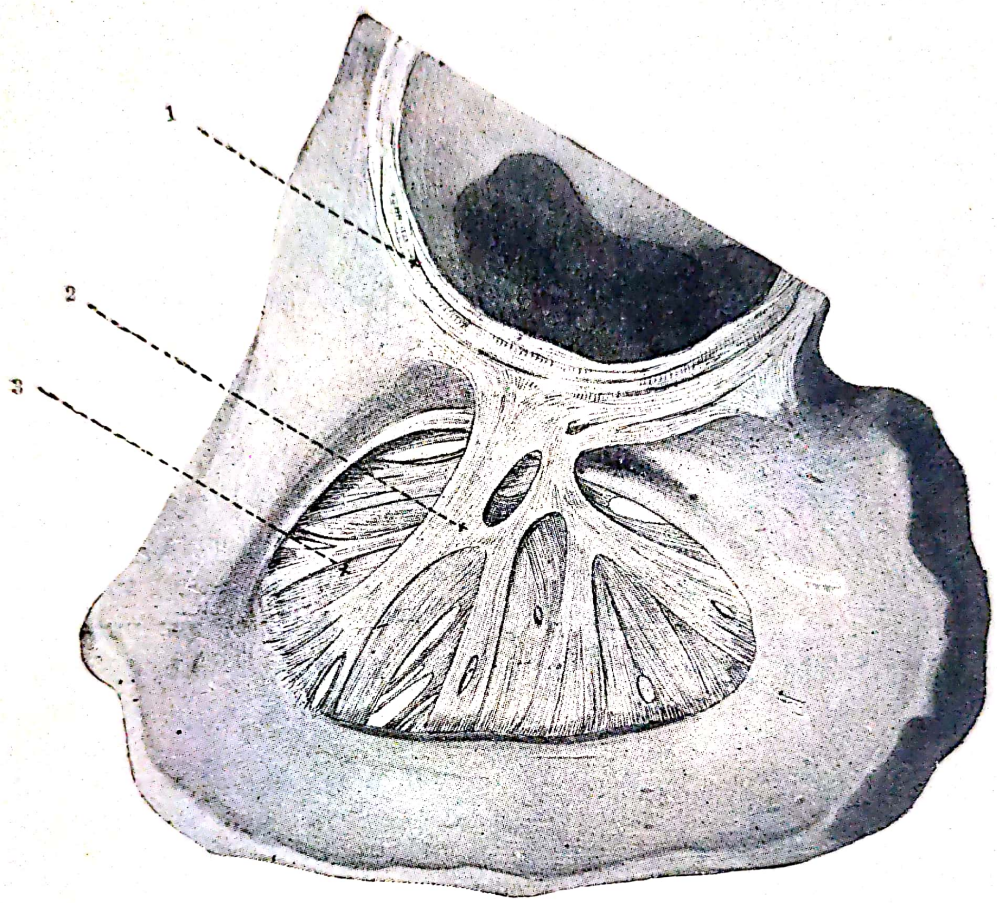

Fig. 503.

1 = Cadrul glenoid; 2 = Ligamentul subpubian; 3 = Membrana obturatoare.

tele inferioare merg la ilion; la mamifere, porțiunea, cuprinsă între ilion și ischion se atrofiază, formând ligamentul. Cât despre micul ligament sacro-sciatic, el pare a fi o porțiune transformată a mușchiului sacro-cocigian. (Fick, Testut.)

IV. **Membrana obturatoare** *(membrana obturatoria).* Gaura obturatoria este astupată de o membrană numită *membrana obturatoare.* Pe fața externă acestei membrane se găsește în partea superioară o panglică fibroasă, numită ligamentul *sub-pubian,* care ia parte impreună cn șanțul obturator la formarea *canalului obturator* sau *sub-pubian.*

A) Membrana orturatoare. Această membrană nu astupă în întregime gaura obturatoare. Ea se opreşte în partea ei superioară, care răspunde canalului obturator. Membrana obturatoare se inseră înainte şi în sus chiar pe circonferinţa ascuţită a găurei obturatoare sau pe buza ei externă. In jos şi înapoi pe faţa internă a ischionalui. Membrana obturatoare este formată din fascicole sidefoase, care se încrucişează, formând unghiuri diferite; există încă şi fascicole cu direcţiune transversală. Ea e presărată cu câteva orificii umplute cu grăsime.

B) Ligamentul sub-pubian. Pe faţa externă a membranei obturatoare se găseşte o lamă fibroasă, numită ligamentul sau bandeleta subpubiană (Testut). Acest ligament se inseră de o parte pe ligamentul transvers al acetabului, iar pe de altă parte pe suprafaţa unghiulară a pubelui şi pe membrana obturatoare.

C) Canalul obturator sau sub-pubian *(canalis obturatorius).* Canalul obturator este un canal osteo-fibros, format de şanţul obturator, membrana obturatoare şi ligament sub pubian. El are doi pereţi şi două orificii (Testu-Jacob). *Păretele superior* e format de şanţul obturator; *păretele inferior* e format de ligament sub-pubian sau mai bine zis de unghiul diedru, pe care îl delimitează membrana obturatoare cu ligamentul sub-pubiană. Are un *orificiu pelvian* şi *unul crural.*

Orificiul pelvian sau posterior este format în sus de partea posterioară a şanţului obturator, iar în jos de porţiunea liberă a membranei obturatoare. *Orificiul crural* sau anterior este format de porţ unea anterioară a şanţului obturator, iar în jos de marginea liberă a ligamentului sub-pubian.

Canalul obturator conţine trei organe, care de sus în jos sunt următoarele: nervul, artera şi vâna obturatoare. Acest canal are o mare importanţă în chirurgie. Prin el se produc herniile obturatorii (vezi miologia). Prin el colecţiuni purulente pot emigra din basin la coapsă. Intr'adevăr canalul obturator e umplut pe lângă elementele pachetului vasculo nervos de grăsime. Aceaste grăsime se continuă deoparte cu cea subperitoneală a basinului iar pe de altă parte cu cea a coapsei. Astfel se explică faptul că o colecţiune din basin poate emigra la coapsă.

Scanned with OKEN Scanner

ARTICULAȚIA COXO-FEMURALĂ (ARTICULATIO COXAE).

Aceasta articulațiune unește capul femurului și cavitatea cotiloidă a osului iliac; ea este o enartroză tipică.

Suprafețe articulare. Ca suprafețe articulare avem de o parte *capul femural*, de alte parte *suprafața articulară (facies lunata)* a cavității cotiloide. In articulație, ambele suprafețe sunt acoperite de un strat de cartilagiu hialin. Acest cartilagiu lipsește în partea anterioară a fosetei ligamentului rotund, cât și în fundul fosei cotiloide.

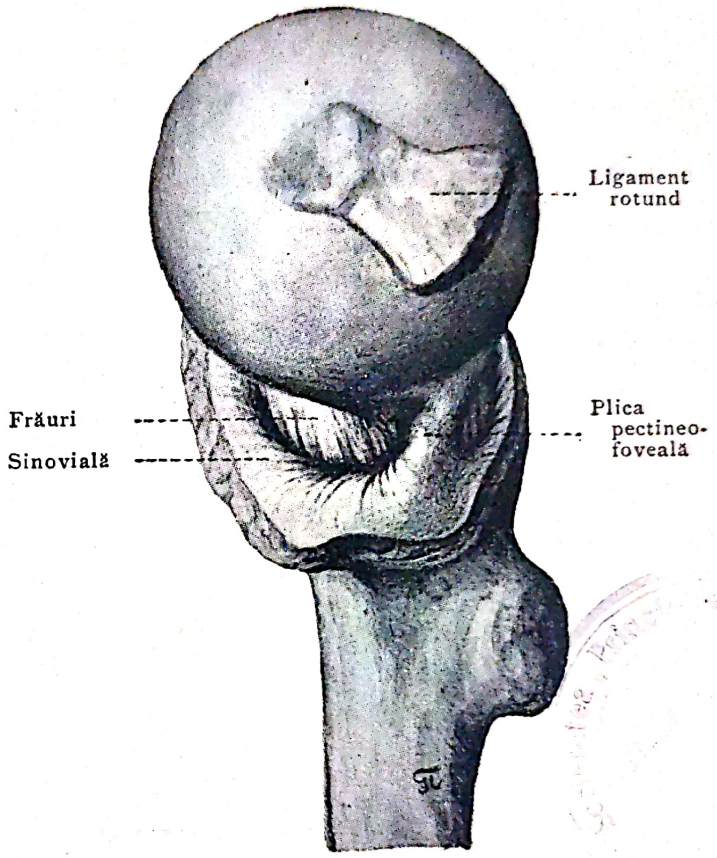

Fig. 504.

Cadrul cotiloidian. (*Labrum glenoidale*). Pe circonferința cavității cotiloide se dezvoltă un fibro-cartilagiu, dispus ca un inel și care are ca scop să mărească adâncimea cavității cotiloide; acesta este *cadrul cotiloidian*. Astfel mărită cavitatea cotiloidă prinde două treimi din capul femural. Ca și cel de la articulația scapulo-umerală, el are o formă prismatică triunghiulară, cu o față *aderentă*, ce răspunde periferiei cavității, una *externă*, ce vine în raport cu capsula și alta *internă*, ce vine în raport cu articulația.

Cadrul cotiloidian descide până în fundul scobiturilor ilio-pubiane și ilio-ischiatice umplându-le complet; la nivelul scobiturii ischio-pubiane, el trece ca o punte peste ea, transformând o într'un orificiu. Această porțiune, ce trece ca o punte peste scobitura ischio-pubiană, poarte numele de *ligamentul transvers al acetabului*.

Mijloace de unire. Articulațiunea prezintă o *capsulă*, întărită de *ligamente*; în interiorul articulațiunii se găsește un ligament, nu-

mit *ligamentul rotund*. In plus, la acţiunea de unire participă şi *cadrul glenoidian*, în afară bine înţeles, de acţiunea muşchilor şi a presiunii atmosferice.

A) Cadrul glenoidian. Cadrul glenoidian cu circonferinţa lui liberă mai îngustă ca cea aderentă, strânge capul şi'l împiedică de a ieşi afară din interiorul cavităţii. In dezarticulaţie trebuie să'l secţionăm neapărat; aierul pătrunde atunci în articulaţie şi presiunea atmosferică ajută acum la extragerea osului (Merckel).

B) Capsula articulară Capsula are forma unui manşon inserat de o parte pe osul coxal, iar de altă parte pe femur.

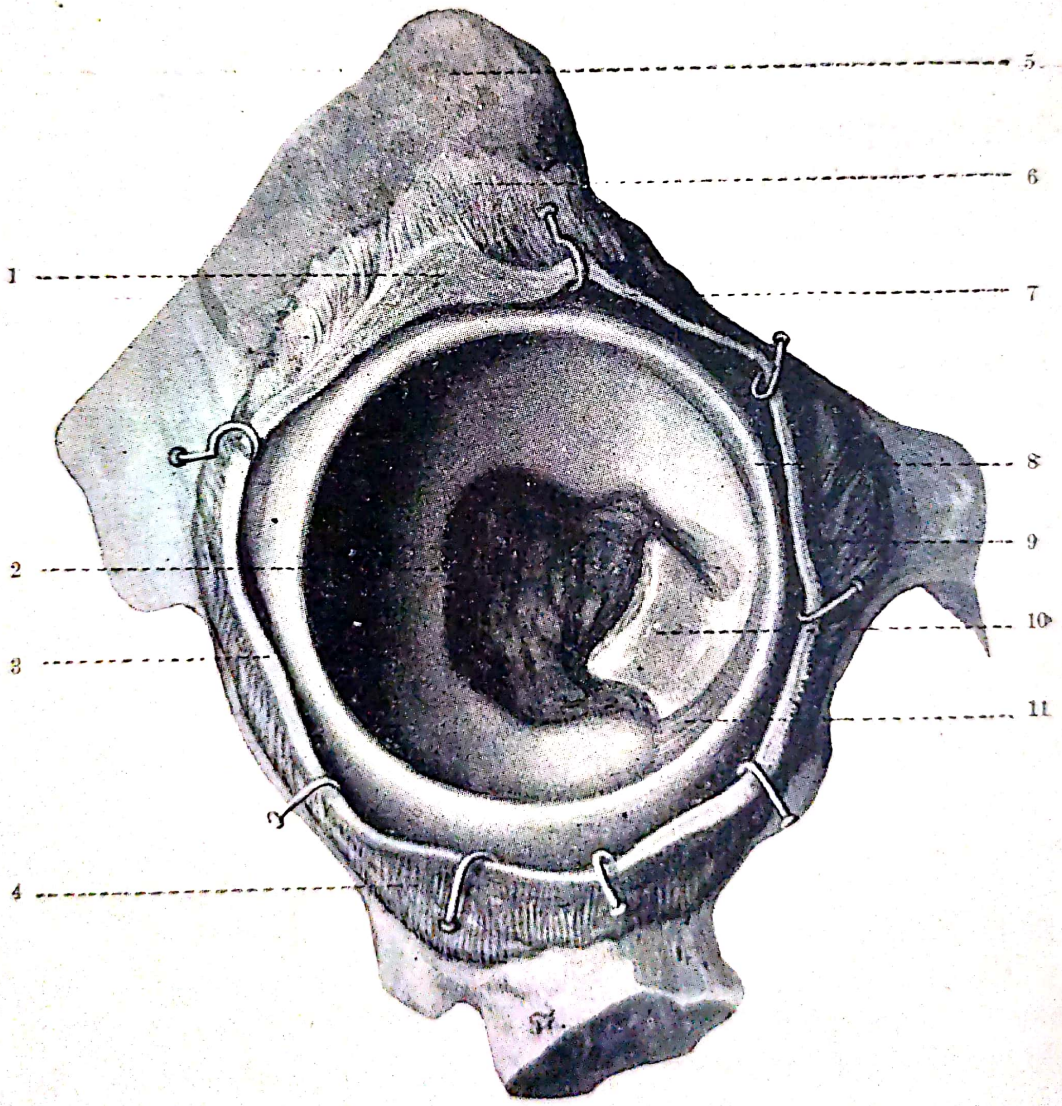

Fig. 505.

1 = Ligament ilio-pretrocanterian; 2 = Fundul acetabulului; 3 = Capsulă secţionată; 4 = Capsulă; 5 = Os iliac; 6 = Capsulă; 7 = Capsulă sectionată; 8 = Cadrul; 9 = Capsulă; 10 = Ligament rotund; 11 = Ligament transvers.

Inserţiunea pe osul coxal se face pe faţa externă a cadrului cotiloidian şi pe periferia sprâncenii cotiloide. La nivelul orificiului inschiopubian ea se inseră pe faţa externă al ligamentului transvers al acetabului, lăsând liber acest orificiu. Cadrul cotiloidian, după cum vedem în cea mai mare parte e situat în interiorul articulaţiunii.

Inserţiunea pe col este mai complexă, dar în acelaşi timp mai importantă din punctul de vedere al studiului fracturilor. Ea se face astfel: 1. *înainte* la limita externă a colului, pe linia numită intertrochanteriană anterioară; 2. *înapoi* pe faţa posterioară a colului, la unirea treimii externe cu cele două treimi interne, adică la un deget înăuntru crestei intertrochenteriane posterioare. Această inserţiune mai diferă de cea anterioară prin faptul că la nivelul ei, capsula este mult mai puţin aderentă de os. 3. *In sus* şi *în jos,* inserţiunea capsulei urmează traiectul unor linii, ce unesc inserţiunea anterioară cu cea posterioară a capsulei.

Linia de inserţiune, ajungând la extremitatea inferioară a liniei pretrochanteriane anterioare, trece înaintea micului trochanter şi ajunge la linia de inserţiune posterioară a capsulei. In partea superioară a colului, linia de inserţiune se reflectează înafară, ocoleşte marginea superioarea a colului şi ajunge la linia intertrochanteriană anterioară.

Din datele de mai sus rezultă că faţa anterioară a colului e în întregime intra-capsulară, pe când faţa posterioară e intra-capsulară numai în cele două treimi interne; deasemenea se înţelege cum o fractură în treimea externă a colului, poate fi intracapsulară înainte şi extracapsulară înapoi.

Inserţiunea capsulei se face la o distanţă mare de suprafaţă articulară a femurului; o parte din fibrele profunde, se reflectă pe col şi se urcă pe alocuri până la nivelul suprafeţei articulare a capsulei; aceste fibre recurente ridică sinoviala, formând nişte plice cunoscute sub numele de *retinacula* sau *frenula capsulae.* Capsula e puternică şi rezistentă. Ea e formată din două feluri de fibre: *longitudinale,* care sunt superficiale şi unele *circulare,* care sunt profunde. Fibrele longitudinale se grupează pe alocurea, diferenţiindu-se de restul capsulei şi formând ligamentele sau fascicolele de întărire; fibrele circulare se condensează de asemenea într'un *fascicol circular* numit *zona orbiculară.*

c) Ligamentele de întărire. *(Fascicolele de întărire longitudinale).* Aceste ligamente sunt în număr de trei: ilio-femural, ischio-femural şi pubofemural.

1. *Ligamentul ilio-femural (ligamentum iliofemurale).* Acest ligament, cunoscut în clinică sub numele de *ligamentul lui Bertin* sau

ligamentul lui Bigelow, este unul din cele mai puternice ligamente ale corpului și rezistă până la o tracțiune de 350 Kgr. (Fick). El se prezintă ca un larg evantaliu, situat pe fața anterioară a articulațiunii (Fig. 506). Prin vârful său, acest ligament se inseră sub spina iliacă antero-inferioară, iar prin baza lui pe linia intertrochanteriană anterioară. In el trebue să distingem două fascicole principale: a) *Fascicolul superior* numit *ilio-pretrochanterian*, merge orizontal,

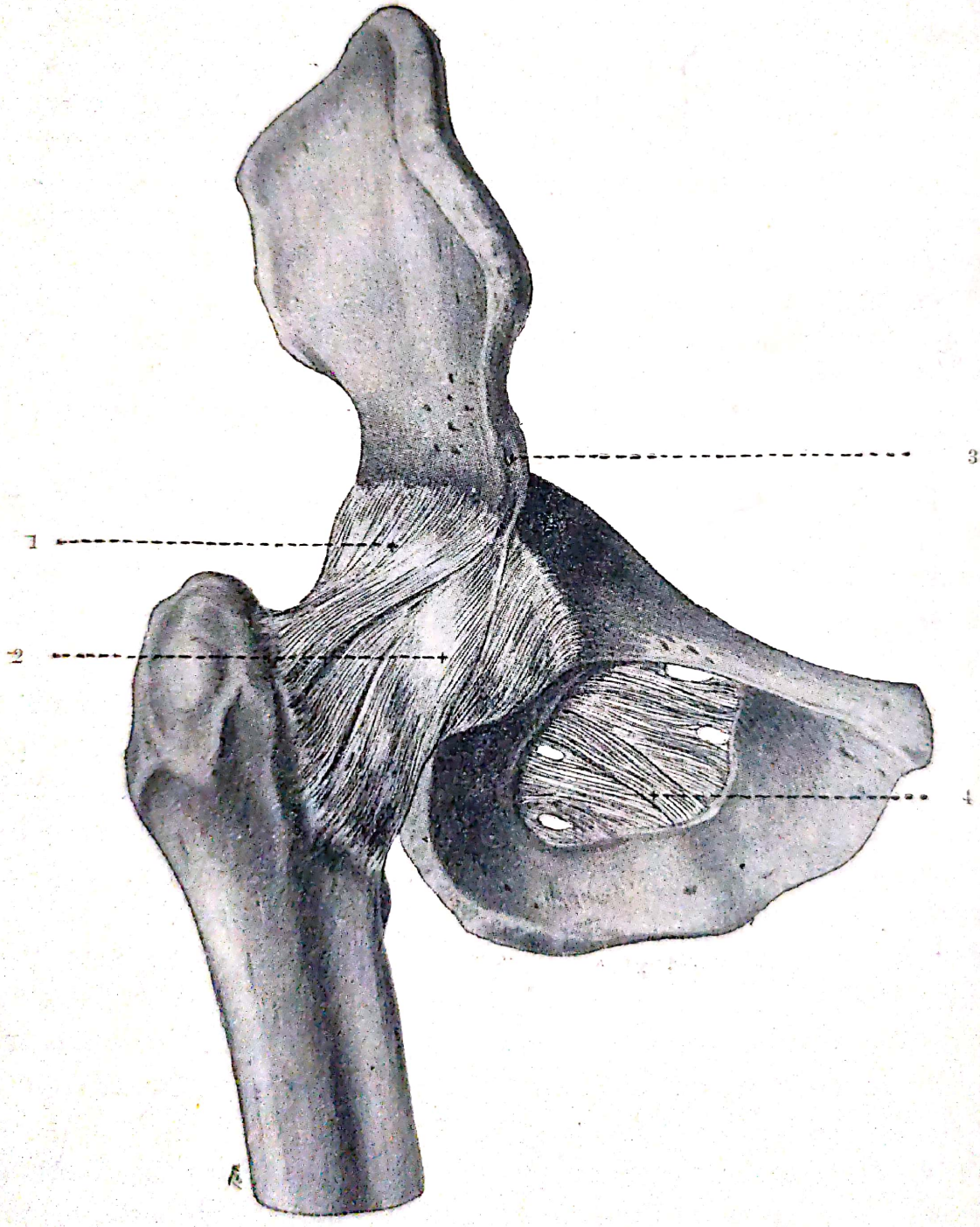

Fig. 506.

1 = Ligament ilio-pretrocanterian ; 2 = Ligament ilic-pretrocantinian ; 3 = Spina iliacă antero-superioară ; 4 = Membrană obturatoare.

aproape paralel cu axa colului şi se inseră la nivelul tuberculului petrochanterian, (Pg. 333) dinaintea marelui trochanter. b) *Fasciculul inferior*, numit încă din cauza inserţiunilor sale, fascicolul *ilio-pretrochantinian*, merge aproape vertical până la tuberculul pretrochantinian, situat înaintea trochanterului mic, la nivelul extremităţei inferioare a liniei intertrochanteriane.

Fascicolul ilio-pretocanterian limitează extensiunea, rotaţiunea înafară şi adducţiunea; fascicolul ilio-pretrocantinian limitează extensiunea.

2. *Ligamentul pubo-femural (ligamentum pubocapsulare)*. Acest ligament e situat înaintea articulaţiunii; el e format din numeroase fascicole fibroase, ce iau naştere în puncte diferite: eminenţa ilio-pectinee, creasta pectineală, ramura superioară a pubelui. De acolo fibrele lui converg către micul trochanter, unde se inseră lângă fascicolul ilio-pretrocantinian într'o mică fosetă, situată înaintea acestei proeminenţe. Ligamentul pubo-femural împreună cu cele două ramuri ale ligamentului ilio-femural,

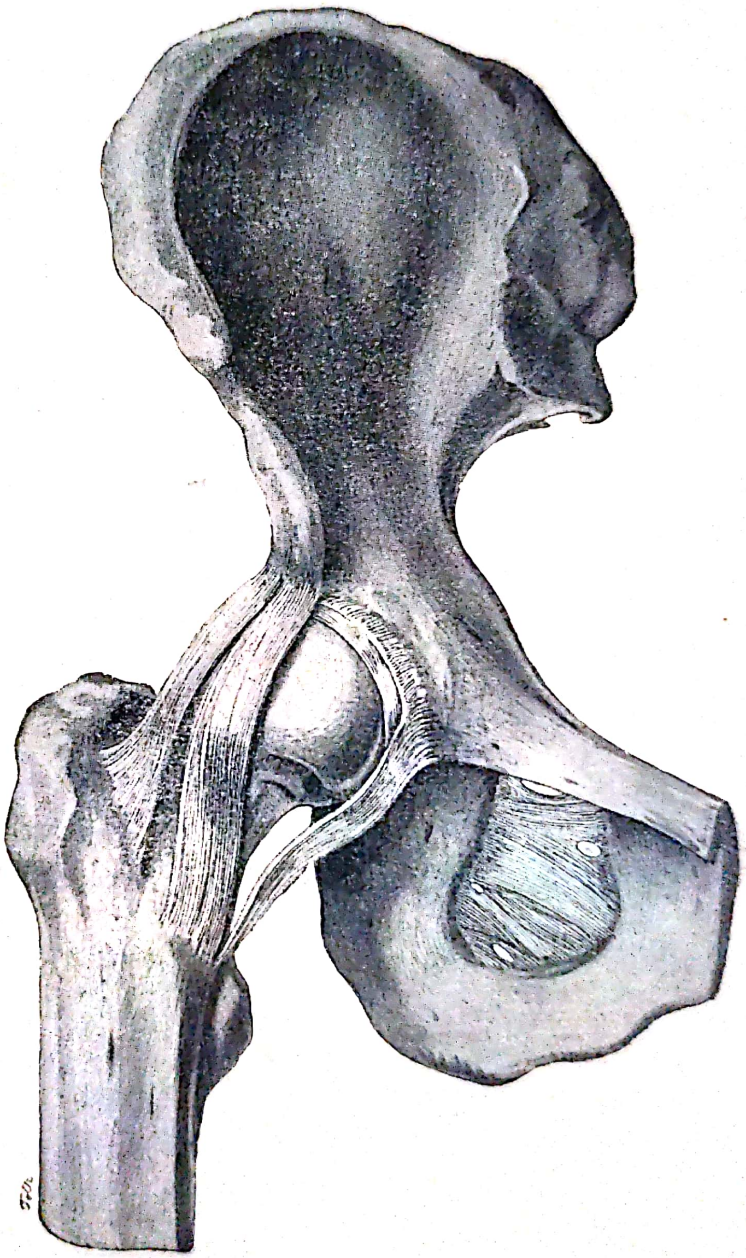

Fig. 507.

Pe acest preparat s'a secţionat capsula spre a se evidenţia înserţiunea celor trei ligamente (ilio-pretrocanterian, ilio-pretrocantinian şi pubo-femural).

formează pe fața anterioară a articulațiunii un N majuscul, în care ramurile paralele sunt reprezentate prin ligamentul pubo-femural și fascicolul ilio-pretrochanterian, iar ramura de unire, prin ligamentul ilio-pretrochantinian.

Ligamentul pubo-femural limitează mișcarea de abducțiune și rotațiune înafară.

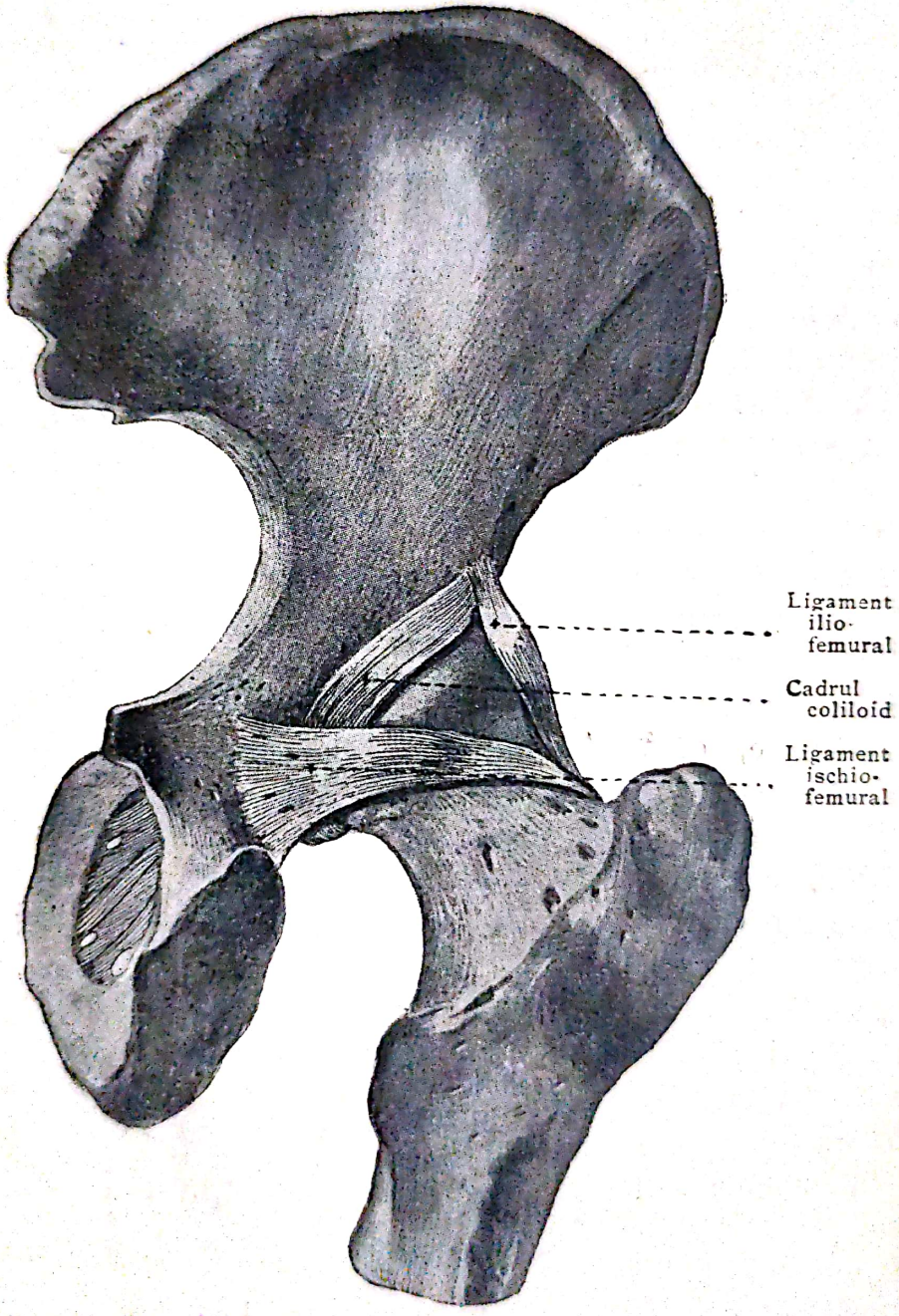

Fig. 508.

Pe acest preparat s'a secționat capsula, spre a se vedea inserțiunea ligamentului ischio-femural.

3. *Ligamentul ischio-femurel (ligamentum ischiocapsulare).* Acest ligament e situat pe faţa posterioară a articulaţiunii. (Fig. 508). El pleacă de pe jumătatea superioară a tuberozităţii ischiatice, de pe scobitura subcotiloidiană şi de pe porţiunea ischiatică a sprâncenii cotiloide; de aici fibrele lui merg înafară şi în sus terminându-se astfel: *a)* o parte şi anume cele mai superioare merg către marele trochanter, încrucişând în drumul lor marginea superioară a colului şi vin de se termină înaintea şi deasupra fosei digitale. Ele formează

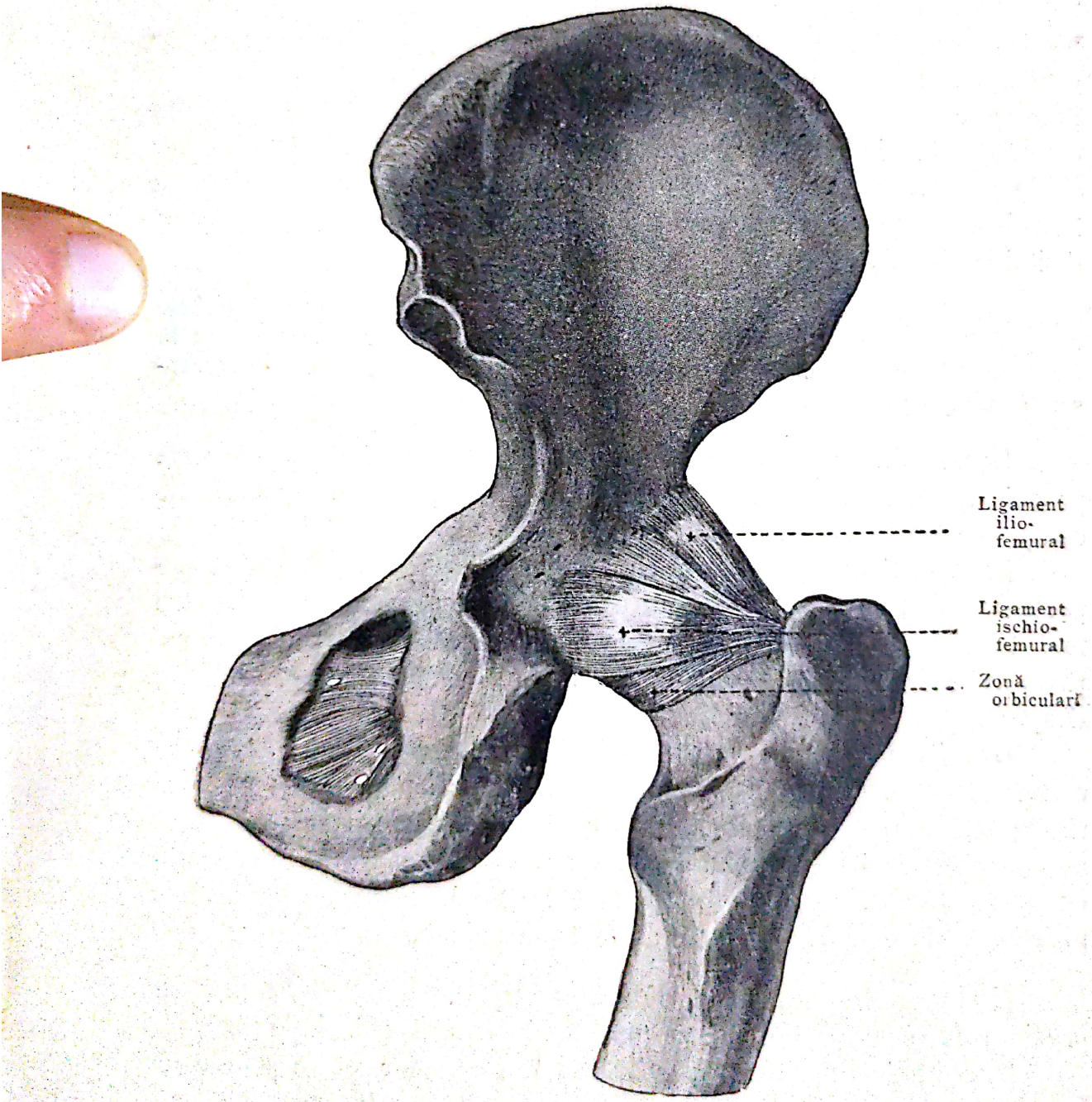

Fig. 509.

un fascicol numit *ischio-supra-cervical; b)* o altă parte din fibre şi nume, cele mai inferioare se termină în zona orbiculară; ele formează un fascicol numit *ischio-capsular* sau *ischio-zonular*. (Poirier).

Ligamentul ischio-femural limitează mişcarea de rotaţiune a femurului înăuntru şi adducţiunea.

Zona orbiculară (*zona orbicularis*). Această zonă ocupă faţa profundă a capsulei articulare de aceea se poate vedea mai uşor într'o articulaţiune deschisă sub sinovială sau pe secţiuni ale capsulei. În modelul 510 preparat după technica lui Tandler (secţiunea capsulei, secţionarea capului) zona orbiculară se vede pe faţa profundă a capsulei. La suprafaţa capsulei, ea se evidenţiază puţin pe partea posterioară şi inferioară a articulaţiunii. (Fig. 509.) Zona orbiculară este formată din două feluri de fibre, unele cu inserţiune osoasă, iar altele proprii. Fibrele cu inserţiune osoasă se prezintă ca un inel ce înconjoară colul, inel fixat în sus de partea superioară a sprâncenii cotiloide. (Fig. 511.)

Descripţiunea lui Weber este următoarea: Un fascicol fibros se desprinde de pe sprânceana cotiloidă, sub spina iliaca antero-inferioară şi se bifurcă în două ramuri, care descind, una înaintea, alta înapoia colului, pe care-l îmbrăţişează ca o praştie. (Fig. 511.)

Inafară de aceste fibre cu inserţiune osoasă mai sunt unele fibre proprii, adică fără inserţiune osoasă şi care formează în capsulă inele complecte sau aproape complete.

Zona orbiculară reprezintă un mijloc de susţinere foarte important al gâtului femural. Fiind că zona orbiculară are un diametru mai îngust decât cel al capului, se înţelege că acesta nu poate părăsi cavitatea cotiloidă decât dacă zona orbiculară a fost ruptă sau desprinsă de pe os.

Grosimea capsulei. Capsul articulaţiunii coxo-femurale este caracterizată prin grosimea şi rezistenţa ei. Această grosime însă variază; maximul este la nivelul fascicolului ilio-petrochanterian, unde ajunge până la 10—13 milimetri. La partea anterioară şi inferioară, capsula este foarte subţire, măsurând 2—3 milimetri numai. La acest nivel capsula e în raport cu muşchiul psoas-iliac.

E) Ligamentul rotund (*Ligamentum teres*). Ligamentul rotund se prezintă ca o bandă fibroasă, situată în interiorul articulaţiunii.

Inserţiunile lui sunt următoarele: 1. Pe femur el se prinde în foseta, situată pe cap (*fovea capitis*); această inserţiune nu se face în toată întinderea fosetei, ci numai în partea ei anterioară. 2. Pe

osul coxal inserţiunea se face pe ligamentul transvers şi pe părţile osoase învecinate (coarnele ce limitează scobitura ischiopubiană).

Inserţiunea coxală a ligamentului se prezintă ca o lamă resfirată; pe când fibrele lui mijlocii se inseră pe ligamentul transvers, fibrele lui superioare se condensează într'un fascicol special, numit *fascicolul pubian*, (*rădăcina* sau *ramura pubiană*), care se inseră pe cornul pubian al scobiturii, iar fibrele lui inferioare se condensează deasemenea într'un fascicol, numit *ischiatic*,

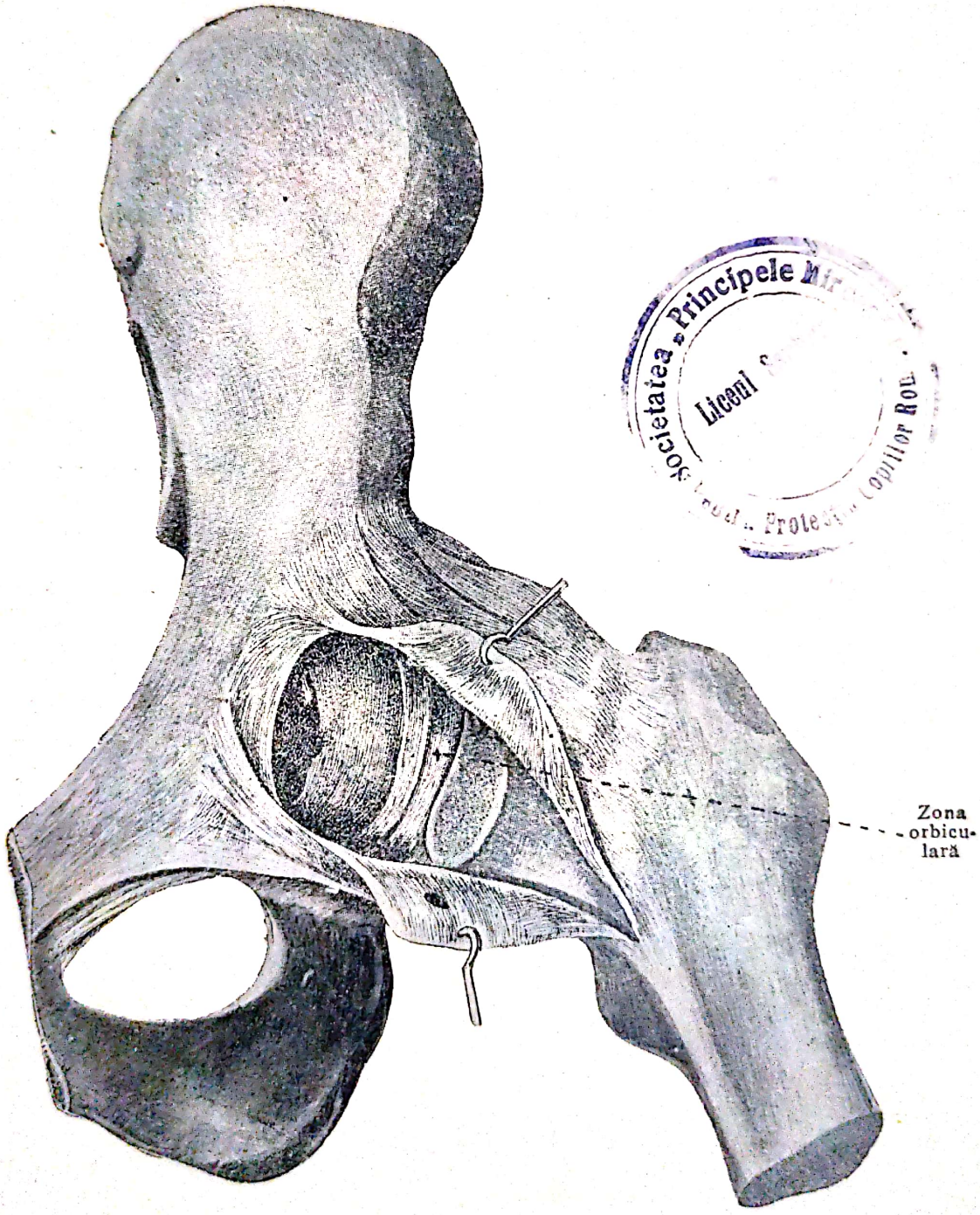

Societatea „Principele Mir... Liceul ... Protecţ... Copiilor Rom.

Fig. 510.

(Preparat după technica lui *Tandler*.)

Scanned with OKEN Scanner

rădăcină sau *ramură ischiatică* ce se inseră pe cornul ischiatic al acestei scobituri. Inafară de aceste fibre de inserțiune, mai sunt fibre, ce merg profund către fundul cavității; aceste fibre pot să se grupeze în fascicole, ce ridică sinoviala articulară, determinând plice ale sinovialei. (Testut, Poirier).

Acestui ligament îi s'au atribuit foarte multe funcțiuni (Fick): susținerea

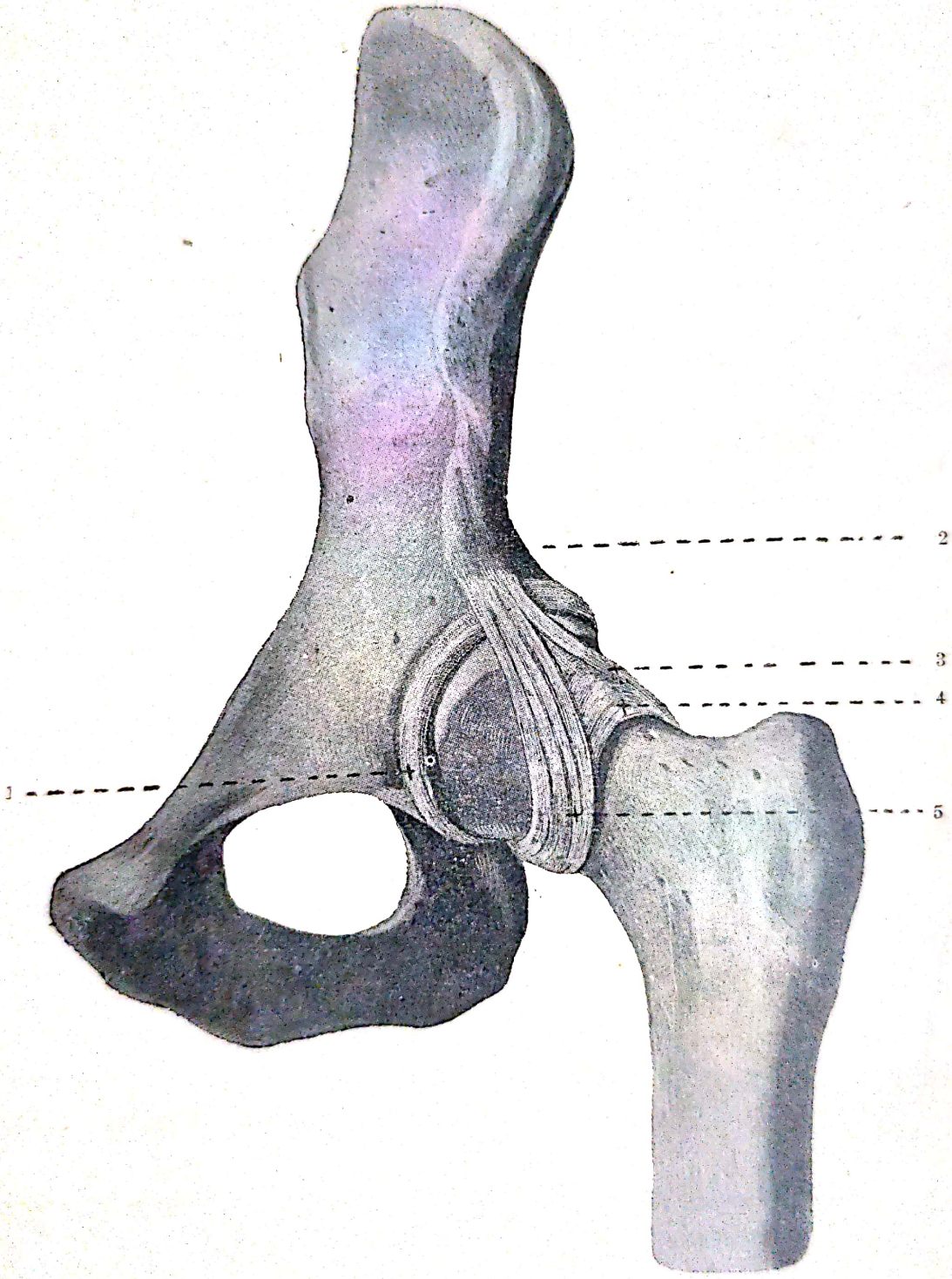

Fig. 511.

1 = Cadrul cotiloidian; 2 = Spina iliacă antero-inferioară; 3 = Zona orbiculară (fibre cu inserțiune osoasă); 4 = Zona orbiculară (fibre proprii); 5 = Zona orbiculară (fibre cu inserțiune osoasă).

capului femural în cavitatea plată a embrionului (Barkov); conducător de vase pentru capul femural (Henle, Sappey); secretor de sinovie (Henle); răspânditor și distribuitor de sinovie (Welker). Aceste explicații sunt însă combătute prin cercetările anatomice, care au arătat posibilitatea absenței lui, fără ca această lipsă să fi avut vre-o influență apreciabilă asupra funcționării articulațiunii. Studiile de anatomie comparată și embriologie au schimbat complect natura explicațiunilor. Ne aflăm în fața a două păreri. (Testut.)

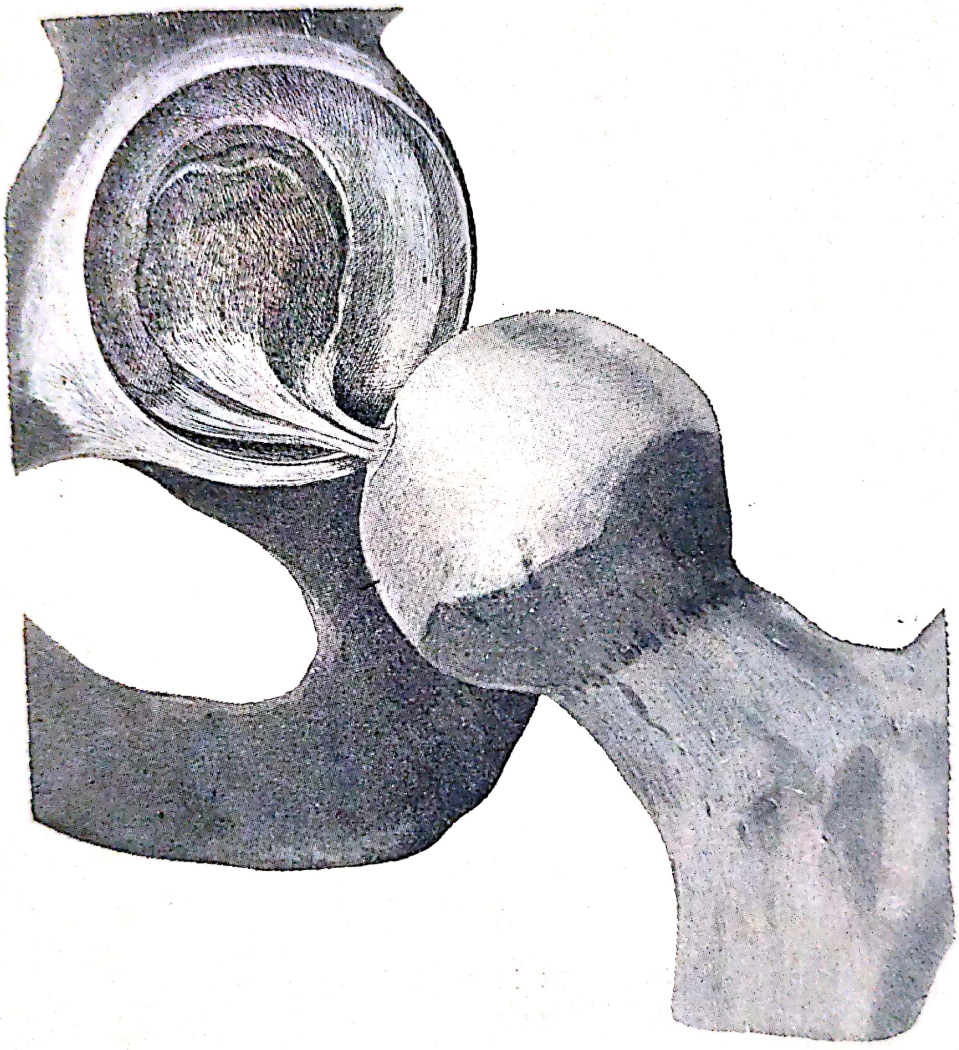

Fig. 512.

Ligamentul rotund. In cavitatea cotiloidă se văd cele trei fascicole coxale.

1. După prima părere, ligamentul rotund este o porțiune din capsula embrionară; cercetările lui *Moser* au arătat la om că, în evoluțiunea embrionară ligamentul face parte din capsula articulațiunii și în urmă, se izolează.

2. După a doua părere, el este un rest dintr'un mușchiu *pubo-femural*, care printr'o extremitate se inseră pe capul femurului, iar prin cealaltă pe pube sau se continuă cu pectineul. Un asemenea exemplu îl găsim la struț, la care mușchiul pectineu se continuă cu ligamentul rotund. (Testut, Poirier).

Ori care ar fi semnificarea morfologică a ligamentului rotund, el nu trebue considerat, după Braus, ca lipsit de valoare funcțională; acest ligament conține vase nutritive pentru capul femurului care au un rol important, în special, în timpul perioadei de osificare. De asemenea ligamentul fiind înconjurat de sinovială (vezi mai jos), mărește suprafața de secrețiune a acestei membrane; contribue în plus prin mișcările lui la răspândirea sinoviei pe suprafețele articulare. După cum vedem, Braus revine la explicațiunile mai vechi. Rolul său mecanic e mic. El ajută legamentul ilio-femural în acțiunea lui; ligamentul rotund se întinde când coapsa ridicată înainte e rotată înafară sau pusă în adducțiune (Fick).

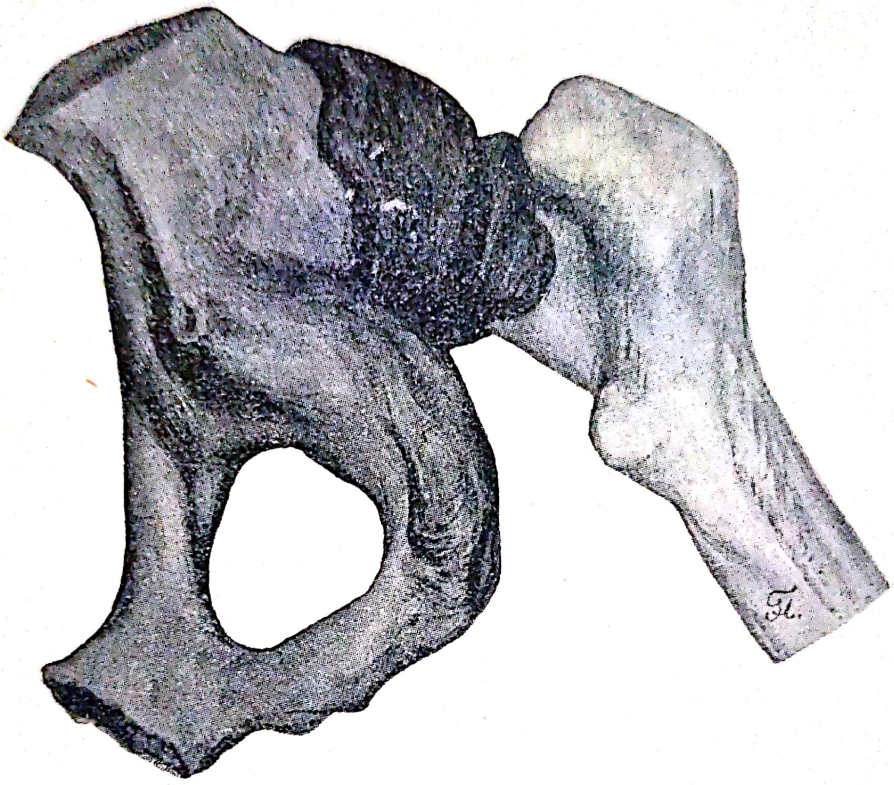

Fig. 513.

Sinovială injectată văzută posterior.

Rolul presiunei atmosferice în menținerea suprafețelor articulare. Acest rol a fost studiat la generalități (vezi pag. 388). Aci trebuie să spunem că suprafața semilunară fiind de 12 centimetrii, presiunea atmosferică e de 12 kgr. aproximativ. Greutatea membrului inferior fiind de 9—10 kgr. se înțelege cum presiunea atmosferică singură poate susține capul femural. (Fick).

Sinoviala. Sinoviala are dispoziținea obișnuită, adică tapetează fața profundă a capsulei, iar la nivelul inserțiunilor acesteia ea se reflectează pentru a se termina la marginea cartilagiului articular. Aceasta porțiune reflectată tapetează porțiunea intra-articulară a colului, iar la osul coxal fața externă a cadrului cotiloidian.

La nivelul, unde sinoviala se reflectează, ea este ridicată fie de vase, fie de fascicole fibroase recurente, ce provin din capsulă: se formează astfel nişte plice (*frenula* sau *retinacula capsulae*), între care se găsesc mici depresiuni. Dintre aceste plice, una este constantă; ea merge dealungul marginii inferioare a colului şi poartă numele de *plica pectincofoveală a lui Amantini*. Capsula este foarte solidă şi nu se lasă a fi străbătută de prelungiri ale sinovialei; numai în partea posterioară a colului, sinoviala ridică puţin capsula şi

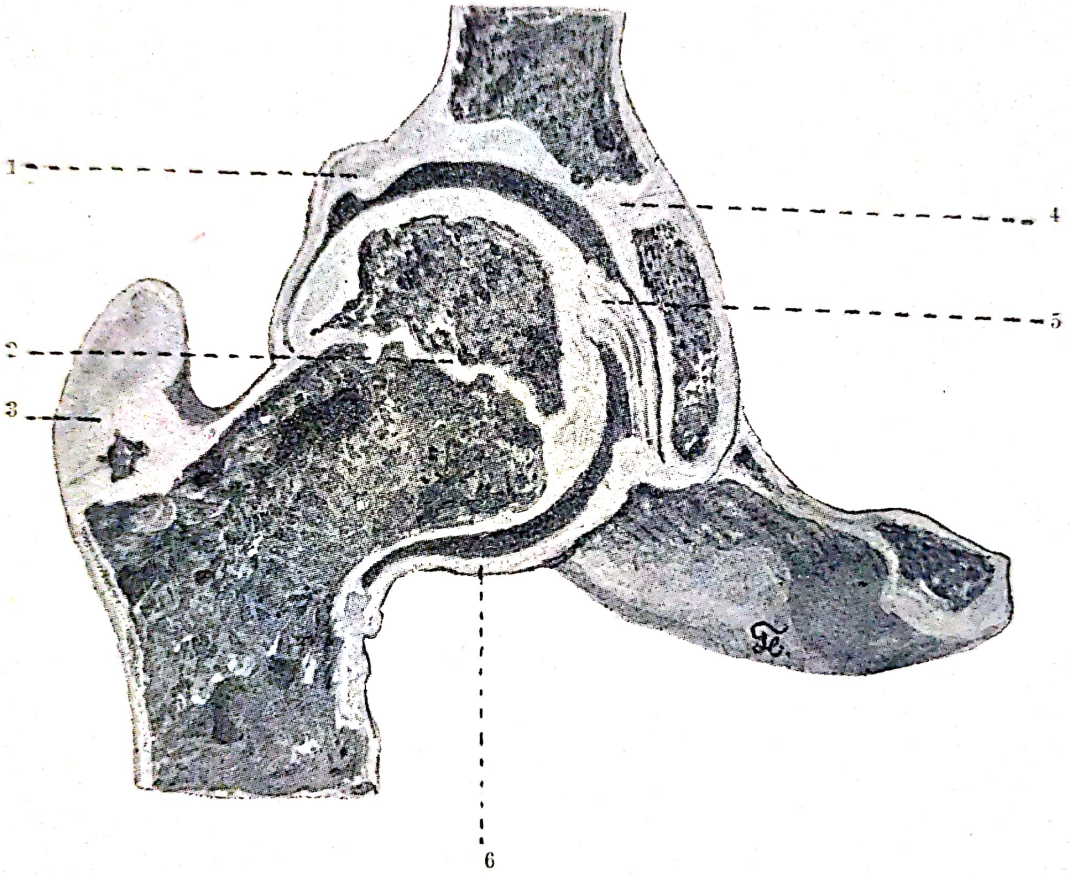

Fig. 514.

1 = Ligamentul ilio-femural; 2 = Cartilagiu de conjugare; 3 = Trocanter neosificat; 4 = Steaua cartilaginoasă; 5 = Ligament rotund; 6 = Capsulă.

formează un fund de sac, care devine foarte evident după o injecţie cu seu. (Fig. 513.) Uneori la partea anterioară, capsula este prevăzută de un orificiu, pe unde sinoviala comunică cu bursa psoasului.

Sinoviala tapetează şi ligamentul rotund, căruia îi formează o invelitoare completă; ea închide scobitura ischio-pubiană.

Raporturi. Articulaţia coxo-femurală vine în raport înainte cu regiunea topografică, numită *triunghiului lui Scarpa*, înapoi, în sus şi înafară cu muşchii regiunii fesiere. In jos şi înăuntru articulaţia vine în raport cu obturatorul extern.

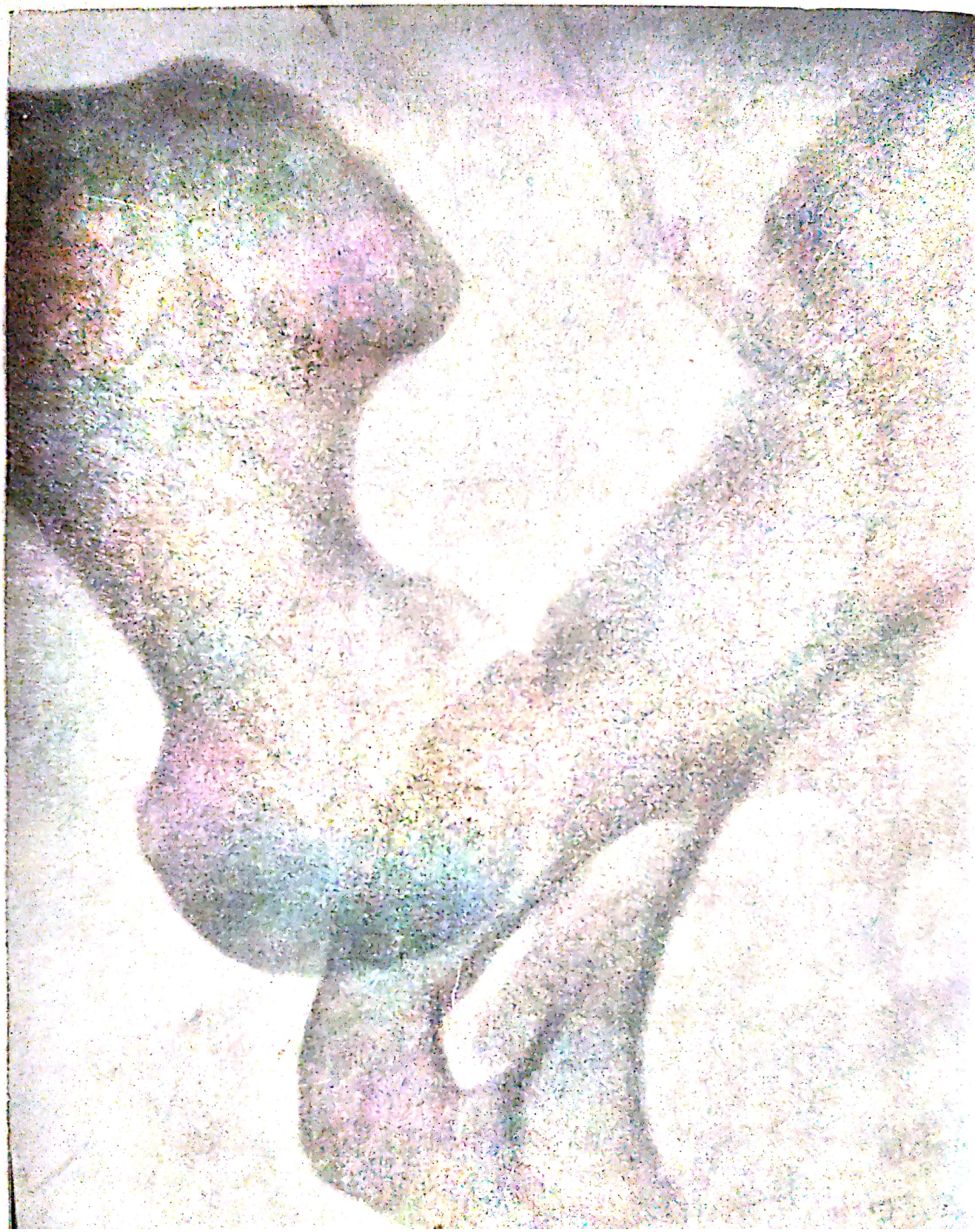

Fig. 515. — Luxație a șoldului. (Prof. *Iacobovici*.)

Raporturile sinovialei cu cartilagiile de conjugare ale extremităţei superioare a femurului. Cartilagiu de conjugare al extremităţei superioare a femurului este în întregime intra-articular. (Fig. 514.) Se înţelege importanţa acestui raport în osteomielita femurului când leziunea osoasă se poate propaga la sinovială.

Burse seroase periaticulare. Vezi bursele seroase şi tecile sinoviale ale membrului inferior.

Mişcări. In aceasta articulaţie avem mişcările caracteristice enartrozelor: *flexiunea, extensiunea, abducţiunea, adducţiunea, circumducţia, rotaţiunea.*

1. *Flexiunea şi extensiunea,* se execută în jurul unui ax transversal, ce trece prin fovea capitis şi prin vârful trochanterului mare. (Testut.) In flexiune coapsă se apropie de abdomen, în extensiune ea se depărtează şi se înclină către fesă. Intinderea ambelor mişcări este de 130°. In flexiune partea anterioară a capsulei şi ligamentul lui Bertin se relaxează: limitarea acestei mişcări e făcută de muşchii posteriori ai coapsei. Aşa se explică de ce flexiunea unui membru pus în rectitudine (când muşchii sunt întinşi) este mai mică ca cea a membrului îndoit de la genunchi (când muşchi sunt relaxaţi). In poziţiunea numită „*pe vine*“ coapsa se alipeşte de păretele abdominal anterior. In extensiune, partea anterioară a capsulei şi ligamentul lui Bertin se întind, limitând mişcarea. Totuşi noi putem duce membrul în extensiune forţată. Trebue observat că în asemenea cazuri extensiunea maximă nu se obţine în articulaţia coxo-

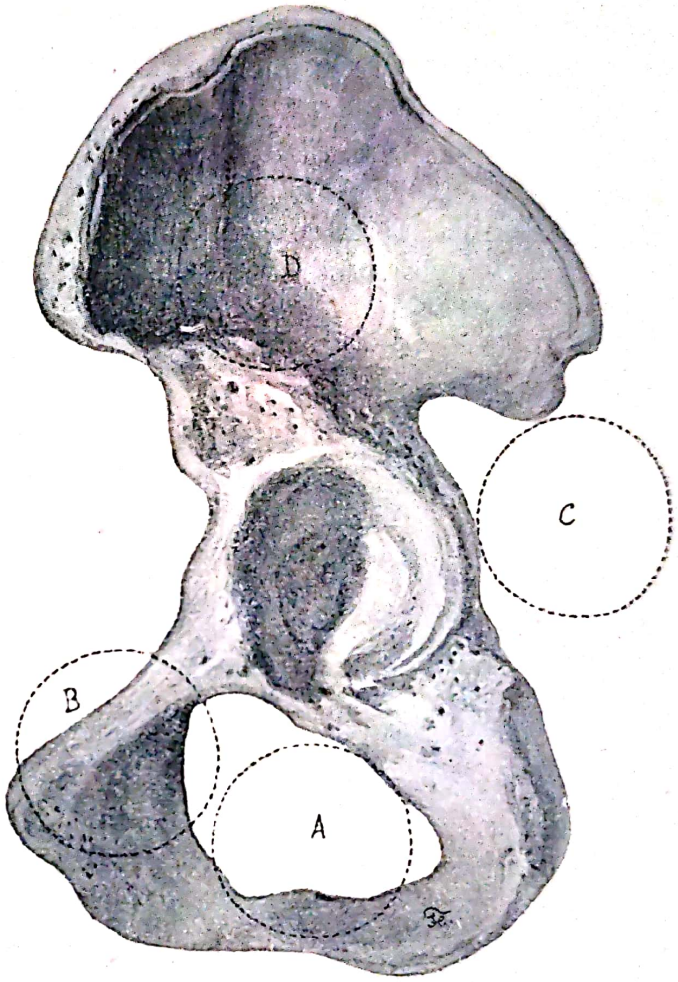

Fig. 516.

Poziţiunea capului în diferitele luxaţiuni. *A* = Luxaţiune obturatoare; *B* = Luxaţiune pubiană; *C* = Luxaţiune ischiatică; *D* = Luxaţiune iliacă.

femurală, respectivă ci prin o mişcare de flexiune în articulaţiunea coxo-femural a membrului de partea opusă, graţie căreia se produce o îndoire a trunchiului înainte; mişcarea se petrece acum în coloana vertebrală. Ligamentele ilio-femurale au rolul de căpetenie în staţiunea verticală, opunându-se căderei trunchiului înapoi.

b) *Abducţiunea şi adducţiunea* se petrec în jurul unui ax sagital, ce trece prin centrul capului. Abducţiunea e mişcarea prin

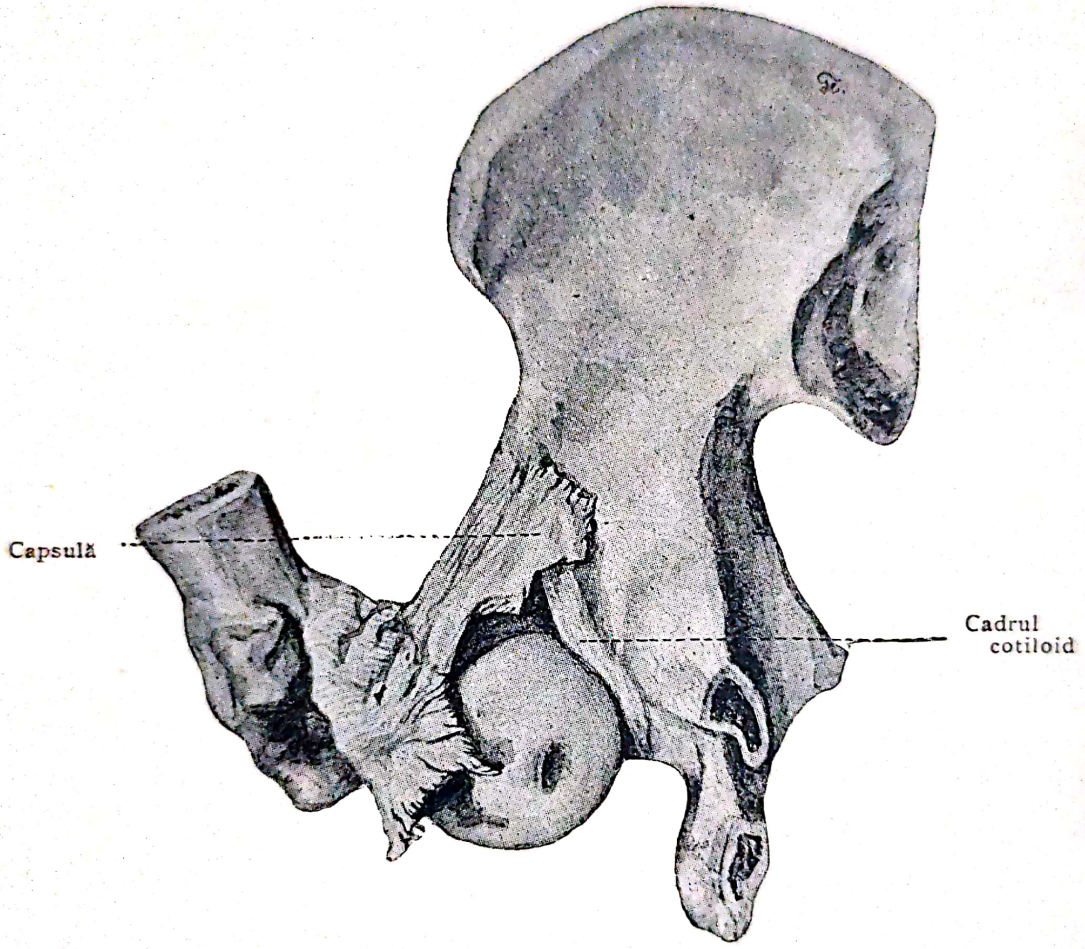

Fig. 517.

Luxaţiune experimentală pe preparat. Poziţiune subcotiloidiană. (Absenţa ligamentului rotund.)

care coapsa se depărtează de linia mediană; limitarea ei este produsă de întinderea ligamentului pubo-femural şi când membrul e în extensie prin intermediul celui ilio-pretrochantinian. Adducţiunea e mişcarea inversă, prin care coapsa e adusă înăuntru. Aceasta mişcare se opreşte prin întâlnirea celor două membre superioare; dacă coapsa este puţin flexată atunci membrul superior poate trece dincolo de linia mediană şi dincolo pe coapsa opusă, limitarea ei este făcută prin întinderea ligamentului ilio-pectochanterian. Ambele miş-

cări sunt mai întinse în flexiunea coapsei, când ligamentele sunt relaxate.

c) *Circumducţiunea* e mişcarea, ce rezultă din succesiunea celor patru mişcări precedente.

d) *Rotaţiunea* se face înăuntru sau înafară, împrejurul unui ax vertical, ce trece prin centrul capului femural. Rotaţiunea înafară *(supinaţiunea femurală)* e limitată de fascicolul ilio-pretrochanterian,

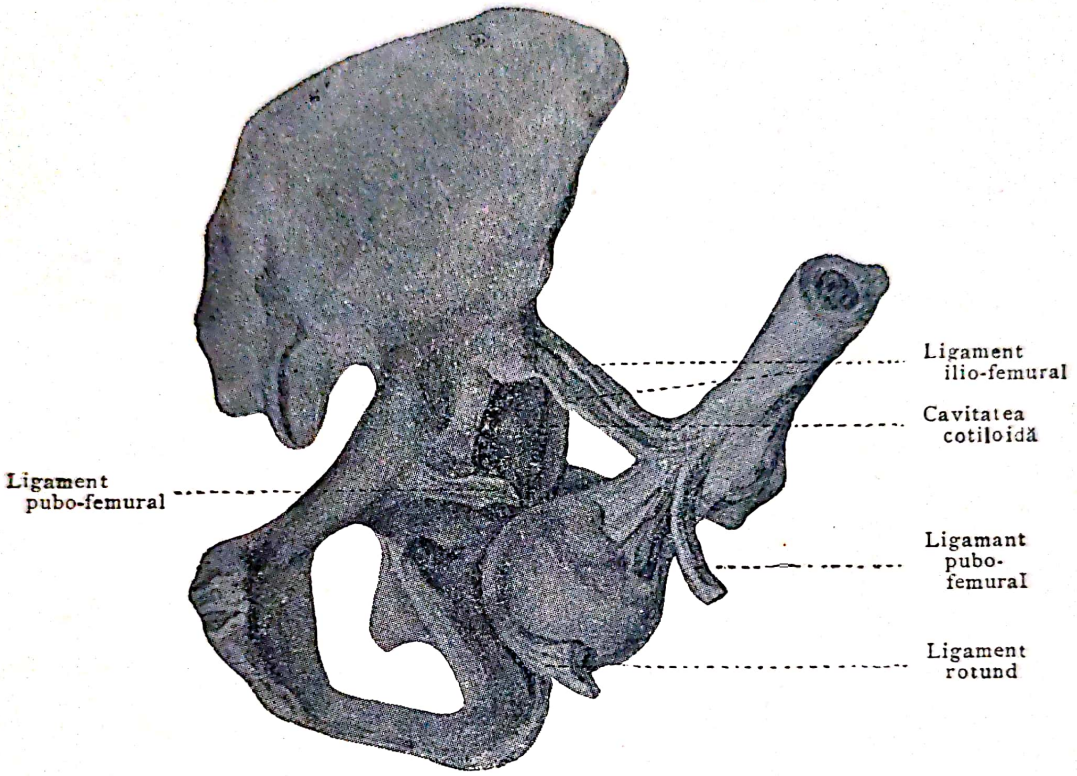

Fig. 518.
Luxaţiune pubiană.

rotaţiunea înăuntru (*pronaţiunea femorală*) e limitată de ligamentul ischio-femoral şi ilio-pretrocantinian.

APLICAŢIUNI MEDICO-CHIRURGICALE.

Explorare. Am văzut (Pg. 355) modul de explorare a capului femural. Capul femural foate fi explorat şi prin regiunea fesieră; în acest scop, coapsa trebuie pusă în flexiune forţată, adducţiune şi rotaţiune internă.

Tot acum trebuie să cunoaştem linia lui *Nelaton-Roser*. Linia lui Nelaton-Roser se duce de la spina iliacă antero-superioară la partea cea mai proeminentă a tuberozităţii ischiatice. In mod nor-

mal, dacă punem coapsa în flexiune, marginea superioară a trocanterului mare atinge această linie. Se înțelege ușor că într'o luxație în sus, trocanterul se va ridica deasupra liniei.

Luxațiuni. Când în urma unui traumatisin, capul femural părăsește cavitatea cotiloidă, el poate fi dus fie înaintea ei, fie înapoi. Avem deci raportând la cavitatea cotiloidă două mari grupe de luxațiuni: *precotiloidiane* și *retro-cotiloidiane* (Forgue).

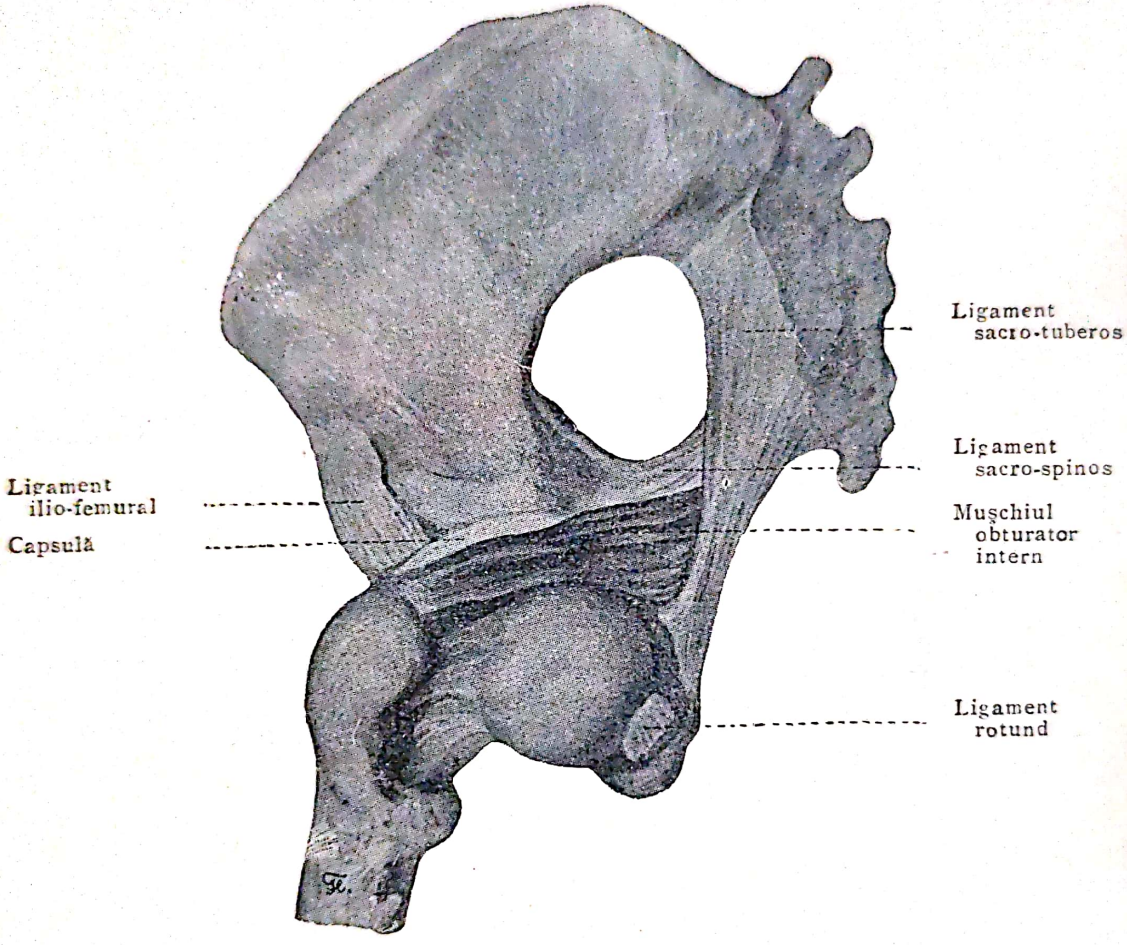

Fig. 519.

Luxațiune ischiatică (mușchiul obturator intact).

Luxațiunile retro-cotiloidiane după situațiunea capului pot fi *ischiatice* (în marea scobitură sciatică) sau *iliace* (fosa iliacă).

Luxațiile precotilodiane pot fi *perineale* (în dreptul ramurei inferioare a ischionului), *obturatoare* (în dreptul găurii obturatoare) *pubiane* (în dreptul ramurii superioare a pubelui).

Luxațiunile în această articulațiune se fac în doi timpi ca și la umăr. Intr'un prim timp (fig. 517) femurul foarte puternic flexat, rupe partea inferioară a capsulei, și prin ruptura produsă iese afară din cavitatea cotiloidă (după ce a smuls sau rupt și ligamentul rotund).

Primul timp al ori cărei luxaţiuni este sub-cotiloidian după cum la umăr era sub-glenoidian.

Intr'un al doilea timp extremitatea femurala inferioară suspendată de ligamentul ilio-femoral se deplasează în sens invers de cât cea superioară. Presupunem coapsa deplasată înăuntru (în adducţiune şi extensiune), capul se va duce înapoi; vom avea o luxaţiune retro-cotiloidiană. Presupunem coapsa deplasată înafară (abducţiune şi extensiune), capul se va duce înainte; vom avea o luxaţiune precotiloidiană.

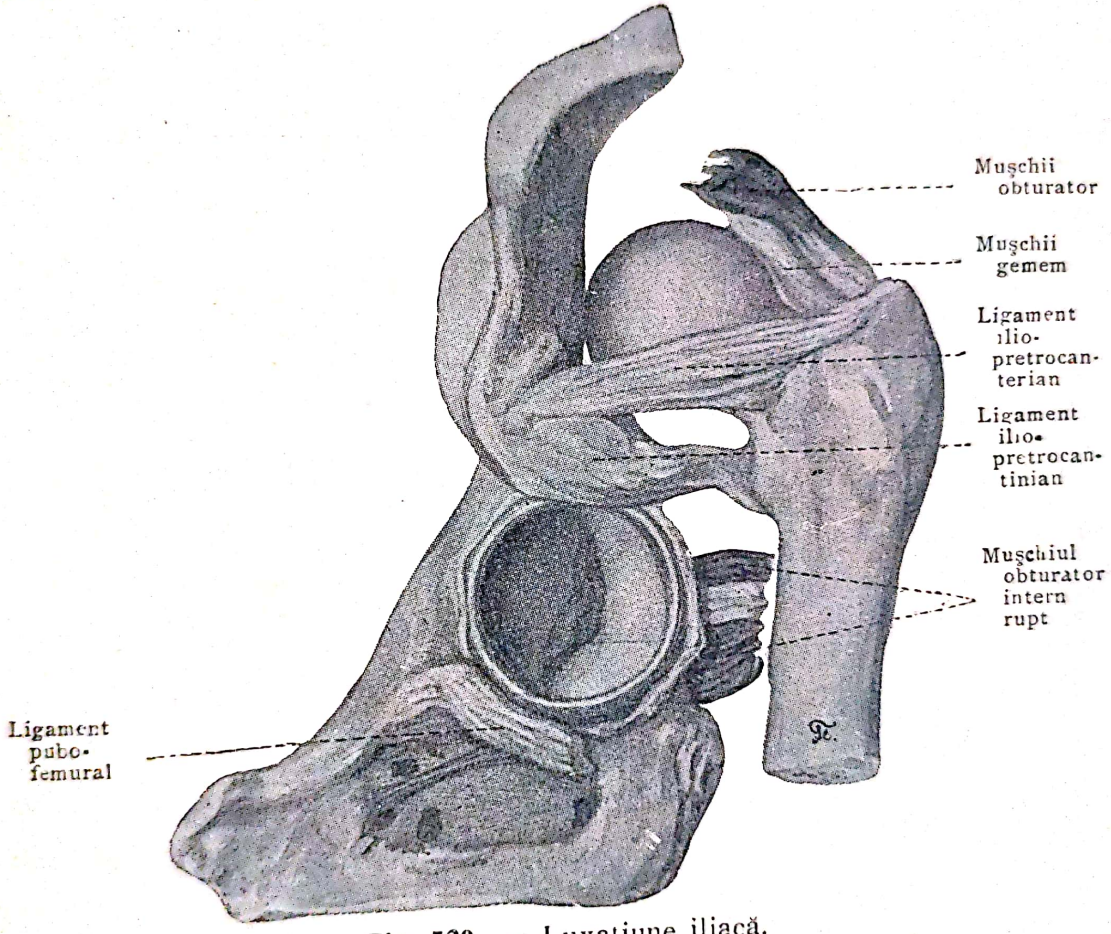

Fig. 520. — Luxaţiune iliacă.

Dacă în luxaţiunea retro-cotiloidiană, muşchiul obturator intern este intact, capul rămâne sub el, în poziţiune joasă ischiatică (fig. 519); dacă acest muşchi e rupt capul se ridică în poziţiune înaltă (iliacă, fig. 520). Tot aşa şi în luxaţiunile precotiloidiene, după gradul de ruptură a capsulei, capul rămâne într'o poziţiune joasă (obturatoare, fig. 521) sau în poziţiune înaltă (pubiană, fig. 518).

În luxaţiuni membrul e pus în atitudine vicioasă. El este scurtat (alungit în cele obturatoare). În fine examenul radiografic completează diagnosticul.

Luxaţiuni congenitale. Cele mai frecvente luxaţiuni congenitale se găsesc în această articulaţiune. La naştere chiar, toate părţile ar-

ticulaţiunii sunt alterate: cavitate cotiloidă, cap femural, ligamente, muşchi. Capul este situat deasupra cavităţii cotiloide. Sub influenţa mersului, toate aceste alteraţiuni se accentuează şi capul se deplasează în poziţiune iliacă.

Artrite. Artritele coxo-femurale pot fi produse de diferiţi microbi, Cele mai importante prin frecvenţa şi gravitatea lor sunt artritele coxo-femurale de natură tuberculoasă (coxo-tuberculoze, coxalgie).

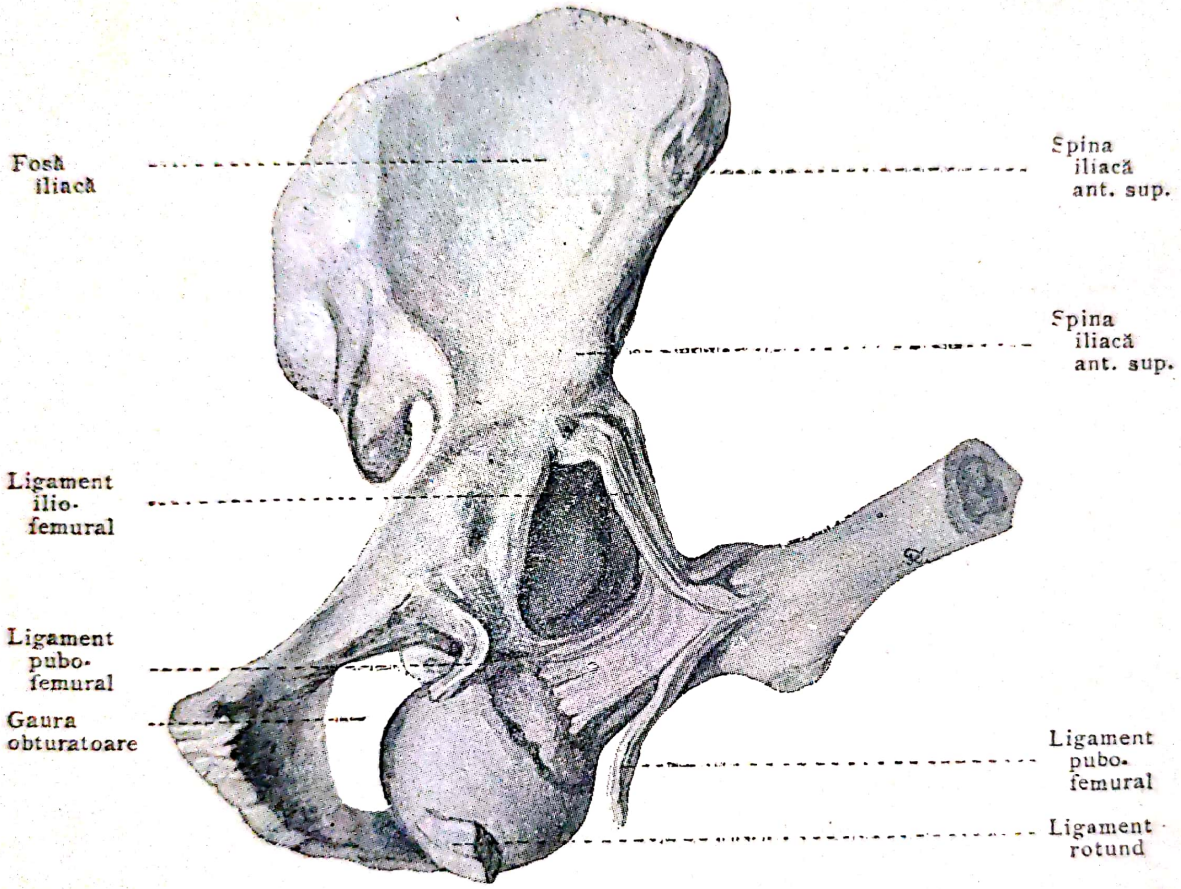

Fig. 521.

Luxaţiune obturatoare.

Dezarticulaţiune şi rezecţiune. Dezarticulaţia şoldului este o operaţie grea din punct de vedere technic, şi gravă ca rezultat ulterior. De aceea nu se recurge la ea, de cât în cazuri extreme (tumori, zdrobiri ale membrului inferior). Articulaţiunea este profund situată între regiuni foarte vascularzate; deci înainte de a dezarticula trebuie să ne asigurăm de o bună hemostază.

Rezecţiunea constă în secţionarea efizei proximale a femurului însoţită uneori şi de ridicarea sprâncenii cotiloide. Timpii rezecţiunii sunt: 1. incizia pielei şi a muşchilor (incisia fesierului mare, dezinserţiunea muşchiului fesier mijlociu şi mic); 2. deschiderea capsulei; 3. decorticarea buzelor capsulei; 4. luxaţiunea femurului; 5. ferăstruire. (Fig. 522 şi 523.)

§ 3. ARTICULAȚIA GENUNCHIULUI (ARTICULATIO GENU)

Articulația genunchiului unește femurul, tibia și rotula. Peroneul, după cum vedem, nu ia parte la alcătuirea ei. Dacă se consideră rotula ca un sesamoid desvoltat în quadriceps, articulația devine un aparat mobil femuro-tibial (Siegelbauer). Genunchiul este cea mai mare articulațiune a corpului.

Suprafețe articulare. Suprafețele articulare sunt: epifizia distală a femurului, epifiza proximală a tibiei și fața posterioară a rotulei.

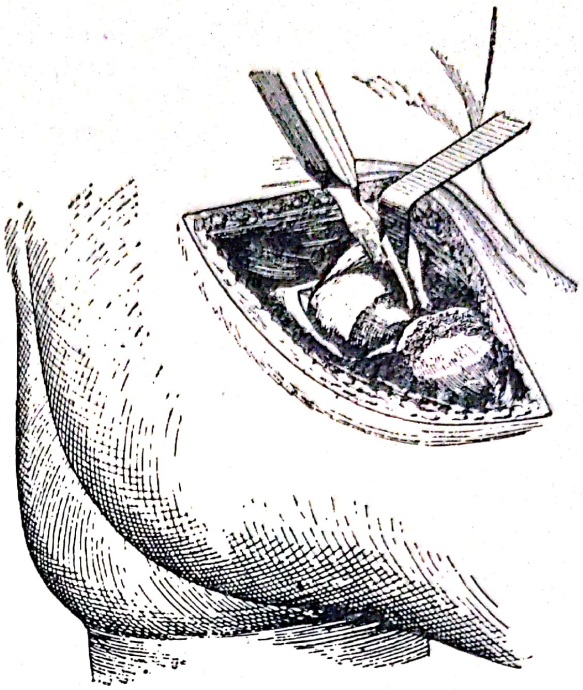

Fig. 522.
Rezecția femurului. Deslipirea capsulei.
(După *Labey.*)

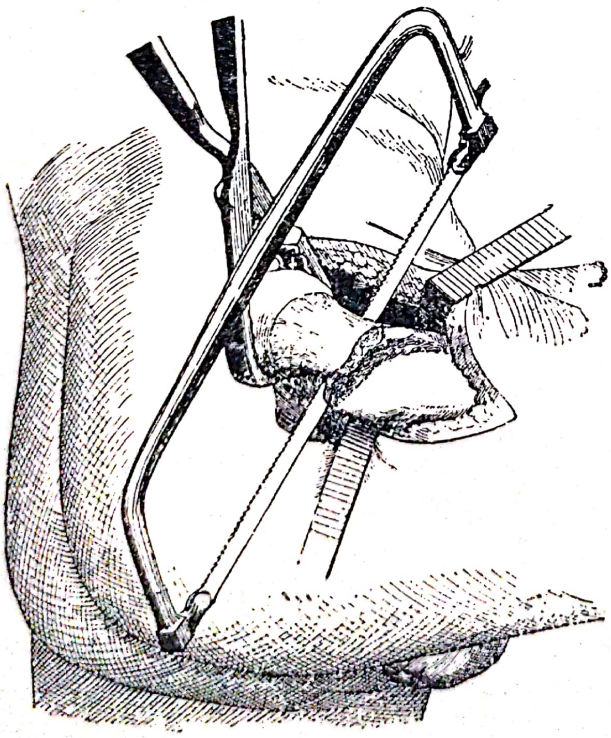

Fig. 523.
Rezecția femurului. Ferăstruirea osului.
(După *Laley.*)

1. *Epifizia distală a femurului* a fost studiată în osteologie. (Pg. 337.)

Aci vom reaminti câteva detalii, ce privesc articulațiunea: *a)* Epifiza prezintă o trochleie și doi condili separați prin scobitura intercondiliana; privită în totalitate, ea e recurbată înapoi, astfel că cea mai mare parte a ei, e situată înapoia axului osului. *b)* Fiecare condil e oblic dispus, astfel ca axul lui de învârtire nu e orizontal ci oblic de sus în jos și din spațiul interondilian către fața cutanată. *c)* Condilul intern e mai proeminent medial decât cel extern înafară. *d)* Condilul intern descinde mai jos, ca cel extern. *e)* Suprafața articulară a condililor e dispusă, nu ca o circonferință, ci ca o curbă spirală, a

cărei rază descreşte dinainte înapoi. Astfel Weber a arătat că, raza de curbură, care în partea anterioară e de 53 mm., ajunge în partea posterioară la 16 mm. *f)* Condilul intern propriu zis (fără trochleie) e mai lung ca cel extern; pe când cel intern măsoară 10 centimetri, cel extern măsoară numai 8 centimetri. De aci rezultă că, condilul intern mai excentric ca cel extern, va avea un drum mai lung de parcurs, decât acesta. *g)* Cei doi condili diverg dinainte înapoi, astfel că diametrul transvers al extremităţii e mai mare în partea posterioară, ca în cea anterioară. *h)* Între condil şi faţa trochleiană respectivă există o linie oblică, numită linia condilo-trochleiană (linea condylopatellaris); această linie este determinată de presiunea, exercitată pe femur de marginea anterioară a fibrocartilagiului în extensiune. (Poirier şi Fick.)

In articulaţie, suprafeţele condiliane şi trochleiane sunt acoperite de un strat de cartilagiu hialin de 2—3 mm.

2. *Faţa posterioară a rotulei* a fost descrisă în osteologie. (Pg. 345.)

Ea e divizată în două feţe printr'o creastă verticală; cea laterală este mai mare şi mai excavată, cea medială e mai mică şi subdivizată în două mici feţişoare.

Ea e acoperită de un strat cartilaginos de 3—4 mm., cu maximul de grosime (6 mm.) la nivelul crestei verticale.

3. *Epifiza proximală a tibiei* prezintă cele două cavităţi glenoide separate prin eminenţa intercondiliană sau spina tibiei. (Pg. 349.)

Cavitatea glenoidă medială e mai lungă şi mai profundă, (în total e mai mare); cea laterală e mai largă şi mai puţin excavată (în total e mai mică). Cele două suprafeţe sunt separate prin eminenţa intercondiliană sau spina tibiei, prin fosele intercondiliane anterioară şi posterioară sau suprafeţele pre- şi retrospinale. Cele două formaţiuni, care constituesc spina tibiei sunt articulare prin faţa lor, care priveşte cavitatea, mărind diametrul transvers al cavităţii.

Cartilagiul, ce acopere cavităţile glenoide e subţire la periferie (1—2 mm.) şi foarte gros la centru, putând ajunge până la 6—7 mm. Aceste cartilagii sunt foarte elastice.

Articulaţiunea, privită în totalitatea ei, poate fi considerată ca o trochleiartroză. (Testut.) In această trochleiartroză se consideră două suprafeţe: una femurală şi alta tibio-rotuliană. Intr'adevăr, de partea femurului avem o trochleie, al cărui şanţ median existent înainte, e înlocuit înapoi printr'o crăpătură (scobitură intercondiliană). A doua suprafaţă a trochleiartrozei e formată din reunirea feţelor posterioare ale rotulei cu cavităţile glenoide ale tibiei. Corespunderea suprafeţelor se face astfel: creasta rotulei şi spina tibiei pătrund în gâtul trochleiei; feţele rotulei şi cavităţile glenoide corespund condililor femurali. Totuşi trebuie observat că la genunchi nu avem ca la cot, o aşa

complectă angrenare a suprafeţelor articulare; aci ligamentele contribuie în special la soliditatea articulaţiunii.

Meniscurile interarticulare *(menisci articulares genu).* Meniscurile interarticulare sunt nişte fibro-cartilagii, dezvoltate pe periferia fiecăreia din cavităţile glenoide; ele au un rol, să restabilească în parte concordanţa dintre suprafeţele condiliane foarte convexe şi cavităţile glenoide prea puţin profunde; până la un punct cu drept

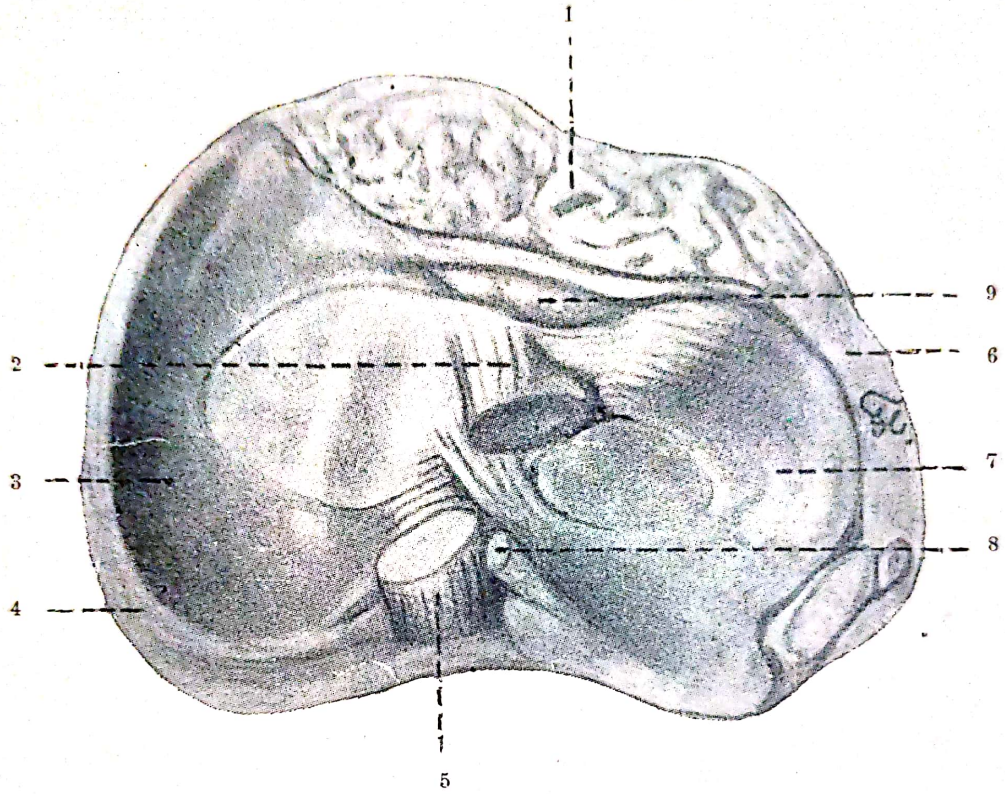

Fig. 524.

1 = Pachet grăsos; 2 = Ligament încrucişat anterior; 3 = Menisc medial; 4 = Capsulă; 5 = Ligament în crucişat posterior; 6 = Capsulă; 7 = Menisc lateral; 8 = Fascicol accesor; 9 = Ciucure grăsos înaintea căruia se vede ligamentul jugul.

cuvânt ele sunt numite încă şi fibro-cartilagii de mărire. Pentru a putea înţelege mai bine rolul lor, trebue să le privim pe o secţiune transversală; secţiunea lor se prezintă ca un triunghi cu baza înafară şi vârful lui înăuntru. Ele prezintă: 1) Două feţe, dintre care una superioară concavă, răspunde condilului şi una inferioară plană, repauzează pe cavitatea glenoidă a tibiei. 2) Baza sau circonferinţa externă răspunde capsulei fibroase, de care ea aderă. 3) Creasta sau circonferinţa internă e foarte subţire, priveşte centrul articulaţiunii, de care rămâne separat printr'o distanţă oarecare.

CARACTERELE PROPRII FIECĂRUI MENISC. Cele două meniscuri diferă între ele 1) prin forma lor generală, 2) prin inserţiunile lor. (Fig. 524).

1. *Forma meniscurilor.* In ceea ce priveşte forma lor, meniscul extern are forma unui cerc, aproape complet, care este întrerupt puţin numai la nivelul eminentei intercondiliane (spina tibială); meniscul intern are forma unei semilune, cu alte cuvinte, întreruperea lui internă e mult mai mare. Se zice că, meniscul extern are forma unui

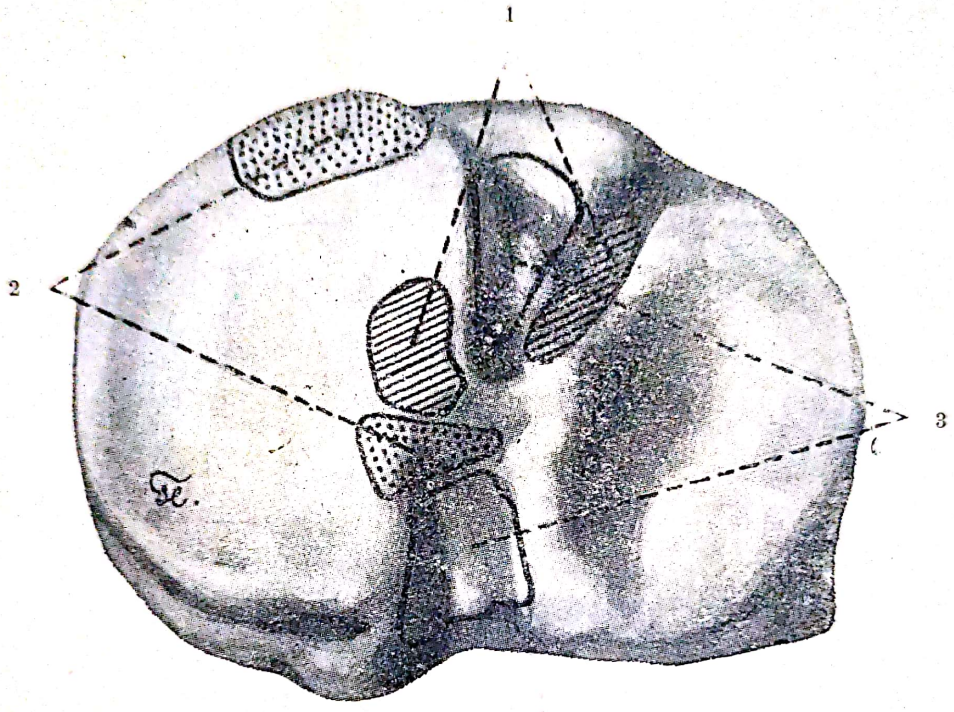

Fig. 525.

1 = Inserţiunile ligamente incrucisate; 2 = Inserţiunile meniscului intern; 3 = Inserţiunile meniscului extern.

O, iar cel intern al unui *C* şi ca formulă mnemotechnică s'a dat următoarea: *Oe Ci* (Testut).

2. *Inserţiunea meniscurilor.* Inserţiunile anterioare şi posterioare ale meniscurilor sunt diferite fiind în raport cu forma lor.

Meniscul extern sau lateral, fiind în formă de *O*, se înseră prin cornul anterior şi posterior la nivelul eminenţei intercondiliane (spinei tibiale).

Mai exact, cornul anterior se înseră înaintea spinei, în fosa intercondiliană anterioară (suprafaţa prespinală) şi pe tubercul extern al spinei; cornul posterior se înseră în foseta, ce separă cei doi tuberculi intern şi extern ai eminentei intercondiliane şi pe tubercul intern al acesteia.

Meniscul intern sau *medial*, având forma unui *C*, are inserţiunile lui mai depărtate. Prin cornul anterior el se inseră pe marginea anterioară a platoului tibial; prin cornul posterior, el se inseră pe fosa intercondiliană posterioară sau suprafaţa retrospinală.

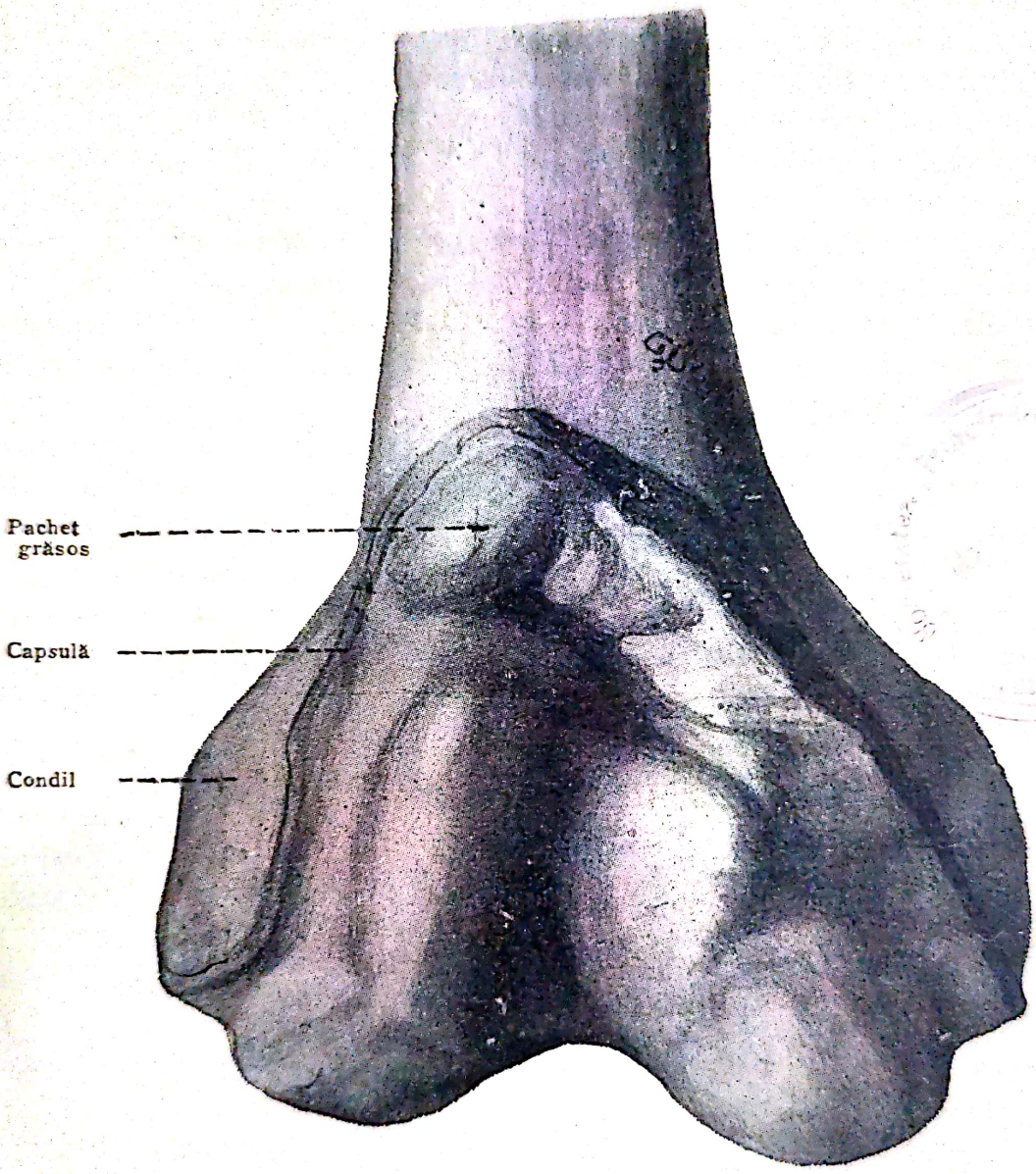

Fig. 526.

Capsula secţionată spre ce se putea urmări inserţiunea.

Cele două ligamente sunt unite în partea anterioară printr'o bandeletă transversală, numită: *ligamentul jugal* sau *transvers (ligamentum transversum genu)*.

Mijloace de unire. La această articulaţie există o capsulă şi mai multe ligamente.

Scanned with OKEN Scanner

A) **CAPSULA.** Capsula se prezintă ca un manşon, ce uneşte cele trei oase. Spre deosebire de celelalte capsule, cea a genunchiului, în partea anterioară e perforată; aci se găseşte rotula, pe marginile căreia ea se inseră.

Inserţiunile capsulei sunt foarte complexe. Inserţiunea femurală (Fig. 526) are următorul traiect: pleacă din scobitura supratrochleiană, la o distanţă destul de mare de suprafaţa articulară (10—20 mm.), descinde pe laturile condililor până sub epicondili (tuberozităţi); epicondilii rămân înafara capsulei (extracapsulari); de acolo capsula trece pe feţele posterioare ale condililor, ajunge în spaţiul intercondilian; aci nu trece ca o punte peste scobitura intercondiliană ci se înfundă în ea şi se confundă cu ligamentele încrucişate. După Poirier şi Fick, ligamentele încrucişate reprezintă porţiunea profundă a invaginaţiunii intert condiliane a capsulei.

Inserţiunea tibială se face pe periferia condililor tibiali, începând dela suprafaţa prespinală şi ajungând până în spaţiul interglenoidian, unde se termină pe ligamentele încrucişate. In cursul acestui traiect, capsula e situată la 2—5 mm. sub cartilagiul articular.

Am spus mai sus că, această capsulă se prezintă ca un segment de manşon perforat. Întradevăr, am văzut că partea ei posterioară lipseşte, căci la acest nivel capsula nu sare peste scobitura intercondiliană, ci se rupe şi fiecare din marginile, ce rezultă din această întrerupere, se afundă în scobitura, unde se unesc cu ligamentele încrucişate. Deasemeni, la partea anterioară ea prezintă un mare orificiu, unde se găseşte rotula. Capsula se inseră la acest nivel pe periferia rotulei. Capsula mai prezintă câteva orificii, pe unde trec prelungirile sinovialei.

Capsula articulară mai prezintă un punct important de cunoscut; ea aderă de meniscurile inter-articulare şi astfel e împărţită în două porţiuni: una superioară, *suprameniscală* şi alta inferioară, *submeniscală*.

În ceace priveşte structura, capsula e formată din fibre longitudinale, mai evidente pe părţile laterale; din aceste fibre unele merg dela femur până la tibia, iar altele sunt întrerupte de meniscuri. Afară de fibrele longitudinale, mai există fibre transverse şi oblice. Capsula e slabă înainte; înapoi ea e întărită de *două calote fibroase (coques fibreuses)*, care reprezintă câte un segment de sferă, ce se mulează pe condili femurali. Calota fibroasă externă este mai puternică; în ea se găseşte sesamoidul muşchiului gemenul extern. Calota fibroasă internă este mult mai subţire; ea prezintă o deschidere circulară, prin care gemenul intern se inseră pe codil.

Scanned with OKEN Scanner

Autorii francezi consideră aceste calote fibroase, ca porţiuni ale ligamentului posterior.

LIGAMENTUL ANTERIOR *(ligamentum patellae)*. (Fig. 528). Este cunoscut sub numele de *ligamentul rotulian;* se prezintă ca o for-

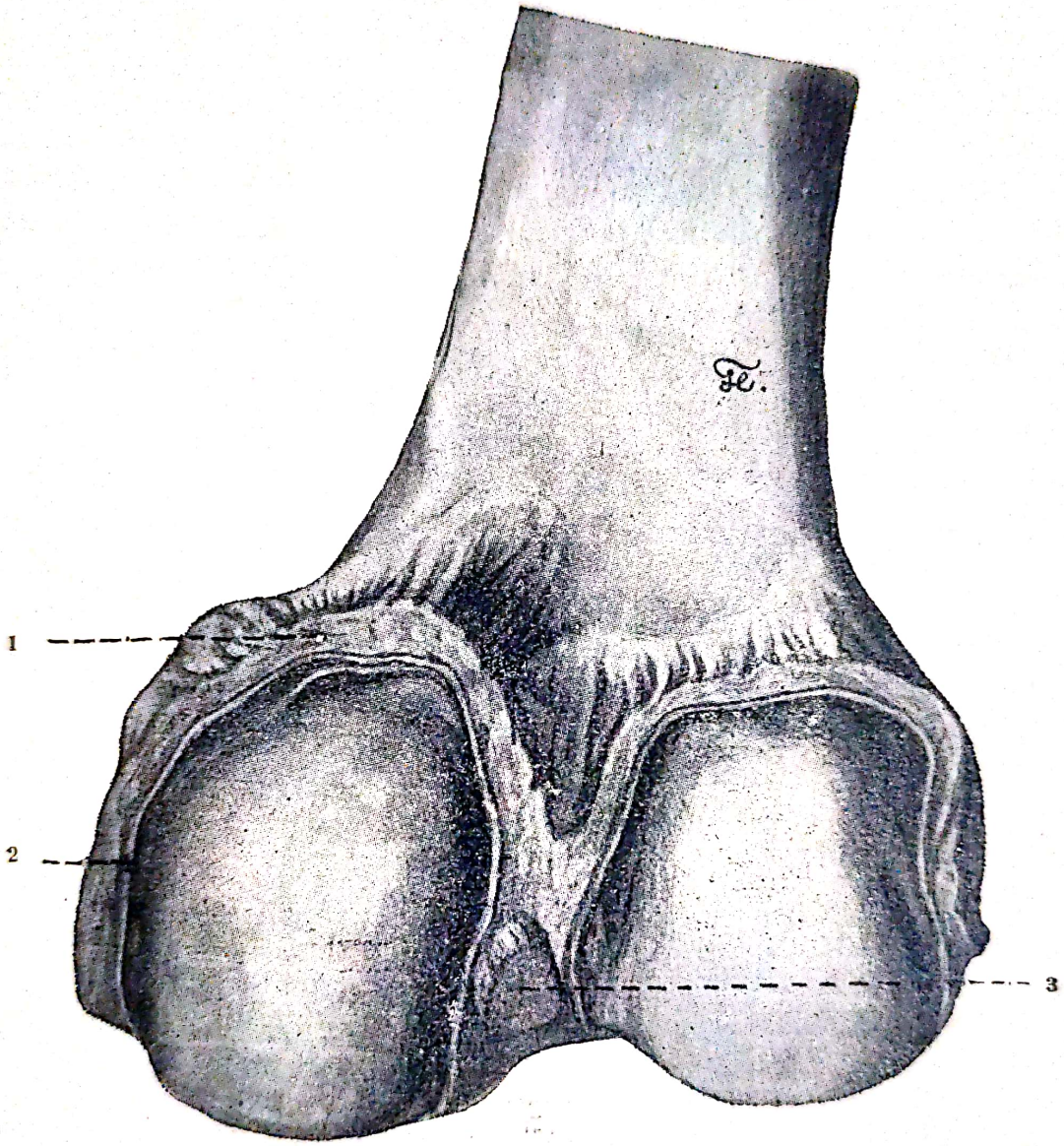

Fig. 527.

1 = Capsulă; 2 = Sinovială; 3 = Ligament incrucişat.

maţiune fibroasă, lungă de 5—6 cm. şi largă de 2—3 cm., situată înaintea articulaţiunii. El are forma unui triunghi trunchiat, ce se inseră prin baza lui pe extremitatea inferioară a rotulei, iar prin vârful trunchiat de tuberozitatea anterioară a tibiei (partea inferioară). Acest ligament are valoarea unui tendon terminal al quadricepsului.

Ligamentul anterior are două feţe: una anterioară şi alta pos-

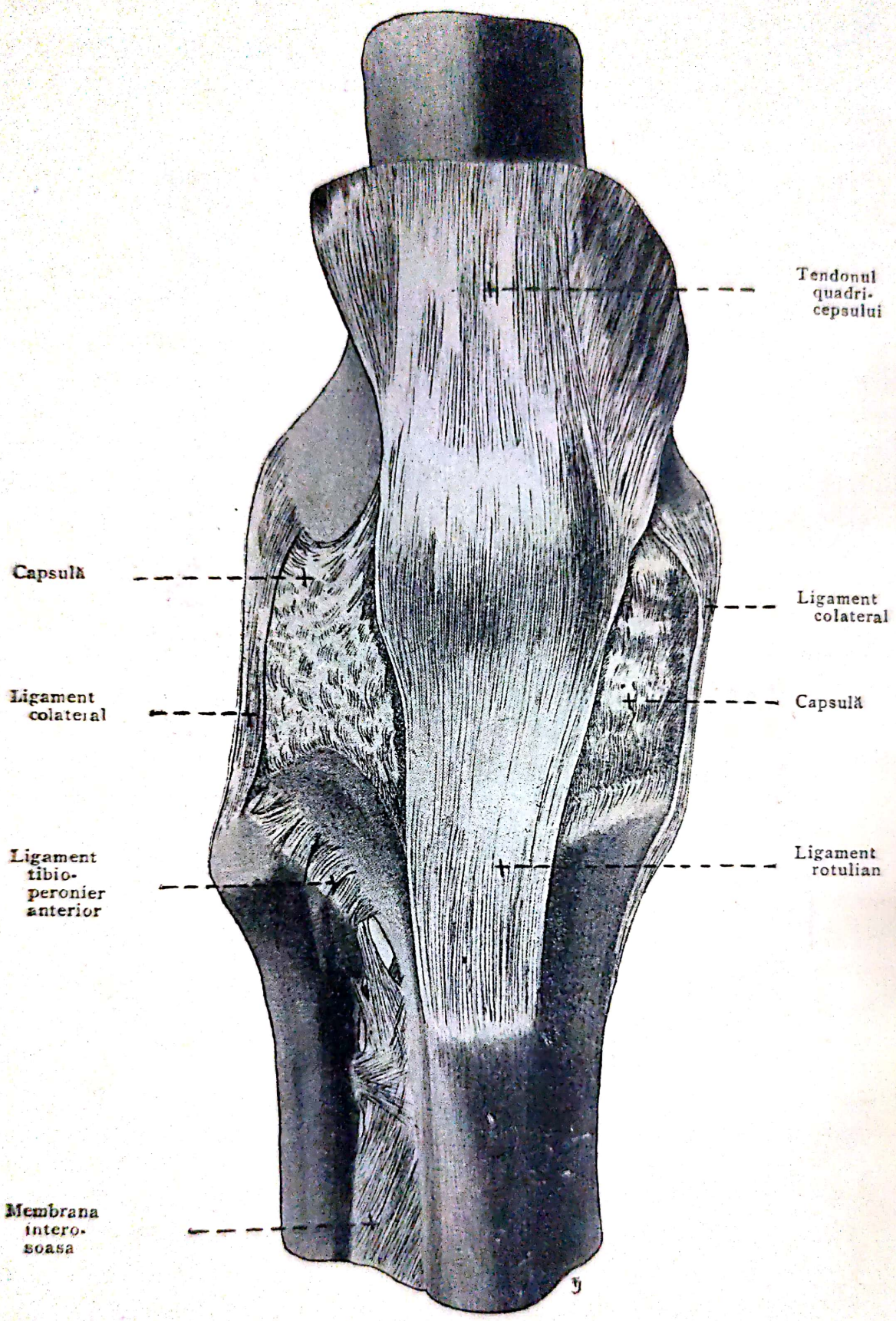

Fig. 528.

Scanned with OKEN Scanner

terioară şi două margini. Prin faţa anterioară el răspunde fasciei crurale, prin faţa posterioară el răspunde unei mase celulo-adipoase, *pachetul adipos anterior*, iar mai jos unei burse seroase, numită *bursa pretibială*. Cele două margini răspund straturilor aponerotice de întărire ale capsulei (vezi mai jos).

C) **LIGAMENTUL POSTERIOR.** Sub acest nume se descrie un plan fibros, situat pe partea posterioară a articulaţiunii, având diferite provenienţe şi care trece ca o punte peste scobitura intercondiliană. El e descris, ca fiind format din trei părţi: una în mijloc şi două pe lături. Am văzut că aceste din urmă sunt calotele fibroase, care întăresc capsula înapoi; pe ele nu le vom descrie ca părţi constitutive ale acestui ligament. Inafară de ele, există două formaţiuni, cunoscute sub numele de *ligamentul popliteu oblic* şi *ligamentul popliteu arcuat*. (Fig. 529).

1. LIGAMENTUL POPLITEU OBLIC (*ligamentum popliteum obliquum*). Este o expansiune largă şi sidefoasă, ce pleacă din tendonul semimembranosului şi merge apoi în sus şi înafară, ca să se termine pe calota fibroasă, ce răspunde condilului extern. Acest ligament este cunoscut în miologie sub numele de *tendonul recurent al muşchiului semimembranos*.

2. LIGAMENTUL POPLITEU ARCUAT (*ligamentum popliteum arcuatum*). Acest ligament este înţeles şi descris în mod diferit de autori, de oarece el prezintă dispoziţiuni individuale foarte variate. In general, el se prezintă ca o bandă fibroasă cu concavitatea superioară, ce pleacă de pe condilul extern şi merge înăuntru către fosa intercondiliană, trece pe sub ligamentul popliteu oblic, pentru a se pierde în capsulă. Astfel înţeles, ligamentul popliteu arcuat are o margine superioară concavă şi una inferioară convexă. Dela această margine inferioară pleacă o bandă fibroasă, numită *retinaculum ligamenti arcuati*, care se prinde pe capul peroneului.

Clasicii francezi concep acest ligament în mod diferit. Pentru ei, ligamentul se prezintă ca o arcadă, cu concavitatea în jos, având două ramuri: una externă, ce merge la peroneu şi care ar răspunde retinaculului, din descripţia precedentă; alta internă, care merge către spaţiul intercondilian şi condilul extern al tibiei. Pe sub aceasta arcadă trece muschiul popliteu. In realitate acest ligament este foarte variabil; partea constantă este desigur facicolul fibros, numit retinaculum ligamentului arcuat.

D) **LIGAMENTUL COLATERAL PERONIER.** (*ligamentum colaterale fibulare*), (Fig. 530). Acest ligament se prezintă ca un cordon inserat în sus pe epicondilul extern al femurului, iar în jos, pe partea

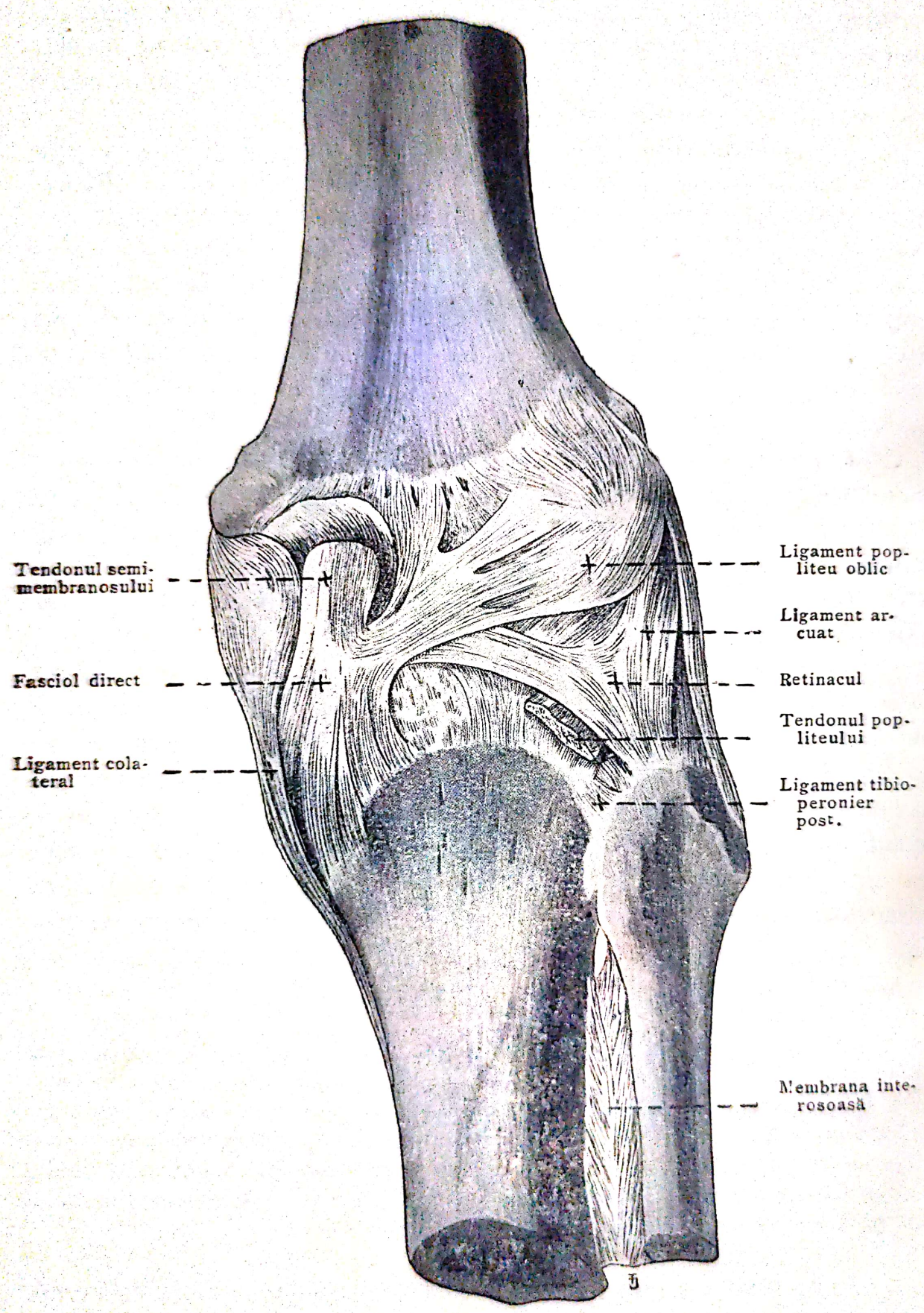

Fig. 529.

Scanned with OKEN Scanner

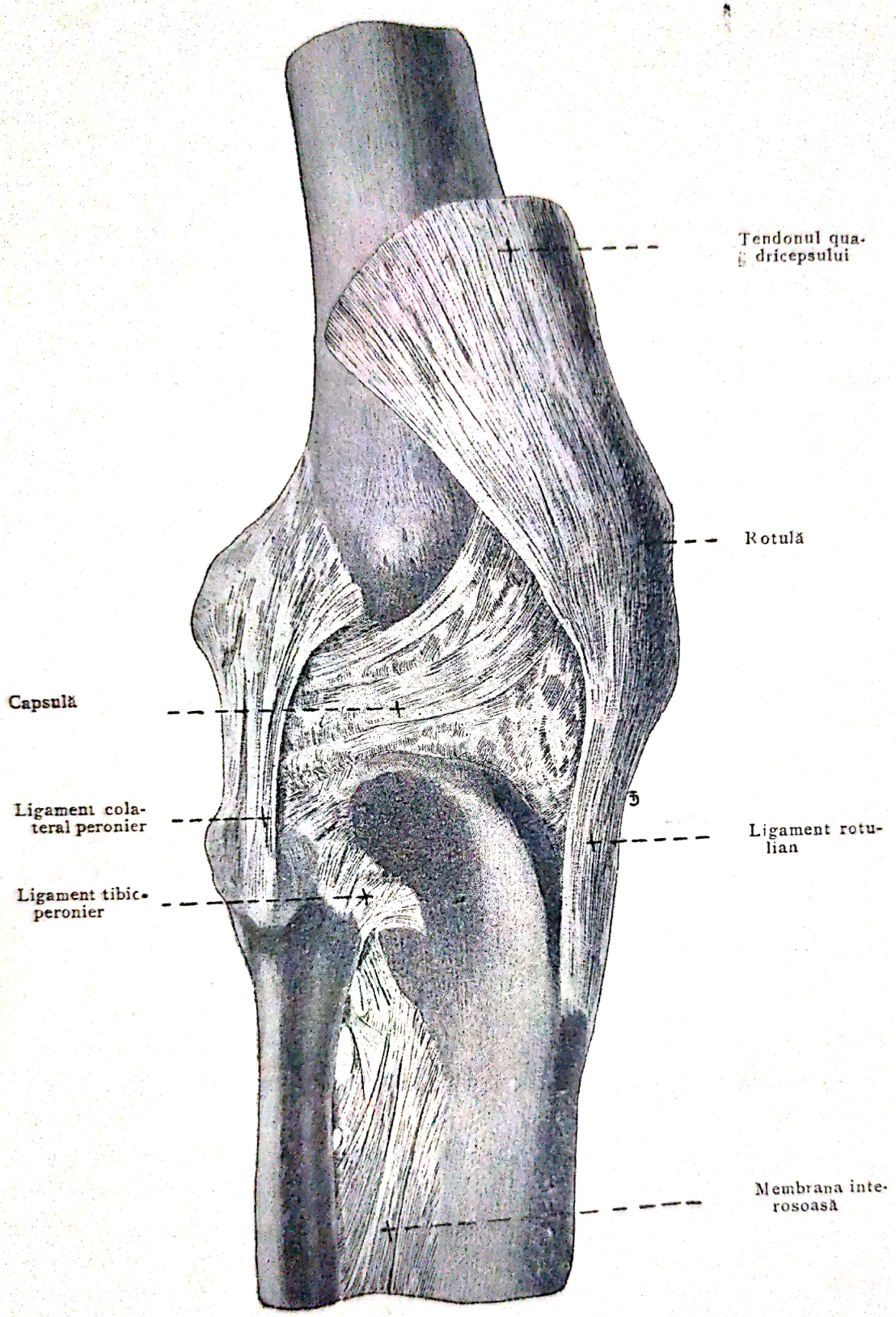

Fig. 530.

Scanned with OKEN Scanner

anterioară şi externă a capului peroneului, înaintea apofizei stiloide. Intre el şi condilul femural trece muschiul popliteu.

Ligamentul colateral peronier vine în raport înapoi cu tendonul bicepsului. Între aceste două formaţiuni există o bursă seroasă. Ligamentul colateral peronier vine în raport prin faţa lui profundă cu tendonul muşchiului popliteu şi artera articulară infero-externă; prin faţa superficială el vine în raport cu fascia femurală şi o serie de formaţiuni fibroase de care el trebuie izolat spre a fi văzut în totalitate. După Rabl ligamentul peronier e un rest din peroneu (Siegelbauer).

E) **LIGAMENT COLATERAL TIBIAL** (*Ligamentum collaterale tibiale*). (Fig. 531). Acest ligament ligament diferă de precedentul prin faptul că, se prezintă ca o formaţiune turtită de formă triunghiulară în bună parte confundată cu capsula. In sus el se inseră pe epicondilului intern al tibiei, iar în jos, pe faţa internă a tibiei. Am spus că el are forma unui triunghi cu baza anterioară şi vârful posterior, situat la nivelul meniscului articular.

Ligamentul prezintă două porţiuni: una anterioară mai rezistentă şi mai lungă, formată de fibre, ce se întind de la femur la tibia; a doua parte, numită încă ligamentul accesor, e mai subţire fiind formată din fibre descendente, şi ascendente ce se termină la nivelul meniscului.

Acest ligament se continuă în partea lui posterioară cu capsula articulară pe când în partea anterioară el e bine individualizat. Prin faţa lui profundă el vine în contact (aderă de meniscul articular) cu tendonul orizontal al semimembranosului şi artera articulară internă inferioară; prin faţa lui superficială e încrucişat de fascia femurală şi de tendoanele, care formează piciorul gâştei.

Cele două ligamente colaterale asigură stabilitatea articulaţiunii, în extensiune.

F) **LIGAMENTELE INCRUCIŞATE.** (*Ligamenta cruciata genu*) (Fg. 532). Ligamentele încrucişate sunt în număr de două; ele sunt situate în interiorul scobiturii intercondiliane. Vom vedea că, aceste ligamente deşi profund situate, se găsesc în realitate înafara articulaţiunii şi de aceea numirea lor de ligamente intra-articulare este improprie. După situaţia lor ele poartă numele de *anterior* şi *posterior*.

1. LIGAMENTUL ÎNCRUCIŞAT ANTERIOR (*ligamentum cruciatum anterius*). Se inseră în jos pe suprafaţa prespinală a tibiei; de acolo merge în sus, înapoi şi înafară spre a se însera pe partea posterioară a feţei intercondiliane a condilului lateral.

2. LIGAMENTUL ÎNCRUCIŞAT POSTERIOR (*ligamentum cruciatum posterius*). El se inseră pe suprafaţa retro-spinală tibială; de acolo mer-

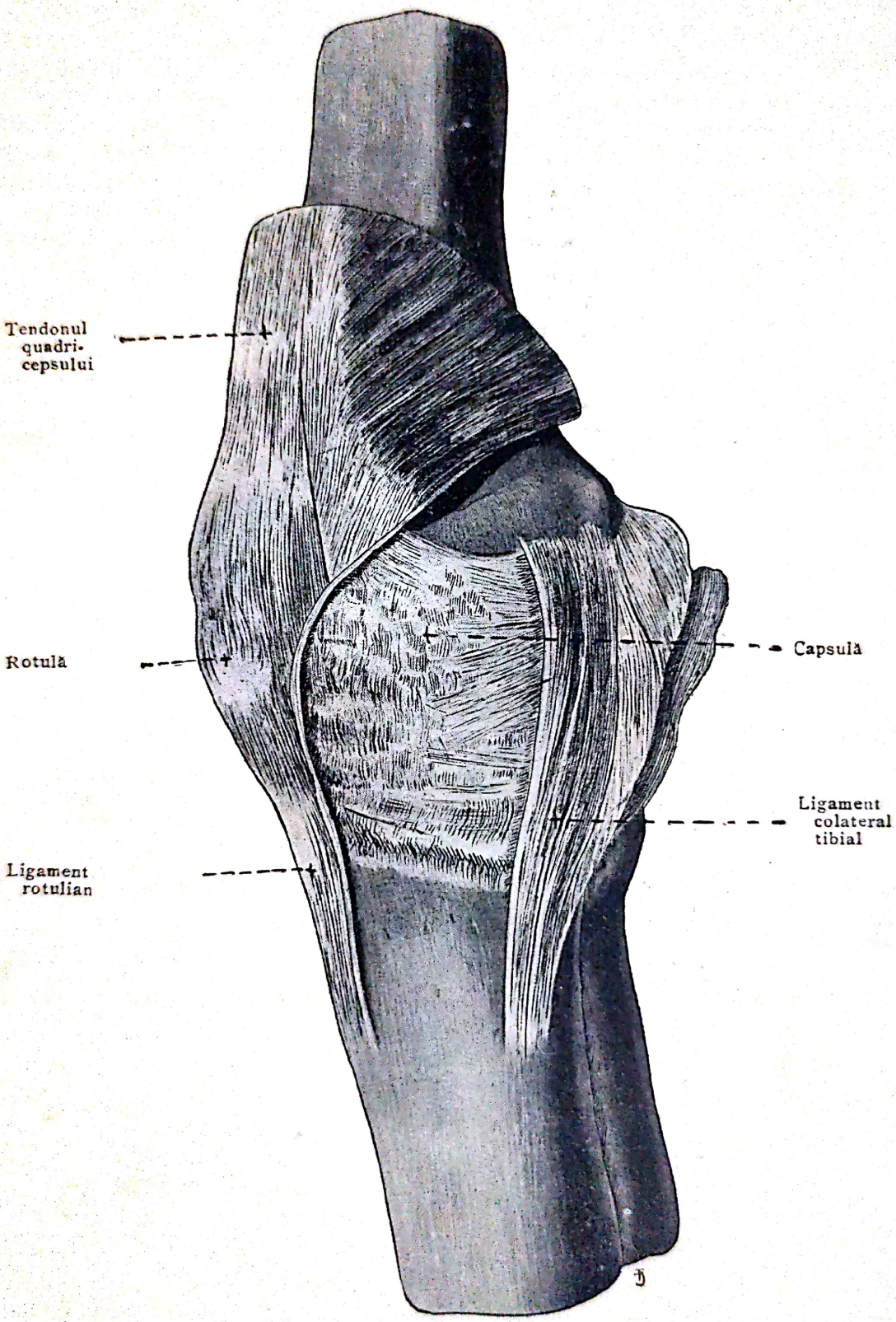

Fig. 531.

Scanned with OKEN Scanner

ge în sus, înainte şi înăuntru spre a se insera pe partea anterioară a feţei intercondiliane a condilului medial.

Pe partea anterioară şi posterioară a acestui ligament se distinge câte un fascicol, numit accesor (fascicol accesor anterior şi fascicol accesor posterior). Ambele se desprind de pe cornul posterior al meniscului extern se aşează pe ligament şi după un traiect variabil se confundă cu ligamentul posterior. Uneori ele rămân izolate, putând merge să se insere pe codilul intern. (Fig. 533.)

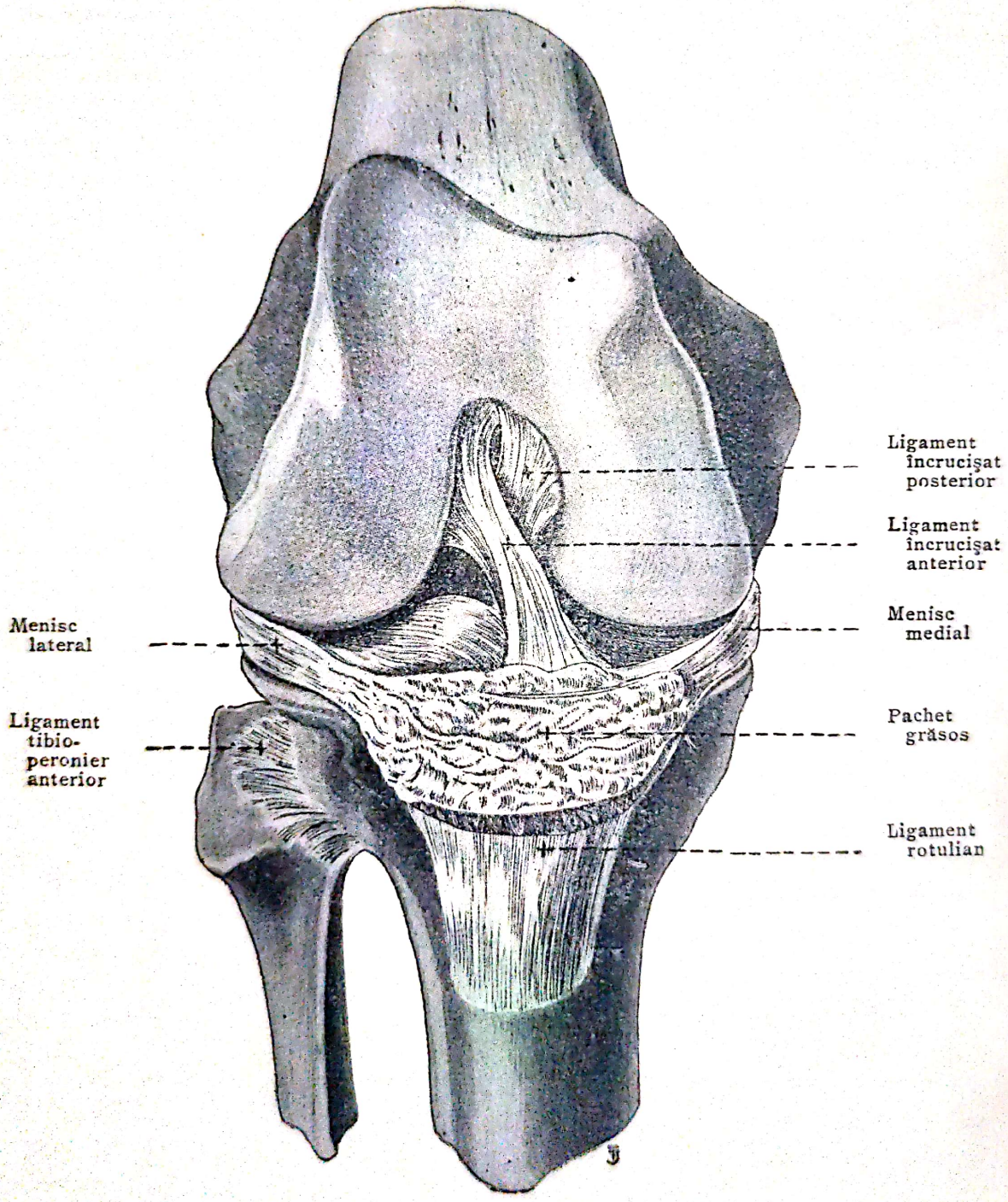

Fig. 532.
Articulaţia deschisă înainte.

Scanned with OKEN Scanner

3. Reporturile ligamentelor între ele. *a*) Cele două ligamente încrucişate prezintă o dublă încrucişare, una în sens antero-posterior, cealaltă în sens frontal. Întradevăr din cele două ligamente încrucişate anterior şi posterior, primul este anterior prin inserţiunea lui tibială şi extern prin cea femurală; din punct de vedere mnemotechnic el e formulat astfel AE.

Al doilea ligament este posterior prin inserţiunea lui tibială şi

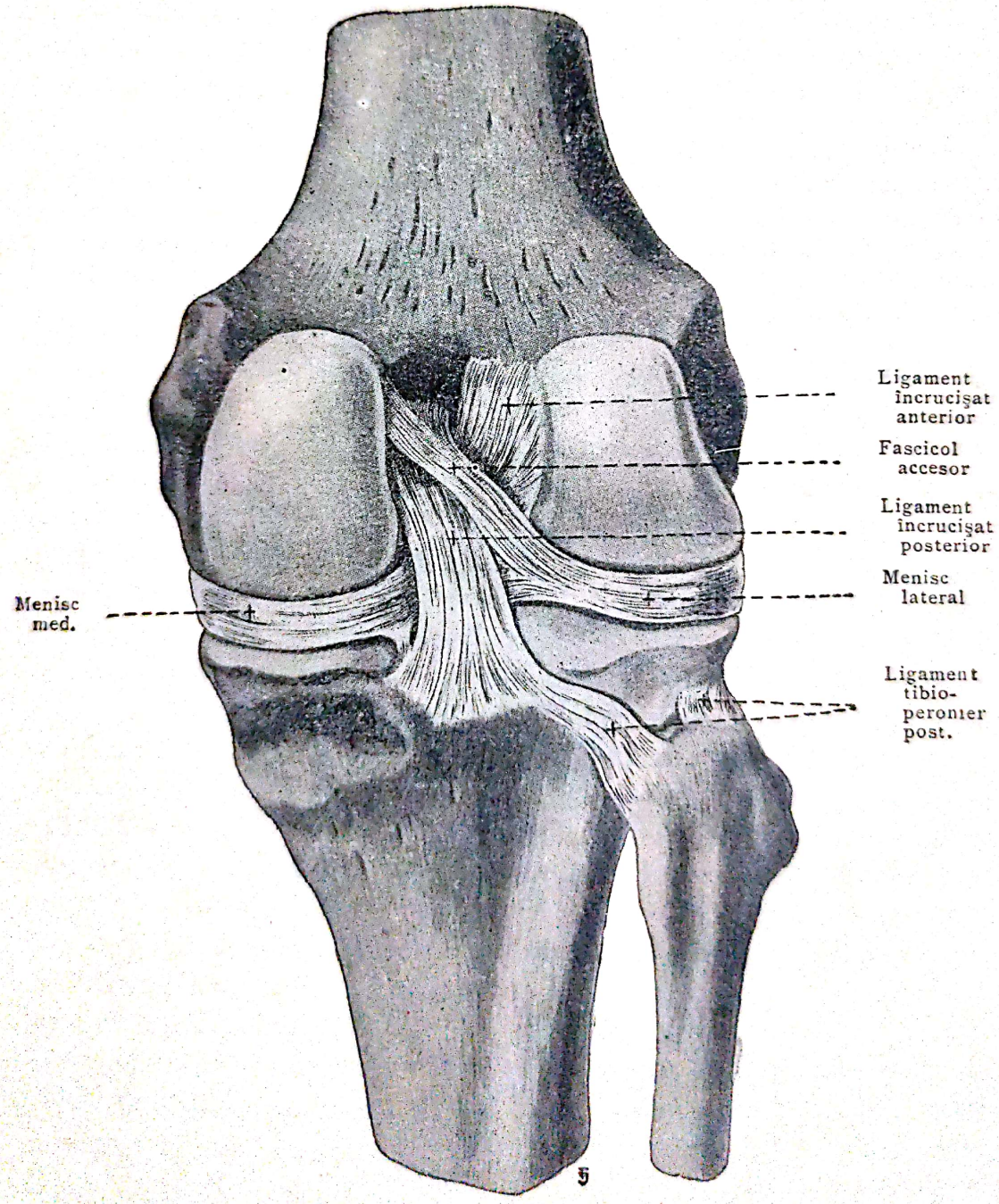

Fig. 533.

intern, prin inserţiunea lui femurală; el poate fi formulat astfel PI. Formula mnemotechnică completă este AE. PI. (Testut).

b) Ligamentele încrucişate se ating prin marginile lor interne, pe când prin marginile lor externe dau inserţiune capsulei. Din cele două feţe, pe care le prezintă (anterioară şi posterioară) numai cea anterioară e tapetată de sinovială, cea posterioară este extra-articulară şi vine în raport cu grăsimea scobiturei intercondiliane.

Raporturile lor cu sinoviala vor fi precizate ulterior; acum trebue să reţinem, că ele sunt în realitate extra-articulare. Intradevăr ligamentele încrucişate fiind de fapt, doar porţiunea cea mai profundă a capsulei fibroase, ele împing stratul sinovial înaintea lor.

Articulaţiunea genunchiului poate fi considerată ca o dublă articulaţie femuro-tibială, făcută între fiecare condil şi cavitate glenoidă (Poirier) Separaţia dintre ele e făcută în mod încomplect de ligamentele încrucişate. Dacă se secţionează articulaţiunea genunchiului vertical de sus în jos, secţiunea trecând p între cele două ligamente încrucişate, obţinem două nouă articulaţiuni, la care fiecare ligament încrucişat devine un ligament colateral.

Straturile aponevrotice de întărire ale capsulei. In partea anterioară, capsula articulară este întărită prin trei strate aponevrotice, care dinainte înapoi se succed astfel: fascia genunchiului, expansiunea quadricipitală şi aripioarele rotulei.

1. *Fascia genunchiului* înveleşte toată articulaţia ca un manşon; ea se continuă în sus cu fascia femurală iar în jos cu cea gambieră; pe partea externă a rotulei, această fascie e întărită de tractul ilio-tibial (al lui Maissiat). In fascia genunchiului se găsesc nişte fibre arciforme (Retinacula patellae ariciformia superf.) în parte provenind din Tractul ilio-tibial (bandeleta lui Maissiat).

2. *Expansiunea quadricipitală* e o lamă fibroasă, situată sub precedentă şi care provine din muşchiul quadriceps. Această expansiune este întărită pe laturile rotulei şi ale ligamentului rotulian printr'o serie de fibre verticale, care constituesc două formaţiuni, întinse de la marginele rotulei la platoul tibial (marginea infraglenoidală) numite *retinacula patellae verticalia (mediale et laterale)* sau *ligamentele rotuliane accesori*. Proveniența fibrelor, care constituesc aceste retinacula nu este bine cunoscută; în retinaculum mediale întră fibre din dreptul anterior şi vastul intern, în retinaculum laterale întră fibre din tractul ilio-tibial (bandeleta lui Maissiat), din vastul extern şi dreptul anterior.

În plus fiecare retinacul conţine fibre şi din vastul din partea opusă; aceste fibre se încrucişează în dreptul rotulei.

Scanned with OKEN Scanner

3. *Aripioarele rotulei* (*Retinacula patellae horizontalia laterale și mediale*) sunt două bandee fibroase, cu o direcțiune orizontală, situate sub expansiunea quadricipitală; ele mai poartă numele de ligamentele propriu zise ale rotulei sau ligamentele laterale ale ro-

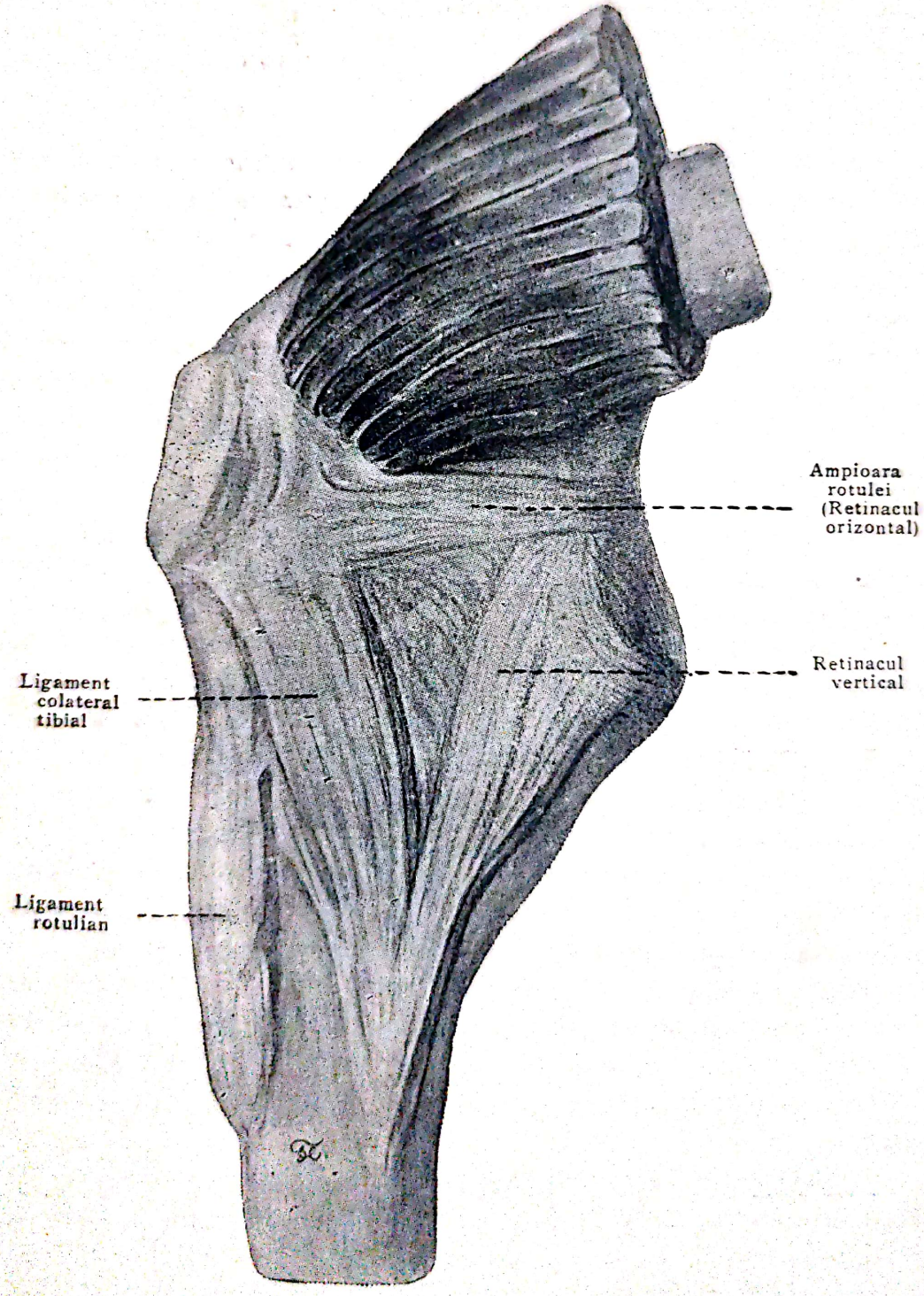

Fig. 534.

tulei. Inserţiunea lor se face la fel, deoparte pe margina rotulei de altă parte pe condilul femural respectiv.

Retinaculele verticale mărginesc rotula ca nişte şine; aripioarele, (retinaculele orizontale) au rol de frâuri (Braus).

Aripioara internă pleacă de pe marginea internă a rotulei, merge înapoi şi se inseră pe faţa cutantată a condilului intern, înapoia ligamentului colateral tibial. *Aripioara externă*, mai puţin netă, pleacă după marginea externă a rotulei, merge înapoi şi se confundă cu expansiunea aponevrotică, care acopere condilul extern.

Aceste aripioare rotuliane nu trebuesc confundate cu ceia ce chirurgii numesc *aripioare rotuliane*. Sub acest nume, chirurgii înţeleg întregul aparat fibros, situat pe lăturile rotulei, cuprins între rotulă şi ligamentul rotulian înainte şi condili femurali înapoi. Astfel concepute, formaţiunile sunt complexe, fiind compuse: din fascia genunchiului cu piciorul gâştei, expansiunea quadricipitală şi aripioarele propriu zise. De aceia, doi autori, Bert şi Carle, numesc pe primele *aripioarele anatomice,* iar pe celelalte *aripioare chirurgicale.* (Testut—Jacob). Vom vedea rolul lor important mai jos, în fracturile şi luxaţiile rotulei.

Sinoviala. Sinoviala genunchiului este cea mai vastă şi cea mai complicată sinovială articulară. Totuşi în mod schematic se poate admite, că ea are aceiaşi dispoziţiune ca pretutindeni, adică, după ce tapetează faţa profundă a capsulei, se inseră la nivelul cartilagiilor articulare de pe femur, rotulă şi tibia. De aici rezultă că în punctele, unde capsula se departează de cartilagiul, ea se reflectează spre a tapeta suprafaţa osoasă, cuprinsă, între inserţiunea capsulei şi cartilagiu. Pe lături, sinoviala este întreruptă prin prezenţa meniscurilor articulare; cu alte cuvinte ea se inseră pe faţa superioara şi inferioară a acestor cartilagii. După cum vedem, pe laturile articulaţiunii avem două sinoviale, una supra-meniscală, ce corespunde articulaţiunei femuro-meniscale şi alta infra-meniscală, ce corespunde articulaţiunii menisco-tibiale. Cum în partea anterioară, sinoviala descinde direct de la femur pe tibia, trebue să o considerăm ca o singură sinovială subdivizată în două porţiuni (Fig. 535).

Sinoviala articulaţiunei genunchiului prezintă câteva detalii importante.

1. Fundul de sac sub-quadricipital *(Bursa suprapatellaris)* este o prelungire, pe care sinoviala genunchiului o trimite sub muşchiul quadriceps, între faţa profundă a acestui muşchi şi femur. Am văzut (Pg. 560) că în partea anterioară capsula fibroasă se inseră

până la 2 cm. deasupra gâtului trochleiei. Sinoviala tapetând capsula formează aci un fund de sac reprezintând porțiunea anterioară și superioară a sinovialei. În mod obișnuit la adult acest fund de sac

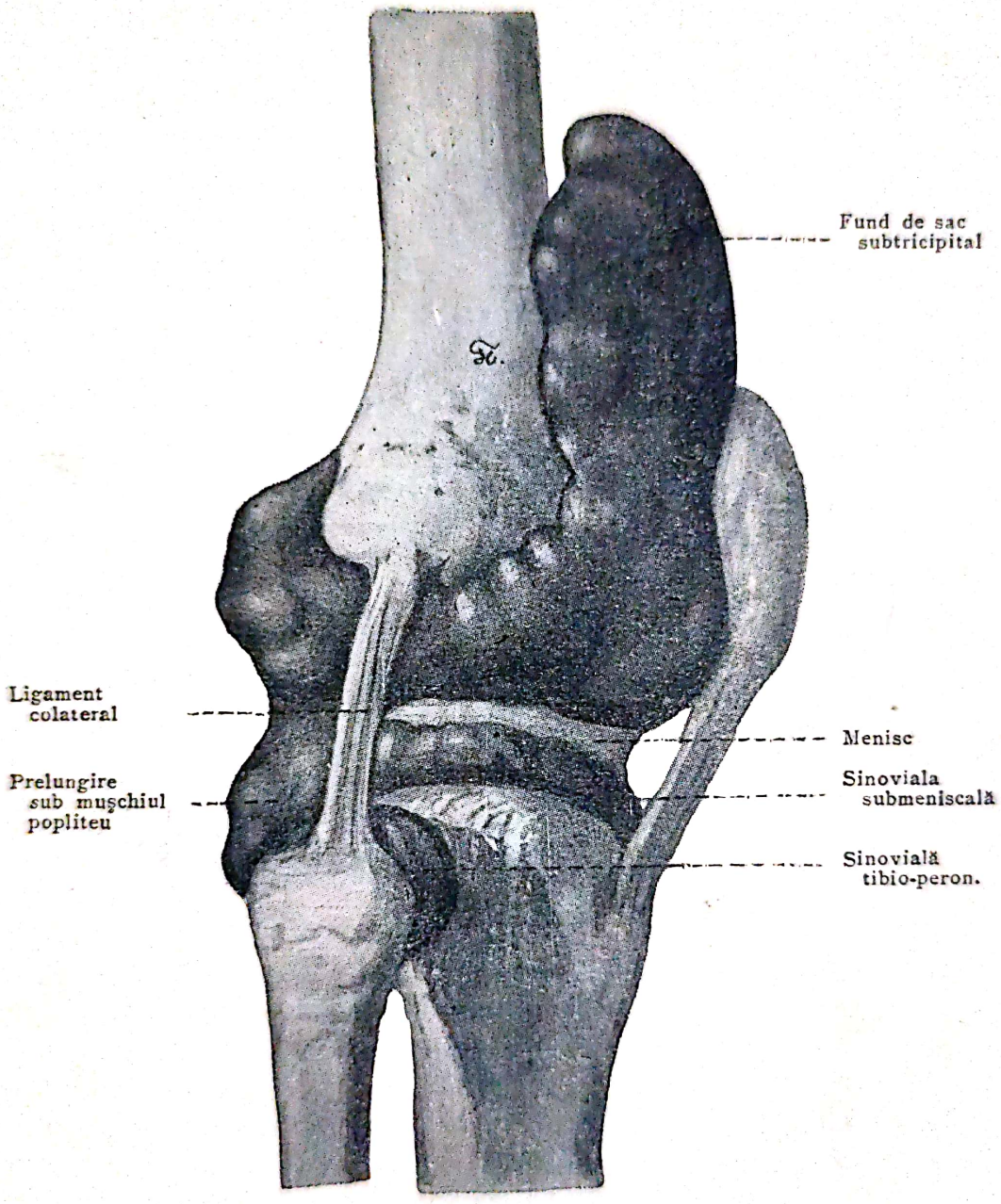

Fig. 535.

e cu mult mai mare, de oarece comunică parțial sau în totalitate cu bursa seroasă subquadricipitală. În acest caz el e format astfel: sinoviala pleacă de la limita cartilagiului de pe marginea superioară a trochleiei femurale, merge în sus, tapetează scobitura supra-trochleană pe o întindere de 2—6 centimetri, apoi se reflectează spre a

tapeta faţa profundă a quadricepsului şi ajunge până la marginile rotulei, pe care se inseră. Pe acest fund de sac se prind câteva fascicole musculare ce formează muşchiul sub-crural sau tensorul sinovialei genunchiului.

Raporturile acestui fund de sac cu sinoviala, vedem că se prezintă în două feluri *a)* fundul de sac comunică cu sinoviala, *b)* el este independent, de bursă seroasă, destinată să favorizeze alunecarea

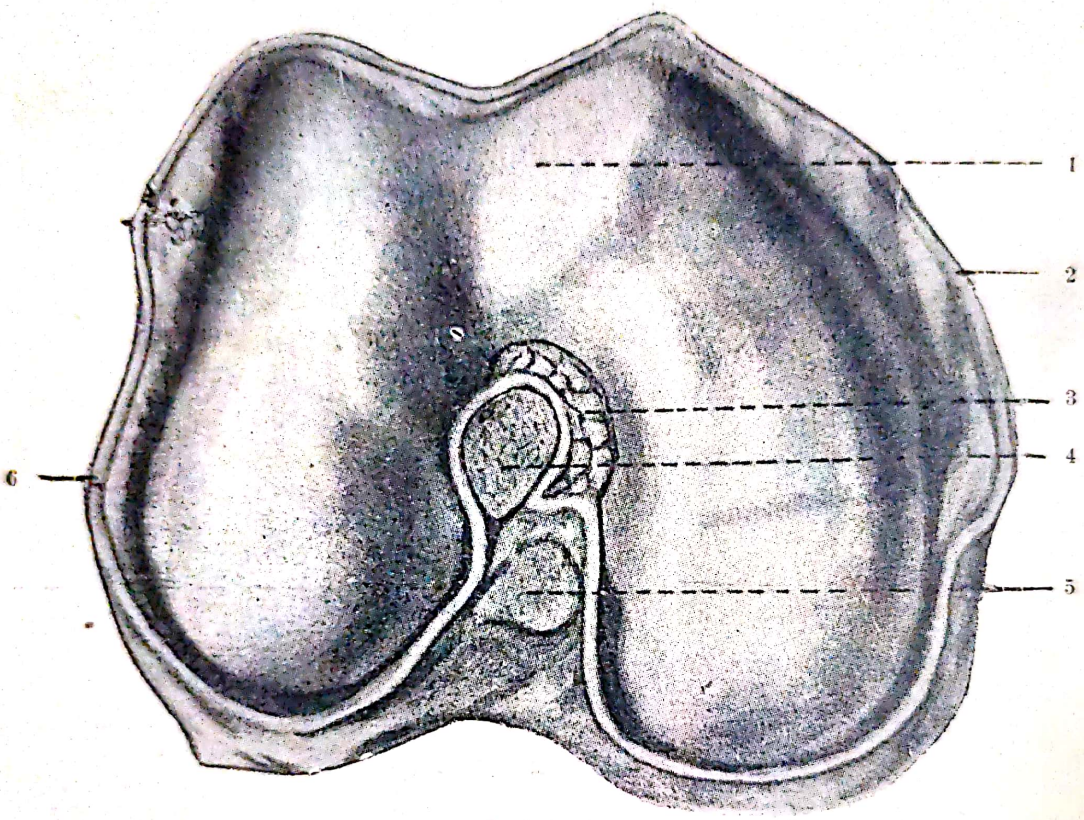

Fig. 536.

1 = Trochleie; 2 = Capsulă; 3 = Pachet grăsos; 4 = Ligament încrucişat anterior; 5 = Ligament încrucişat posterior; 6 = Sinovială.

muşchiului quadriceps. In general, la fetus şi la copil există o bursă subquadricipitală independentă; mai târziu, în cursul desvoltărei, ea intră în comunicaţie cu articulaţia.

2. RAPORTURILE DINTRE SINOVIALĂ ŞI LIGAMENTELE ÎNCRUCIŞATE. Sinoviala plecată după partea posterioară a capsulei se reflectează înăuntru pe laturile ligamentelor încrucişate, formând două foiţe cu direcţiunea sagitală, una pe partea medială iar cealaltă pe partea laterală a acestor ligamente. Inaintea ligamentelor încrucişate cele două foiţe se unesc restabilind unitatea sinovialei. (Fig. 536.) De aici vedem că sinoviala nu se interpune între aceste ligamente, ci le aplică unul pe

celalalt şi că aceste ligamente sunt în realitate înafară sinovialei şi a cavităţii articulare.

MASELE ADIPOASE ALE GENUNCHIULUI. In partea anterioară a articulaţiunii există o masă grăsoasă, dispusă ca un colţ, între condilii

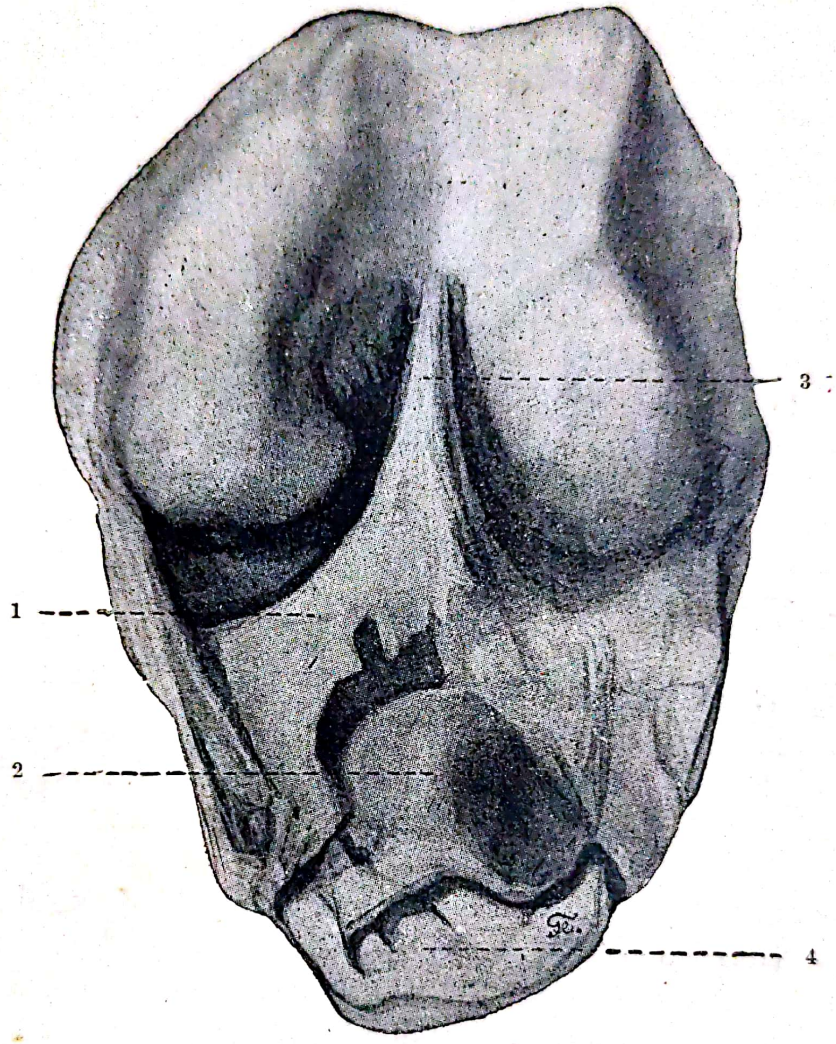

Fig. 537.

1 = Ligament alar; 2 = Rotulă; 3 = Ligament grăsos; 4 = Pungă seroasă prerotulian.

femurali şi platoul tibial; ea poartă numele de *masa adiposă anterioară*. Pe o secţiunea sagitale, masa adipoasă apare ca un triunghi cu baza la ligamentul rotulian şi vârful în spaţiul intercondilian. Dela vârf pleacă un cordon celulos, care merge până în scobitura intercondiliană. Sinoviala tapetează masa grăsoasă anterioară; în acelaş timp ea formează o teacă prelungirei ei, care

Scanned with OKEN Scanner

acum ia numele impropriu de *ligament adipos (plica synovialis patellaris)*.

Inapoia ligamentelor încrucişate, prin urmare înapoia sinovialei, între ea şi ligamentul posterior există o masă grăsoasă, numită *pachetul adipos posterior al genunchiului*.

Ambele mase adipoase sunt nişte pachete de umplutură. Pachetul anterior în flexiune ocupă spaţiul, cuprins între condili şi platoul tibial; în extensiune, el este împins înainte şi formează acea proeminenţă bilobată, care se vede de fiecare parte a tendonului rotulian.

4. PRELUNGIRILE SINOVIALEI. Inafară de prelungirea subquadricipitală, sinoviala trimete în partea posterioară prelungiri analoage: una sub *popliteu* şi alta sub *gemenul intern*. In plus, ea prezintă o mulţime de apendice sau ciucuri, care au ca scop, de a umple spaţiile, ce s'ar face în interiorul articulaţiunei, prin diferitele mişcări. Printre aceste apendice, două sunt mai caracteristice; ele au fost denumite într'un mod foarte greşit, *ligamente alare*. Sunt două plice curbe, ce pleacă de pe lăturile rotulei şi se termină înainte pe ligamentul adipos.

Raporturi. Inainte şi pe laturi articulaţia e învelită de planurile fibroase mai sus descrise, de ţesut celular şi de piele. Inapoi răspunde planurilor regiunei popliteie şi diferitelor organe, ce se găsesc în aceasta regiune.

Raporturile dintre sinovială şi cartilagile de conjugare ale extremităţilor osoase. Cartilagiul de conjugare al femurului prezintă cu sinoviala raporturi diferite; pe lături el rămâne depărtat de sinovială, pe când înainte şi înapoi el vine în raport cu ea. Se înţelege deci că osteomielita se poate uşor propaga prin partea anterioară sau posterioară la articulaţiune şi mai puţin pe laturi. (Fig. 538 şi 539.) Cartilagiul de conjugare al extremităţii superioare a tibiei, nu are nici un raport cu sinoviala.

Burse seroase periarticulare. Vezi bursele seroase şi tecile sinoviale ale membrului inferior.

Scanned with OKEN Scanner

Mişcări. Principalele mişcări, ce se petrec în articulaţia genunchiului sunt: *flexiunea* şi *extensiunea*. Genunchiul însă mai prezintă mişcări limitate de *rotaţiune* şi de *lateralitate*.

1. *Flexiunea şi extensiunea.* Flexiunea e mişcarea, prin care faţa posterioară a gambei se apropie de faţa posterioară a coapsei; extensiunea e mişcarea inversă, prin care gamba se îndepărtează. Am-

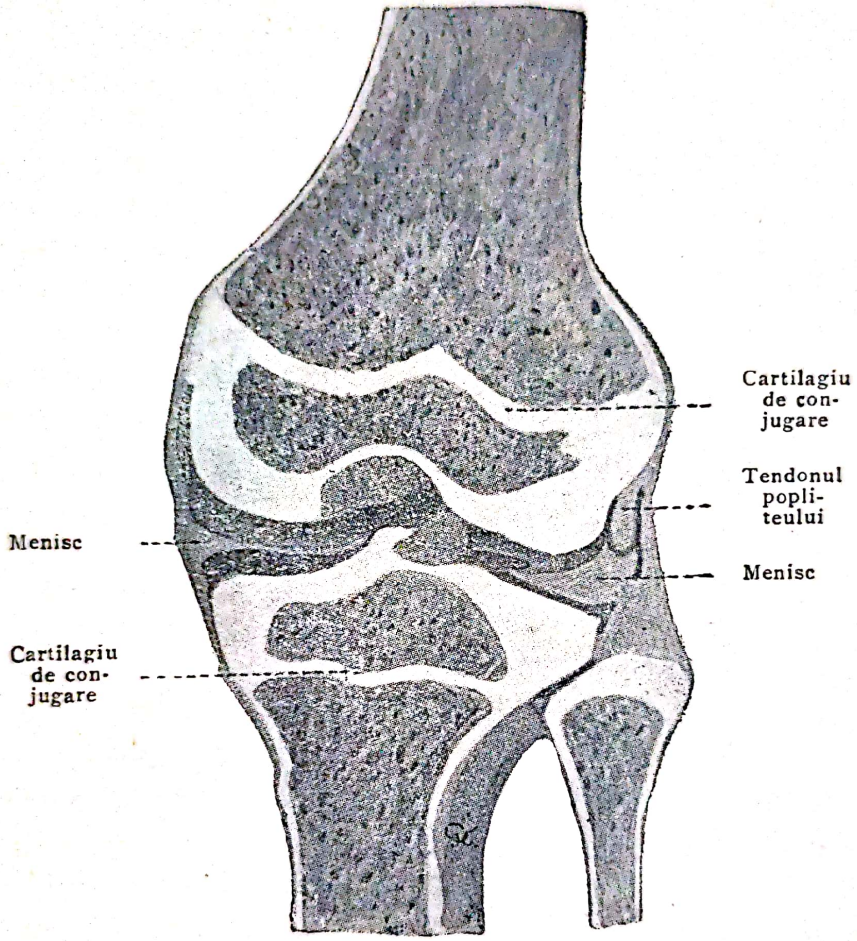

Fig. 538.

Raporturile cartilagiilor de conjugare cu sinovială (secţiune frontală).

bele mişcări se petrec împrejurul unui ax transversal, ce trece prin tuberozităţile femurale. In aceste mişcări condilii femurali nu se mişcă, numai prin învârtire ci şi prin alunecare. Fraţii Weber au demonstrat acest lucru prin următoarea experienţă: se deschide articulaţia genunchiului (în extensiune) şi se înseamnă două puncte: unul *a* (pe femur) şi altul *b* (pe tibia) prin care cele două oase vin în contact. (Fig. 540). Dacă punem articulaţia în flexiune, găsim că punctul tibial *b* s'a mutat în *b'*, pe când punctul femural *a* s'a urcat în *a'*.

Măsurând distanţa, ce separă pe *b* de *b'* şi pe *a* de *a'*, vedem că ele sunt cu totul diferite. Or dacă ar fi fost vorba numai de o învârtire simplă, ele ar fi trebuit să fie egale; este vorba de o învârtire şi de o alunecare (deplasare). (Testut). Mişcarea începe prin învârtire, condilii femurali, se învârtesc ca roţile unei trăsuri (roţile se depărtează de pământ) şi se continuă prin alunecare. Faza de învârtire e cu mult mai redusă; ea începe în extensie şi se termină când coapsa formează cu gamba un unghi de 160°; după aceea urmează alunecarea (Siegelbauer).

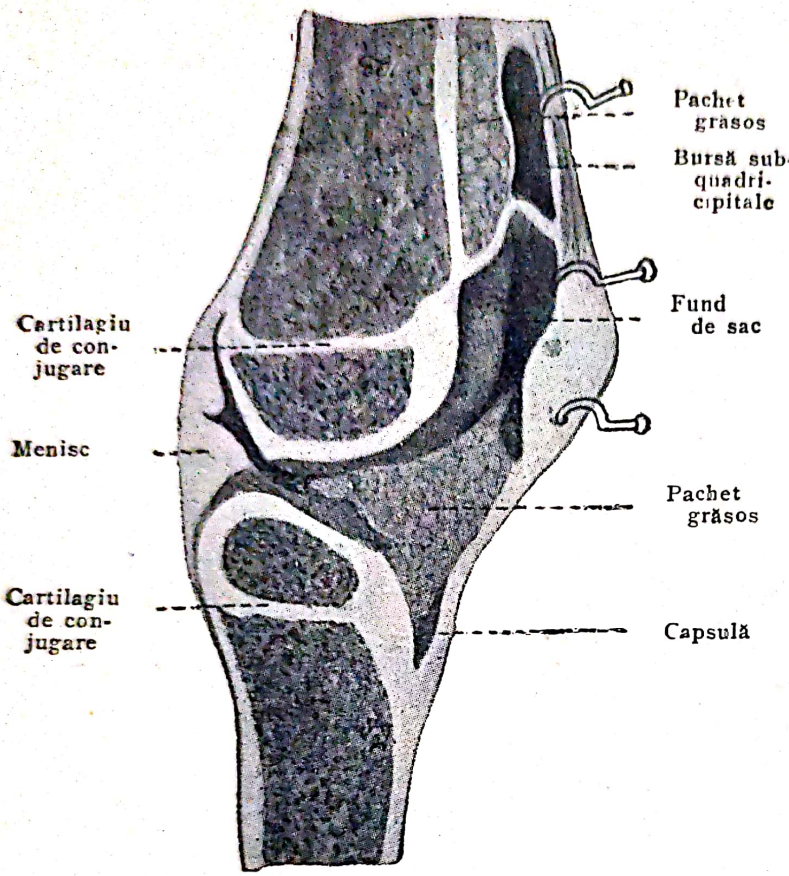

Fig. 539.

Raporturile sinovialei cu cartilagiile de conjugare.

Mişcările astfel descrise pot fi considerate ca *pure*, adică ca mişcări de flexiune şi extensiune necombinate cu vre-un altfel de mişcări. Ele există, dar nu în tot parcursul mişcărilor de flexiune şi de extensiune a tibiei pe femur; în poziţiunile extreme de flexiune şi de extensiune, nu mai e vorba de mişcări pure, ci de mişcări combinate. In aceste mişcări, numite *terminale*, intervine şi o rotaţiune, astfel că flexiunea este însoţită de rotaţiunea gambei înăuntru, iar extensiunea de rotaţiunea gambei înafară. Intinderea mişcărilor de flexiune şi extensiune este foarte întinsă; extensiunea maximă ajunge până aproape de 180° (prin exerciţii gimnastice, ea poate fi depăşită şi gamba să fie pusă în hiperextensie); flexiunea maximă la omul viu poate atinge un unghiu de 50°, însă în mod pasiv gamba poate fi flexată şi mai mult, până ce vine în contact cu coapsa (Fick).

Scanned with OKEN Scanner

Să vedem, care e situaţia diferitelor părţi constitutive ale articulaţiunii în timpul acestor mişcări.

Rotula e unită prin ligamentul rotulian cu tibia şi se mişcă odată cu acest os; ea alunecă pe trochleia femurală, se scoboară în flexiune şi se ridică în extensiune. In extensiunea extremă, baza ei este situată deasupra trochleiei; în flexiune extremă, rotula părăseşte trochleia femurală şi se pune în contact cu condilii femurali şi cu tibia (de care rămâne separată prin pachetul adipos). *Fibro-cartilagiile semilunare* nu rămân imobile în timpul acestor mişcări, ci alunecă pe platoul tibial; în timpul flexiunii, ele se duc înapoi, în timpul extensiunii ele merg înainte. Graţie acestor mişcări pe platoul tibial, ele se găsesc totdeauna acolo unde trebue să suporte presiunea condililor femurali. In timpul acestor mişcări ele suferă şi o schimbare de formă, care are ca scop, să le acomodeze, graţie plasticităţei lor, la suprafeţele condiliane; modificările meniscurilor au o mare importanţă în luxaţiunile cartilagiilor.

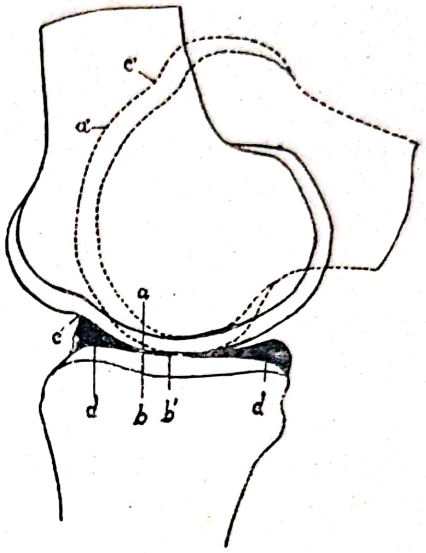

Fig. 540.

(După *Bugnion—Testut.*)

Mişcarea de extensiune este limitată de ligamentele colaterale, care se întind în timpul extensiunii; această mişcare este de asemenea oprită de fibro-cartilagiile interpuse între cele două suprafeţe articulare.

Mişcările de flexiune sunt limitate prin întinderea muşchiului quadriceps. In această mişcare ligamentul colateral peronier se relaxează, cel intern se relaxează foarte puţin (Fick) sau rămâne tot întins. (Poirier.)

Ligamentele încrucişate au o dispoziţie funcţională foarte complicată. Se poate spune în general că cel anterior limitează extensiunea, iar cel posterior limiteaza flexiunea.

Poziţiunea exactă a ligamentelor încrucişate în mişcările de flexiune şi extensiune e foarte complicată; ea se poate rezuma astfel: în fiecare din aceste mişcări, ambele ligamente au porţiuni întinse şi porţiuni relaxate. Ligamentul anterior are în extensiune, fascicolele anterioare întinse, iar în flexiune fascicolele posterioare. Ligamentul posterior se comportă în mod invers; în extensiune se întind fascicolele lui posterioare, iar în flexiune fascicolele lui ante-

rioare. Secțiunea ligamentelor încrucișate (fără cea a ligamentelor colaterale) nu aduce nici un prejudiciu extensiunii; dimpotrivă în flexiune, soliditatea articulațiunii e compromisă; ea a devenit „balantă". Ligamentele încrucișate asigură soliditatea articulațiunii în flexiune; în extensiune ea e realizată doar prin ligamentele colaterale.

Am văzut că mișcările extreme sau *mișcările terminale* nu sunt pure ci sunt însoțite de rotațiune; într-adevăr flexiunea e însoțită de rotațiunea gambei înăuntru și extensiunea, de rotațiunea gambei înafară. Dacă existența acestor mișcări de rotațiune este admisă de toți autorii, cauzele anatomice, care prezidează la producerea lor, nu sunt încă stabilite. Un prim grup de cauze, îl formează dispozițiunile osoase; condilul intern e mai lung în direcțiunea anteroposterioară, descinde mai jos și e mai proeminent ca cel extern; rezultă că distanțele parcurse de cei doi condili sunt diferite, cea internă fiind mai lungă ca cea externă. Când cele două oase au ajuns în extensiunea obișnuită, o parte din condilul intern mai poate parcurge încă o distanță reprezentată prin porțiunea lui cea mai anterioară (fețișoara anterioară a lui Mickulics). Ori acest lucru nu se poate obține de cât astfel: *a)* presupunând că femurul este fix, atunci tibia face o mișcare de rotație, grație căreia condilul ei intern este dus înainte; *b)* presupunând că tibia este fixă, femurul face atunci această mișcare de rotațiune, grație căreia condilul intern este dus înapoi

Un alt grup de cauze îl formează dispoziținea ligamentelor (Fick). Spre exemplu: la sfârșitul unei extensiuni pure, ligamentul încrucișat anterior este întins; extensiunea poate fi dusă totuși mai departe, dacă femurul execută o mișcare de rotațiune înăuntru sau tibia înafară, prin care mișcare, inserțiunile ligamentului se apropie; el se relaxează și permite o nouă extensiune.

Desigur că la aceste cauze trebue să se adauge și dispoziținea mușchilor, care acționează mai puternic în partea externă ca în cea internă (aci există un tensor al fasciei, mușchiul vastul extern, mai puternic ca cel intern și puternicul mușchi biceps). Aceste mișcări de rotațiune terminale, care însoțesc extensiunea maximă au o mare importanță, căci dau mersului o mai mare siguranță, în special pe terenurile accidentate. La sfârșitul unei atari mișcări femurul formează împreună cu tibia o coloană unică, care nu poate fi flexată până ce nu se execută o mișcare de rotațiune inversă. (Fick, Braus, Poirier.)

2. *Rotațiunea.* Mișcarea de rotațiune se exercită înăuntru sau înafară. In rotațiunea înăuntru, vârful piciorului se apropie de linia mediană (pronațiune); în rotațiunea înafară, el se depărtează (supinațiune). Aceste mișcări pot fi izolate sau asociate cu mișcările de flexiune-extensiune. Ele sunt imposibil de executat în extensiunea maximă, dar apar și devin mai accentuate pe măsură ce gamba se pune în flexiune și ligamentele colaterale se relaxează.

Mișcarea de rotațiune se exercită împrejurul unui ax vertical ce trece prin mijlocul cavității glenoide interne a tibiei. Și această mișcare e însoțită de deplasarea concomitentă a meniscurilor. De exemplu: când femurul este rotat înafară, meniscul extern se duce pe tibia înapoi, iar cel intern înainte. În timp ce mișcarea de fle-

Scanned with OKEN Scanner

xiune-extensiune se petrece în articulaţiunea femuro-meniscală, cea de rotaţiune se petrece în articulaţia menisco-tibială.

Limitarea acestor mişcări e făcută în felul următor. In rotaţiunea înăuntru, ambele ligamente îşi accentuează încrucişarea şi

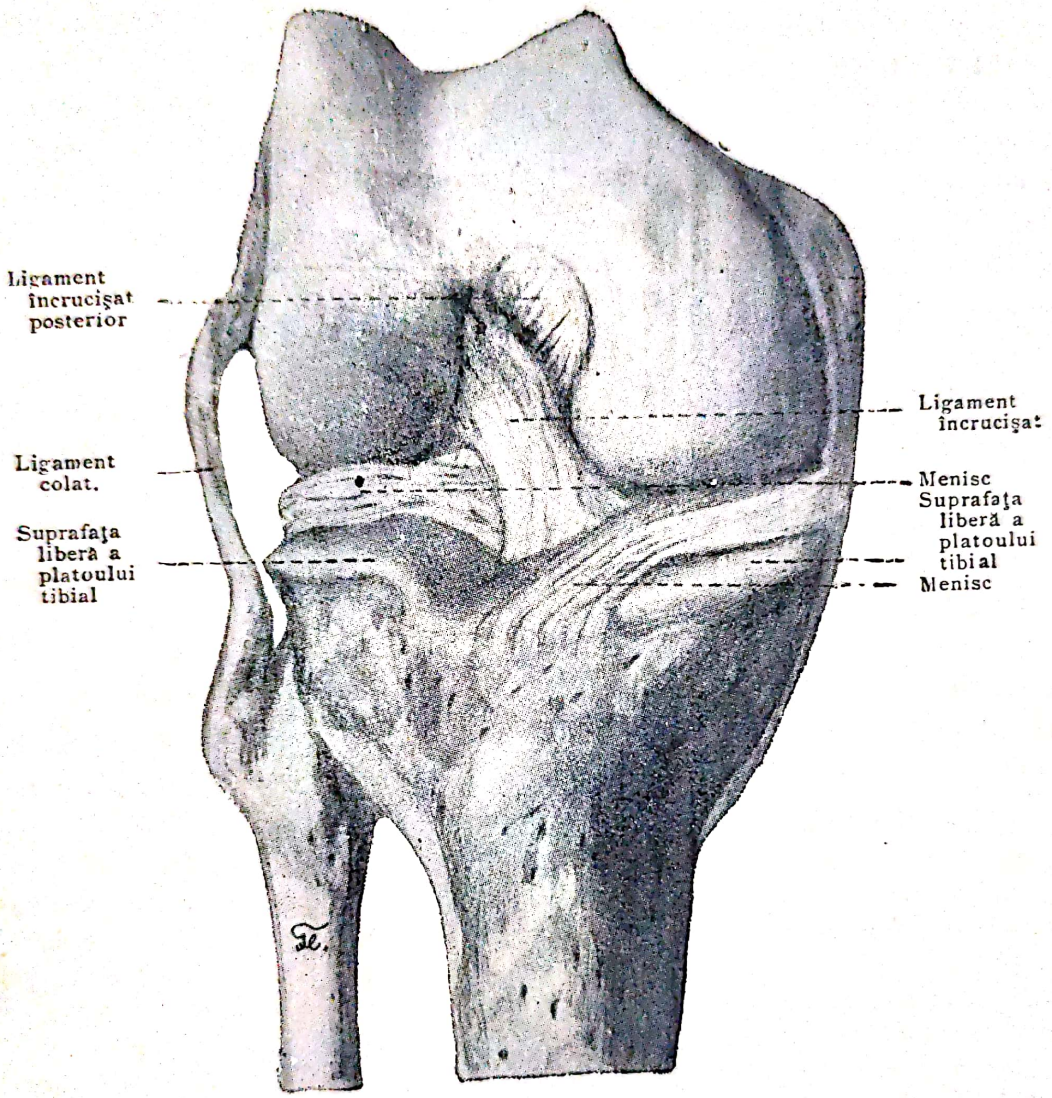

Fig. 541.

Genunchiul în flexiune. Se vede meniscurile deplasate înapoi.

apăsând unul pe celalalt, opresc mişcarea. In rotaţiunea înafară ligamentele încrucişate se descrucişează; această mişcare este limitată şi de ligamentele colaterale.

3. *Mişcările de lateralitate.* Mişcările de lateralitate sunt foarte reduse şi sunt pasive. Existenţa lor este demonstrată astfel: se fixează coapsa, se pune

gamba în semiflexiune şi apoi se imprimă gambei aceste mişcări. Ele sunt foarte mici şi sunt limitate prin tensiunea ligamentelor colaterale.

Aplicaţiuni medico-chirurgicale. Genunchiul, dintre toate articulaţiunile corpului este articulaţiunea cea mai susceptibilă de imbolnăvire. Situaţiunea lui superficială îl face accesibil multor traumatisme; mărimea şi anfractuoasa dispoziţiune a sinovialei permite localizarea şi desvoltarea proceselor infecţioase; în plus, articulaţiunea genunchiului e foarte „muncită", în timpul zilei şi surmenajul favorizează producţiunilor morbide. La aceste condiţiuni prielnice se mai adaoga şi faptul, că în cazuri de traumatisme, acţiunea executată este mai violentă, dat fiind că „articulaţiunea leagă între ele cele mai lungi oase ale corpului şi ca atare forţele lucrează aci pe pârghii mai mari ca aiurea" (Fick).

Luxaţiuni. In articulaţia genunchiului putem avea: *a)* luxaţiuni ale rotulei; *b)* luxaţiuni ale meniscurilor; *c)* luxaţiuni ale genunchiului propriu zise. Luxaţiunile genunchiului sunt rare, de oarece ligamentele sunt puternice şi menţin bine suprafeţele articulare în contact. (Rezistenţa aparatului ligamentar la tracţiune ar fi de 240—450 kg.) (Fessler-Fick.)

Luxaţiunile rotulei. Rotula poate fi luxată fie *medial (înăuntru* în raport cu axul articulaţiei) sau *lateral (înafară* în raport cu axul articulaţiunii); cele mai frecvente luxaţiuni ale rotulei sunt făcute *lateral* sau *înafară*. Se înţelege uşor că o luxaţiune înafară se produce numai după ce aripioara internă a fost ruptă.

Aceste luxaţiuni laterale sunt produse uneori în mod *direct* printr'un traumatism, alte ori în mod *indirect* prin contracţiunea bruscă a quadricepsului. Intradevăr se ştie că femurul şi cu tibia fac un unghi deschis înafară; asemenea unghi formează şi quadricepsul care urmează traiectul femurului împreună cu tendonul rotulian ce urmează pe cel al tibiei; rotula se găseşte chiar în vârful unghiului. O contracţiune bruscă a quadricepsului schimbă forma unghiului; quadricepsul şi cu tendonul rotulian se aşează în aceeaşi linie dreaptă. Rotula este aruncată înafară. Ca s'avem o luxaţiune, trebue neapărat să se rupă şi aripoara internă. Uneori după ce rotula a fost luxată înafară contracţiunea puternică a quadricepsului o întoarce astfel ca ea pătrunde cu o margine în şanţul intercondilian (luxaţiuni verticale).

Luxaţiunile meniscurilor. Am văzut că cele două meniscuri nu sunt mobile ci se deplasează (*înapoi*, în timpul flexiunii; *înainte*, în timpul extensiunii) (Pg. 579). Luxaţiunea lor se produce printr'o pierdere a raportului normal dintre ele şi condilii femurali. Presunem o flexiune puternică a gambei; meniscurile, în această poziţiune,

Scanned with OKEN Scanner

sunt deplasate înapoi. Dacă acestei flexiuni, urmează o extensiune bruscă (exemplu în sport) se poate întâmpla ca meniscul să nu aibă timpul necesar să-şi execute deplasarea înainte. Condilul femural însă a trecut înaintea lui şi meniscul rămâne prins între femur şi porţiunea respectivă a condilului femural.

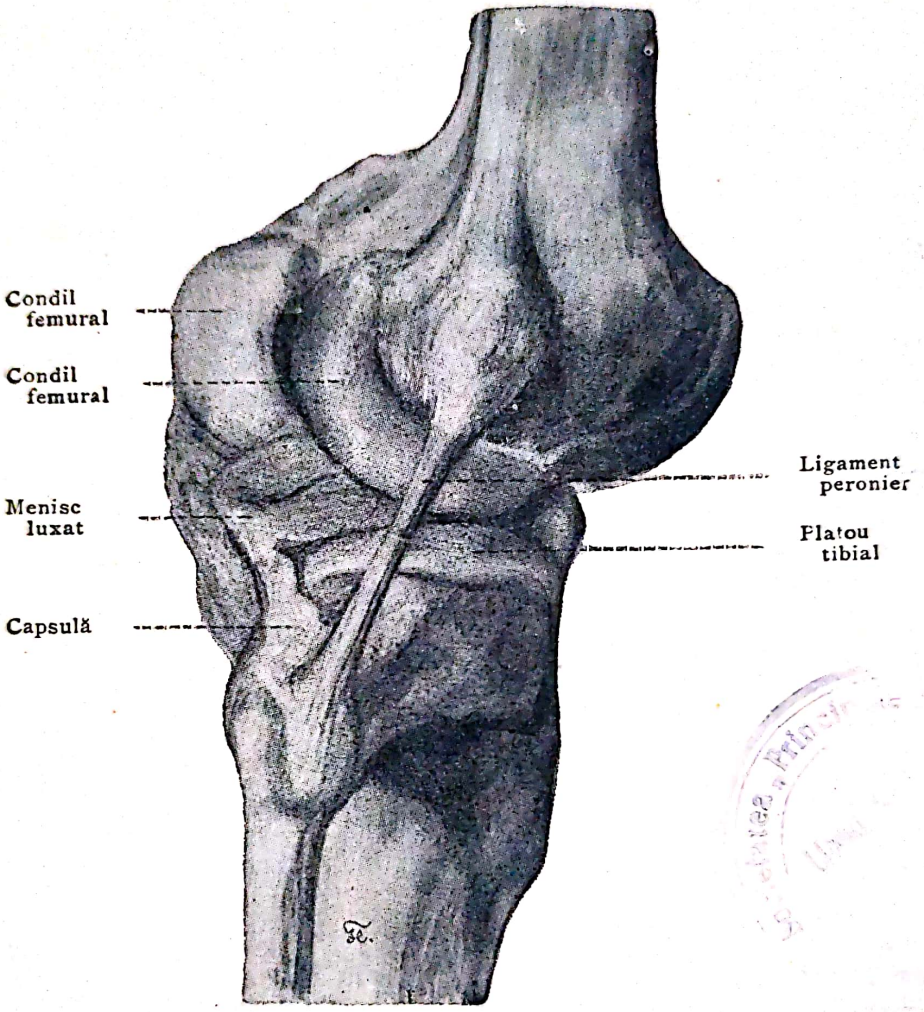

Fig. 542.

LUXAŢIUNILE GENUNCHIULUI PROPRIU ZISĂ. După ruperea ligamentelor, oasele gambei pot fi luxate *înainte*, *înapoi* sau *pe laturi*.

Fracturile rotulei. Am văzut (Pg. 345) că fracturile rotulei pot fi produse fie în mod direct, fie în mod indirect, prin contracţiunea bruscă a muşchiului quadriceps.

Dar chiar în fracturile prin cauze directe, intervine în mod obligat ligamentul rotulian şi muşchiul quadriceps. Intr'o cădere pe genunchi, rotula e fixată prin contractiunea quadricepsului, pe de altă parte ea e solicitată de tensiune

bruscă a ligamentului rotulian (Forgue). Rotula prinsă între aceste două forţe se fracturează, ca un „baston pe genunchi" (Forgue). Rotula se poate fractura exclusiv prin contracţiune musculară, în mod deci indirect. Presupunem un individ gata să cadă pe spate; în acest caz muşchiul quadriceps se contractă puternic pentru a readuce corpul în poziţie dreaptă. Rotula trasă de muşchiul quadriceps într'o direcţiune, de ligamentul rotulian în direcţie opusă, se fracturează.

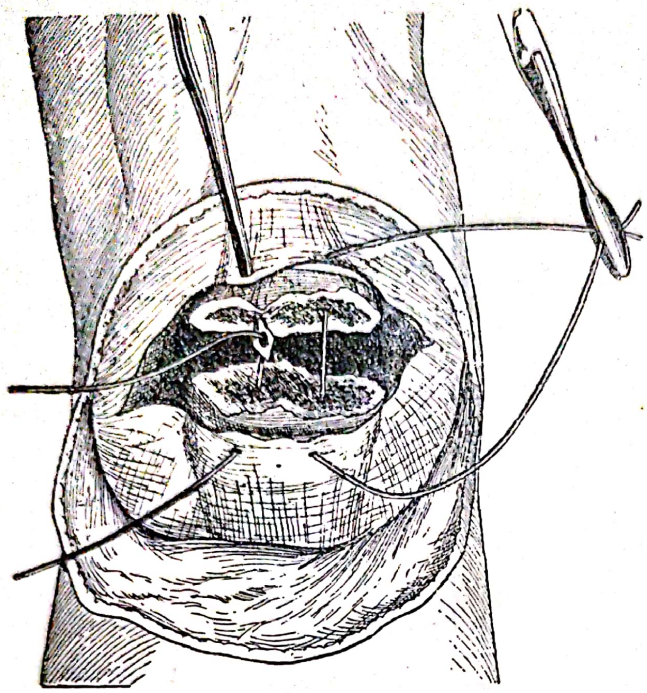

Fig. 543.

Sutura rotulei. Trecerea firelor prin segmentele osoase. *(Labey.)*

Odată cu fractura rotulei. se rupe şi aparatul fibros periarticular. (Retinacule, aripioare). Ruptura lor are două consecinţe importante: 1) ea permite depărtarea considerabilă a segmentelor, 2) între segmentele depărtate se pot produce înterpuneri fibroase, care pot fi o piedică formării unui calus osos.

Aceste noţiuni clinice confirmă importanţa aparatului fibros periarticular. Un alt fapt vine în sprijinul ei În sutura rotulei, se impune şi suturarea aparatului fibros. Între metodele operatorii există înafară de cea a suturii osoase, una bazată exclusiv pe sutura formaţiunilor fibroase, după coaptarea fragmentelor (procedeul încercuirii). (*Fig. 543–548.*)

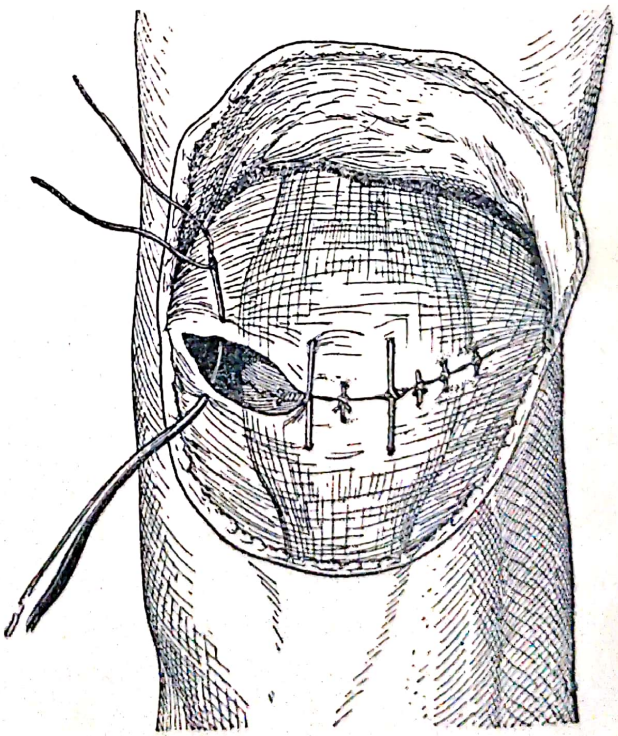

Fig. 544.

Sutura aparatului fibros după coaptarea şi sutura fragmentelor. *(Labey)*

Artriţe. Artritele genunchiului sunt foarte frecvente. Genunchiul ca şi articulaţiunea coxo-femurală e predispusă localizări tuberculoase. (Osteo-artrită tuberculoasă, tumoare albă a genunchiului.)

Scanned with OKEN Scanner

Corpi străini articulari. In articulaţiunea genunchiului se găsesc uneori nişte formaţiuni patologice de diferite naturi. Se numesc corpi străini articulari. Cei mai numeroşi corpi sunt cartilaginoşi sau osteo-cartilaginoşi, desprinşi de pe suprafeţele articulare printr'un traumatism sau formaţi pe loc în articulaţie printr'o activitate proprie a unei articulaţiuni alterate.

Hidrartroza. Genunchiul este articulaţiunea în care sinoviala mai adese produce această reacţiune inflamatorie, caracterizată printr'un revărsat de lichid.

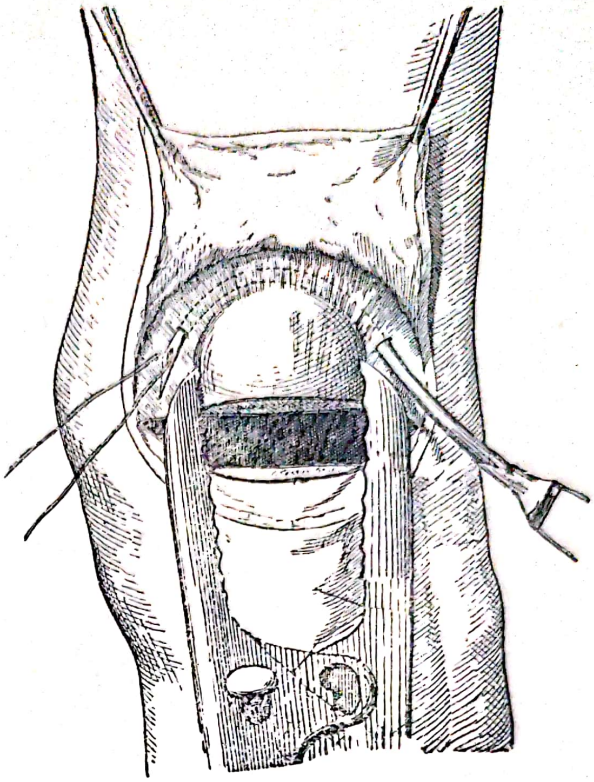

Fig. 545. Incercuirea rotulii. Trecerea firului imprejurul segmentului superior. *(Labey.)*

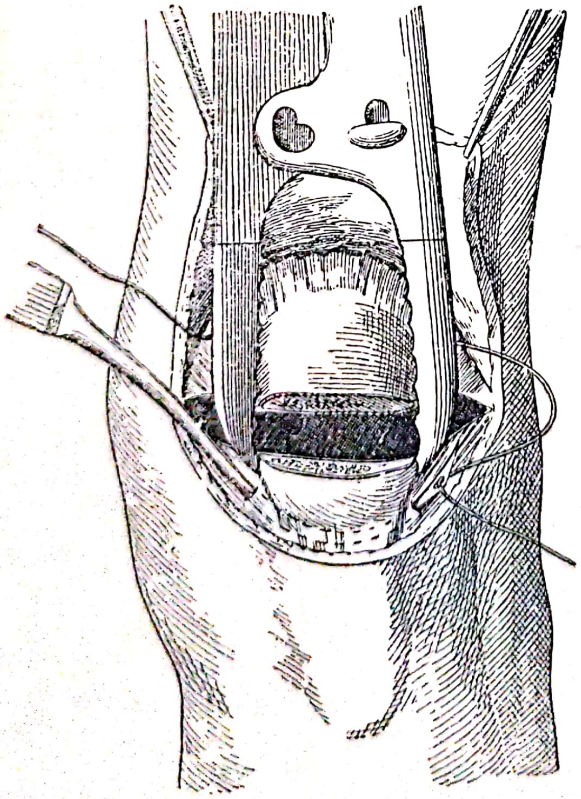

Fig. 546. Incercuirea rotulii. Trecerea firului imprejurul segmentului superior. *(Labey.)*

In hidartroză, forma articulaţiunii este mult modificată; în pius dacă rotula este împinsă cu degetul către condili, ea loveşte condilii dând o senaţiune tactilă şi una auditivă ce impreună alcătuiesc fenomenul cunoscute sub numele de: *şoc rotulian.*

Eutorse. In entorsele genunchiului se produc rupturi ale ligamentelor colaterale, uneori însoţite de zmulgeri osoase şi leziuni ale sinovialei. Entorsele genunchiului se însoţesc adese de hemartroze.

Dezarticulaţiune şi rezecţiune. In rezecţiunea genunchiului se extirpă extremitatea superioară a tibiei şi extremitatea superioară a femu-

rului. La copil şi la adolescent trebuiesc respectate cartilagiile de conjugare ale femurului şi tibiei, fiind cartilagiile fertile. După pubertate se poate ridica un centimetru şi jumătate din tibia şi doi centimetri şi jumătate din femur iar înainte de pubertate, până la un centimetru din tibia şi un centimetru şi jumătate din femur (Farabeuf). Rezultatul unei rezecţiuni trebuie să fie o neartroză, fie o ankiloză în poziţiune bună (rectilină). De acea pe cât se poate trebuie să se menţină mijloacele de unire normale ale articulaţiunii. (Fig. 549-550.)

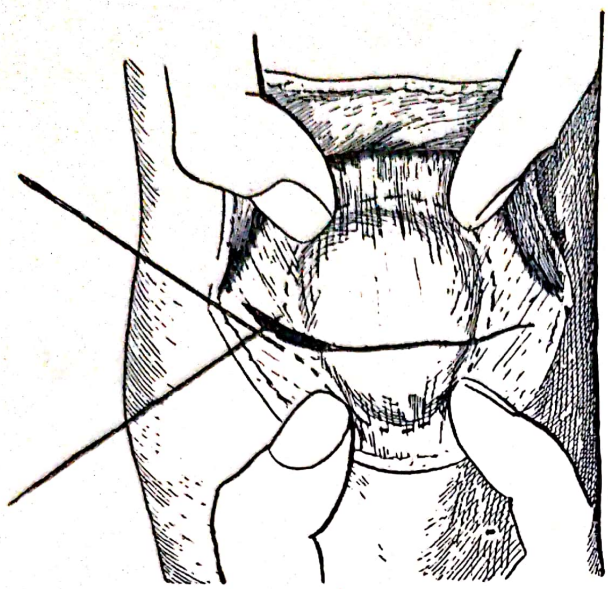

Fig. 547.

Incercuirea rotulei. Coaptarea fragmentelor. *(Labey.)*

extremităţi: în rest, ele rămân separate printr'un spaţiu interosos, astupat ca şi la antebraţ de o *membrană interosoasă. Vom avea de studiat: articulaţia tibio-peronieră proximală sau superioară, articulaţia tibio-peronieră distală sau inferioară şi membrana interosoasă.*

Articulaţia tibio-peronieră superioară *(articulatio tibiofibularis).* Este o diartroză planiformă.

Suprafeţe articulare. Tibia prezintă o feţişoară rotunzită, situată pe partea posterioară a tuberozităţii externe. Peroneul prezintă o suprafaţă analoagă, situată pe extremitatea lui superioară. Ambele sunt acoperite de un cartilagiu hialin.

§ 4. ARTICULAŢIUNILE TIBIO-PERONIERE.

Tibia şi peroneul se articulează prin cele două

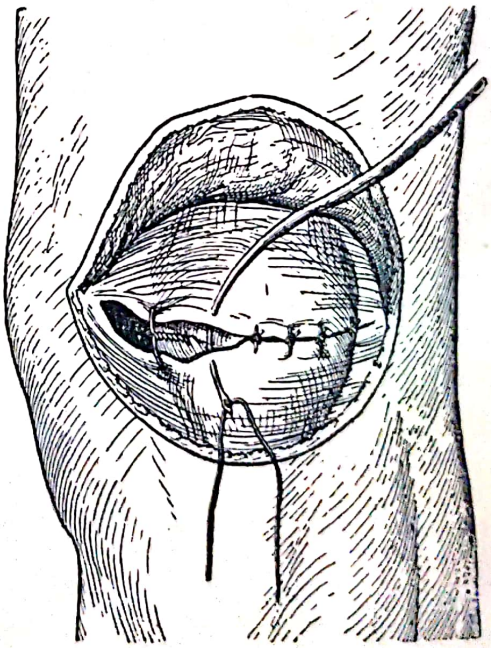

Fig. 548.

Incercuirea rotulii. (Sutura aparatului fibros) *(Labey.)*

Mijloace de unire. Ambele suprafeţe osoase sunt menţinute între ele printr'o *capsulă*, întărită de *două ligamente*, unul *anterior* celalalt *posterior*.

1. *Ligamentul anterior (ligamentum capituli fibulae anterius)* e foarte rezistent. El are o direcţiune aproape orizontală fiind întins dela tuberozitatea externă a tibiei (înaintea feţişoarei) articulare la partea anterioară a capului peroneului.

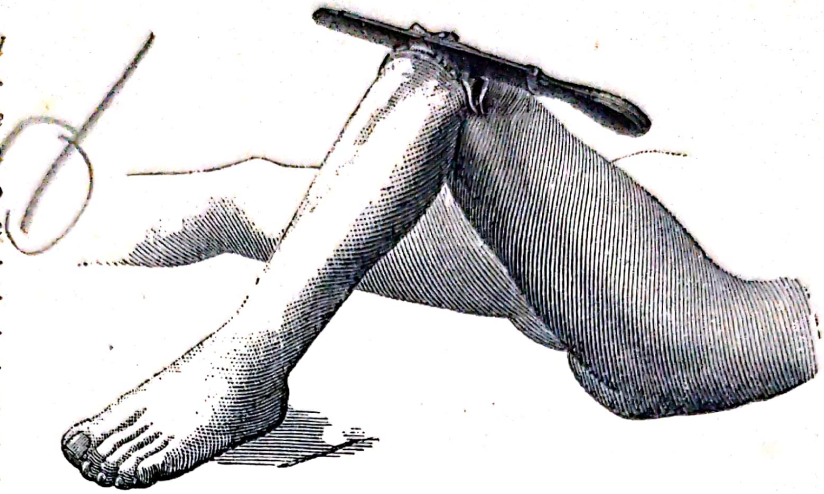

Fig. 549.

(După *Farabeuf.*)

2. *Ligamentut posterior (ligamentum capituli fibulae posterius)*, mult mai slab ca precedentul. Inserţiunile lui sunt analoage; de o parte tuberozitatea tibiei, de altă parte, porţiunea corespunzătoare a capului.



Fig. 550.

(După *Farabeuf.*)

Sinoviala. Membrana sinovială tapetează capsula fibroasă; de cele mai dese ori ea este independentă, uneori ea comunică cu cea a genunchiului.

Raporturi. Raporturile acestei articulaţiuni sunt următoarele: înainte cu extensorul comun şi gambierul anterior, înapoi cu popliteul şi solearul; înafară cu bicepsul şi cu peronierul lung lateral.

Mişcări. Articulaţia fiind o diartroză planiformă, are numai mişcări de alunecare.

Articulaţia tibio-peronieră inferioară *(Sindesmosis tibiofi-*

bularis). Articulaţiunea tibio-peronieră inferioară uneşte extremităţile inferioare ale oaselor gambei.

Suprafeţe articulare. Ca suprafeţe articulare avem pe tibia o feţişoară triunghiulară, concavă în direcţiunea antero-posterioară. Pe peroneu există o suprafaţă plană sau uşor concavă. Cele două suprafeţe articulare vin în contact numai prin marginile lor, între ele rămânând un spaţiu umplut de ligamente (Poirier).

Feţişoarele articulare nu sunt tapetate de cartilagiu, ci sunt acoperite de periost; aceasta articulaţiune se prezintă ca un diverticul al articulaţiunei tibio-tarsiane. (Poirier.)

Mijloace de unire. Ca mijloc de unire avem un *ligament anterior*, unul *posterior* şi un *ligament interosos*.

Ligamentul anterior (ligamentum malleoli lateralis anterius) se inseră pe buza anterioară a feţişoarei tibiale şi pe de altă parte pe marginea anterioară a maleolei peroniere.

Ligamentul posterior (ligamentum malleoli lateralis posterius) se inseră pe buza posterioară a feţişoarei tibiale şi pe partea posterioară a maleolei peroniere. El este format din două feluri de fibre: cele superioare sunt mai înguste şi oblice; cele inferioare sunt mai lungi şi formate din fascicule care se întind aproape transversal dela maleola peronieră la maleola tibială *(ligamentum tibio-fibulare transversum)*.

Ligamentul interosos (Lig. malleoli lat. intermedium). Acest ligament e situat la partea superioară a articulaţiunei şi e formată din scurte fascicole rezistente, ce unesc cele două oase. El se continuă în sus cu membrana interosoasă.

Sinoviala. Sinoviala este formată dintr'un diverticul al sinovialei tibio-tarsiene.

Raporturi. Articulaţia tibio-peronieră vine în raport: înainte cu extensorul comun, iar înapoi cu peronieri laterali

Mişcări. Mişcările acestei articulaţiuni constau în *depărtarea* şi *apropierea* tibiei de peroneu. Aceste mişcări nu se fac prin ajutorul vre-unui grnp muscular special, ci prin jocul astragalului în articulaţia tibio-tarsiană.

Trochleia astragelianâ este mai largă la partea anterioară, ca la cea posterioară. Când piciorul se flexează, astragului pătrunde cu porţiunea sa mai largită între cele două oase gambiere şi le depărtează, graţie întinderei ligamentelor. Când piciorul se extinde, cele două oase se apropie, de oarece, porţiunea cea mai îngustă a astragului a luat locul dintre tibia şi peroneu.

Membrana interosoasă. (*Membrana interossea cruris*). Spaţiul interosos este umplut de o membrană fibroasă, numită *membrana interosoasă* sau *ligamentul interosos*. Ea se inseră pe cele două creste

interosoase ale tibiei şi ale peroneului. In partea superioară ea prezintă un orificiu mare, pe unde trec vasele tibiale anterioare.

Din punctul de vedere al raporturilor, ea prezintă: o faţă anterioară, ce vine în raport cu muşchii anterior ai gambei; o faţă posterioară, ce vine în raport cu muşchii posteriori ai gambei; o extremitate superioară, perforată de un orificiu, pentru vasele tibiale; o extremitate inferioară, perforată de un orificiu, cu mult mai mic, pe unde trec vasele peroniere anterioare.

Membrana interosoasă este formată în cea mai mare parte de fascicole fibroase, cu direcţiune oblică, ce descind dela tibia la peroneu.

§ 5. ARTICULAŢIUNILE PICIORULUI ŞI ALE DEGETELOR.

In acest capitol vom studia articulaţiunile oaselor, care formează piciorul şi degetele; aceste articulaţiuni sunt multiple şi diferit concepute după cum sunt privite din punct de vedere anatomic, fiziologic sau chirurgical. Ţinându-ne pe terenul anatomic, putem să le împărţim astfel:

1. Articulaţia tibio-tarsiană sau a gâtului piciorului.
2. Articulaţiunile intertarsiane.
3. Articulaţiunile tarso-metatarsiane.
4. Articulaţiunile intermetatarsiane.
5. Articulaţiunile degetelor (metata so-falangiane şi inter-falangiane.

ARTICULAŢIA TIBIO-TARSIANĂ SAU A GÂTULUI PICIORULUI (ARTICULATIO TALOCRURALIS).

Articulaţia tibo-tarsiană uneşte oasele gambei cu astragalul. Ea este o trachleartroză.

Suprafeţe articulare. Suprafeţele articulare sunt în număr de două: una gambieră şi alta tarsiană. 1. *Suprafaţa tarsiană* a articulaţiunei e formată de faţa superioară a astragalului care este convexă în plan sagital şi concavă în plan frontal; ea reprezintă un scripete cu două povârnişuri şi cu gâtul antero-posterior (în direcţiunea axului piciorului).



Fig. 551.

Pe lături, scripetele astragalului se continuă cu două suprafețe deasemeni articulare: feţişoara externă *(facies malleolaris lateralis)*, cu o formă triunghiulară, feţişoara internă *(facies malleolaris)* cu forma unei virgule.

Scripetele şi cu cele două suprafeţe articulare de pe lăturile osului sunt acoperite în întregime de cartilagiu hialin.

3. *Suprafaţa articulară gambieră* se prezintă ca o *scoabă*, formată de extremităţile distale ale tibiei şi peroneului. Scoaba articulară este formată astfel: în sus de faţa articulară inferioară a tibiei *(facies articularis inferior)*, iar pe laturi de feţele articulare ale maleolelor *(facies articularis maleolaris* de pe tibia şi *facies articularis malleoli* de pe peroneu). Ambele suprafeţe sunt acoperite de cartilagiu hialin.

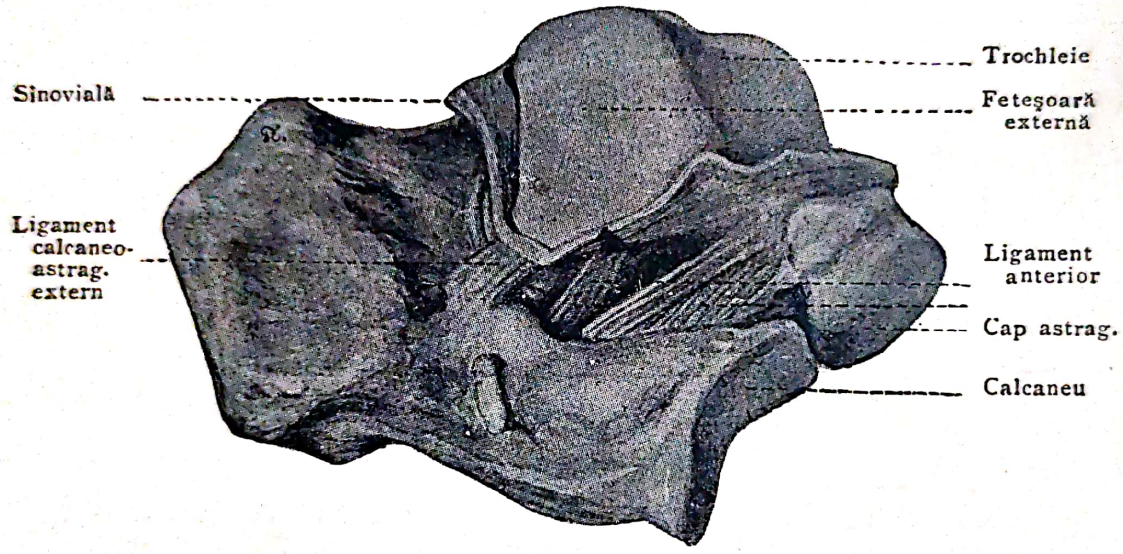

Fig. 552.

Mijloace de unire. Suprafeţele articulare sunt menţinute în contact printr'o capsulă articulară şi două ligamente colaterale.

Capsula alticulară. Capsula articulară are forma unui sac fibros. care se inseră în sus, pe oasele gambei, iar în jos, pe astragal la nivelul cartilagiului hialin. Cele două maleole rămân extrarticulare, Pe lături capsula este foarte strânsă; ea e mult mai laxă înainte şi înapoi.

Inapoi, ea este întărită de un număr de fascicole fibroase verticale şi oblice, care pleacă în sus, de pe marginea posterioară a scoabei tibio-peroniere, şi se inseră în jos pe faţa posterioară a astragalului.

In partea anterioara, capsula articulară este deasemeni, întărită de un sistem de fascicole, care merge dela marginea anterioară a scoabei tibio-peroniere, la astragal. Gradul de desvoltare al acestor fascicole variază dela individ la individ.

Ligamentul colateral peronier (Fig. 553). Acest ligament este aşezat pe partea laterală a articulaţiunii şi e format din trei fascicole independente: *fascicolul anterior, mijlociu* şi *posterior.*

Fascicolul anterior sau *ligamentul peroneo-astragalian anterior (Ligamentum talofibulare anterius)* se inseră în sus pe margina anterioară a maleolei externă iar în jos, pe partea externă a colului astragalului (înaintea feţişoarei articulare externe).

Fascicolul posterior sau *ligamentul peroneo-astragalian posterior (Ligamentum talofibulare posterius),* este situat pe partea posterioară a articulaţiunii. (Fig. 555.) El se inseră pe foseta, ce se găseşte pe maleola peronieră; de acolo merge orizontal înapoi şi înăuntru şi se termină pe tuberculul extern al apofizei posterioare a astragalului. Fascicolul se găseşte sub tendoanele muşchilor peronieri pe care la disecţie trebuie să le ridicăm spre a-l evidenţia.

Fascicolul mijlociu sau ligamentul peroneo-calcanean (ligamentum calcaneofibulare). Acest ligament pleacă de pe vârful maleolei externe, merge oblic înapoi şi în jos şi se termină pe faţa externă al calcaneului. El răspunde prin faţa sa profundă ligamentului astragalo-calcanean, iar prin cea superficială, tendoanelor peronierilor laterali.

Ligamentul colateral tibial. (Fig. 554.) Acest ligament este compus din două straturi: *unul superficial* şi *altul profund.*

Stratul superficial, numit încă şi *ligamentul deltoidian (ligamentum deltoideum)* din cauza formei lui triunghiulare, se inseră în sus pe marginea inferioară a maleolei; de acolo, fibrele lui radiază în jos, ca un evantaliu şi se termină pe astragal, calcaneu şi scafoid. El e compus din mai multe fascicole, considerate de autorii germani ca ligamente izolate: *fascicolul tibio-astragalian anterior, fascicolul tibio-scafoidian, fascicolul tibio-calcanean* şi *fascicolul tibio-astragalian posterior.* Dacă se uneşte fascicolul tibio-astragalian cu fascicol tibio-scafoidian, atunci găsim şi la acest ligament aceiaşi dispoziţie ca şi la cel colateral peronier, adica alcătuit fiind din trei fascicole *(tibio-astragalian posterior, tibio-calcanean şi tibio-astragalian anterior).* (Poirier.)

1. *Fascicolul tibio-astragalian anterior (ligamentum talotibiale anterius)* e format din fascicole scurte, ce pleacă de pe marginea anterioară şi vârful maleolei tibiale şi merge de se termină pe partea internă a colului astragalian.

2. *Fascicolul tibio-scafoidian (ligamentum tibionaviculare)* ia naştere pe marginea anterioară şi pe vârful maleolei, merge înainte şi în jos, spre a se prinde pe faţa dorsală şi internă a osului scafoid.

3. *Fascicolul tibio-calcaneu (ligamentum calcaneotibiale)* se inseră în sus

pe fața cutanată a maleolei și de acolo descinde în jos către sustentaculum tali. Fascicolele lui anterioare trec în ligamentul calcaneo-scafoidian inferior.

4. *Fascicolul tibio-astragalian posterior (ligamentum talotibiale posterius)* este un fascicol, ce se inseră înapoia vârfului maleolei interne și de acolo merge înapoi spre a se insera pe fața internă a astragalului în porțiunea ei cea mai posterioară; el face parte în realitate din stratul profund.

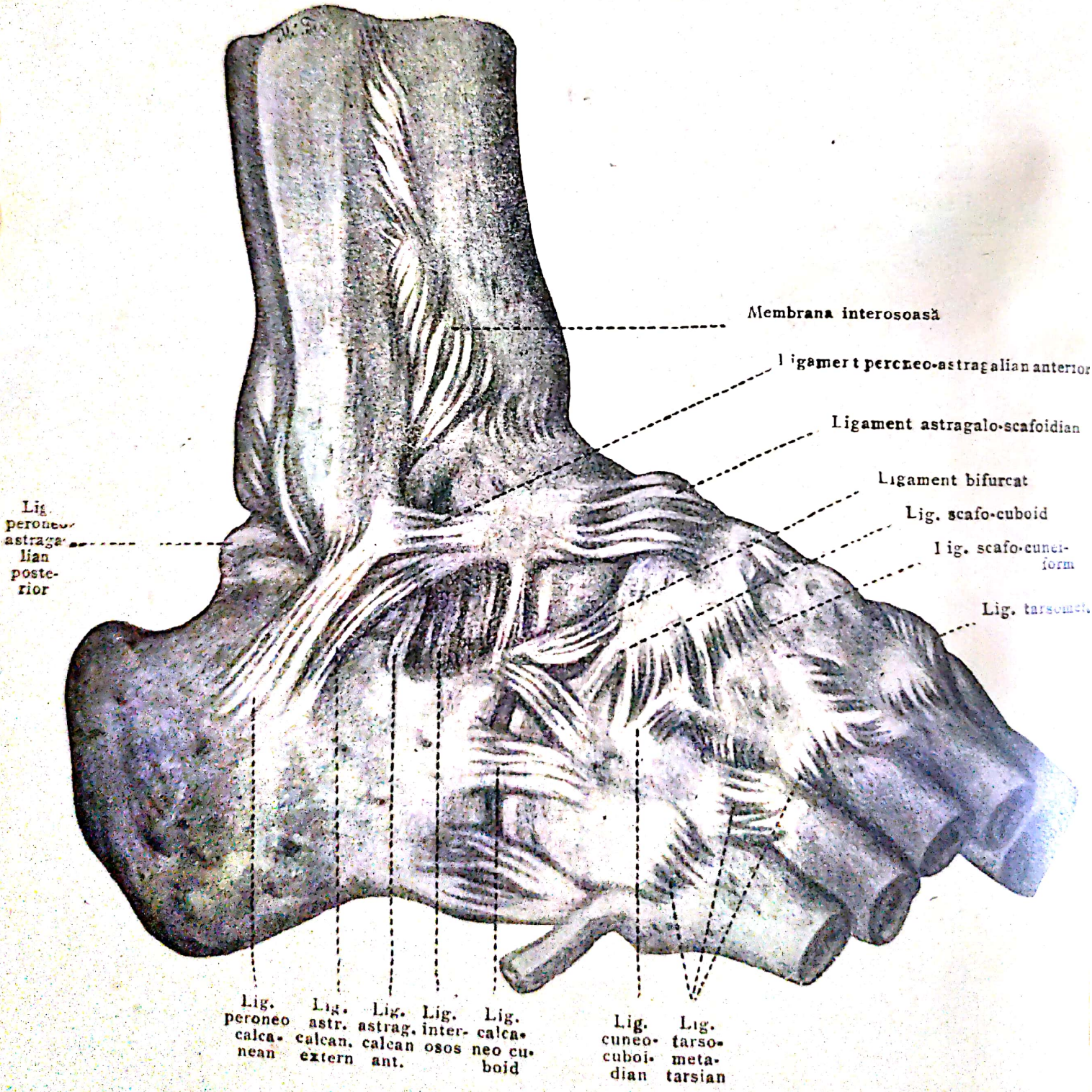

Fig. 553.

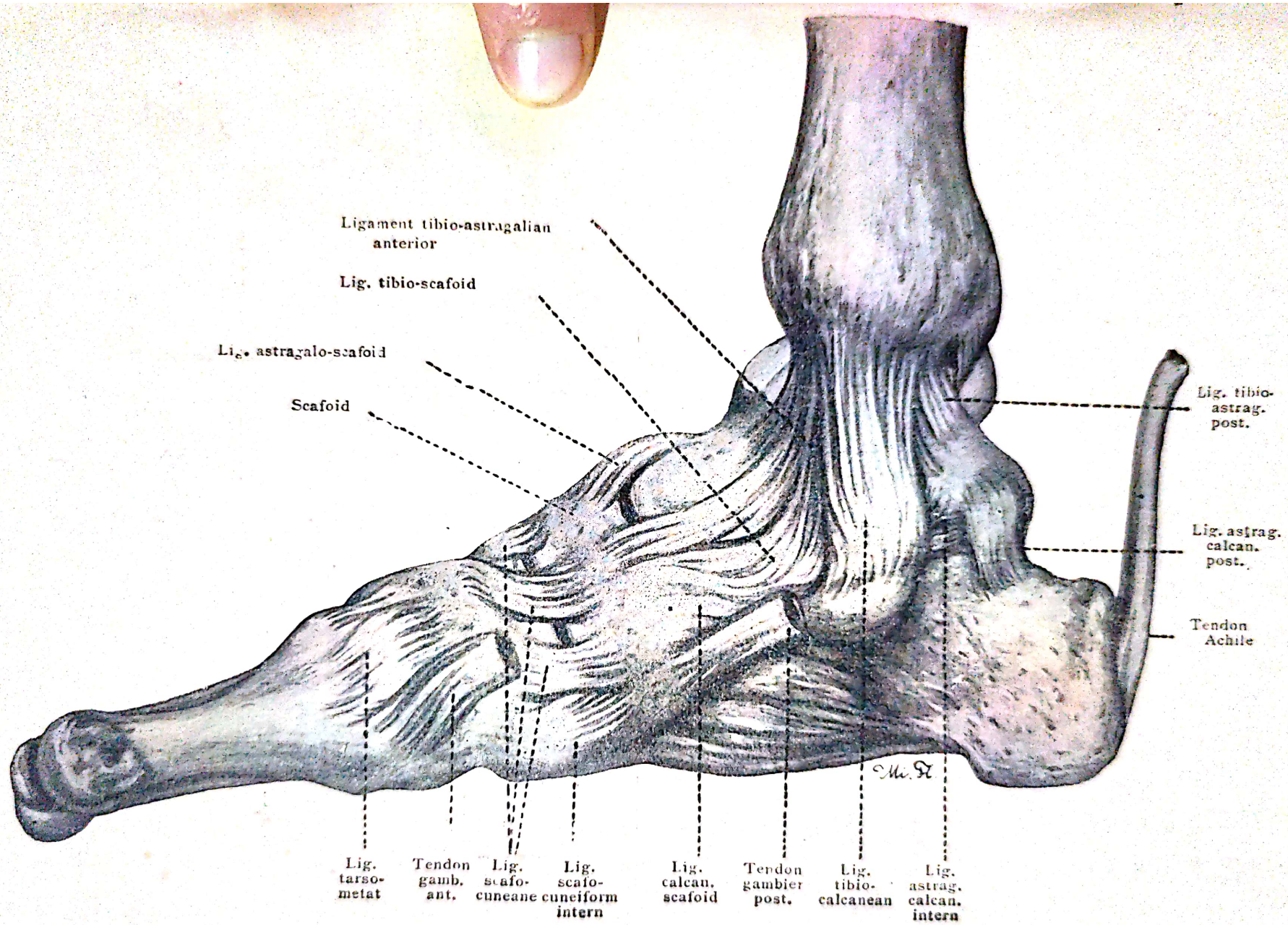

Fig. 554.

Scanned with OKEN Scanner

Stratul profund este acoperit în mare parte de precedentul; numai în partea posterioară el apare sub forma ligamentului tibio-astragalian posterior al stratului superficial. Ligamentul profund e scurt şi rezistent; se inseră în sus pe vârful maleolei, iar în jos pe faţa internă a astragalului, sub faţa articulară (*facies malleolaris medialis*).

Acest ligament, după cum am văzut se continuă înapoi cu fasci-

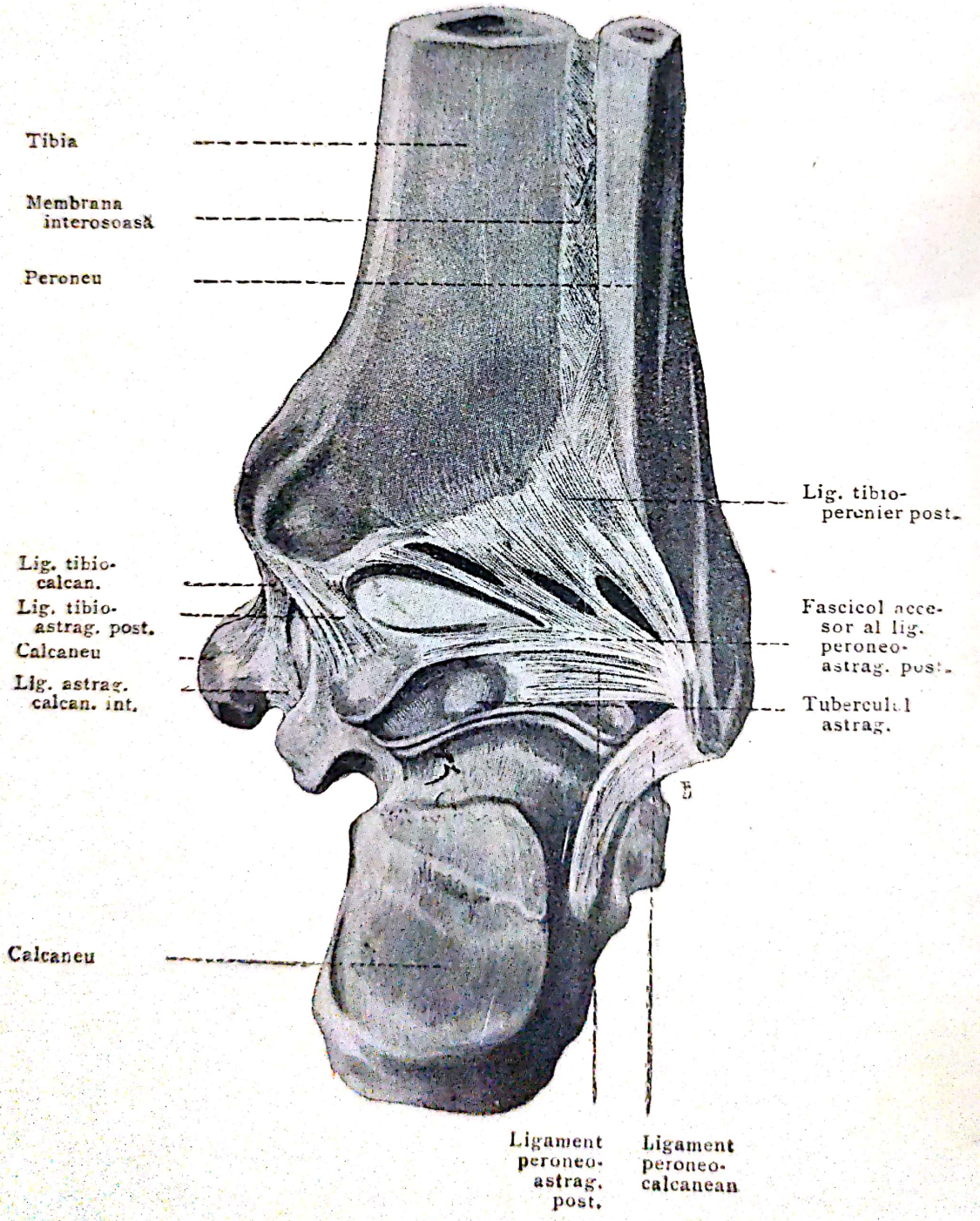

Fig. 555.

colul tibio-astragalian posterior, de aceea unii autori unesc ambele ligamente într'o singură descripţiune.

Sinoviala. Sinoviala are dispoziţiunea obişnuită, adică învelește faţa profundă a capsulei articulare, apoi, reflectându-se la nivelul inserţiunii acesteia, se termină la limita cartilagiului hialin. Ea formează un fund de sac anterior şi altul posterior, întinse între cele două maleole. Aceste funduri de sac apar foarte evidente după injecţia articulaţiunei. Trebue să reamintim că această sinovială trimite în sus (între oasele gambei) un diverticul, cu oarecare importanţă chirurgicală (vezi raporturile sinovialei cu cartilagiile de conjugare).

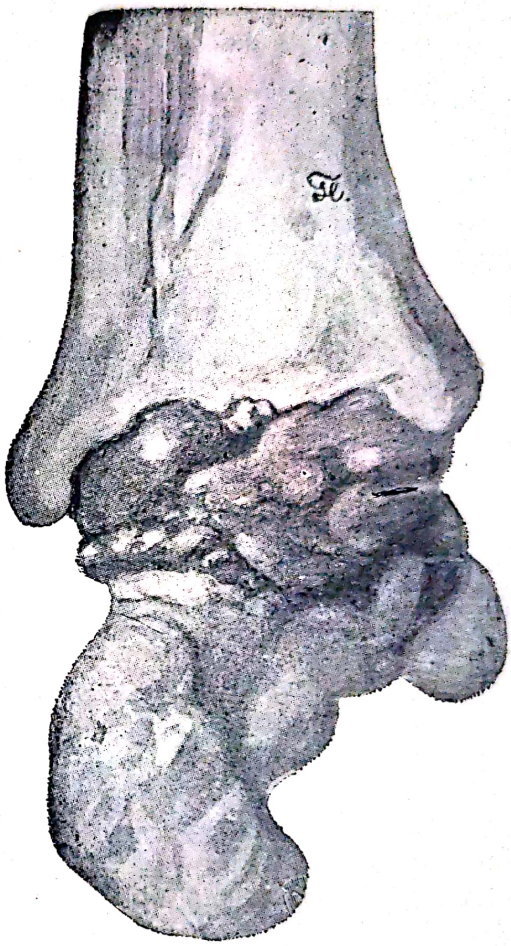

Fig. 556.

Sinovială injectată.

Raporturi. Inainte articulaţia tibio-tarsiană este în raport cu tendoanele muşchilor extensori şi pachetul vasculo-nervos anterior. Intre tendoane şi maleole, se vede la omul normal câte o depresiune, care răspunde porţiunii celei mai subţiri a capsulei. Când în articulaţie există un revârsat, aceste depresiuni sunt înlocuite prin câte o proeminenţă. Inapoi vine în raport cu tendoanele flexorilor şi pachetul vasculo-nervos tibial posterior, cu muşchiu peronieri şi pe un plan mai posterior cu tendonul lui Achile. De oparte şi de alta a acestui tendon, între al şi maleola respectivă, există la omul viu, câte o depresiune (şanţul retromaleolar).

Raporturile sinovialei cu cartilagiile de conjugare ale oaselor gambei. Cartilagiul de conjugare al extremităţii inferioare a peroneului, ca şi cel al extremităţii inferioare a tibiei, are raporturi puţin întinse cu sinoviala. Diverticulul tibio-peronier este în raport cu cartilagiul peronier; el atinge abia cartilagiul tibial.

Mişcări. Vezi mişcările piciorului.

ARTICULAȚIUNILE INTERTARISANE (ARTICULATIONES INTERTARSEAE).

Oasele tarsului formează prin unirea lor, următoarele articulațiuni: *articulațiunea astragalo-calcaneană posterioară, articulația astragalo-calcaneo-scafoidiană, articulațiunea calcaneo-cuboidiană, articulațiunea scafo-cuneană, articulațiunile intercuneiene* și *cuneo-cuboidiane.*

Din punct de vedere anetomic, aceste articulațiuni constituesc adevărate unități anatomice; din punt de vedere fiziologic ele prezintă o strânsă legătură putând fi considerate ca un complex solidar. Chirurgii, conduși de necesități tehnice descriu încă *articulațiunea sub-astragaliană* și *articulațiunea medio-tarsiană* sau *a lui Chopart.* Vom arăta pe scurt și acest mod de a concepe al articulațiunile tarsului.

1. **Articulațiunea astragalo-calcaneană posterioară** (*articulatio talocalcanea*). Articulațiunea astragalo-calcaneană unește calcaneul cu astragalul prin intermediul fețișoarelor articulare posterioare, ce se găsesc pe ambele oase.

Suprafețe articulare. Am descris cele două suprafețe articulare în osteologie; aci vom reaminti că suprafața calcaneană este convexă (segment de cilindru plin), cea astragaliană este concavă (segment de cilindru gol); articulația se aproprie de o trochoidă (Poirier). Suprafețele articulare sunt acoperite de un strat de cartilagiu hialin.

Mijloace de unire. Ca mijloase de unire avem *capsulă articulară*, inserată la periferia suprafețelor articulare și mai multe *ligamente.*

Cel mai important ligament este cel *interosos*, ocupând sinus tarsi și întins dela șanțul astragalian la șanțul calcanean. Afară de el mai sunt patru ligamente periferice: *anterior, posterior, extern, intern;* ele sunt cu mult mai reduse.

Ligamentul interosos (ligamentum talocalcaneum interosseum) este o formatiune fibroasă, care umplă sinus tarsi și care separe articulația astragalo-calcanean de cea astragalo-calcaneo-scafoidian. El este format în realitate din două planuri: unul posterior și altul anterior; planul posterior aparține articulațiunii noastre, iar cel anterior, articulațiunii astragalo-calcaneo-scafoidiane.

Ligamentul anterior (ligamentum talocalcaneum anterius) este un fascicol situat în sinus tarsi, înapoia ligamentului interosos, la partea anterioară a articulațiunii; el se întinde dela fața inferioară a astragalului la fața superioară a calcaneului.

Ligamentul posterior (ligamentum talocalcaneum posterius) este un mic ligament situat pe partea posterioară a articulațiunii, întins dela tuberculul extern al apofizei posterioare a astragalului la fața superioară a calcaneului.

Ligamentul extern sau *lateral (ligamentum talocalcaneum laterale)* este

situat pe partea externă a articulațiunii; are o direcțiune paralelă cu cea a ligamentului peroneo-calcanean, sub care uneori este situat. El este întins dela fața externă a astragalului la fața externă a calcaneului.

Ligamentul intern sau medial (ligamentum talocalcaneum mediale) este un fascicol scurt, situat pe partea internă a articulațiunii, întins de la tuberculul intern al procesului posterior al calcaneului la sustentaculum tali.

Sinoviala. Sinovala acestei articulatiuni uneori este independentă, alte ori comunică cu cea tibio-tarsiană.

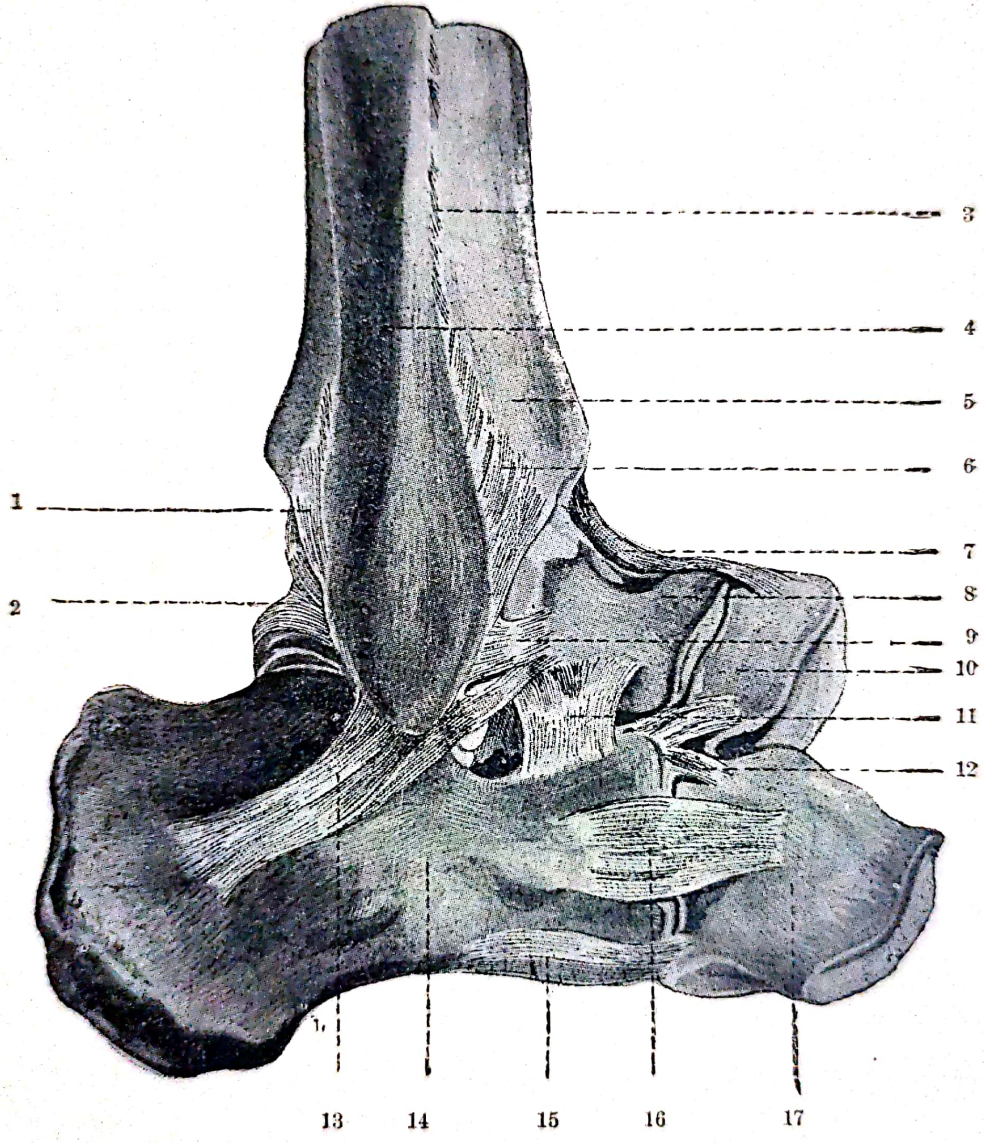

Fig. 557.

1 = Lig. tibio-peronier; 2 = Lig. peroneo-astrag. post.; 3 = Membrana interosoasă; 4 = Peroneu; 5 = Tibia; 6 = Lig. tibio-peronier; 7 = Lig. tibio-scaf.; 8 = Astragal; 9 = Lig. peroneo-astrag. ant.; 10 = Scafoid; 11 = Lig. interosos; 12 = Lig. bifurcat; 13 = Lig. peroneo-calcanean; 14 = Calcaneu; 15 = Lig. calcaneo-cuboid plant.; 16 = Lig. calcaneo-cuboid dors.; 17 = Cuboid.

(Același preparat ca și la figura 558.)

2. **Articulaţia astragalo-calcaneo-scafoidiană.** Aceasta articulaţiune uneşte astragalul, calcaneul şi scafoidul.

Suprafeţe articulare. Articulaţiunea este o enartroză şi ca atare prezintă un *cap* şi o *cavitate de recepţiune*. *Capul* este reprezentat prin cel astragalian; examinându-l pe osul izolat, vedem că, el are două feţe articulare, care se continuă între ele; una este feţişoara articulară anterioară, de pe faţa inferioară a osului şi alta este faţa

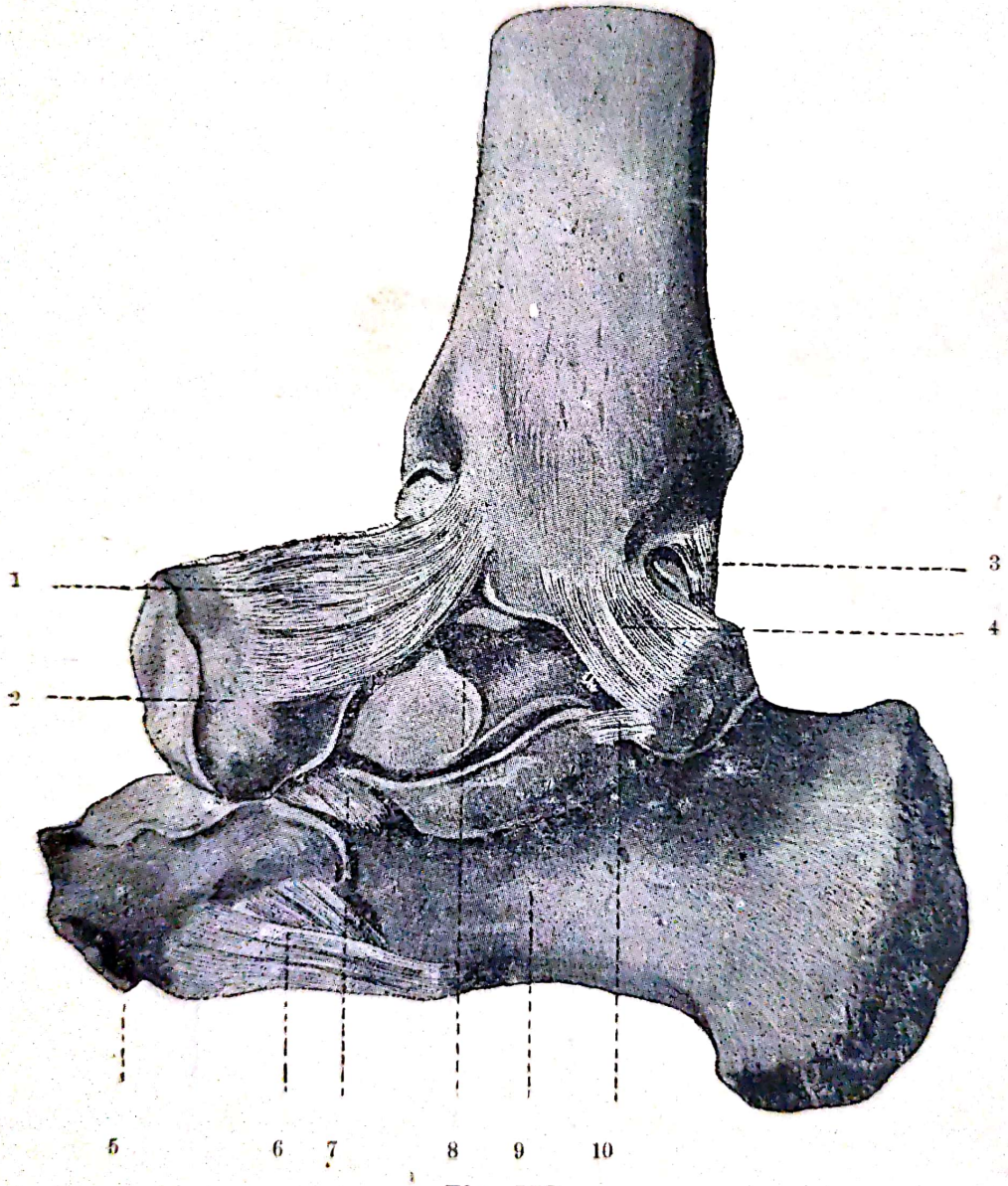

Fig. 558.

Pe această piesă s'a ridicat ligamentul tibio-calcanean, şi cel tibio-astragalian anterior, ca să se vadă inserţiunea celorlalte fascicole.

1 = Lig. tibio-scafoid; 2 = Scafoid; 3 = Lig. tibio-peronier; 4 = Lig. tibio-astrag. post.; 5 = Cuboid; 6 = Lig. calcaneo-cuboid; 7 = Lig. bifurcat; 8 = Astragal; 9 = Calcaneu; 10 = Lig. astrag. calcanean intern.

articulară scafoidiană (numită în mod curent capul astragalian) de pe extremitatea anterioară a osului.

Cavitatea de recepţiune este complexă, fiind formată de *scafoid* şi *calcaneu* unite între ele printr'un ligament puternic numit *ligamentul calcanco-scafoidian plantar* sau *inferior*.

Scafoidul prezintă pentru articulaţiune, faţa lui posterioară;

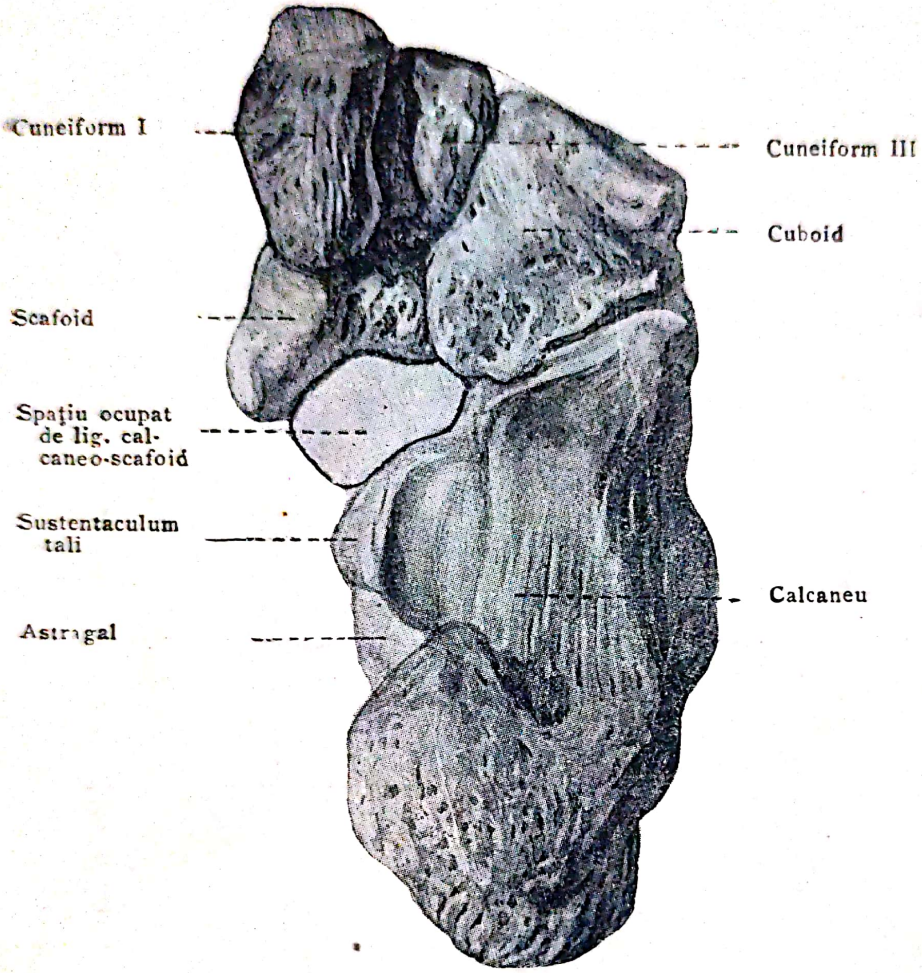

Fig. 559.

Oasele plantei văzute de jos. Spaţiul liber dintre calcaneu (sustentaculum) şi scafoid este ocupat de ligamentul calcaneo-scafoid.

calcaneul oferă feţişoara articulară anterioară, situată pe sustentaculum tali. Intre sustentaculum tali şi scafoid rămâne un spaţiu triunghiular, foarte bine vizibil, când se examinează pe faţa lui inferioară scheletul articulat al unui picior. (Fig. 559.) *Ligamentul calcaneo-scafoidian* umple acest spaţiu triunghiular (dintre sustentaculum tali şi scafoid). Rolul lui în formarea cavităţii de recepţiune apare foarte evident pe o piesă, dela care s'a extras astragalul. (Fig. 560). In partea internă a acestui ligament se desvoltă un fibrocartilagiu, numit *scafoidian (fibrocartilago navicularis)*.

Scanned with OKEN Scanner

După cum vedem, acest ligament calcaneo-scafoidian este format din două părţi: una fibro cartilaginoasă şi alta fibroasă. Când se examinează ligamentul pe faţa plantară, el apare fibros, fiind format din fascicole, ce pleacă dela sustentaculum tali la faţa inferioară şi internă a scafoidului şi la ligamentul colateral intern al articulaţiunii tibio-tarsiane (Fig. 562 şi 563); nucleul fibro-cartilaginos apare mai bine, examinând articulaţiunea după extracţia astragalului. (Fig. 560.)

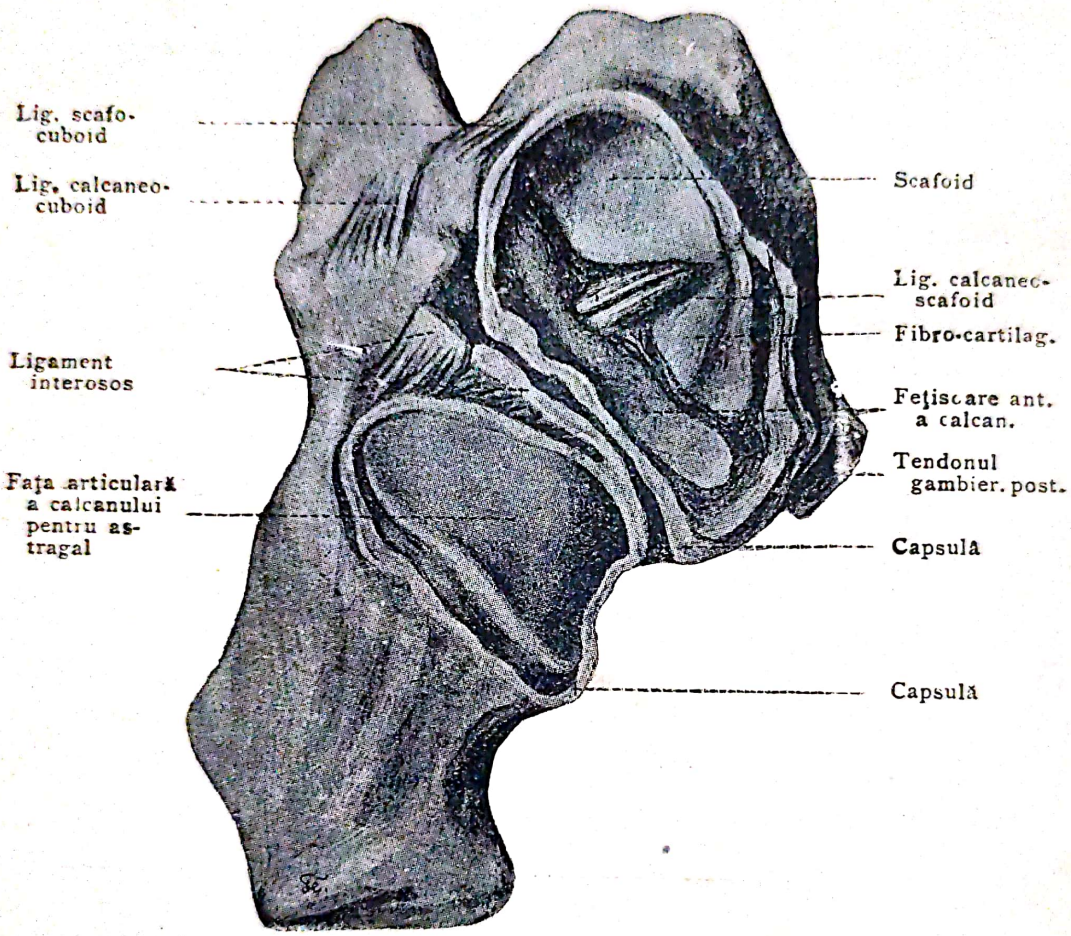

Fig. 560.

Mijloace de unire. Ca mijloacele de unire există *o capsulă* subţire şi o serie de *ligamente,* dintre care o parte sunt cunoscute.

Ligamentul interosos a fost descris; de această articulaţie aparţine numai planul anterior al acestui ligament.

Ligamentul calcaneo-scafoidian plantar sau inferior (ligamentum calcaneo-naviculare plantare) a fost descris mai sus.

Ligamentul bifurcat sau în Y (ligamentum bifurcatum), cunoscut de chirurgi cub numele de *cheia articulaţiunei lui Chopart.* El poartă numele de ligamentul bifurcat, deoarece este format din

două ramuri (îi V sau Y); chirurgii îl numesc cheia articulaţiunei lui Chopart, căci aceasta dezarticulaţiune depinde în mod obligator de secţiunea lui.

El se inseră pe faţa superioară a marii *apofize* a calcaneului şi se împarte în două ramuri (fig. 557) una, ce merge la partea superioară (şi externă) a scafoidului şi alta, ce marge la partea superioară (şi internă) a cuboidului. Numai *ramura calcaneo-scafoidiană (pars calcaneo-navicularis ligamenti bifurcati)* face parte din articulaţiunsa noastră; ramura *calcaneo-cuboidiană* face parte din articalaţiunea calcaneo-cuboidiană.

Ligamentul astragalo scafoidian dorsal sau superior (ligamentum talonaviculare dorsale) se întinde dela dartea dorsală a colului astragalian la faţa superioară a scafoidului. (Fig. 554 şi 561.)

Sinoviala. Articulaţia posedă o sinovială specială.

3. **Articulaţiunea calcaneo-cuboidiană** *(articulatio calcaneo-cuboidea)*. Aceasta articulaţiune este o îmbucătură reciprocă.

Suprafeţe arriculare. Ca suprafeţe articulare găsim: 1, *faţa anterioară a calcaneului de formă triunghiular*, concavă de sus în jos şi uşor convexă îi sens opus (medial-lateral); 2, *faţa posterioara a cuboidului*, conformată în mod invers, convexă de sus în joc şi concavă medial lateral. Ambele sunt acoperite de cartilagiu hialin.

Mijloale de unire. Ca mijloace de unire avem o *capsulă*, întărită de *două ligamenle*, unul superior şi altul inferior. In plus, trebue adăugat, şi *ligamentul bifurcat*, ca participând la unirea oaselor.

Capsula articulară. Se inseră pe periferia suprafeţelor articulare.

Ligamentul bifurcat a fost descris la articulaţiunea precedentă; trebue observat că, numai ramura lui *calcaneo-cuboidiană (pars calcaneo-cuboidea ligamenti bifurcati)* face parte din această articulaţiune.

Ligamentul calcanco cuboidian dorsal sau *superior (tigamentum calcaneo-cuboideum dorsale)* merge dela faţa dorsală a calcaneului la faţa dorsală a cuboidului. (Fig. 553 şi 561).

Ligamentul mare plantar. Ligamentul mare plantar se prezintă o panglică fibroasă, sidefoasă, întinsă dela faţa inferioară a calcaneului, la extremitatea posterioară a ultimilor metatarsieni. El se înseră inapoi pe faţa inferioară a calcaneului; de acolo se îndreaptă înainte şi se împarte în două strate suprapuse. (Fig. 563).

a) *stratul superficial (ligamentum plantare longum)* ajunge la cuboid, unde se fixează pe creasta acestui os; trece apoi peste şanţul peronierului lung lateral şi se termină prin trei sau patru fascicole

pe ultimii trei sau patru metatarsieni. El transformă şanţul muşchiului lungului peronier lateral într'un canal osteo-fibros.

b) *stratul profund (ligamentum calcaneocuboideum plantare)* e mai larg ca precedentul; plecat de pe faţa inferioară a calcaneului,

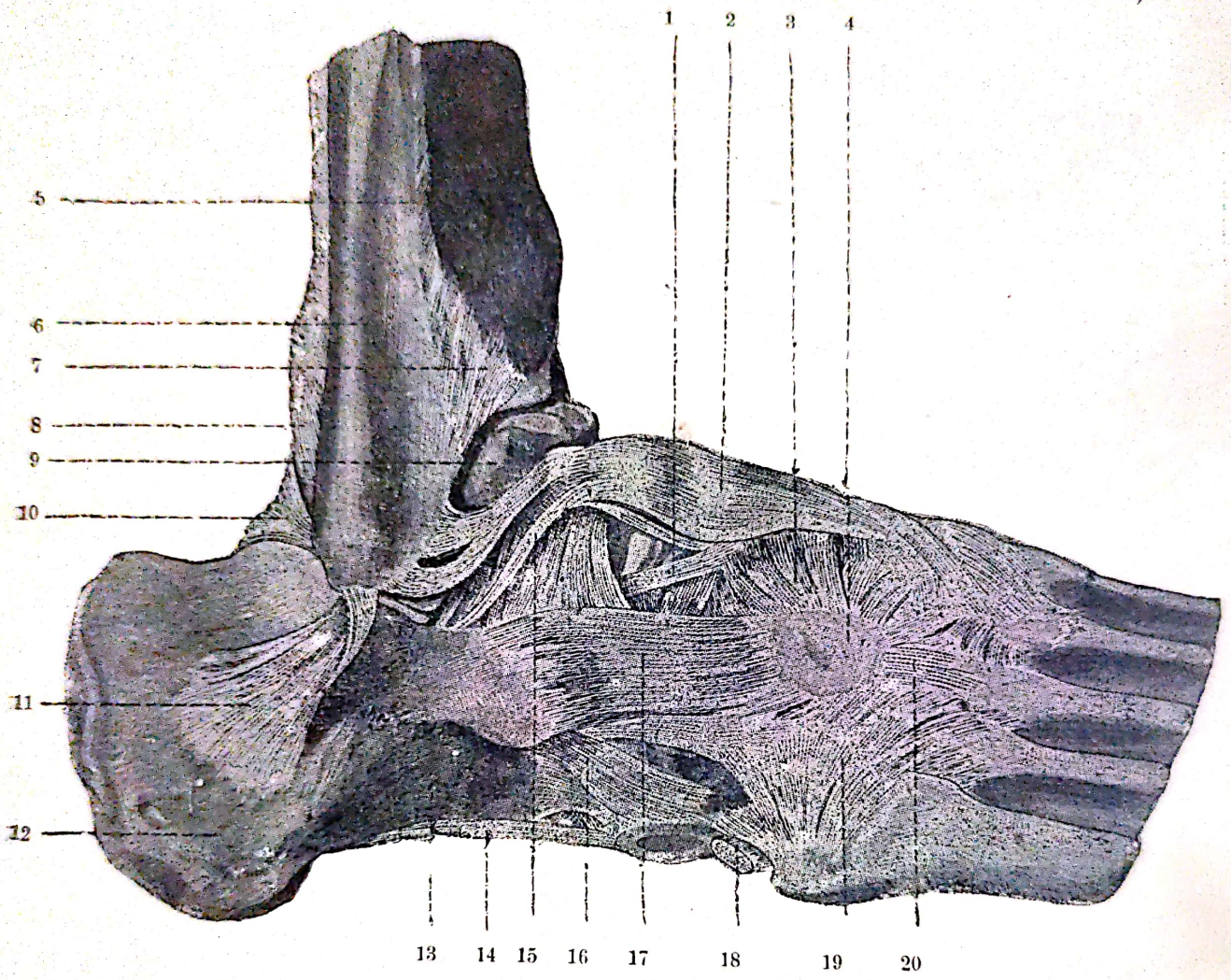

Fig. 561.

1 = Lig. bifurcat; 2 = Lig. astrag. scaf.; 3 = Lig. scafo-cuneieane; 4 = Cuneiform; 5 = Membrana interosoasă; 6 = Peroneu; 7 = Lig. peroneo-tibial ant.; 8 = Lig. peroneo-tibial post.; 9 = Astrag.; 10 = Lig. peroneo-astrag. post.; 11 = Lig. peroneo-calcanean; 12 = Calcaneu; 13 = Calcaneu; 14 = Lig calcaneo-cuboid. plan.; 15 = Lig. interosos; 16 = Lig. calcaneo-scafoid.; 17 = Lig. calcaneo-cuboid. dors.; 18 = Tendon peronier; 19 = Lig. tarso-metat; 20 = Lig. tarso-metat.

el ajunge la cuboid, unde se inseră pe şanţul, ce se găseşte situat înapoia crestei inferioare a acestui os. Autorii germani consideră fiecare strat ca ligament aparte.

Sinovială. Articulaţiunea calcaneo-cuboidiană posedă o sinovială proprie.

Articulaţiunea sub-astragaliană şi articulaţiunea lui Chopart. După cum am spus mai sus, chirurgii, ţinând seamă de necesităţile dezarticulaţiunii, au grupat altfel aceste articulaţiuni. Pentru ei, cele patru oase posterioare ale tarsului formează două articulaţiuni: A) *sub-astragaliana* şi B) *medio-tarsiană.*

A) **ARTICULAŢIUNEA SUB-ASTRAGALIANĂ.** Articulaţiunea sub-astragaliană este formată de unirea *astragalului* cu *calcaneul.* La formarea ei, iau parte feţişoarele articulare posterioare şi anterioare ale ambelor oase. După cum vedem, în această articulaţiune întră articulaţiunea astragalo-calcaneană posterioară şi o parte din articulaţiunea astragalo-caleaneo-scafoidiană. Ligamentul principal este cel *interosos;* celelalte sunt cele ale articulaţiunei astragalo-calcaneane posterioare.

B) **APTICULAŢIUNEA MEDIO-TARSIANĂ SAU ARTICULAŢIA LUI CHOPART** *(articulatio transversa).* Articulaţia medio-tarsiană este formată din unirea a patru oase: *astragalul* cu *scafoidul* şi *calcaneul* cu *cuboidul.*

Linia articulară. Linia articulară este transversală şi dispusă ca un S; partea ei astragalo-scafoidiană este concavă înapoi, pe când cea calcaneo-cuboidiană este concavă înainte (Farabeuf).

Ligamentul principal. Ligamentul principal este cel bifurcat (cheia articulaţiunii); celelalte sunt ligamentele articulaţiunii calcaneo-cuboidiane şi astragalo-calcanen-scafoidiane. Desarticulaţiunea nu poate fi efectuată atâta vreme cât ligamentul bifurcat n'a fost secţionat.

4. **Articulaţiunea scafo-cuboidiană** *(articulatio cuboideonavicularis).* Scafoidul şi cuboidul se unesc între ele, dar nu în mod constant.

Suprafeţe articulare. Ca suprafeţe articulare avem o feţişoară mică, situată pe extremitatea externă a scafoidului şi o feţişoară analoagă, situată pe partea internă a cuboidului. Ambele sunt acoperite cu cartilagiu hialin.

Mijloace de unire. Mijloacele de unire sunt: un *ligament interosos* unul *dorsal* şi altul *plantar.* (*Ligamentum cuboideonaviculare dorsale* şi *ligamentum cuboideonaviculare plantare*).

5. **Articulaţiunile scafo-cuneane** (*articulatio cuneonavicularis*). Scafoidul se articulează cu cele trei cuneiforme.

Suprafeţe articulare. Suprafeţele articulare sunt reprezentate prin faţa anterioară a scafoidului, care prezintă cele trei feţişoare

articulare şi prin cuneiforme care prezintă pe partea lor posterioară câte o feţişoară triunghiulară.

Mijloace de unire. Mijloacele de unire sunt: trei *ligamente dorsale* (*ligamenta naviculariсuneiformia dorsalia*) *trei ligamente plantare* (*ligamenta naviculariсuneiformia plantaria*) şi *un ligament intern*. (Fig. 561 şi 562).

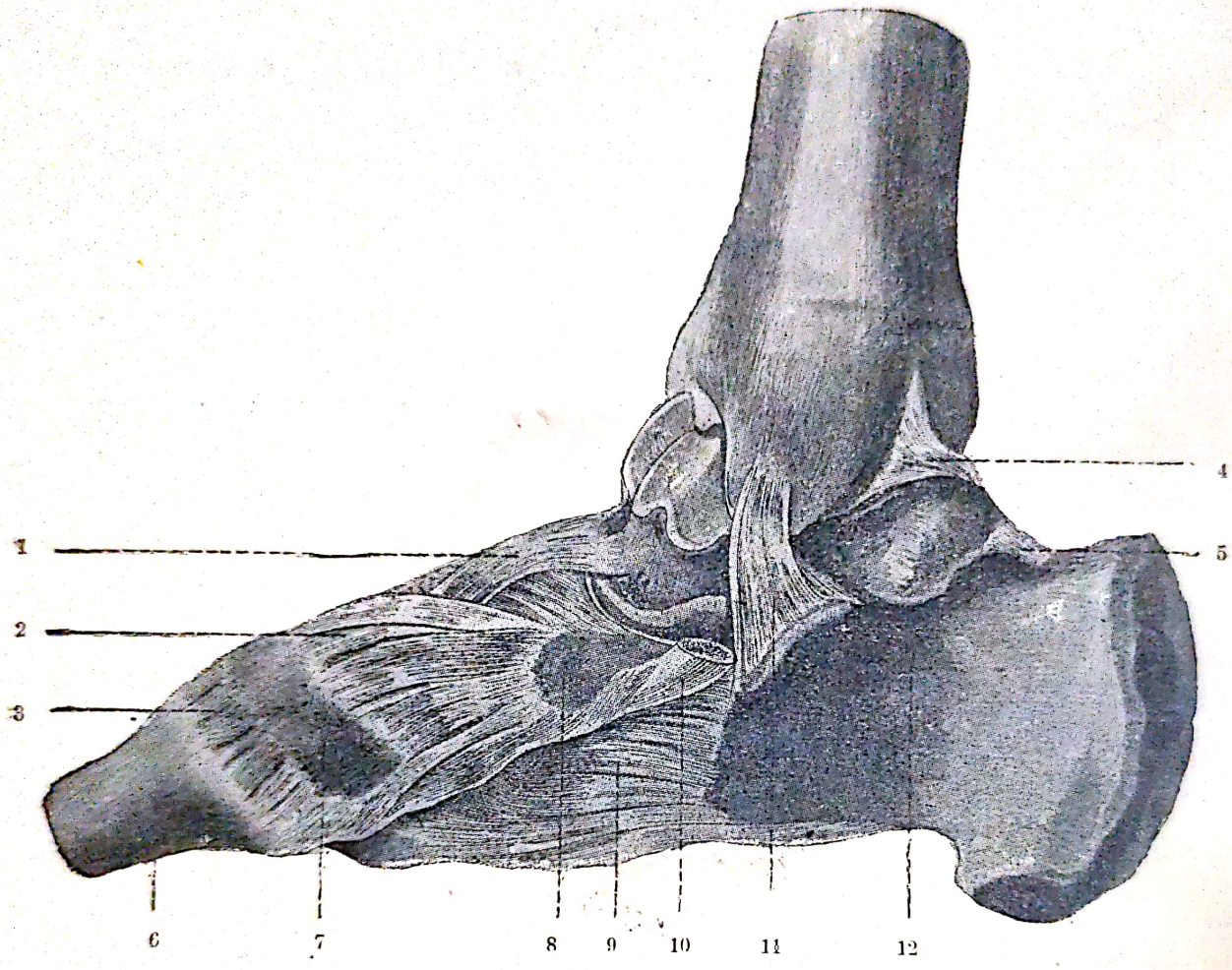

Fig. 562.

(Pe acest preparat s'au secţionat toate fascicolele ligamentului colateral tibial afară de cel tibio-calcanean.)

1 = Lig. astragalo-scafoid; 2 = Lig. scafo-cuneane; 3 = Lig. cuneo-metat.; 4 = Lig. tibio-peron.; 5 = Lig. astragalo-calcanean post.; 6 = Metatars I; 7 = Cuneiform I; 8 = Scafoid; 9 = Lig. calcaneo-scafoid; 10 = Tendon gambier post.; 11 = Lig. tibio-calcanean; 12 = Calcaneau.

Ligamentele dorsale sunt în număr de trei, ele pleacă dela partea dorsală a scafoidului şi merg la partea dorsală a fiecărui cuneiform.

Ligamentele plantare sunt deasemenea în număr de trei şi se întind dela faţa plantară a scafoidului la feţele plantare ale cuneiformilor.

Ligamentul intern e foarte gros, se întinde dela tuberculul scafoidului la faţa internă a primului cuneiform.

6. **Articulaţiunile intercuneane.** Cele trei cuneiforme sunt unite între ele, formând două diartroze planiforme.

Suprafeţe articulare. Feţele articulare se găsesc pe părţile adjacente ale oaselor.

Mijloace de unire. Ca mijloace de unire există *două ligamente interosoase.* (*Ligamenta intercuneiformia interossea*), *două ligamente dorsale* (*Ligamenta intercuneiformia dorsalia*), unul sau două *ligamente plantare* (*Ligamenta intercuneiformia plantaria.*

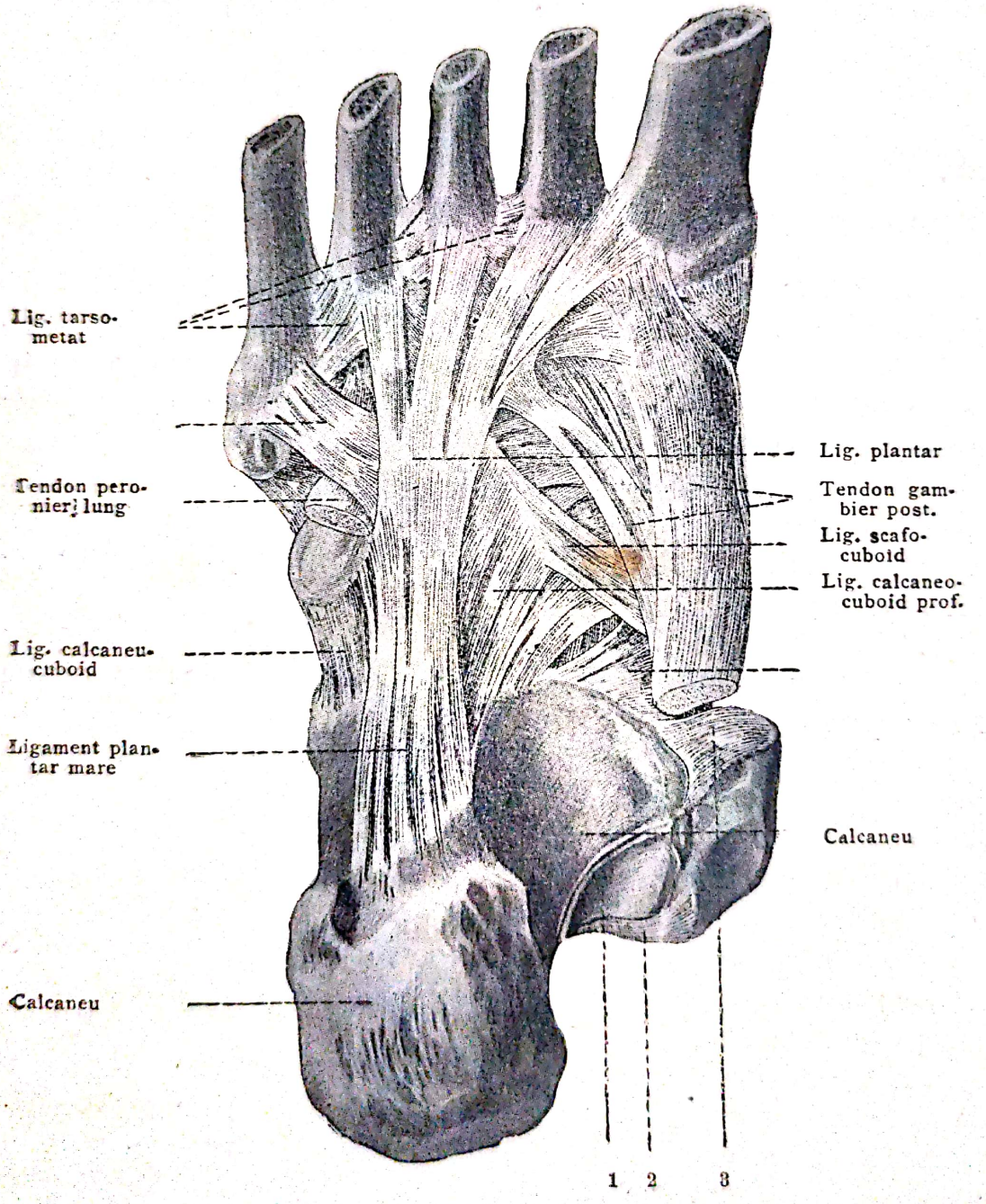

Fig. 563.

1 = Astragal; 2 = Lig. perone-astrag. (fascic. tibial); 3 = Lig. tibio-calcan.

7. **Articulaţiune cuboido-cuneană.** *(Articulatio cuboideocuneiformis).* Această articulaţiune e formată de cuboid şi cuneiformul al treilea.

Suprafeţe articulare. Suprafeţele articulare sunt reprezentate prin cele două feţişoare articulare adjacente.

Mijloace de unire. Ca mijloace de unire avem un *ligament interosos. (Ligamentum cuneocuboideum interosseum), unul dorsal (ligamentum cuneocuboideum dorsale)* şi unul *plantar (ligamentum cuneocuboideum plantare).*

Sinoviala. Articulaţiunile tarsului anterior posedă o singură sinovială *scafo-cuneană*, dela care pleacă prelungiri in articulaţiile vecine, scafo-cuboidiană, intercuneană şi cuneo-cuboidiană. Rare ori aceste articulaţiuni posedă sinoviale independente.

Mişcările piciorului. Mişcările piciorului sunt următoarele: *flexiunea, extensiunea, adducţiunea, abducţiunea, supinaţiunea, pronaţiunea* şi *circumducţiunea.* Ca punct de plecare al acestor mişcări trebue să luăm poziţiunea de unghiu drept, făcută de gambă şi de regiunea dorsală a piciorului.

Flexiunea. (Flexiunea dorsală) este mişcarea, prin care faţa dorsală a piciorului se apropie de gambă; *extensiunea (flexiunea plantară)* este mişcarea, prin care faţa dorsală a piciorului se depărtează de gambă.

Adducţiunea este mişcarea, prin care vârful degetului mare se apropie de linia mediană, iar *abducţiunea* este mişcarea, prin care el se depărtează.

Supinaţiunea (*rotaţiunea internă*) este mişcarea, prin care marginea internă a piciorului este ridicată de pe pământ, astfel că, faţa plantară e îndreptată către planul median; *pronaţiunea* (*rotaţiunea externă*) este mişcarea inversă, prin care marginea externă se ridică de pe pământ, astfel că faţa plantară e îndreptată înafară.

Circumducţiunea este mişcarea, în care vârful piciorului descrie un cerc; această mişcare rezultă din executarea succesivă a mişcărilor precedente.

Aceste mişcări nu se petrec de o potrivă în toate articulaţiunile piciorului. In articulaţia tibio-tarsiană au loc mişcările de flexiune-extensiune; celelalte mişcări (abducţie-adducţie şi supinaţie-pronaţie) se petrec în articulaţiuniie tarsului.

Inainte de a trece la studiul acestor mişcori, trebne să precizăm rolul astragalului. Astragalul este interpus între oasele gambei şi

Scanned with OKEN Scanner

cele ale tarsului. Pe astragal nu se inseră nici un muşchiu; toţi muşchii regiunii trec pe lângă el, spre a se însera pe calcaneu sau pe celelalte oase ale piciorului; jocul acestui os este condiţionat de contingenţa părţilor învecinate. În mişcările de flexiune-extensiune, astragalul se solidarizează cu oasele tarsului şi aceste mişcări se petrec între el şi gambă; din contra, în mişcările de adducţiune-abducţiune şi de supinaţiune-pronaţiune, astragalul se solidarizează cu oasele gambei şi mişcările se petrec între el şi celelalte oase ale piciorului. (Siegelbauer.) Vom examina pe rând mişcările în diferite segmente ale piciorului.

1. Articulaţia tibio-tarsiană este caracterizată prin mişcările de flexiune-extensiune. Aceste mişcări se fac împrejurul unui ax frontal ce trece prin corpul astragalului, de la vârful moleolei mediale la partea cea mai proeminentă a maleolei laterale. Intinderea acestor mişcări de flexiune şi extensiune maximă este de 70—90°.

Mişcarea de extensiune este limitată prin întinderea fascicolelor anterioare ale ligamentelor colaterale; în extensiunea maximă apofiza posterioară a astragalului se întâlneşte cu marginea posterioară a scoabei tibio-peroniere. Mişcarea de flexiune este limitată de întinderea fascicolelor posterioare ale ligamentelor colaterale şi a muşchiului gemen şi solear.

2. Articulaţiunile formate de oasele posterioare ale tarsului (astragalo-calcaneană, astragalo-calcaneo-scafoidiană şi calcaneo cuboidiană) sunt independente din punct de vedere anatomic; din punct de vedere funcţional ele sunt însă solidare. Considerate izolat, fiecare din ele posedă un ax de mişcare a parte; considerate în total, mişcările lor nu se execută împrejurul acestor axe, ci împrejurul unui ax-rezultantă (compromis ax al autorilor germani), care are o triplă oblicitate, îndreptându-se în jos, înapoi şi înafară, trecând prin colul astragalului, sinus tarsi, calcaneu şi ieşind în vecinătatea tuberozităţii externe a acestui os. Aşa se înţelege, de ce împrejurul acestor axe nu se petrece o mişcare unică, ci un complex, format din mai multe mişcări secundare. Acest complex este format pe de o parte de *adducţiune, supinaţie* şi *extensiune;* opusul lui este alt complex, format de *abducţiune, pronaţiune* şi *flexiune*. Nu avem în limba română termen, care să indice aceste complexe. Chirurgii le numesc pronaţie şi supinaţiei în realitate aceşti termeni indică nnmai unul din elementele lor. Germanii intrebuinţează termeni de Einwärts şi Auswärtskantung; autorii englezi de inversion şi eversion, iar autorii francezi (Poirier) împrumută termeni din patologie: mişcare de valgus şi varus. Noi putem întrebuiţa termeei de inversiune şi eversiune sau răsturnarea piciorului înăuntru şi înafară. In rezumat, în

articulaţiunea tibio-astragaliană, se petrec mişcările de flexiune-extensiune, iar în articulaţiunile oaselor posterioare ale tarsului, se petrec complexele de mişcări, care au ca rezultat *inversiunea* şi *eversiunea* piciorului. Trebue să atragem atenţiunea că mişcările de flexiune-extensiune, din articulaţiunea tibio-tarsiană pot fi adiţionate sau sustrase celor din articulaţiunilor oaselor posterioare ale tarsului. Prin urmare piciorul, nu trebue, în mod obligat, să fie flectat la abducţie şi pronaţie, ci o extensie puternică în articulaţia tibio-tarsiană poate fi însoţită de pronaţie şi abducţie. De asemenea o flexiune puternică în articulaţia tibio-tarsiană, poate fi însoţită de adducţie şi supinaţie. (Braus.)

3. *Tarsul anterior* este format numai din diartroze planiforme, în care singurele mişcări posibile sunt cele de alunecare; ele duc mai departe mişcările tarsului posterior. De sigur însă, că rolul cel mare al acestor articulaţiuni este să producă elasticitatea tarsului şi să-l asigure împotriva traumatismelor, care acţionează mai uşor pe o piesă unică de cât pe un masiv osos mobil.

ARTICULAŢIUNEA TARSO-METATARSIANĂ (ARTICULATIONES TARSOMETATARSAE).

Articulaţiunea tarso-metatarsiană, cunoscut sub numele de *articulaţiunea lui Lisfranc* uneşte cei cinci metatarsieni cu cele trei cuneiforme şi cuboidul. Ea e formată printr'o serie de diartroze planiforme.

Suprafeţe articulare. E important de cunoscut modul de articulaţiune al fiecărui metatarsian.

1. *Primul metatarsian* se articulează cu *primul cuneiform*. 2. *Al doilea metatarsian* pătrunde în scoaba formată de *cei trei cuneiformi* şi ca atare, se articulează cu toţi trei. 3. *Al treilea metatarsian* se articulează cu *al treilea cuneiform*. 4. *Al patrulea şi al cincelea metatarsian* se articulează cu *cuboidul*. Uneori al patrulea metatarsian se articulează şi cu al treilea cuneiform.

Linia articulară. In chirurgie interesează mult cunoaşterea liniei articulare. Privită pe partea dorsală, aceasta linie se prezintă ca o linie curbă, cu convexitatea anterioară. Aceasta curbă prezintă un accident, care-i strică regularitatea şi anume proeminenţa metatarsianului al doilea, între cei trei cuneiformi.

Mijloace de unire. Ca mijloace de unire există: ligamente dorsale, ligamente plantare şi ligamente interosoase.

Scanned with OKEN Scanner

A) Ligamente dorsale. *(Ligamenta tarsometatarsea dorsalia).* Ligamentele dorsale sunt şapte mici panglici fibroase, întinse dela faţa dorsală a cuneiformilor şi a cuboidului la cei cinci metatarsieni.

Dispoziţiunea obişnuită a acestor ligamente este următoarea: 1. primul metatarsian are un ligament care-l uneşte cu primul cuneiform: 2) al doilea metatarsian are trei ligamente, care radiază la fiecare cuneiform; 3. al treilea metatarsian are un ligament, ce merge la al treilea cuneiform; 4. metatarsianul al patrulea şi al cincilea au câte un ligament, ce merge la cuboid. Une ori ultimele ligamente sunt acoperite de o lamă fibroasă transversală ce merge de la al 3-a cuneiform la ultimul metatarsian.

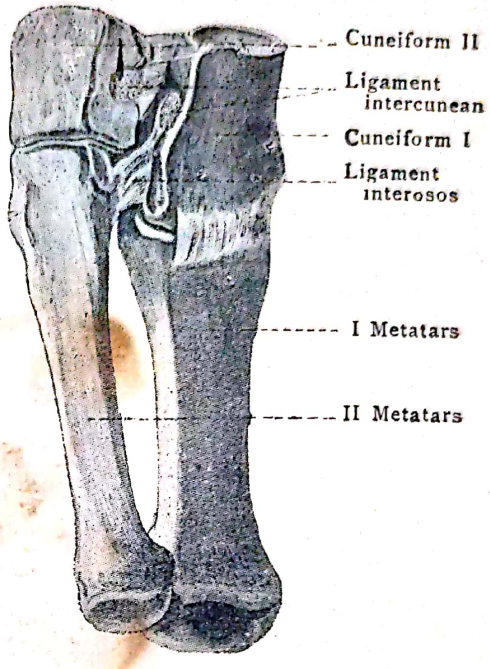

Fig. 564.

B) Ligamente plantare. *(Ligamenta tarsometatarsea plantaria.)* Aceste ligamente sunt în număr de cinci şi se întind pe partea plantară, de la ultimul rând al tarsului la cei cinci metatatsieni.

1. Primul uneşte primul cuneiform cu primul metatarsian.

2. De la primul cuneiform pleacă un fascicol, care se bifurcă şi se termină pe al doilea şi al treilea metatarsian.

3. De la al treilea cuneiform pleacă un ligament la al treilea metatarsian.

4. De la cuboid pleacă câte un ligament la ultimele două metatarsiene.

Descripţiunea de mai sus e schematică. (Testut.) Adesea se găsesc ligamente supranumerare, ce se găsesc fie pe partea dorsală, fie pe partea plantară a articulaţiunei.

C) Ligamente interosoase. *(Ligamenta cuneo-metatarsea interossea.)* Ligamentele interosoase, numite cu drept cuvânt *ligamentele cuneometatarsiane interosoase,* sunt trei formaţiuni cu importanţă chirurgicală, situate între oasele, ce constituesc această articulaţiune.

1. *Ligamentul cuneo-metatarsian interosos intern sau medial* se întinde de la primul cuneiform (faţa laterală), la baza celui de al doilea metatarsian (partea medială).

2. *Ligamentul cuneo-metatarsian interosos mijlociu* se înseră inapoi pe feţele corespunzătoare ale cuneiformului doi şi trei; vine de se termină înainte pe bazele metatarsienilor corespunzători. El e format din fibre longitudinale şi din fibre oblice, ce se încrucişează ca un x.

3. *Ligamentul cuneo-metatarsian interosos extern sau lateral* se întinde de la cuneformul al treilea (faţa laterală), la metatarsianul al treilea (faţa laterală).

Din aceste trei ligamente primul este cel mai puternic; el e numit şi ligamentul lui Lisfranc sau cheia articulaţiunii tarso-metatarsiane, căci secţiunea lui permite continuarea dezarticulaţiunii; celalalte două sunt slabe.

Sinovială. Există trei sinoviale, ce sunt separate între ele prin ligamentele interosoase.

Mişcări. Nu se poate executa decât mişcarea de alunecare.

ARTICULAŢIUNILE INTERMETATARSIANE.

Metatarsieni se articulează la nivelul bazei lor; la nivelul extremităţilor lor distale, ei sunt uniţi printr'un ligament.

I. **Articulaţiunile extremităţilor tarsiane.** *(Articulationes intermetatarseae.)* De obicei primul metatarsian nu se uneşte cu cel de al doila. Celalalte metatarsiane sunt în contact prin feţişoare articulare, situate pe lăturile extremităţilor şi care au fost studiate în ostologie. Aceste articulaţiuni sunt diartroze planiforme.

Mijloace de unire. Există *trei ligamente dorsale (ligamenta basium ossium metatarsalium dorsalia), trei ligamente plantare (ligamenta basium ossium metatarsalium plantaria), trei ligamente interosoase (ligamenta basium ossium metatarsalium interossea).*

Toate au aceaşi dispoziţiune, fiind întinse între oasele învecinate, numai că, cele interosoase se găsesc între oase, pe când cele plantare şi dorsale se găsesc la periferia articulaţiunilor.

Sinovială. Fiecare articulaţiune intermetatarsiană posedă câte o mică sinovială, ce provine din articulaţiunea tarso-metatarsiană.

Mişcări. Există numai mişcări limitate de alunecare.

II. **Unirea extremităţilor digitale.** Extremităţile digitale sau capetele metatarsiane sunt unite printr'o panglică fibroasă, cu direcţiune transversală, numită *ligamentul transvers (Ligamentum capitulorum transversum).* Acest ligament se întinde de la primul metatarsian la al cincelea; în intervalul dintre oase el e liber, iar trecând pe sub articulaţiunile metatarso-falangiene el se fuzionează cu capsula acestor articulaţiuni, cu ligamentele colaterale şi cu fibro-cartilagiul articular metatarso-falangian.

Scanned with OKEN Scanner

ARTICULAȚIUNILE DEGETELOR.

În această grupă, vom reuni articulațiunile metatarsilor cu falangele *(articulațiunile metatarso-falangiane)* și articulațiunile falangelor între ele *(articulațiunile inter-falangiane).*

Articulațiunile metatarso-falangiane. *(Articulationes metatarso-phalangeae).* Aceste articulațiuni, construite după tipul celor de la mână, sunt niște condilartroze.

Suprafețe articulare. Ca suprafețe articulare avem capul metatarsianului și cavitatea glenoidă a falangei. Aceasta este mărită în jos și înapoi de un fibro-cartilagiu *(lamina fibrocartilaginea plantaris).*

Mijloace de unire Ca mijloace de unire avem: 1. *o capsulă* foarte laxă, întărită pe partea dorsală de tendonul extensorului; 2. *ligamentele colaterale (ligamenta collateralia)* în număr de două, pentru fiecare articulațiune. Ele se înseră pe tuberculi laterali ai metatarsianului; de acolo merg în jos lărgindu-se și terminându-se pe tuberculi laterali ai falangelor și pe fibrocartilagiul respectiv; 3. *ligamentul transvers* deja descris.

Sinovială. Fiecare articulațiune are o sinovială proprie.

Mișcări. Mișcările principale sunt *flexiunea* și *extensiunea;* există și foarte slabe mișcări de *lateralitate.* Combinația acestor mișcări dă mișcarea de *circumducțiune.* (Poirier.)

Articulația metatarso-falangiană a degetului mare. Cea ce caracterizează articulațiunea aceasta, este prezența celor două oase sesamoide în interiorul fibrocartilagiului. Fascicole glenoidiane ale ligamentelor colaterale vin de se înseră pe sesamoide *(ligamente metatarso-sesamoidiane).*

Articulațiunile interfalangiane. *(Articulationes digitorum pedis.)* Fiecarea deget are două articulațiuni interfalangiane, afară de degetul mare, care n'are decât una. Ele sunt trochleartroze și sunt construite după tipul celor de la degetele mânii, având o capsulă și ligamente colcterale.

APLICAȚIUNI MEDICO-CHIRURGICALE.

Fracturi și Entorse. Piciorul este o regiune expusă traumatismelor; fracturile și entorsele sunt deci foarte frecvente. Nu vom avea în vedere în acest scurt rezumat decât *fracturile maleolelor,* și *entorsele gâtului piciorului.* Ele se produc aproape în mod

Scanned with OKEN Scanner

obişnuit printr'un pas greşit (se zice popular: „şi-a răsucit piciorul"). Mecanismul lor se poate astfel schiţa. Noi ştim că astragalul are o singură mişcare normală în sens antero-posterior (flexiune-extensiune). Intr'o mişcare forţată de răsturnare a piciorului înăuntru sau înafară (pas greşit) astragalul suferă o schimbare de direcţie; osul tinde să se aşeze cu lungimea lui, în scoaba tibio-peronieră. Consecutiv acestei deplasări, rezultă fie o zmulgere a ligamentelor (entorsă) fie o fractură a maleolei. Fractura la rândul ei poate fi produsă în două feluri: *a)* prin zmulgerea maleolei *b)* prin presiunea (lovitura) astragalului împotriva maleolei.

Presupunem o răsturnare a piciorului înăuntru (adducţiune, supinaţiune). Ligamentul peronier se rupe şi avem o *entorsă*. Ligamentul însă poate zmulge maleola peronieră *(fractură prin zmulgere)* dar astragalul tot mai deplasat, sub impulsul mişcării forţate, apasă acum asupra maleolei tibiale şi o fracturează *(fractura bimaleolară)*. Fenomene analoage se petrec şi în răsturnarea forţată a piciorului înafară *(abducţiune şi pronaţiune)*.

Luxaţiunea astragalului. In mod excepţional, astragalul poate părăsi scoaba tibio-peronieră; de obicei, osul rămâne la locul său şi luxaţia e *sub-astragaliană*.

Luxaţia sub-astragaliană se face fie înăuntru, fie înafară. In luxaţia înăuntru trebue să se rupă ligamentele după partea laterală a piciorului: peroneo-calcanean, astragalo-calcanean extern şi interosos. In luxaţiunea înafară trebue să se rupă ligamentele după partea medială: colateral tibial şi interosos.

Uneori astragalul după ce a rupt toate legăturile articulare, părăseşte atât scoaba tibio-peronieră, cât şi cavitatea de recepţie calcaneo-scafoidiană; aceasta luxaţiune totală, a primit numele de *enucleare*.

Picior strâmb. Am studiat la osteologie (Pg. 378) diferitele varietăţi ale piciorului strâmb. Varietatea cea mai frecventă este formată de complexul varus-equin. Din studiul articulaţiunilor se înţelege că deformaţia equin este localizată în articulaţiunea tibio-tarsiană iar cea varus în articulaţiunile intertarsiane. In piciorul strâmb există numeroase alteraţiuni osoase, ligamentare şi musculare.

Picioarele strâmbe sunt de două feluri: *congenitale* şi *dobândite*. Picioarele strâmbe congenitale sunt datorite unor leziuni din timpul vieţii intrauterine; ele sunt evidente chiar la naştere. Picioarele strâmbe dobândite sunt datorite unor leziuni osoase, musculare sau nervoase aparente mai târziu; cele mai frecvente sunt de natură paralitică.

Picior plat. In piciorul plat există o insuficienţă musculară (a peronierului lung lateral) urmată de o destindere a ligamentelor.

Scanned with OKEN Scanner

Halux valgus. Halux valgus constă în deviarea degetului mare al piciorului (Halux) înafară, care trece fie deasupra, fie dedesubtul degetelor următoare (al 2-lea și al 3-lea). Este vorba de o subluxare a primei falange, în articulația metatarso-falangiană.

Dezarticulațiuni și rezecții. Operațiuniunile practicate asupra piciorului sunt foarte numerosse. Nu vom putea intra deci în amănunte de tehnică chirurgicală și de indicațiuni operatorii. Un principiu fundamental le conduce însă pe toate: păstrarea soliditățîi membrului.

Dezarticulațiunile se pot executa în toate liniile articulare. Se înțelege ușor că în dezarticulațiunea lui Lisfranc, va trebui să secționăm înafară de ligamentele periferice și ligamentele interosoase iar în cea a lui Chopart ligamentul bifurcat sau cheia articulației.

Rezecțiunea tibio- tarsiană poate fi *totală,* când se extirpă epifizele oaselor gambei, cât și astragalul (în totalitate sau parțial); ea este *parțială* când nteresează numai astragalul sau oasele gambei.

Alte operațuni practicate la picior sunt:

1. *Astragalectomia* adică extirparea astragalului, după ce s'au secționat toate ligamentele. 2. *Tarsectomia,* operație pentru corectarea piciorului strâmb; ea constă în extracția din tars a unui fragment cuneiform cu baza dorsală și externă. 3. *Artrodeza,* operație menită a produce ankiloza articulațiunir tibio-tarsiane, pentru a întări un picior strâmb paralitic. Principiul ei e următorul: După ce s'a deschis articulațiunea, se ridică după suprafețele articulare, cartilagiul. Suprafețele puse în contact se sudează, producând o ankiloză, bine înțeles în poziție bună.

PARTEA IV-a.

MIOLOGIA.

GENERALITĂȚI.

Miologia este acea parte a anatomiei, care se ocupă cu studiul mușchilor și al tuturor formațiunilor anatomice, anexate lor. Astfel în miologie se studiază pe lângă mușchii propriu zișî și *tendoanele, aponevrozele, bursele seroase* etc.

Mușchii sunt organe înzestrate cu proprietatea de a se contracta, adică de a-și schimba forma, sub influența unei excitațiuni. Mușchii sunt organele active ale aparatului locomotor, spre deosebire de organele articulațiunii, care sunt pasive. Mușchii în afară de contractilitate, mai au o proprietate: elasticitatea.

In timpul unei contracțiuni, mușchiul se scurtează, devenind totdeodată mai gros; de exemplu un mușchi fuziform devine glo-

Scanned with OKEN Scanner

bulos. Din faptul că scurtarea muşchiului e proporţională cu îngroşarea lui, rezultă că schimbarea formei nu atrage după ea şi schimbarea volumului. Contractilitatea e o proprietate generală a protoplasmei, iar în muşchii ea este la maximum. Muşchiul contractat este tare (pietros) şi sub tensiune ca şi strunit. Am văzut că muşchiul este şi elastic: el poate fi destins prin tracţiune şi să revină din nou la forma anterioară.

Muşchii sunt grupaţi după structura lor în două mari clase: 1. *muşchi striaţi* şi 2. *muşchi netezi.*

Muşchii striaţi sunt formaţi din elemente lungi, striate în mod transversal; *muşchii netezi*, sunt formaţi din elemente în general scurte, fără aceste striaţiuni.

Acestei clasificări anatomice corespunde în mare parte clasificarea veche fiziologică a lui Bichat. Acest autor împărţia muşchii după modul lor de funcţiune: 1 *muşchi voluntari*, care se contractă sub influenţa voinţei, servind la funcţiunile de relaţiune şi formând sistemul muscular al vieţii animale; 2. *muşchii iuvoluntari*, care nu ascultă de voinţă şi a căror funcţiune e legată de cea a viscerelor; ei poartă numele de *muşchi viscerali* şi formează sistemul muscular al vieţii organice. Comparând această clasificare fiziologică a lui Bichat cu clasificarea anatomică de mai sus, se poate spune că în general muşchii voluntari sunt striaţi, iar muşchii viscerali sunt netezi; din această regulă face excepţie inima, care deşi nu e supusă voinţei, e formată din elemente striate cât şi părţi din musculatura unor organe (faringe, esofag, uter gravid).

Clasificaţiunea anatomică corespunde şi mai puţin celei fiziologice, dacă ne scoborâm în scara zoologică; de exemplu, la moluşte, muşchii vieţii animale sunt netezi, ca şi cei ai vieţii organice; la unele artropode învelişul contractil al tubului digestiv este format din elemente striate etc. (Gley).

Vom descrie acuma numai muşchii striaţi, rămânând ca cei netezi să fie studiaţi odată cu vasele şi cu organele splanchnice, iar muşchiul cardiac odată cu inima. Musculatura reprezintă 32% din greutatea femeii şi 36% din cea a bărbatului (Braus).

§ 1. CONFORMAŢIE EXTERIOARĂ ŞI RAPORTURI.

Forma. Muşchii sunt organe variabile ca formă. Din acest punct de vedere ei pot fi grupaţi în patru clase: *lungi, laţi, scurţi* şi *circulari.*

1. *Muşchii lungi* sunt caracterizaţi prin predominenţa diametrului lungime şi se găsesc în special la membre.

2. *Muşchii laţi* sunt caracterizaţi prin predominenţa a două diametre, lungime şi lăţime. Ei sunt situaţi de obicei pe pereţii marilor cavităţi (torace, abdomen, pelvis).

3. *Muşchii scurţi* sunt caracterizaţi prin diametrele lor mici; au o formă cubică sau triunghiulară. Ei sunt situaţi împrejurul articulaţiunilor şi a coloanei vertebrale, acolo, unde mişcările sunt puţin întinse şi necesită o forţă mare. (Testut).

7. *Muşchii circulari*, numiţi încă *muşchi orbiculari* sau *sfincteri* sunt formaţi din fascicole curbe, care înconjoară ca inele sau ca semi-inele diferitele orificii sau canale.

Inserţiunea muşchilor. Tendoane. Aponevroze. Un muşchi este liber prin corpul său, dar se prinde prin extremităţile lui pe anumite suprafeţe *(puncte de inserţiune)*.

Inserţiunea muşchilor se face în două feluri: uneori fibrele muşculare se inseră direct sau prin intermediarul unor scurte fibre aponevrotice pe suprafeţele destinate; alteori şi în majoritatea cazurilor, inserţiunea lui se face prin ajutorul unui *tendon*.

Tendonul este un organ de culoare albă, foarte rezistent şi inextensibil, de natură conjunctivă; forma lui este variabilă, prezentându-se uneori ca un cordon cilindric, alteori ca un cordon turtit. Există *tendoane intermediare*, situate în corpul muşchiului, precum şi formaţiuni tendinoase, dispuse ca nişte *arcuri*, ce delimitează orificii *(arcus tendinei)*.

Muşchii se mai pot insera prin ajutorul unor formaţiuni, numite *aponevroze*. Acestea se prezintă ca nişte membrane întinse, ce continuă anumiţi muşchi largi. Aponevrozele au valoarea unor tendoane şi ele pot fi considerate ca nişte tendoane lărgite.

In general inserţiunea muşchilor se face pe anumite porţiuni ale oaselor (creste, proeminenţe, depresiuni); muşchii se pot însera şi pe alte formaţiuni, de exemplu pe piele (muşchii pieloşi), pe membrane fibroase (muşchii faringelui), pe mucoasă (muşchii limbei), pe tendoane (lombricalii), pe unele organe (muşchii ochiului), pe cartilagii (muşchii laringelui). Foarte mulţi muşchi trimit din tendoanele lor prelungiri ce se prind în fascii. Muşchiul capătă astfel o nouă întărire.

Din cele două inserţiuni ale muşchiului, una este considerată ca *inserţiune de origină*, *origina muşchiului (origo)*; a doua este considerată ca *inserţiune terminală (insertio)*.

La muşchii lungi, porţiunea de origină poartă numele de *cap (caput)*, porţiunea terminală de *coadă (cauda)*, iar porţiunea inter-

mediară, de *corp, pântece, (venter, gaster).* In general ca punct de origină se consideră acea inserţiune, care e imobilă sau puţin mobilă *(punctum fixum);* ca terminare se consideră acea porţiune, care e mobilă *(punctum mobile).*

Această diviziune o punctelor de inserţiune, foarte comodă pentru descripţiunea muşchiului, este fără valoare din punct de vedere funcţional. Intradevăr, fecare din cele două puncte de inserţiune poate juca succesiv rolul de punct fix şi de punct mobil. Cercetările fiziologice au precizat că în timpul unei contracţiuni, muşchiul acţionează prin ambele lui capete, ca atare, chiar asupra osului, care nu se mişcă sau se mişcă puţin. La mulţi muşchi numai tradiţiunea descripţiunii menţine deosebirea de nume, dintre origine şi terminaţiune.

Un muşchi poate să se insere prin mai multe capete musculare; el este numit *biceps, triceps, quadriceps,* după cum e vorba de două, trei sau patru capete. Un muşchi se poate termina prin mai multe tendoane terminale sau cozi; el este numit deasemenea după numărul lor *bicaudat, tricaudat, multicaudat.* După raporturile lor cu articulaţiunile distingem muşchi *uniarticulari* şi *pluriarticulari.* Unii se întind doar peste o articulaţie; ceilalţi peste mai multe.

Architectura muşchilor. In acest capitol trebue să vedem, care este modul de grupare al fascicolelor musculare şi raporturile lor cu tendoanele.

1. La unii muşchi, fascicolele musculare se continuă direct cu cele tendinoase, mai bine zis fibrele musculare se inseră cap la cap cu cele tendinoase. De exemplu: muşchii largi ai abdomenului.

2. In majoritatea muşchilor, fibrele musculare se inseră oblic pe tendon. După dispoziţiunea fascicolelor, muşchii sunt numiţi: *peniformi* şi *semipeniformi.*

a) Muşchii peniformi (musculi bipennati) sunt aceia, la care fascicolele musculare se inseră oblic pe ambele părţi ale tendonului, asemănându-se cu dispoziţiunea fibrelor unei pene. Exemplu: brachialul anterior, gambierul posterior.

b) Muşchii semipeniformi (musculi unipennati) sunt aceia, la care fascicolele musculare se inseră numai pe o parte a tendonului, pe când partea cealaltă rămâne liberă. Exemplu: solearul.

Trebue să atragem atenţiunea că aceste dispoziţiuni se asociază între ele, dând naştere la mai multe variaţiuni. Diferiţi muşchi pot avea la o extremitate un anumit tip, iar la ceealaltă alt tip.

Scanned with OKEN Scanner

3. La unii mușchi corpul este întrerupt și împărțit în două porțiuni printr'un tendon intermediar; mușchiul astfel format, ia numele de *digastric*. Uneori există mai multe formațiuni aponevrotice, *(inscriptiones tendineae)*, care împart mușchiul în mai multe segmente. Exemplu: dreptul abdomenului.

Numărul mușchilor. Aceasta chestiune nu este rezolvită, deoarece autorii nu sunt de acord asupra tuturor mușchilor, ce trebuesc considerați ca normali și asupra celor ce trebuesc considerați ca mușchi supranumerai. După Sappey numărul lor ar fi 501, repartizați astfel: 190 la trunchi, 63 la cap, 98 la la membrul superior, 104 la membrul inferior, 46 la aparatele vieții nutritive.

Situațiune. După situațiunea lor, mușchii vieții animale pot fi clasați în două mari grupe: 1. Unii se găsesc imediat sub piele, inserându-se pe derm, aceștia sunt *mușchi pieloși* sau *superficiali;* 2. alții se găsesc mai profund, inserându-se pe oase și de aceea ei se numesc *mușchi profunzi*. (Testut).

Raporturi. Mușchii prezintă raporturi felurite; cele mai importante vor fi menționate la studiul fiecărui mușchi în parte. Mușchii se așează unul lângă altul [illegible] suprapun, formând planurile regiunilor topografice; prin [illegible] dintre ei, merg vasele și nervii. Planurile musculare acoperă [illegible] sau articulațiile; aceste planuri, cât și regiunile vor fi studiate în noțiunile de anatomia topografică. Trebue însă să menționăm acum că unii mușchi au același traiect ca și anumite artere, cu care ele prezintă raporturi precise, utilizate în medicina operatorie; acești mușchi poartă numele de *mușchi sateliți*. Mușchii contribue în cea mai mare parte să determine forma exterioară a regiunilor; mușchii contractați sunt mai evidenți la suprafața corpului, ca cei în repaus.

Anomalii musculare. Anomaliile musculare sunt foarte frecvente; ca în toate celelalte anomalii de organe, ele nu mai sunt considerate, ca altădată, drept capricii nle naturei, ci au intrat în grupul formațiunilor justițiabile de o interpretare științifică. Le Double, autorul, care s'a ocupat mai mult cu aceste anomalii, le clasifică astfel: 1. Anomalii reversive, ce reprezintă dispoziții existente în seria animală. 2. Anomalii evolutive, provenite din adaptarea mușchiului la o nouă funcțiune. 3 Anomalii-monstruozități, ce nu pot fi explicate prin atavism, nici prin adaptare. (Poirier).

Mecanica musculară. Mușchiul are două proprietăți importante: *contractibilitatea* și *elasticitatea*. Am văzut că, prin contractibilitate mușchiul își schimbă forma, devenind mai scurt și mai gros, dar că nu-și schimbă volumul. Aceasta contracțiune se face în mod normal în urma unei porunci (stimul), ce vine dela sistemul nervos

Scanned with OKEN Scanner

central prin intermediul nervilor motori. După încetarea acestui stimul, mușchiul își revine la forma lui normală, grație elasticității. Contracțiunea unui mușchi poate fi produsă și printr'o excitațiune mecanică, electrică sau chimică:

Fără a intra în detalii fiziologice, putem să dăm următoarele date asupra funcționărei mușchilor:

1. Cea mai mare parte din mușchi lucrează asupra oaselor; acestea se comportă ca pârghiile din fizică. Noi știm că o pârghie este o bară solidă, care menținută pe un punct fix, numit punct de sprijin, este acționată în sens contrar prin două forțe: o putere și o rezistență. In mecanica musculară aceste trei elemente sunt astfel reprezentate: puterea este contracțiunea mușchiului; punctul de sprijin răspunde articulațiunii; rezistența este forța, ce trebue învinsă.

In fizică se disting trei feluri de pârghii, după situația respectivă a celor trei elemente. Aceste trei feluri de pârghii se găsesc și în mecanica animală.

a) Pârghii de gradul întâi sunt acelea, în care punctul de sprijin este situat între putere și rezistență, ca de exemplu la balanță. O asemenea pârghie în corpul omenesc este capul în echilibru pe coloana vertebrală. Punctul de sprijin răspunde articulațiunei condililor cu atlas; rezistența este reprezentată prin greutatea capului, care are de a cădea înainte; puterea este reprezentată prin mușchii cefei, care împiedecă capul de a cădea.

b) Pârghii de gradul al doilea sunt acelea, în care rezistența este situată între punctul de sprijin și putere, ca de exemplu roaba. Ea este foarte rară la om și nu există decât într'un singur caz, anume atunci, când omul se ridică în vârful degetelor. In acest caz, punctul de sprijin răspunde capetelor metatarsiane, puterea e reprezentată prin forța gemenilor și se aplică la nivelul calcaneului; rezistența este reprezentată prin greutatea corpului și punctul ei de aplicație se găsește situat la nivelul articulațiunii tibio-tarsiene, deci între punctul de sprijin și cel al puterii.

c) Pârghii de gradul al treilea sunt acelea, în care puterea se găsește între punctul de sprijin și rezistență ca la cleștele de zahăr. Ele sunt foarte numeroase în organism, fiind pârghii de viteză și cu o foarte mică putere, ele imprimă rezistenții deplasări foarte mari. Ca exemplu: mișcările de flexiune și extensiune. In flexiunea antebrațului, punctul de sprijin răspunde articulațiunii cotului, rezistența este reprezentată prin antebraț, puterea este reprezentată prin mușchii biceps și brachial anterior, iar punctul ei de aplicare se găsește la inserția acestor mușchi, între punctul de sprijin, care este deasupra și a rezistenții, care e situată dedesubt. In corpul omului există puțini mușchi, care să acționeze numai asupra unei articulațiuni; în general, ei acționează asupra mai multora.

2. Mușchii în repaus ai omului viu se găsesc într'o stare specială de „semicontracțiune“ numită *tonus*. Dacă se taie unui mușchi în repaus tendonul său, el se scurtează în oarecare măsură; mușchiul

chiar în repaus, era întins prin depărtarea punctelor lui de inserţiune. Tonusul muscular are mare importanţă în menţinerea corpului cât şi a diferitelor lui segmente.

3. Forţa de contracţiune a unui muşchi este în raport cu numărul fibrelor care-l constituesc; ea este în raport deci cu secţiunea transversală a muşchiului. Înălţimea la care un muşchi poate ridica o anumită greutate, este în raport cu lungimea fibrelor, ce constituesc muşchiul căci posibilitatea de scurtare a muşchiului este proporţională cu lungimea fibrelor. Un muşchi peniform e foarte puternic, din cauza numărului mare de fibre prinse de tendon, deşi din cauza oblicităţii lor numai o parte din forţa lor de contracţiune e utilizată. Muşchii peniformi sunt muşchi de putere în timp ce muşchii cu fibre paralele sunt muşchi de iuţeală (Siegelbaur).

4. Acţiunea unui muşchi este condiţionată de anumiţi factori: natura articulaţiunii, forma oaselor, felul şi depărtarea inserţiunilor.

5. Un muşchi are o acţiune principală, care se evidenţiază, când el se contractă izolat; el poate avea şi o acţiune secundară, care se evidenţiază în anumite împrejurări. De exemplu bicepsul are ca acţiune principală, flexiunea antebraţului, iar ca acţiune secundară, supinaţiunea.

Dar acţiunea muşchiului nu se exercitează doar în sensul de mişcare al pârghiilor osoase; prin tonusul lor, muşchii reprezintă mijloace de unire şi de contenţiune a pieselor osoase în articulaţii; ei au în plus rolul foarte important de a menţine corpul în anumită poziţiune şi a-i imprima anumite atitudini.

6. Un muşchi uniarticular poate avea o singură acţiune; dar există asemeni muşchi, care deşi din punct de vederc anatomic se prezintă ca o unitate, pot fi împărţiţi din punct de vedere funcţional în mai multe segmente. De exemplu, muşchiul fesier mijlociu are din punct de vedere funcţional trei segmente cu funcţiune diferită.

7. Un muşchi pluriarticular poate avea asupra articulaţiunilor acţiuni opuse; de exemplu muşchii gemeni sunt flexori ai gambei şi extensori ai piciorului.

8. In mod obişnuit muşchii nu lucrează ca individualităţi anatomice, ci mai mulţi intervin spre a produce o mişcare; aceşti muşchi se numesc *sinergişti*. Lor se opun alţi muşchi numiţi *antagonişti*; rolul lor, după cum vom vedea mai jos e foarte important.

9. După felul mişcărei, muşchii membrelor sunt: *flexori*, *extensori*, *abductori*, *rotatori*. La corp găsim muşchi cu funcţiuni analoage; în plus, găsim muşchi *dilatatori*, *compresori*, *tensori* şi *ridi-*

cători. Mușchii *orbiculari* au ca scop de a ține închise prin tonicitatea lor anumite orificii (sfincteri).

10. După cum vom vedea, mușchii sunt dispuși, încât un grup este antagonistul altuia. (Exemplu: *extensori* și *flexori*, *adductori* și *abductori*, *supinatori* și *pronatori*).

In execuția unei mișcări nu numai mușchii sinergiști (agoniști) intră în acțiune, ci și cei antagoniști. Intradevăr rolul acestor din urmă din urmă este de a modera și de a regula mișcarea; ori și ce mișcare voluntară nu se exercită cu preciziune, fără intervențiunea antagoniștilor.

La câteva ore după moarte, mușchii devin rigizi; ei nu mai permit să se imprime membrului o mișcare pasivă; rigiditatea cadaverică e datorită coagulării miozinei; ea dispare odată cu putrefacția.

Momentul unui mușchiu. Paralelismul mușchilor cu pârghiile osoase, pe care ei le mișcă, constitue un inconvenient, căci incidența cea mai favorabilă puterii este incidența perpendiculară. (Debierre). Raportul dintre un mușchi și pârghia lui variază de altcum cu fazele acțiunii. Astfel un mușchi, care la începutul acțiunii este aproape paralel cu pârghia osoasă, devine aproape perpendicular pe aceasta, într'o fază mai înaintată. Se numește *momentul unui mușchi*, această fază de acțiune, în care incidența perpendiculară a mușchiului îi dă maximum de acțiune. (Debierre). Momentul unui mușchi poate fi definit și astfel: produsul între forță și brațul de pârghie virtual (distanța dintre linia de acțiune a mușchiului și axul articulației). Câteva exemple ne vor lămuri mai bine aceasta noțiune. Mușchiul deltoid este un mușchi voluminos, însă îndreptat în direcțiunea osului umer; când el se contractă, adică când umerul devine orizontal, acest paralelism se menține. Brațul de pârghie virtual rămâne mic. Momentul lui este foarte mic, deși mușchiul este voluminos. Acest fapt îl observăm mai bine, ținând brațul în poziție orizontală; după câtăva vreme mușchiul s'a obosit, brațul cade în jos. Din contra, mușchiul biceps și brachialul anterior sunt mușchi cu un diametru mic, ei sunt dispuși însă oblic pe antebraț și aceasta direcțiune pe măsură, ce mușchii se contractă, ajunge până aproape de perpendiculară; momentul acestor mușchi e cu mult mai mare (Braus) căci brațul de pârghie virtual e acuma mai mare. Forța unui mușchi se descompune după paralelogramul puterilor în două componente: o *componentă de mișcare* și alta *de menținere a suprafețelor articulare*. Aceste componente variază după situația segmentului respectiv. Să luăm ca exemplu brachialul anterior. In extensia brațului, componenta de mișcare e nulă, iar cea de menținere e la maximum. Când antebrațul e în unghi drept, cea de mișcare a crescut în timp ce componenta de menținere s'a deminuat (Tandler).

§ 3. ANEXELE MUȘCHILOR.

Sub numele de anexe ale mușchilor înțelegem următoarele formațiuni: 1) fasciile musculare, 2) tecile fibroase, 3) tesile sinoviale și 4) bursele seroase.

Scanned with OKEN Scanner

I. **Fasciile musculare.** Prin fascii musculare se înţeleg nişte membrane fibroase, care învelesc muşchii; ele învelesc atât fiecare muşchiu în parte cât şi diferitele grupe musculare. Autorii francezi numesc aceste învelişuri musculare, *aponevroze;* se vorbeşte în mod curent de aponevrozele gâtului, ale braţului etc. Noi am văzut că, sub numele de aponevroze trebue să înţelegem acele formaţiuni fibroase, de aspect membranos, care servesc la inserţiunea unor anumiţi muşchi şi care ca atare au valoare unor tendoane. Cum termenul de aponevroză, în loc fascie, este curent întrebuinţat în literatura clinică şi a prins rădăcini şi în lumea medicală română, elevul trebue să fie prevenit şi să ştie că, sub numele de aponevroze trebue să înţeleagă în realitate fascii.

Fasciile servesc: *a)* ca membrane de protecţie, pentru un muşchiu sau pentru un grup muscular, căci se opun deplasării muşchilor în timpul contracţiunei, *b)* la inserţiunea unor muşchi, *c)* la menţinerea calibrului unor vine şi la favorizarea circulaţiunii vânoase. Fasciile au o mare importanţă în chirurgie. Ele servesc la descoperirea vaselor şi nervilor. De asemenea şi în patologia regiunilor, rolul lor nu e mai mic. Pe sub ele se fac infiltraţiuni de puroi în flegmoane sau de sânge în hematoame.

Există, după cum s'a văzut mai sus fascii, ce învelesc un singur muşchi sau grupe musculare; există fascii, care învelesc într'o învelitoare comună un segment de membru sau un membru întreg.

In învelişul lui, muşchiul este strâns puternic, astfel că dacă se face o inceziune în ea, muşchiul hermiază pe acolo.

Unii autori subdivid fasciile în *superficiale* şi *profunde;* în mod intenţionat ne-am ferit de termenul *superficial,* întru cât există o formaţiune, cunoscută sub numele de *fascia superficialis* şi care este diferit înţeleasă de autori. Sub numele de *fascia superficialis* se înţelege în mod curent stratul profund al ţesutului celular subcutanat, cu aspect lamelar. El se găseşte situat înafara fasciei de înveliş a membrului. Alţi autori sub acest nume înţeleg în stratul celular subcutanat, pe când alţi numesc astfel fascia de înveliş a regiunei.

Pentru a evita ori şi ce confuziune, noi vom întrebuinţa termenul de fascia superficialis în accepţiunea curentă, de mai sus.

Celelalte fascii, — fasciile propriu zise (fasciae propriae) vor fi însoţite totdeauna de calificarea topografică. Astfel vom avea fascia brachială, antibrachială, gambieră, cervicală etc. Dacă la una din regiunile corpului există mai multe fascii, ele vor fi subdivizate după situaţiunea lor în superficiale, mijlocie, profunde, totdeauna însoţite

de indicaţiunile topografice. Astfel vom avea fascia cervicală superficială, fascia cervicală mijlocie, fascia cervicală profundă. Trebue să repet că fascia cervicală superficială este o formaţiune diferită de fascia superficialis a gâtului, aceasta din urmă nefiind de cât o porţiune a ţesutului celular subcutanat.

La studiul fasciilor mai trebue să dăm câteva noţiuni complimentare.

a) Există prelungiri ale acestor formaţiuni, unele învelind diferite organe (teci vasculare, teci musculare, teci viscerale), iar altele separând grupele musculare între ele *(despărţitori intermusculare* sau *septa intermuscularia)*.

b) Fascia unui muşchi vine în contact cu perimisium extern; la unii muşchi ea este bine diferenţiată, la alţii, ea se confundă cu acesta. Fascia comună a membrului este bine izolată de grupele musculare subjacente; sub ea se găseşte un spaţiu (spaţiul subfascial) cu o reală importanţă chirurgicală.

c) Grosimea fasciei variază după forţa muşchiului pe care îl învelesţe; astfel fascia coapsei e mai puternică decât a braţului;

d) Structura fasciilor e acea a membranelor conjunctive. Ele sunt formate din fibre conjunctive şi celule conjunctive. Fibrele conjunctive sunt dispuse pe două sau mai multe planuri, variabil după grosimea fasciei. Cât despre celulele conjunctive, ele sunt acele numite celule fixe şi au corpul turtit prevăzut cu prelungiri membraniforme sau filiforme; din cauza presiunei fibrelor conjunctive, celulele prezintă numeroase creste de impresiune, care ca şi fibrele, ce le produc, sunt rectilinie si perpendiculare unele pe altele.

II. **Tecile fibroase ale tendoanelor** *(vaginae fibrosae tendinum)*. Se numesc *teci fibroase*, nişte formaţiuni desvoltate ca nişte punţi, peste şanţurile osoase, în care alunecă tendoanele. Ele transformă aceste şanţuri osoase în canale osteo-fibroase, în care se găsesc conţinute tendoanele.

III. **Scripete de reflexiune, Hipomochlion şi retinacule.** Trochleile musculare sau *scriptele de reflexiune (trochleae musculares)* sunt nişte formaţiuni care se prezintă ca nişte inele fibroase, complete sau incompletele prin care trec anumite tendoane.

Sub numele de hipomochlion se înţelege un punct de sprijin osos împrejurul căreia coteşte un tendon în drumul lui spre inserţiune.

Retinaculele (Retinacula) sunt nişte bande fibroase care menţin tendoanele la locul unde îşi schimbă direcţiunea şi le împiedecă de a sări din locul lor în timpul unei contracţiuni.

Trebue să atragem atenţiunea asupra faptului că aceste schimbări în direcţiunea tendoanelor, au ca scop să strice paralelismul dintre muşchi şi pârghiile osoase, să mărească braţul de pârghie virtual şi ca atare să mărească „momentul" acestor muşchi.

In acelaş sens trebuesc considerate şi oasele sesamoide desvoltate în in-

teriorul tendoanelor. Aceste oase schimbă direcţiunea tendoanelor şi ca atare măresc „momentul" muşchilor.

IV. **Tecile sinoviale ale tendoanelor** *(vaginae mucosae tendinum). Tecile sinoviale ale tendoanelor* sau *sinovialele tendinoase* sunt organe menite să favorizeze alunecarea tendoanelor în interiorul canalelor osteofibroase. Ele aparţin grupului seroaselor.

După comparaţia clasică, ele sunt nişte saci, fără deschidere.

O sinovială tendinoasă este formată din două foiţe: *o foiţă viscerală*, care tapetează tendonul şi o *foiţă parietală*, care tapetează canalul osteo-fibros; ambele foiţe se continuă reciproc, formând la anumite nivele câte un fund de sac, şi delimitând astfel între foiţa parietală şi cea viscerală o cavitate aproape virtuală, ca a tuturor seroaselor. (Fig. 565.) Aceste cavităţi conţin între cele două foiţe o cantitate foarte mică de lichid analog cu sinovia. Din cele spuse se vede că o teacă sinovială se prezintă ca un cilindru gol sau manşon cu pereţii dubli; prin interiorul lor trece tendonul.

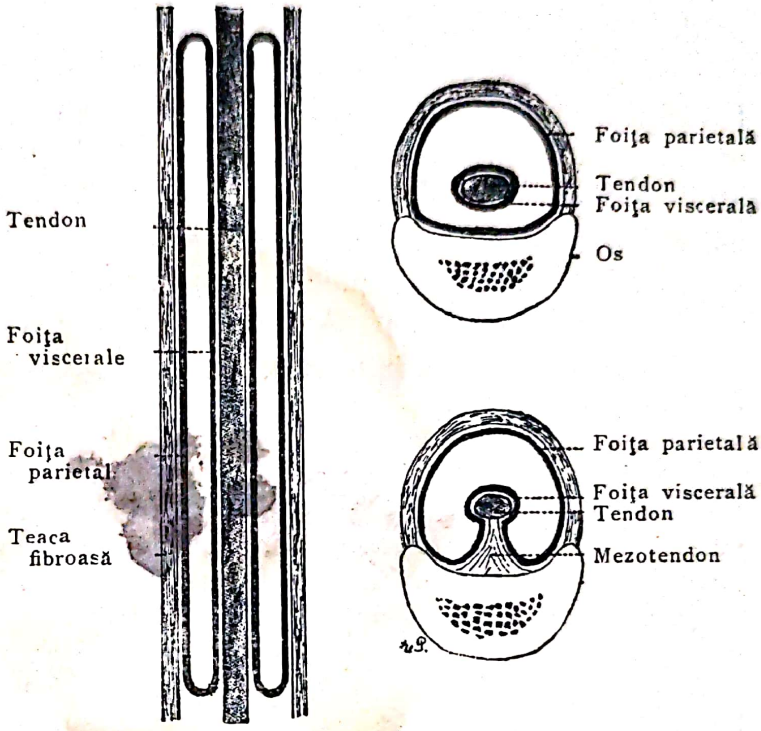

Fig. 565.

După diferiţi autori.

Aceasta dispoziţiune aproape schematică a tecilor sinoviale este complicată pe alocurea; întradevăr, tendonul este unit cu canalul osteo-fibros prin tracturi conjunctive, care servesc la trecerea vaselor nutritive pentru tendoane. Tracturile conjunctivo-vasculare ridică foiţa parietală, care după ce le învelește pe ambele părţi, merge în sus, să se continue cu foiţa viscerală a tendonului; plicele sinoviale, care învelesc vasele tendinoase şi ţesutul conjunctiv, poartă numele de *mezotendoane*. Din aceasta descripţiune, care se înţelege şi mai bine, după ce se examinează schema alăturată (Fig. 565), rezultă că vasele ajung la tendon, fără să străbată sinoviala; mai

rezultă că la nivelul mezotendoanelor porţiunea tendonului la care pătrund vasele este lipsită de învelişul sinovial. Există unele sinoviale, care în cursul desvoltărei intră în comunicaţie cu sinoviala articulaţiunii vecine; ca exemplu avem sinoviala muşchiului popliteu, care la început este independentă, iar mai târziu comunică cu sinoviala genunchiului.

IV. **Burse seroase anexate de muşchi.** *(Bursae mucosae).* *Bursele seroase* sau *mucoase* sunt nişte saci, anexaţi muşchilor sau tendoanelor şi desvoltaţi între aceste organe şi părţile învecinate. Ele sunt numite *burse tendinoase*, când sunt anexate de tendoale (exemplu bursa psoasului) şi *musculare*, când sunt anexate de muşchi (exemplu bursa deltoidului). Ele pot fi *uniloculare (bursae simplices)* sau *multiloculare (bursae multiloculares)*. Bursele au la interior un aspect neted şi lucios; ele conţin o cantitate mică de lichid. Ca şi sinovialele tendinoase, ele sunt la început independente de sinovialele articulare; în cursul desvoltării pot însă să se fuzioneze. De exemplu: bursa subscapulară, care la copil e independentă şi la adult e fuzionată cu sinoviala articulaţiunei scapulo-umerale.

Originea cavităţilor seroase anexate muşchilor. Structura lor. Dezvoltarea cavităţilor seroase, anexate muşchilor, este în legătură strânsă cu mişcările muşchilor şi ale tendoanelor. Acolo, unde tendoanele alunecă pe un plan tare subjacent, ţesutul conjunctiv interpus între tendon şi partea tare suferă o modificare; întradevăr, sub influenţa alunecărilor, trabeculele conjunctive, se subţiază şi dispar, areolele ţesutului conjunctiv devin mai mari şi se contopesc într'o cavitate mai mare. Nu numai alunecarea propriu zisă poate da naştere acestor burse, ci şi altfel du mişcări ca de exemplu şi „contactul intermitent" (Poirier). În acest fel ia naştere bursa tendonului lui Achille, situată între tendon şi calcaneu. În mod obişnuit, în staţiune verticală tendonul lui Achille este aplicat direct pe os. Când piciorul e pus în extensiune (mers), tendonul se separă de calcaneu; cu modul acesta ţesutul conjunctiv dintre aceste două organe este foarte mult malaxat, trabeculele lui se subţiază şi dispar.

Cercetările embriologice au arătat, că cele mai multe cavităţi seroase se dezvoltă înainte de naştere; teoria mecanică de mai sus trebue privită din punct de vedere filogenetic, ele fiind formaţiuni dezvoltate în mod mecanic la strămoşi noştri şi transmise prin hereditate. (Testut.)

În cea ce priveşte structura sinovialelor tendinoase, ele prezintă aceiaşi structură ca şi a celor articulare, fiind formate dintr'un strat extern conjunctiv şi un strat intern de celule turtite.

Bursele muşculare au o structură analoagă; cele dezvoltate între tendon şi os (bursa retrocalcaneană) posedă înainte şi înapoi câte un strat fibrocartilaginos.

Scanned with OKEN Scanner

§ 3. NOȚIUNI DE ISTOLOGIE.

Am văzut că mușchiul este format din două părți distincte: A) *mușchiul propriu zis* B) *tendonul*. Vom studia succesiv structura acestor două organe.

STRUCTURA MUȘCHIULUI PROPRIU ZIS.

Un mușchi este constituit din: I. elemente musculare, numite *fibre musculare striate*, II. *țesut conjunctiv*, III. *vase* și IV. *nervi*.

I. **Fibrele musculare striate.** Fibrele musculare striate sunt niște elemente alungite și striate, ce constituesc partea fundamentală din structura unui mușchi. Striațiunea reprezintă caracterul principal al acestor fibre; ea este dublă: una *longitudinală* și alta *transversală*.

O fibră izolată prin disociație se prezintă ca un element alungit, de formă cilindrică; secțiunea ei transversală este aproape circulară. Fibrele în interiorul mușchiului au forma unor prisme, din cauza compresiunii pe care ele o exercită reciproc; secțiunea transversală a unui mușchi ne arată un număr de poligoane. Extremitățile fibrei musculare se prezintă ca un con rotunzit; uneori ele sunt turtite și chiar umflate, alteori ele sunt ramificate.

Dimensiunile acestor elemente prezintă numeroase varietăți; grosimea lor oscilează între 10 μ (cele fine) și 150 μ (cele mai groase). Lungimea lor variază și ea în proporțiuni foarte intinse: ele sunt în general foarte lungi și în termen mijlociu măsoară 3 centimetrii (30.000 μ); se găsesc însă fibre musculare, ca în mușchiul croitor, ce ajung până la 12 centimetri (120.000 μ).

Din datele de mai sus se înțelege, că în mușchii mici, fibra striată poate să se întindă în toată lungimea lui, pe când în mușchii lungi una din extremități vine în contact cu tendonul, pe când cealaltă se pierde în masă musculară. Nu există nici un raport între lungimea fibrei și lărgimea ei, adică se poate că fibre foarte lungi să aibă un calibru foarte fin și invers, fibre scurte să aibe un diametru considerabil. Deamenea nu există nici un raport între volumul mușchiului și calibrul fibrelor ce'l constituesc; într'un mușchi se găsesc amestecate fibre fine și groase, fibrele fine se găsesc atât în mușchi voluminos, ca și în cel subțire și invers. (Testut)

STRUCTURA. Din punct de vedere structural, fibra musculară este formată din următoarele părți constitutive: 1) sarcolemul, 2) fibrilele musculare sau miofibrilele, 3) nucleii, 4) protoplasma, 5) condriomul și incluziunile (Fig. 566).

1) *Sarcolemul* sau *Miolemul*. Sarcolemul este o membrană subțire, ce învelește întreaga fibră musculară.

El este foarte elastic. In funcţionarea muşchiului, factorul elasticitate are un mare rol; sarcolemul este un agent esenţial al acestei proprietăţi. Pe el se înseră discurile subţiri.

2) *Fibrilele musculare.* Fibrilele musculare (miofibrilele) formează partea esenţială şi caracteristică a fibrei musculare. Ele se prezintă ca filamente foarte subţiri de 1—3 μ grosime şi foarte lungi, întinse în toată lungimea unei fibre; ele sunt dispuse paralel cu axul fibrei, care le conţine. (Testut.)

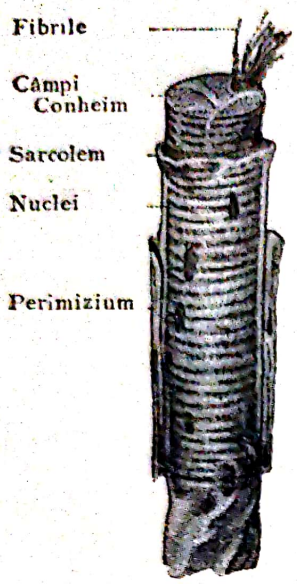

Fig. 566.
(După *Braus.*)

O fibrilă musculară e formată dintr'o serie de segmente întunecate ce alternează regulat cu alte segmente clare (Fig. 567). Segmentele obscure poartă numele de *discuri întunecate, discuri obscure* sau *discuri groase;* segmentele clare poartă numele de *discuri clare.*

Examinate cu atenţie şi cu nouă mijloace tehnice, s'a constatat, că structura fibrilei e şi mai complexă, întrucât fiecare din discurile precedente prezintă anumite particularităţi.

In fiecare disc clar există câte o bandă întunecată, dispusă transversal şi care împarte fiecare disc clar în două jumătăţi sau semidiscuri. Această bandă e numită *stria lui Amici* sau *discul obscur subţire;* mai e numită *telofragm, membrana Z;* noi o vom numi *discul subţire.* Discul obscur prezintă şi el la partea lui mijlocie o bandă clară, dispusă transversal şi care poartă numele de stria *lui Hensen;* ea mai este numită *stria intermediară* sau *despărţitoare mediană (membrana M);* noi e vom numi *stria lui Hensen.* Această strie împarte discul în două semi-discuri obscure.

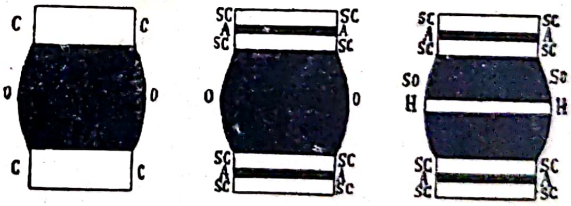

Fig. 567.

O = Disc. obscur; *C* = Disc. clar; *SO* = Semi-disc. obscur; *SC* = Semidise clar; *A* = Stria lui Amici (disc. subţire); *H* = Stria lui Hensen.

(După *Duval—Testut.*)

Ea are aceleaşi proprietăţi optice, ca şi discurile clare de mai sus.

In rezumat, plecând dela un disc subţire la celalalt, găsim următoarele: *disc subţire, semi-disc clar, semi-disc obscur, stria lui Hensen, semi-disc obscur, semi-disc clar şi disc subţire.* (Fig. 567.)

Fibrilele musculare nu sunt izolate, ci se alipesc între ele, for-

mând nişte fascicole, numite *cilindrii primitivi (Leydig)* sau *colonete musculare* (Kölliker). In orânduirea fibrilelor în colonete şi în orânduirea acestora în fibră musculară, un principiu este păstrat şi anume acela al corespunderei părţilor de acelaş fel; cu alte cuvinte, discurile clare şi întunecate se corespund dela fibrilă la fibrilă şi dela colonetă la colonetă. Acum înţelegem bine cele două striaţiuni: cea longitudinală e datorită despărţitoarelor protoplasmatice, ce separă colonetele; striaţiunile transversale sunt datorite corespunderei diferitelor segmente, ce intră în constituţia fibrelor.

3. *Nucleii.* Fibra musculară posedă în interiorul ei un mare număr de nuclei, dela câteva sute pentru fibrele mici, până la câteva mii pentru fibrele lungi; fibra muşculară striată nu e o celulă ca cea netedă ci un sinciţium. (Policard.)

Situaţia acestor nuclei în fibra omului adult şi în general a mamiferelor adulte, este caracteristică; ei sunt marginali, adică situaţi imediat sub sarcolem.

4. *Protoplasma.* Protoplasma musculară, numită încă *sarcoplasmă,* încojoară nucleul în toată întinderea lui; de aci ea trimete prelungiri, care pătrund ca nişte bande longitudinale printre colonetele musculare. Striaţiunea longitudinală este datorită tocmai acestei dispoziţiuni.

După cum vedem, protoplasma pătrunde nu printre fibrile, ci printre grupările de fibrile, numite colonete musculare.

Secţiunile transversale ale fibrelor musculare sunt foarte instructive; ele ne fac să înţelegem dispoziţiunea protoplasmei musculare. Pe o asemenea secţiune se vede o reţea, care este formată de protoplasmă, fiecare ochi al acestei reţele, este ocupat de o colonetă musculară. Dispoziţiunea aceasta poartă numele de câmpurile lui Conheim, fiecare din ochiurile acestei reţele reprezentând un câmp. După cum vedem, câmpurile lui Conheim nu reprezintă secţiunile transversale ale fibrilelor, ci secţiunile transversale ale colonetelor musculare. (Fig. 566.)

5. *Condriom şi incluziuni.* De multă vreme s'au descris în protoplasma musculară granulaţiuni; Kölliker le-a numit *granulaţiuni interstiţiale,* iar Retzius *sarcozome.* (Testut) Azi s'au recunoscut într'unele din ele, elemente de-ale *condriomului,* iar în altele diferite *incluziuni.*

Compoziţia chimică a muşchilor. Ţesutul muscular conţine o mare cantitate de apă: 70—75 părţi la sută; muşchii reprezintă astfel marele rezervoriu de apă al organismului, jumătatea din apă organică fiind conţinută în muschi. (Policard.)

Reacţiunea muşchiului în repaus este alcalină; când muşchiul e obosit, reacţiunea lui este acidă, prin formarea acidului sarcolactic. În fibra musculară se găsesc următoarele substanţe chimice:

1. *Substanţe proteice:* aceste substanţe reprezintă 21% din masa organului. Prin supunerea la presă a unui muşchi zdrobit (după ce a fost congelat),

se obţine un lichid slab alcalin numit *plasma musculară*. Această plasmă se coagulează ca plasma sângelui şi dă un *coagul* şi un *serum*, analog cu serul sângelui. *Coagulul* conţine o substanţă albuminoidă, numită *miozină*, care e coagulabilă la 47°. Din *serul muscular* s'a extras o *globulină* şi o *albumină*. (Gley.) Muşchii servesc ca organe de rezervă pentru materiile proteice. (Policard.)

Muşchii au culoarea roşie, datorită hemoglobinei din sânge. În plus, mai există şi o hemoglobină specială, ce intră în constituţiunea lor, servind la respiraţia muşchiilor. Ea imagazinează oxigenul, care în momentul contracţiunei este utilizat. (Gley.)

2. *Corpi graşi*. Muşchii conţin o cantitate respectabilă de grăsime: o mică parte din ele se găseşte în fibre, iar o parte în ţesutul adipos din spaţiile conjunctive. (Policard.)

3. *Hidraţii de carbon*. Muşchii proaspeţi conţin puţină glucoză 0.01% şi mai mult glicogen 1%. Glicogenul este formă de rezervă a glucozei, el este în mai mare cantitate în muşchiul în repaos şi diminuează în travaliu. Glucoza e combustibilul muşchiului; prin arderea ei se eliberează energia necesară contracţiunii. (Policard.)

5. *Materii minerale*. Muşchiul e sărac în sodiu, calciu, magneziu şi fer, bogat în potasiu. (Policard.)

6. *Materii extractive*: creatina, creatinina, acid uric, xantina, urea etc.

MECANISMUL CONTRACŢIUNII. Asupra mecanismului contracţiunei prin modificările, pe care le încearcă fibrilele musculare sau mai bine zis, diferitele segmente ale fibrilelor, în trecerea din starea de repaus în starea de contracţiune există numeroase teorii.

După Ranvier „discurile clare sunt segmente pur elastice care pot fi întinse în mod pasiv şi apoi revin graţie elasticităţii lor la forma primitivă; discurile obscure sunt din contra singurile segmente contractile, capabile adică de a-şi schimba forma. In timpul contracţiunii discurile groase îşi micşorează dimensiunile în toate direcţiunile, concentrând substanţa lor şi expulzând din interiorul lor un lichid, care se îngrămădeşte pe părţile laterale". (Duval.) In acest mod se explică scurtarea în lungime a fibrilelor, datorite diminuării în înălţime a discului, pe când îngrămădirea lichidului pe părţile laterale, explică îngroşarea fibrei.

În timpul din urmă, pentru explicare fenomenului contracţiunii s'au recurs la consideraţiuni fizico-chimice bazate pe modificările tensiunii superficiale. (Policard.)

II. **Ţesutul conjunctiv al muşchilor.** Fibra musculară reprezintă unitatea morfologică a ţesutului muscular striat. Fibrele musculare se alipesc între ele în direcţiune longitudinală, formând un fascicol, numit *fascicol primar*. (Fig. 568). Un fascicol primar măsoară o jumătate de milimetru până la un milimetru grosime. Mai multe

fascilole primare se asociază spre a forma un *fascicol secundar;* în muşchii voluminoşi, fascicolele secundare se asociază, spre a forma *fascicole terţiare.* Gruparea acestor fascicole se face prin intermediul ţesutului conjunctiv; dispoziţiunea acestui ţesut conjunctiv se vede şi mai bine pe o secţiune transversală. Pe o asemenea secţiune, corpul muscular se vede înconjurat de un înveliş conjunctiv, care poartă numele de *perimisium extern.* Din acest perimisium pleacă în interiorul muşchiului, despărţitori conjunctive, care sunt cu atât mai subţiri cu cât învelesc şi izolează fascicola mai subţiri. Totalitatea acestor despărţitoare, care separă fascicolele între ele, poartă numele de *perimisium intern (endomisium).* (Fig. 568.)

Fig. 568.

Secţiune în muşchi. Endomizium.

(Colecţiunea institutului.)

Autorii mai noui descriu şi împrejurul fibrei musculare un înveliş conjunctiv, pe care-l numesc *perimisium intern al fibrei musculare;* acest perimisium trebue deosebit de sarcolem, înafara căruia se găseşte. (Fig. 566.)

Perimisium este format din ţesut conjunctiv; el serveşte la susţinerea vaselor şi a nervilor. In perimisiul fibrei musculare se găsesc numai terminaţiunile nervilor şi capilarilor.

Perimisiul are şi un rol mecanic destul de important. Perimisiul fibrei împiedică îngroşarea prea mare în timpul contracţiunei a unei fibre musculare. (Braus.)

Perimiziul intern formează muşchiului un adevărat schelet intern; el împiedecă o întindere peste măsură a muşchiului şi eventual o rupere a lui; de asemenea el solidarizează diferitele fascicole în timpul funcţionării. (Braus.)

Scanned with OKEN Scanner

Perimisiul extern asigură deasemenea soliditatea muşchiului; prin fibrele lui elastice contribue să aducă la poziţiunea lui normală muşchiul, care a fost întins în mod pasiv şi ajută astfel forţa de contracţiune activă. (Braus.)

In descripţiunea obişnuită a diferiţilor muşchi se întrebuinţează cuvântul de fibre musculare; din cele spuse mai sus se înţelege că nu este vorbă de fibrele istologice, ci de fascicole, care singurele sunt vizibile cu ochii liberi.

III. **Vase.** Muşchiul este bogat în vase; acest lucru se explică prin activitatea lui foarte mare. Fiecare muşchi primeşte mai multe arteriole; unele sunt terminale (fapt important în patologia muşchilor), altele merg dealungul despărţitoarelor muşchului, divizându-se şi anastomozându-se. Arterele, la urmă, se transformă în reţele capilare, ce sunt situate între fibrele musculare (în perimisium fibrei musculare).

Din reţeaua capilară pleacă vânule; acestea la început sunt separate şi depărtate de arteriole. Numai în despărţitoarele de ordinul al doilea, ele devin mai mari şi urmează traiectul arterelor.

Limfaticele muşchiului sunt foarte rău cunoscute; s'au putut injecta numai limfaticele muşchilor mari (diafragm, muşchii largi ai abdomenului).

IV. **Nervii.** Un muşchi primeşte una sau mai multe ramuri nervoase. Acestea ajunse în interiorul muşchilor, se divid şi se subdivid în ramuri şi ramuscule, care merg in despărţitoarelc conjunctive, se anastomozează între ele, formând un plex, numit plexul intramuscular. Din acest plex pleacă diferite firişoare a căror terminaţiune variază după natura lor. In această privinţă se pot distinge *firişoare motoare, firişoare senzitive* şi *firişoare vasculare*.

Firişoarele Motoare. Azi se admite că muşchii posedă o dublă inervaţiune, una centrală, alta simpatică. Firişoarele, ce provin din sistemul nervos central sunt formate din fibre cu mielină; ele se ramifică foarte mult şi se termină în muşchi prin ajutorul unor aparate speciale, numite *plăci motoare*. In interiorul acestor aparate s'au pus în evidenţă fibrele simpatice.

2. Firişoare senzitive. Aceste firişoare au ca scop transmiterea la centrii nervoşi a impresiunilor, venite dela muşchi, în vederea contracţiunii musculare. Fibrele senzitive ale muşchiului au două origini: liberă şi corpusculară.

3. Firişoarele vasculare urmează traiectul vinelor şi arterelor, afară de capilare unde ele lipsesc.

Scanned with OKEN Scanner

STRUCTURA TENDONULUI.

In studiul istologic al tendonului vom avea următoarele chestiuni de studiat: I. Structura tendonului, II. modul de unire al tendonului cu muşchiul, III. vasele. IV. nervii.

I. **Structura tendonului.** Tendoanele, indiferent de forma lor, sunt constituite din ţesut conjunctiv şi anume printr'o varietate a ţesutului conjunctiv numit *ţesut tendinos,* în care predomină fasciculele conjunctive. In tendoane, fasciculele conjunctive sunt întinse şi orientate după o singură direcţiune; în aponevroză, ele sunt dispuse şi orientate după mai multe direcţiuni. Tendoanele sunt formate din fascicole conjunctive sau tendinoase. Un fascicol tendinos e format din fibre tendinoase. O fibră tendinoasă e un fascicol de fibrile conjunctive; fasciculul de fibrile sau fibra tendinoasă este elementul component, iar fasciculul tendinos este rezultanta asocierii acestor elemente componente.

Vom studia mai întâiu fasciculele tendinoase primitive şi apoi modul lor de grupare.

1. FASCICOLELE TENDINOASE PRIMITIVE. Aceste fascicole sunt formate din *fibre tendinoase.* Inafară de fibrele tendinoase există în structura unui fascicol tendinos şi celule, *celule tendinoase.*

a) *Fibrele tendinoase.* Fibrele tendinoase, repetăm, sunt compuse din fibrile conjunctive; ele au valoarea unor fascicole de fibrile. Aceste fibre sunt paralele între ele şi paralele cu axul fasciculului; ele sunt legate între ele printr'un ciment special.

b) *Celulele tendinoase.* Celulele tendinoase sunt celule conjunctive, cu prelungiri lamelare, ca niște aripi (plăci alare), care se insinuează între fibrele vecine şi se pot chiar se anastomozează cu prelungi ile vecine; Celulele mai prezintă pe faţa lor convexă o serie de creste verticale (2—5), paralele cu direcţiunea fibrei tendinoase şi care sunt creste de impresiune; în intervalul dintre creste protoplasma e striată vertical.

Fiecare celulă tendincasă e formată din protoplasmă şi nucleu; acesta este rareori central, în majoritatea cazurilor el este excentric.

Un alt caracter important al acestor celule este acel al raporturilor, pe care-l au între ele; ele sunt suprapuse în serii, formând lanţurile tendinoase în intervalul fibrelor tendinoase.

2. MODUL DE GRUPARE AL FASCICOLELOR TENDINOASE. Am văzut mai sus, care este structura unui *fascicol tendinos primitiv;* un astfel de fascicol mai este numit şi *tendon simplu.* Ca exemplu de acest tendon este acel din coada de şoarece. De obiceiu, tendoanele sunt compuse, fiind formate din juxtapunerea fasciculelor tendinoase. In aceste tendoane, fasciculele primitive se alipesc spre a forma *fascicolele secundare.* Acestea la rândul lor se alipesc, spre

Scanned with OKEN Scanner

a forma *fascicolele terţiare.* In tendoanele mari ca tendonul lui Achille, fascicolele terţiare se unesc spre a forma *fascicolele quarternare.* Gruparea acestor fascicole se face ca şi la muşchi prin intermediul ţesutului conjunctiv. La suprafaţa tendonului se găseşte un strat de ţesut conjunctiv, care-l înveleşte ca un manşon; acesta este numit *peritendineum extern* sau *peritenonium extern* şi este analog cu *primizium.* După faţa profundă a acestei teci pleacă despărţitori din ce în ce mai subţiri, care se insinuează între fascicolele tendinoase de diferite ordine; ele formează *peritendineum intern* sau *peritenonium intern.*

II. **Modul de unire al tendonului cu muşchiul. Inserţiunea tendonului.** Unirea intimă a muşchiului cu tendonul se face prin două mijloace: *a)* continuarea fascicolelor conjunctive din perimisium intern în cele din peridendineum intern; *b)* prin aderenţa fibrei musculare la un fascicol tendinos.

Tendonul se inseră pe un os sau pe un cartilagiu; fascicolele tendinoase se fuzionează cu periostul sau cu pericondru sau uneori se fixează direct pe oase, fără intermediul periostului. Tendonul se mai poate insera pe formaţiuni fibroase (muşchii ochiului), prin fuziunea fascicolelor tendinoase cu fascicolele conjunctive.

III. **Vasele sanguine.** Vase sanguine sunt puţin abundente în tendon; ele formează o reţea în peritendineum extern; de aici pleacă ramuri înăuntru, care mergând în despărţitoarele tendonului, se anastomozează formând o a doua rătea în peritendineum intern. Arterele se rezolvă în capilarele, care se găsesc situate la periferia fascicolelor primitive, fără că să pătrundă în interiorul lor. Din reţeaua capilară pleacă vânule, care au un traiect invers ca cel al arterelor.

Chestiunea limfaticelor nu este rezolvită.

V. **Nervii tendoanelor.** Tendoanele sunt bogate în ramificaţiuni nervoase. Dupa modul lor de terminaţiune se disting două grupe: *firişoare senzitive* şi *firişoare vasculare.*

Aplicaţiuni medico-chirurgicale. Cele trei mari grupe de influenţe morbide (traumatisme, imflamaţiuni, tumori) pot interesa atât muşchii cât şi tendoanele. Muşchii foarte dese ori sunt contuzionaţi; ei pot fi rupţi, secţionaţi sau zdrobiţi. O contracţiune puternică poate chiar să rupă un număr de fascicole musculare. Există şi *hernii musculare,* adica ieşirea unei porţiuni de muşchi printr'un orificiu al fasciei de înveliş.

Inflamaţiile muşchilor se numesc miozite. Ele sunt acute (de exemplu de natură tifică) sau cronice (de exemplu sifilitice). Tumorele sunt de natură diferită (sarcoame, lipome, etc.). Tendoanele pot fi contuzionate sau secţionate în mod accidental. Inflamaţiunea lor

Scanned with OKEN Scanner

sau *tenozita* este însoţită de cea a tecei sinoviale *(teno-sinovită)* neoplasmele lor sunt foarte rare.

Sinovita este, după cum am spus, inflamaţia tecii sinoviale. Ea poate fi acută sau cronică. In sinovite, foarte dese ori se face un exudat lichid, astfel că regiunea topografică respectivă este deformată prin prezenţa unei tumefacţiuni. Inflamaţia burselor seroase se numeşte *higroma* sau *bursită*. Ea poate fi acută sau cronică.

O higromă cronică, conţine un lichid seros. In caz de higromă, regiunea respectivă este deformată printr'o tumoare putând ajunge la dimensiune destul de mare şi în care se poate simţi prea bine fluctuaţia lichidului.

§ 4. PLANUL DE STUDIU.

Ordinea în care muşchii vor fi studiaţi e următoarea: (Testut)

1. Muşchii capului.
2. Muşchii gâtului.
3. Muşchii regiunii posterioare a trunchiului.
4. Muşchii toracelui.
5. Muşchii abdomenului.
6. Muşchii membrului inferior.

Odată cu muşchii vor fi studiate şi anexele respective ale muşchilor (fascii, aponevroze, formaţiuni sinoviale). Inafară de muşchii din acest tablou mai sunt un număr de muşchi legaţi de viscere (muşchii faringelui, perineului etc.) şi de organele simţurilor (ochi, limbă etc.). Ei vor fi studiaţi ulterior.

1. MUŞCHII CAPULUI.

Muşchii capului sunt împărţiţi în două mari grupe: **muşchii pieloşi** şi **muşchii masticatori.**

MUŞCHII PIELOŞI.

Aceşti muşchi sunt numiţi astfel din cauza intimii lor conexiuni cu pielea; ei sunt dispuşi împrejurul orificiilor feţei şi prin contracţiunea lor iau parte la închiderea şi deschiderea acestor orificii. Astfel ei participă la prinderea alimentelor, în actul vederii, în mecanismul respiraţiunii etc. In plus ei au un rol extrem de important în exprimarea diferitelor sentimente; de aceea sunt numiţi şi *muşchii mimicii.*

Funcţiunea *„mimică“*, deşi importantă la om, este dezvoltată într'un mod secundar, atât din punct de vedere filogenetic, cât şi din punct de vedere ontogenetic.

Intradevăr, la vertebralele inferioare, aceşti muşchi au numai ca destinaţie, mişcarea diferitelor orificii naturale, lângă care se găsesc: mişcările ochiului, nasului, gurii etc. iar nu o funcţiune mimică. Deasemeni la copil, funcţiunile utilitare primează faţă de cele ale mimicii. Situaţiunea lor împrejurul organelor simţurilor, cât şi delicateţa şi perfecţiunea mişcărilor lor, au fost cauzele, pentru care ei s'au specializat în exprimarea diferitelor stări sufleteşti. Pentru Poirier, care face observaţiunile de mai sus, termenul „muşchii mimicii“ n'ar fi propriu.

Nu trebue să uităm că întreg aparatul locomotor contribuie la exprimarea personalităţii noastre. Intradevăr ea se poate manifesta prin atitudinea noastră, prin diferitele gesturi şi mişcări *(mişcări pantomimice)*. Din aceste mişcări cele ale mimicii sunt cele mai perfecţionate. Aceşti muşchi modelează trăsăturile figurii, chiar atunci când ei nu se mişcă, căci diferitele cute şi depresiuni, pe care ei le fac la început în mod trecător, devin cu timpul definitive. După cum muşchii membrelor pot determina, prin funcţiunea lor, proeminenţe şi depresiuni osoase, tot astfel şi muşchii feţei pot forma gropiţe, cute şi depresiuni ale pielei. Şi aci ca şi la oase, trebue să observăm că numai relieful cel mai fin al pielei figurei este câştigat în mod individual, toate trăsăturile profunde şi caracteristice sunt moştenite. (Braus.)

Configuraţia exterioară a feţei va fi ulterior studiată. Acum trebue să amintim că la faţă se găsesc mai multe orificii: orificiile inferioare ale nărilor, orificiul bucal şi crăpăturile palpebrale. In plus se găsesc un număr de şanţuri cu deosebită importanţă mimică. Dintre ele în primul rând citâm *şanţul naso-labial* îndreptat dela aripa nasului către comisura gurii, apoi şanţul orizontal *mento-labial,* care separă bărbia de buza inferioară.

Muşchii pieloşi vor fi studiaţi în ordinea următoare: *muşchii urechii externe, ai calotei craniane, ai pleoapelor,* ai *nasului* şi *ai buzelor.*

MUŞCHII URECHII EXTERNE.

Muşchii urechii externe sunt împărţiţi în două grupe: *intrinseci* şi *extrinseci. Muşchii intrinseci,* a căror inserţiune se fac numai pe cartilagiile pavilionului, vor fi studiaţi odată cu urechea externă; acuma vom studia numai *muşchii extrinseci,* adică acei muşchi, care se inseră prin una din extremităţi pe pavilion, iar prin ceealaltă pe părţile învecinate. (Testut.)

Muşchiul auricular anterior *(M. auricularis anterior)*. Acest muşchiu mic de formă triunghiulară, este situată înaitea pavilonului. (Fig. 586.) El se inseră pe părţile laterale ale aponevrozei epicraniene; de acolo fibrele lui converg către spina helixului.

Scanned with OKEN Scanner

Muşchiul auricular superior *(M. auricularis superior)*. Este cel mai desvoltat dintre muşchii auriculari; el se inseră în sus pe aponevroza epicraniană şi de acolo fibrele lui converg către ureche, fixându-se pe faţa internă a pavilonului (convexitatea fosetei naviculare a antehelixului).

Muşchiul auricular posterior *(M. auricularis posterior)*. Acest muşchi e situat în regiunea mastoidiană; el se inseră pe baza apofizei mastoide şi se termină pe faţa internă a pavilonului (pe acea porţiune, numită conca).

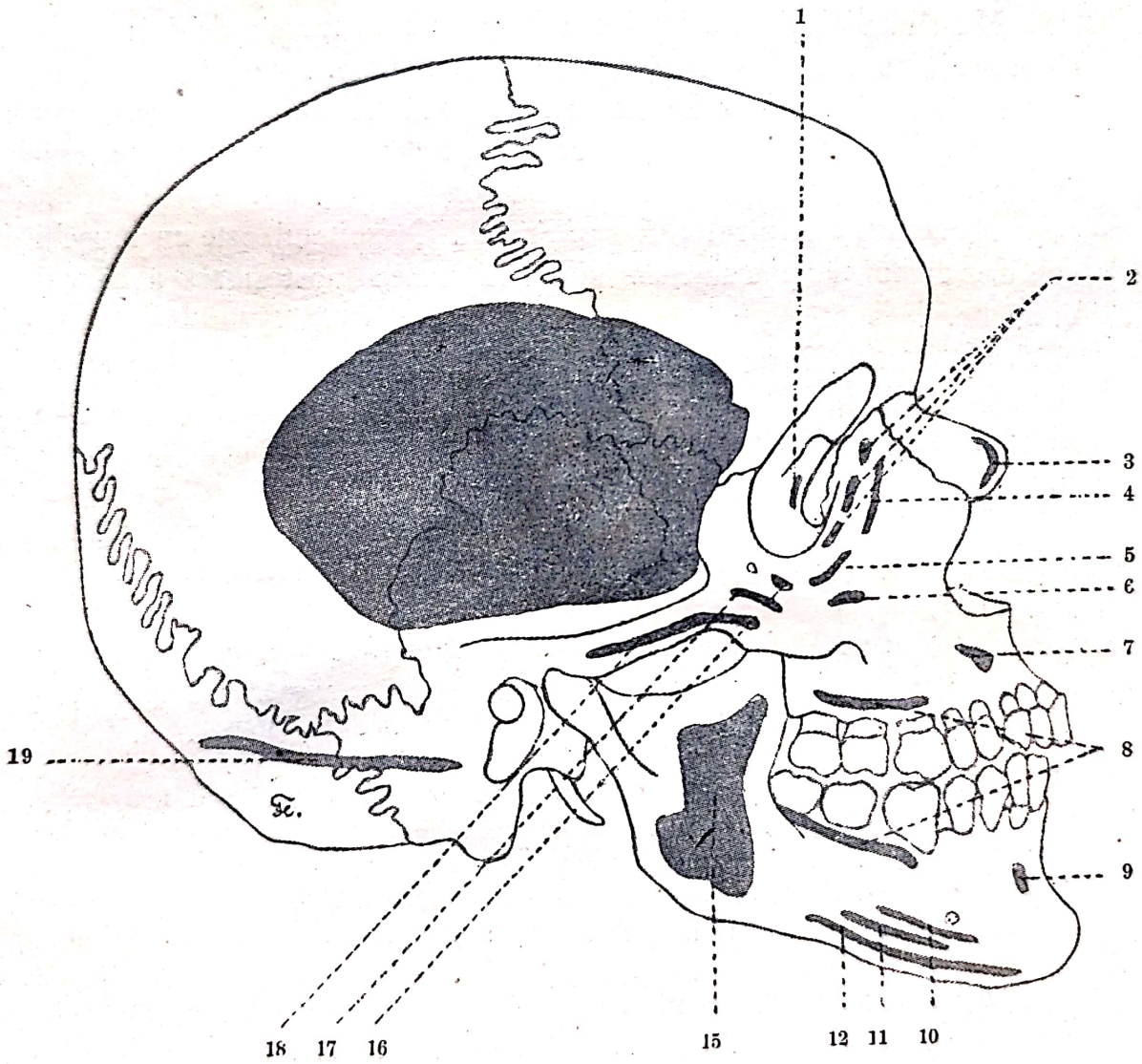

Fig. 569.

Inserţiunea muşchilor pieloşi pe schelet.

1 = Muşchiul lui Horner; 2 = Orbicular; 3 = Transvers; 4 = Rădicătorul comun; 5 = Rădicătorul propriu; 6 = Caninul; 7 = Mirtiformul; 8 = Buccinatorul; 9 = Mentalul; 10 = Patratul; 11 = Triunghiularul; 12 = Pielosul; 15 = Maseterul; 16 = Zigomaticul mic; 17 = Zigomaticul mare; 18 = Maseterul; 19 = Occipitalul.

Acţiune. Aceşti muşchi sunt inconstanţi; fiecare din ei poate lipsi, fiind înlocuit de câte o formaţiune fibroasă; chiar când există, acţiunea lor e nulă. Numai când sunt foarte desvoltaţi, atunci ei pot imprima pavilionului mişcări: muşchiul auricular anterior duce pavilonul înainte *(attrahes aurem)*, auricularul superior îl duce sus *(attolens aurem)*, auricularul posterior îl duce înapoi *(rettrahens aurem)*.

MUŞCHII CALOTEI CRANIANE.

Muşchii pieloşi ai calotei craniane sunt în număr de doi: muşchiul *occipital* înapoi şi muşchiul *frontal* înainte. Aceşti muşchi sunt legaţi între ei printr'o puternică aponevroză numită *aponevroza epicraniană*. Ei pot fi consideraţi ca formând un singur muşchi (epicranius) separat în două printr'un tendon intermediar.

Muşchiul occipital *(M. occipitalis)*. Occipitalul este un muşchi subţire, de formă patrulateră, situat la partea posterioară a calotei craniane.

Inserţiuni. El ia naştere pe linia curbă superioară a occipitalului (pe cele două treimi externe) şi pe partea posterioară a regiunii mastoidiene; de acolo fibrele lui merg în sus şi înainte, terminându-se pe *aponevroz epicraniană*.

Muşchiul frontal *(M. frontalis)*. Frontalul este un muşchi subţire, de formă patrulateră, situat la partea anterioară a calotei craniane.

Inserţiuni. El ia naştere în sus, *pe marginea anterioară a aponevrozei epicraniane;* de acolo, fascicolele lui merg în jos şi se termina *pe pielea regiunii sprâncenoase şi intersprâncenoase*.

Fascicolele cele mai interne, acele, care merg către regiunea intersprâncenoasă, par să se confunde cu fascicolele muşchiului piramidal; nu este însă vorba de o fuziune reală, iar piramidalul este un muşchi îndependent de frontal. Fascicolele laterale, acele, care merg la regiunea sprâcenoasă, se încrucişează cu fascicolele muşchilor din această regiune: orbicular şi sprâncenos.

Aponevroza epicraniană *(galea aponeurotica)*. Aponevroza epicraniană e o lamă fibroasă, care uneşte cei doi muşchi precedenţi.

Ea are o *margină anterioară*, pe care se inseră frontalul; o *marginea posterioară*, pe care se înseră occipitalul; ea trimite o prelungire între cei doi occipitali, separând cei doi muşchi. Părţile laterale descind până la arcada zigomatică, devenind celuloasă şi se continuă cu tesutul celular al regiunei maseterine.

Ca semnificare morfologică, această aponevroză trebue considerată, ca

provenind din sudarea a două lame tendinoase: una a frontalului și cealaltă a occipitalului, cei doi mușchi având origini diferite.

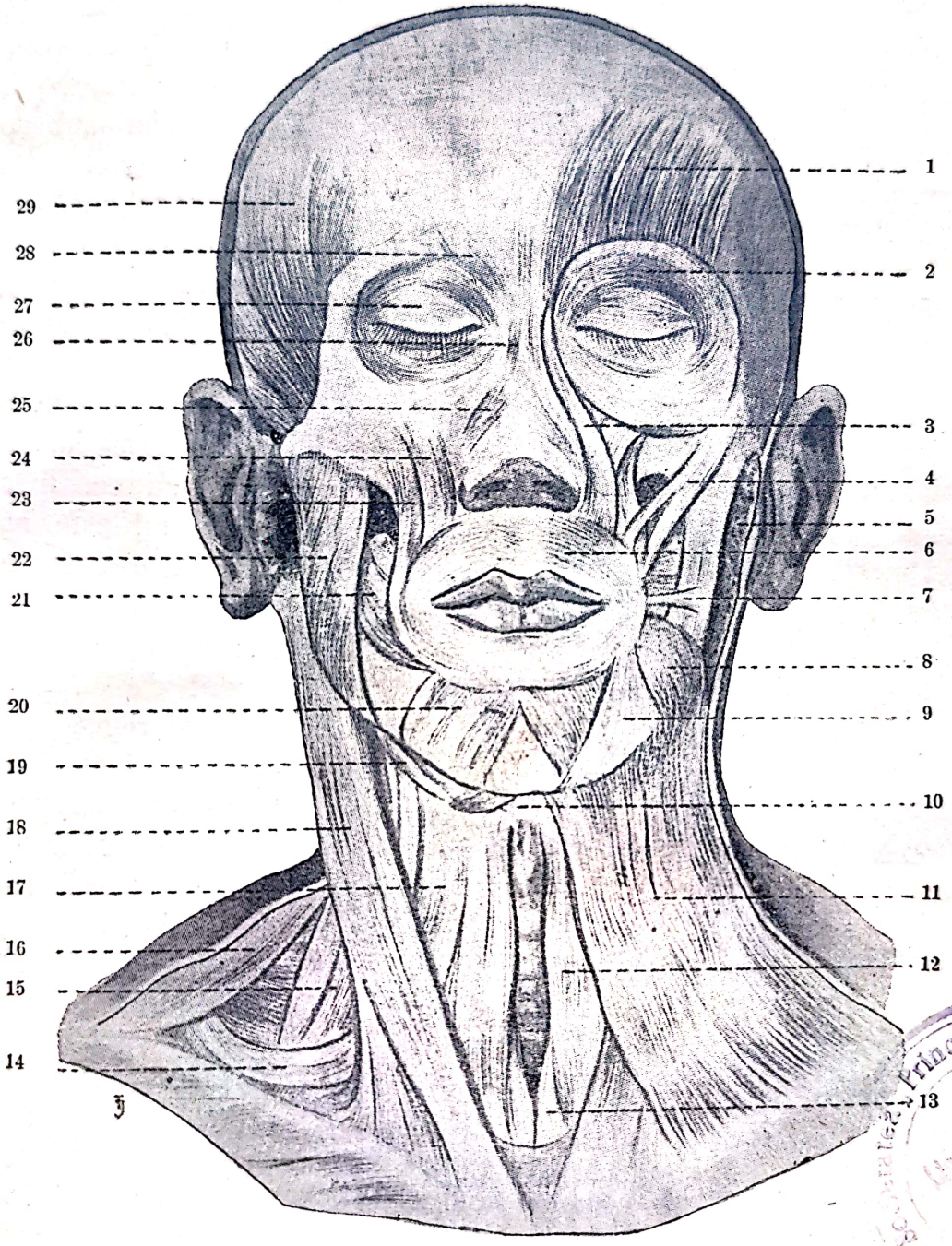

Fig. 570.

1 = Frontal; 2 = Orbicular; 3 = Rădicător comun; 4 = Zigomatic; 5 = Parotidă; 6 = Orbicular; 7 = Rizorius; 8 = Pielos; 9 = Triunghiular; 10 = Os hioid; 11 = Pielos; 12 = Sterno-hioid; 13 = Sterno-tiroid; 14 = Omo-hioid; 15 = Scaleni; 16 = Trapez; 17 = Omo-hioid; 18 = Sterno-clido-mastoid; 19 = Digastric; 20 = Pătrat; 21 = Buccinator; 22 = Maseter; 23 = Canin; 24 = Ridicător propriu al buzii; 25 = Transvers; 26 = Piramidal; 27 = Orbicular; 28 = Sprâncenos; 29 = Temporal.

RAPORTURI Ambii muşchi, cât şi aponevroza epicraniană au aceleaşi reporturi. Ei sunt aderenţi de piele şi sunt separaţi de calota osoasă printr'un ţesut celular lax, prin ajutorul căruia ei alunecă. Aşa se explică *scalpul,* care constă în deslipirea, sub acţiunea unui traumatism a pielei capului şi a muşchilor subjacenţi, de calota craniană. Scalpul se petrece în fabrici, mai ales la femei, când părul le e prins de cureaua de transmisiune. In ţesutul celular sub aponevrotic se fac revărsări de sânge sau colecţiuni purulente.

ACŢIUNE. Acţiunea frontalului este bine cunoscută, a occipitalului mai puţin. In mod clasic se admite, că *occipitalul* trage aponevroza epicraniană înapoi, o fixează şi permite jocul frontalului. *Muşchiul frontal*, luând punctul fix pe aponevroza epicraniană, determină formaţiunea de cute transversale în regiunea frunţii. In jocul mimicii, frontalul este *muşchiul atenţiunii* şi ca atare, se contractă în toate stările emotive, ca surpriza, admiraţiunea, frica, spaima, în care intră ca element constitutiv, atenţia. Muşchiul frontal ridică sprânceana şi contribue şi la descoperirea ochiului prin deschiderea crăpăturii palpebrale. El este adjuvant al rădicătorului pleoapei (pe care îl poate înlocui când acesta e obosit). (Braus.) Muşchiul are rol în viziunea intensivă, când vederea este dificilă, fie printr'un luminat insuficient, fie prin depărtarea obiectului. El este antagonistul următorului complex musculai : orbicular, piramidal şi sprâncenos. (Braus.)

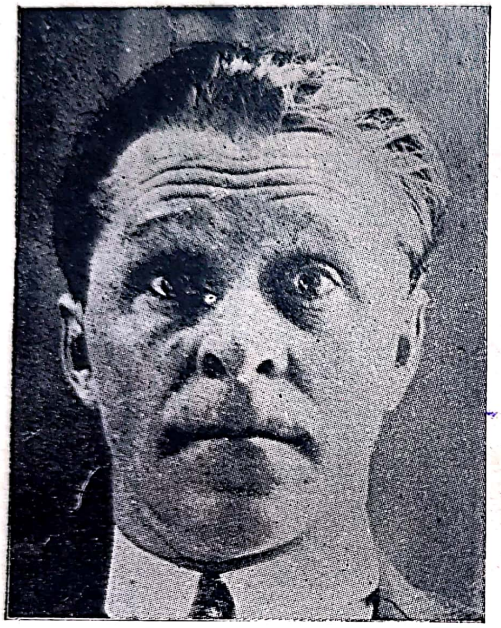

Fig. 571.

Contracţiunea frontalului.
(Clişeu *Fleischer.)*

Frontalul, pentru a exercita aceste funcţiuni, trebue să ia punctul fix pe aponevroza epicraniană şi să tragă de jos în sus pielea regiunei sprâncenoase.

La maimuţe, frontalul duce pielea capului înainte (invers ca la om), iar occipitalul o duce înapoi. Există şi oameni, la care aceste mişcări ale pielei capului sunt posibile, dar în aceste cazuri orbicularul şi piramidalul o mişcă înainte; aceste cazuri sunt numai excepţionale şi sunt în legătură şi cu o dezvoltare exagerată a muşchiului occipital. În general, din cauza marei dezvoltări a calotei craniane, aponevroza epicraniană este intinsă suficient şi permite jocul frontalului; contracţiunea muşchiului occipital, slabă de altfel, are ca rezultat să accentueze această fixitate. (Braus.)

INERVAŢIUNE. Ambii muşchii sunt inervaţi de ramuri ale facialului.

RAPORTURI Ambii muşchi, cât şi aponevroza epicraniană au aceleaşi reporturi. Ei sunt aderenţi de piele şi sunt separaţi de calota osoasă printr'un ţesut celular lax, prin ajutorul căruia ei alunecă. Aşa se explică *scalpul,* care constă în deslipirea, sub acţiunea unui traumatism a pielei capului şi a muşchilor subjacenţi, de calota craniană. Scalpul se petrece în fabrici, mai ales la femei, când părul le e prins de cureaua de transmisiune. In ţesutul celular sub aponevrotic se fac revărsări de sânge sau colecţiuni purulente.

ACŢIUNE. Acţiunea frontalului este bine cunoscută, a occipitalului mai puţin. In mod clasic se admite, că *occipitalul* trage aponevroza epicraniană înapoi, o fixează şi permite jocul frontalului. *Muşchiul frontal*, luând punctul fix pe aponevroza epicraniană, determină formaţiunea de cute transversale în regiunea frunţii. In jocul mimicii, frontalul este *muşchiul atenţiunii* şi ca atare, se contractă în toate stările emotive, ca surpriza, admiraţiunea, frica, spaima, în care intră ca element constitutiv, atenţia. Muşchiul frontal ridică sprânceana şi contribue şi la descoperirea ochiului prin deschiderea crăpăturii palpebrale. El este adjuvant al rădicătorului pleoapei (pe care îl poate înlocui când acesta e obosit). (Braus.) Muşchiul are rol în viziunea intensivă, când vederea este dificilă, fie printr'un luminat insuficient, fie prin depărtarea obiectului. El este antagonistul următorului complex musculaı : orbicular, piramidal şi sprâncenos. (Braus.)

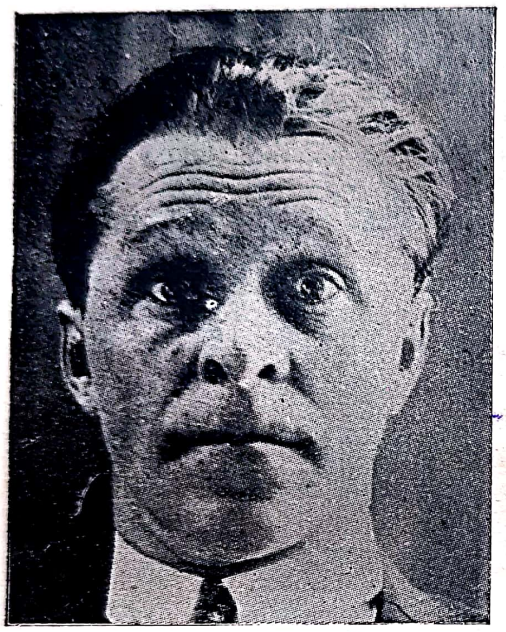

Fig. 571.

Contracţiunea frontalului.

(Clişeu *Fleischer.)*

Frontalul, pentru a exercita aceste funcţiuni, trebue să ia punctul fix pe aponevroza epicraniană şi să tragă de jos în sus pielea regiunei sprâncenoase.

La maimuţe, frontalul duce pielea capului înainte (invers ca la om), iar occipitalul o duce înapoi. Există şi oameni, la care aceste mişcări ale pielei capului sunt posibile, dar în aceste cazuri orbicularul şi piramidalul o mişcă înainte; aceste cazuri sunt numai excepţionale şi sunt în legătură şi cu o dezvoltare exagerată a muşchiului occipital. În general, din cauza marei dezvoltări a calotei craniane, aponevroza epicraniană este intinsă suficient şi permite jocul frontalului ; contracţiunea muşchiului occipital, slabă de altfel, are ca rezultat să accentueze această fixitate. (Braus.)

INERVAŢIUNE. Ambii muşchii sunt inervaţi de ramuri ale facialului.

MUŞCHII PLEOAPELOR.

Muşchiul propriu zis al pleoapelor este *orbicularul;* se descrie tot aici însă şi *sprâncenosul,* situat sub el.

Orbicularul pleoapelor *(orbicularis oculi).* Acest muşchi e situat în grosimea pleoapei şi pe circonferinţa orbitei. El este format din trei porţiuni: una *palpebrală,* alta *orbitară* şi a treia *lacrimală* numită încă şi *muşchiul lui Horner.* Pentru a înţelege inserţiunile acestui muşchi, trebue să arătăm mai întâi dispoziţiunea a două formaţiuni fibroase cunoscute sub numele de *ligamentele palpebrale. Ligamentele palpebrale* sunt în număr de două: *intern* şi *extern* (medial şi lateral).

Ligamentul palpebral intern este o bandă fibroasă măsurând 6—7 mm. lungime; el se inseră pe creasta lacrimală anterioară şi apoi mergând în afară se bifurcă în două ramuri: una superioară ce merge la *tarsul superior* şi una inferioară ce merge la *tarsul inferior.* De pe faţa posterioară a ligamentului pleacă un fascicol fibros, care are un traiect reflectat, mergând înapoia sacului lacrimal; el vine de se prinde pe creasta lacrimală posterioară. În mod schematic ligamentul poate fi considerat ca fiind compus din două fascicole: unul anterior *direct* şi altul posterior *reflectat;* între ambele fascicole se găseşte sacul lacrimal. Ligamentul astfel format se bifurcă în două ramuri ce merg la tarşii respectivi.

În terminologia franceză cele două porţiuni ale ligamentului sunt numite în mod impropriu *tendonul direct* şi *tendonul reflectat* al orbicularului.

Ligamentul palpebral extern se fixează pe extremitatea externă a tarşilor şi pe periostul porţiunii externe a bazei orbitei.

Porţiunea palpebrală (pars palpebralis) a orbicularului se inseră înăuntru pe faţa anterioară *a ligamentului palpebral intern* şi a celor două ramuri ale lui, iar pe de altă parte pe faţa anterioară a ligamentului palpebral extern. Această porţiune palpebrală intră în constituţia pleoapelor împreună cu care se miscă; ea e reprezentată, în realitate, prin două semi-inele, unul pentru pleoapa superioară şi altul pentru cea inferioară *(M. palpebralis superior* şi *inferior).*

Porţiunea orbitară (pars orbitalis) înconjoară pe cea palpebrală; prin urmare se află la periferia pleoapelor. Ea este mai groasă şi de culoare roşie. Această porţiune se inseră pe *ligamentul palpebral intern* şi *pe treimea internă a circonferinţei orbitare* de la scobitura supra-orbitară până la gaura suborbitară (apofiza orbitară

Scanned with OKEN Scanner

internă a frontalului, apofiza ascedentă a maxilarului, apofiza piramidală a maxilarului). După cum vedem ea are o inserţiune ligamentoasă şi o inserţiune osoasă. Pornind de aci unele fibre urmează un traiect circular şi se întorc la punctul de plecare; afară de aceste fibre lungi mai există fibre scurte, care descriu semicirconferinţe şi care după ce se întretaie la unghiul extern al orbitei se fixează pe piele.

Porţiunea lacrimală (pars lacrimalis), cunoscută sub numele de

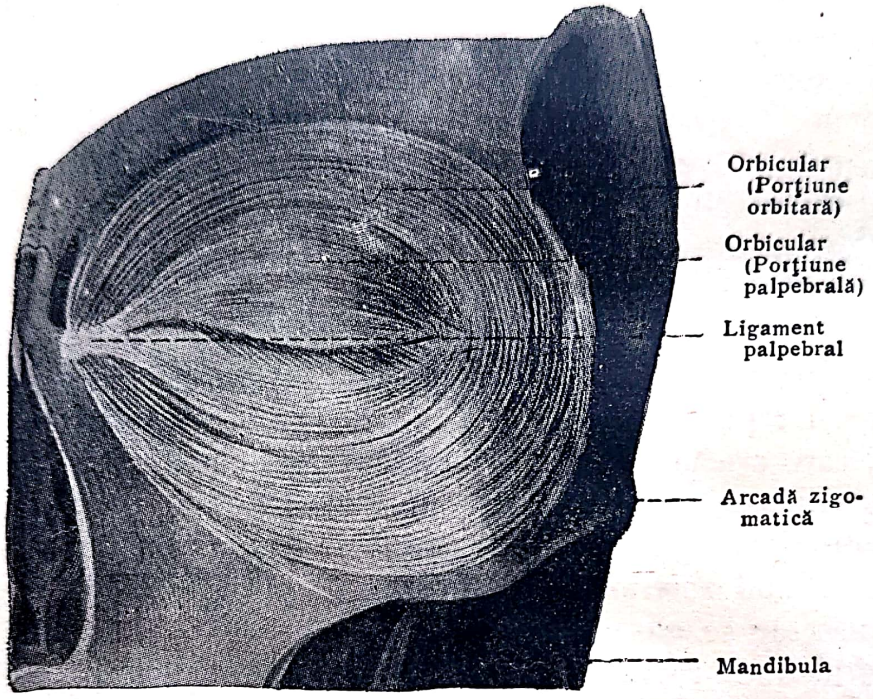

Fig. 572.

muşchiul lui Horner, se prezintă ca un mic fascicol patrulater, situat înapoia sacului lacrimal. El se inseră pe *creasta lacrimală posterioară* împreună cu porţiunea reflectată a ligamentului palpebral; de acolo el merge înafară, se împarte în două ramuri, care se termină pe pleoape înapoia punctelor lacrimale.

Raporturi. Faţa superficială e în raport ca pielea, de care aderă; faţa profundă, repauzează prin partea sa palpebrală pe scheletul pleoapelor (ligamente largi şi pe ligamentele tarse), iar prin porţiunea orbitară pe periferia orbitei, de care e separată prin muşchiul sprâncenos, artera supraorbitară şi ramurile nervului frontal.

Acţiune. Porţiunea palpebrală închide ochiul în condiţiune normală; el aproprie pleoapele în somn şi tot el e muşchiul clipirii. În paraliziile faciale, pleopele nu se pot apropia şi ochiul rămâne deschis. Porţiunea orbitară se contractă în închiderea cu sforţare a ochiului (Poirier) ca de exemplu într'o lumină prea vie, viziunea

miopilor, ochirea şi în toate actele, care necesită o expirare forţată (plânsete, sughiţuri, tuse, strănut). El este un protector al ochiului împreună cu sprâncenosul şi scoborâtorul sprâncenii.

În toate aceste acte se produce o congestiune a feţei şi a ochilor; contracţiunea orbicularului „comprimând ochii, diminuează congestiunea lor". Când există puternice sforţări, ca în tusea convulsivă, acest aparat protector devine insuficient şi se produc hemoragii subconjunctivale. (Poirier.)

Muşchiul orbicular este agentul excreţiunii lacrimilor. Prin mişcările de clipire, în care are un aşa mare rol, el răspândeşte lacrimile la suprafaţă corneiei şi o fereşte de uscare; contracţiunea lui fiind însoţită de o alunecare dinafară înăuntru a pleoapelor pe globul ocular, goneşte lacrimile către unghiul intern al ochiului, unde ele pătrund în căile lacrimile.

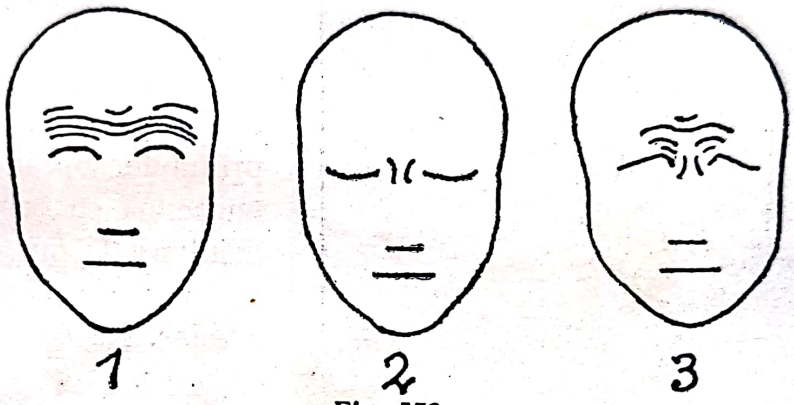

Fig. 573.
Schema acţiunii muşchilor: frontal (1), orbicular (2) şi sprâncenos (3).
(După *Duval.*)

Din punctul de vedere al mimicii, contracţiunea lui, făcându-se în diverse stări emotive, adesea opuse (râs, plâns etc.), acţiunea lui nu poate fi considerată ca specifică (Poirier). El este însă antagonistul frontalului; contracţiunea lui scoboară sprânceana şi netezeşte pielea frunţii. El intervine în exprimarea gândirii profunde. Prin contracţiunea lui, pielea dinspre unghiul extern al ochiului se cutează în creţuri perpendiculare pe direcţiunea fibrelor, foarte caracteristice.

Muşchiul lui Horner dilată punctele lacrimală, le trage înăuntru şi le introduce în lacul lacrimal, favorizând astfel scurgerea lacrimelor. (Testut.)

INERVAŢIE. Orbicularul este inervat de facial.

Muşchiul sprâncenos *(M. corrugator supercilii)*. Sprâncenosul e un muşchiu arciform, mic dar foarte puternic, situat sub precedentul, aplicat chiar pe arcada sprâncenoase.

INSERŢIUNI. El se inseră în porţiunea internă a arcadei sprâncenoase; de acolo fibrele lui merg inafară şi în sus, formând o

curbă, cu concavitatea în jos şi se termină pe faţa profundă a pielei jumătăţei interne a sprâncenii. La acest nivel fibrele lui se încrucişază cu fibrele frontalului şi ale orbicularului.

RAPORTURI. E acoperit de orbicular şi frontal şi acoperă osul frontal, arterele şi nervii supraorbitari.

ACŢIUNE. Sprâncenosul e un muşchi puternic. El trage înăuntru şi în jos sprâncenea, care se îndoaie, formând un arc cu concavitatea în jos. (Fig. 573.) Capul sprâncenii e coborât în jos şi înăuntru. Intre cele două sprâncene, pielea se grupează în cute verticale (incruntarea frunţei); ca atare în mimică el participă, la exprimarea durerii, nerăbdării şi a mâniei; el se contractă şi în stările de reflexiuni profunde. Sprâncenosul formează împreună cu orbicularul şi piramidalul triada muşchilor apărători ai ochiului, fie contra luminei prea intense, fie contra corpilor străini (Poirier).

Fig. 574.

Contracţiunea sprâncenosului.
(Clişeu *Fleischer.*)

INERVAŢIA. El este intervat de facial.

Muşchiul scoborător al sprâncenei *(depressor supercilii).* Muşchiul scoborător al sprâncenii este un mic muşchi triunghiular cu baza în sus, situat în partea internă a orbicularului superior. Prin vârful lui se inseră pe apofiza ascendentă a maxilarului, iar prin baza lui pe pielea sprâncenii, la nivelul extremităţii ei interne (cap); el scoboară capul sprâncenei şi ajută astfel pe sprâncenos. El nu este totdeauna bine izolat fiind adesea confundat cu orbicularul sau cu sprâncenosul. Când este bine dezvoltat, el poate să se unească cu cel din partea opusă, formând muşchiul *transvers al glabelei (transversus glabellae).* Forma sprâncenii atârnă de tonusul frontalului şi al depresorului (Braus).

MUŞCHII NASULUI.

Muşchii nasului sunt în număr de patru: *piramidalul, mirtiformul, transversul* şi *dilatatorul nărilor.*

Piramidalul *(M. procerus)* este un muşchi mic şi subţire, dispus vertical pe partea dorsală a nasului şi întins până'n regiunea intersprâncenoasă.

INSERŢIUNI. El se inseră în jos pe cartilagiul lateral al nasului şi pe oasele nasului; de acolo el merge în sus şi se termină pe pielea regiunii intersprâncenoase. Fibrele lui par că se continuă cu cele ale frontalului; în realitate ele se inseră pe piele.

RAPORTURI. Inainte e în raport cu pielea de care aderă, înapoi răspunde cartilagilor nasului, oaselor nazale şi glabelei, fiind separat de ele printr'un ţesut celular lax.

ACŢIUNEA. Piramidalul e antagonistul frontalului; acesta rădică pielea frunţii, pe când piramidalul o scoboară. El determină formarea unei a sau mai multor plice transversale în regiunea intersprâncenoasă. În mimică el se contractă, în emoţiunile dureroasă şi în exprimarea ameninţării *(muşchiul agresiunii al lui Duchenne)*. Contracţiunea lui scoboară capul sprâncenii; împreună cu sprâncenosul diminuiază crăpătura palpebrală şi contribue laolaltă cu orbicularul şi sprâncenosul, la apărarea ochiului de lumina prea puternică. (Poirier.)

Fig. 575.

Contracţiunea orbicularului, sprâncenosului, piramidalului şi rădicatorului buzei superioare.

(Clişeu *Fleischer.*)

INERVAŢIUNE. El e inervat printr'o ramură a facialului.

Muşchiul transvers. Transversul este un muşchi triunghiular, dispus în mod transversal pe porţiunea cartilaginoasă a nasului.

INSERŢIUNE. El se inseră pe dosul nasului printr'o aponevroză, care se uneşte cu cea din partea opusă; de acolo fibrele lui merg în jos şi înapoi către şanţul nazo-labial, unde se inseră pe piele. O parte din fibrele lui se continuă cu mirtiformul; de acea autorii germani îl considera ca o porţiune a acestuia (M. nasalis, *pars transversa)*.

RAPORTURI. Superficial, e în raport cu pielea, iar profund cu aripa nasului.

ACŢIUNE. Acţiunea lui nu e bine cunoscută. După Poirier el trage aripa nasului în sus şi înainte şi este deci un dilatator al na-

Scanned with OKEN Scanner

rinelor. Muşchiul participă astfel la acţiunea de a mirosi. În mimică, el contribuil la exprimarea sensualităţii *(muşchiul lascivităţii al lui Duchenne, muşchiul sensualităţii al lui Poirier)*. Dinpotriva autorii germani îl considera împreună cu mirtiformul ca un constrictor al nasului şi chiar ca un scoborâtor.

INERVAŢIUNE. Primeşte o ramură din facial.

Mirtiformul *(M. nasalis)*. Mirtiformul este un muşchi mic, situat între aripa nasului şi marginea înferioară a maxilarului superior, înapoia buzei superioare, aplicat chiar pe maxilar.

INSERŢIUNI. El se înseră pe foseta mirtiformă; de acolo fibrele lui merg însus şi înainte şi se fixează pe despărţitoarea nărilor şi pe marginea posterioară a aripii nasului, de aceea autorii germani îl numesc: nasalis, pars alaris. O parte din fibrele lui se continuă cu transversul.

RAPORTURI. Mirtiformul e acoperit de mucoasa gingivală superioară şi de orbicularul buzelor; la rândul lui acoperă osul maxilar superior.

ACŢIUNE. El scoboară aripa nasului, şi turteşte diametrul transvers al narinelor, adică, este un constrictor al nărilor. Constricţiunea nărilor se produce de câte ori vrem să ne ferim de un miros urât. El poate acţiona asupra vocei, care devine „pe nas". În mimică muşchiul intervine în exprimarea severităţii, timidităţii, emoţiunilor triste. (Poirier.)

Dilatatorul nării *(M. nasalis, pars alaris)*. Dilatatorul nării e un muşchi mic, cu fibre palide, situat pe partea inferioară a aripei nasului.

El se înseră înapoi pe pielea şanţului naso-labial şi pe osul maxilar superior, iar înainte pe marginea inferioară a aripii nasului, în toată întinderea ei. El e format din fibre curbe, cu concavitatea inferioară. Dezvoltarea lui e foarte variabilă; de obicei el este foarte subţire, însă existenţa lui este constantă, după demonstraţiunile microscopice.

ACŢIUNE. El dilată nările, luându-şi punctul fix înapoi şi ducând inafară, aripa nasului.

INERVAŢIA. E inervat tot de facial.

După cum vedem, muşchii nasului, afară de piramidal, se pot împărţi în muşchii *dilatatori* şi *constrictori*. *Constrictor* este numai mirtiformul; ca *dilatatori* avem: transversul nasului, dilatatorul narilor, la care ce adaogă încă doi muşchi ai feţei: ridicătorul comun al aripii nasului şi al buzei superioare şi ridicătorul propriu al buzei superioare.

Scanned with OKEN Scanner

MUŞCHII BUZELOR.

Muşchii buzelor, consideraţi după direcţiunea fibrelor, formează două sisteme: unul central şi altul periferic. (Poirier.) Sistemul central e format din fascicole musculare circulare, dispuse împrejurul orificiului bucal; sistemul periferic e format din fibre, ce radiază dela periferie către orificiul bucal. Fibrele circulare formează *muşchiul orbicular*, el este constrictor al acestui orificiu.

Fibrele radiate formează muşchii: *rizorius*, cei *doi zigomatici*, cei doi *ridicători*, *caninul*, *triunghiularul*, *pătratul* şi *buccinatorul*: aceşti muşchi sunt dilatatori ai orificiului bucal.

Rizorius *(M. risorius)*. Rizorius este un muşchi foarte slab, (adesea absent) de formă triunghiulară, situat pe partea mijlocie a obrazului.

INSERŢIUNI. El se inseră prin baza sa pe fascia parotidiană, iar prin vârf pe pielea comisurii.

RAPORTURI. Prin faţa profundă acoperă parotida, maseterul şi buccinatorul; prin faţa superficială, el răspunde pielei.

ACŢIUNE. Rizorius trage înapoi, comisura bucală; după părerea clasică el intervine în surâs.

INERVAŢIUNE. Muşchiul rizorius este inervat de nervul facial.

Rizorius lipseşte adesea; uneori este reprezentat prin nişte fascicole izolate, fie din muşchiul triunghiular, fie din pielos.

Foseta râsului. Anumite persoane prezintă, când râd, o mică fosetă situată înafară comisurii; după Luschka ea ar fi datorită contracţiunii unor fibre ale muşchiului rizorius, care s'ar termina la acest nivel pe piele şi ar exercita, luând punctul fix pe comisură, asupra ei o tracţiune. Alţi autori atribuesc foseta, unei depărtări dintre marele zigomatic şi rizorius sau dintre cei doi zigomatici. (Poirier.)

Zigomaticul mare *(m. zygomaticus)*. Zigomaticul mare e un muşchi subţire şi alungit, dispus în regiunea centrală a obrazului.

INSERŢIUNI. El se inseră pe faţa externă a osului malar; de acolo fibrele lui merg în jos şi se termină pe comisura buzelor.

RAPORTURI. El acoperă muşchiul maseter şi buccinator, bula grăsoasă cât şi vâna facială. E acoperit de grăsime şi piele.

ACŢIUNE. Zigomaticul mare este *muşchiul râsului*.

El trage în *sus şi înafară* comisura. Crăpătura bucala se lărgeşte şi în acelaşi timp, ea se îndoaie şi formează o curbă cu concavitatea în sus. Când muşchiul se contractă, pielea obrazului este ridicată în sus şi înafară iar şanţul naso-labial adâncit şi modificat ca formă; şanţul se prezintă ca un S (concav în afară în porţiunea superioară, convex înafară în porţiunea inferioară). Vom vedea că în

râs intervin şi alţi muşchi; el este însă cel mai important. Când se contractă singur, el produce strâmbătura (grimasa).

INERVAŢIUNE. E inervat de o ramură a facialului.

Zigomaticul mic. Zigomaticul mic e o mică panglică musculară, situată înăuntrul precedentului; el se inseră în sus pe malar şi în jos pe pielea buzei superioare.

RAPORTURI. Este situat între zigomaticul mare şi ridicătorul propriu al buzei superioare.

Fig. 576.
Contracţiunea zigomaticului mare.
(Clişeu *Fleischer.*)

ACŢIUNE. Trage în sus buza superioară.

INERVAŢIUNE. E inervat de o ramură a facialului.

Ridicătorul comun al aripei nasului şi al buzei superioare. Acest muşchi, numit încă *ridicătorul superficial* e un muşchi alungit, care ocupă şanţul nazo-genian.

INSERŢIUNI. El se inseră în sus pe faţa externă a apofizei frontale ascendente a maxilarului superior; de acolo merge în jos urmând şanţul naso-genian şi se termină prin unele fascicole musculare pe partea posterioară a aripei nasului şi prin altele pe pielea buzei superioare.

RAPORTURI. El acoperă apofiza ascedentă a maxilarului superior, muşchii nasului şi ridicătorul propriu.

ACŢIUNE Ridică aripa nasului şi buza superioară. Acţiunea lui în mimică e analoagă cu a muşchiului următor.

INERVAŢIUNE. E inervat de o ramură din facial.

Ridicătorul propriu al buzei superioare. Acest muşchi, numit încă şi *ridicătorul profund* e situat înafară şi dedesubtul precedentului.

INSERŢIUNI El se inseră în sus pe maxilarul superior, între marginea inferioară a orbitei şi gaura sub-orbitară; de acolo fibrele lui merg în jos şi se termină pe pielea buzei superioare.

Scanned with OKEN Scanner

RAPORTURI. El acoperă mușchiul canin, orbicularul buzelor și e acoperit în partea superioară de orbicularul pleoapelor și în rest de piele.

ACȚIUNE. Ridică buza superioară (nu comisura). Ca și precedentul, el are rol în mimică, participâne la exprimarea neplăcerii, a relei dispoziţiuni, a plânsului. Cei doi ridicători și cu zigomaticul mic formează un complex muscular, care acționează invers de gât zigomaticul mare. Ei ridicând buza, crăpătura bucală se frânge în jos. Consecutiv acțiunii lor, pielea obrazului se ridică și șanțul labio-nasal se modifică într'un mod caracteristic devenind curb cu concavitatea înăuntru. (Fig. 577.)

Fig. 577.
Contracțiunea rîdicătorilor.
(Clișeu *Fleischer.*)

INERVAȚIUNE. E inervat de o ramură din facial.

Autorii germani unesc cei trei mușchi precedenți: *micul zigomatic* și *cei doi ridicători* într'o discripțiune comună; ei descriu la buza superioară un mușchi *pătrat (quadratus labii superioris),* care are trei capcte ce corespund celor trei mușchi desrișı: *caput angulare, caput infra-orbitale, caput zigomaticum.*

Mușchiul canin *(m. caninus).* Caninul este situat profund înafara și dedesubtul precedentului, pe osul maxilar superior, în fosa canină.

INSERȚIUNI El se inseră în fosa canină iar în jos pe comisura buzelor.

RAPORTURI. E acoperit de ridicătorul propriu, grăsime și piele.

ACȚIUNE. Trage în sus și puțin înăuntru comisura. In mimică acțiunea lui nu e bine precizată; el intervine după Poirier, în exprimarea amenințării și a amărăciunii.

INERVAȚIUNE. E inervat de facial.

Triunghiularul buzelor *(m. triangularis).* Triunghiularul buzelor este un mușchi de forma triunghiulară, ce ce întinde dela maxilarul inferior, la comisura buzelor.

INSERȚIUNE. El se inseră pe linia oblică externă a mandibulei, în treimea ei internă; de aci fibrele lui merg în sus, convergând către comisură și se termină pe pielea acesteia, unde se încrucișează cu fibrele caninului și ale zigomaticului. Uneori cei doi triunghiulari sunt uniți prin fascicole transversale pe sub mandibulă; e mușchiul *transvers al mentonului (m. transvaersus menti)*.

RAPORTURI. Acoperă pătratul buzelor, buccinatorul și pielosul.

ACȚIUNE. El e scoborâtor al comisurii; în mimică are un rol foarte important. *El e mușchiul tristeții și al disprețului.* Prin scoborârea comisurii, crăpătura bucală se frânge în jos. Șanțul nazo-labial este tras în jos, el se întinde foarte mult astfel că devine aproape rectilin afară de porțiunea lui inferioară care se îndreaptă medial, formând cu restul șanțului o mică curbă ce înconjoară comisura.



Fig. 578.
Contracțiunea triunghiularului.
(Clișeu *Fleischer.*)

Prin baza lor, mușchii aderă nu numai de os, ci și de piele (Braus). Când se contractă ei întind pielea și formează un șanț transversal mult mai evident la oamenii grași (cu bărbie duble).

INERVAȚIA. E inervat de facial.

Pătratul buzelor *(m. quadratus labii inferioris)*. După cum îi arată numele, pătratul e un mușchi de formă patrulateră, așezat dedesubtul și înăuntrul precedentului.

INSERȚIUNI. El se inseră pe linia oblică externă a maxilarului inferior în partea ei cea mai internă, sub triunghiular; de aci merge înăuntru și în sus, unde întâlnește pe cel din partea opusă, formând un unghi ascuțit; apoi se inseră pe fața profundă a buzei inferioare. In constituția lui intră fibre și din pielos.

RAPORTURI. În unghiul format de cei doi patrați ai buzelor, se găsesc cei doi mușchi ai moțului bărbie; la origina sa, pătratul e acoperit de mușchiul triunghiular, apoi devine superficial. Mușchiul pătrat pare să continue pielosul, de care îl separă doar inserțiunea lui osoasă (Poirier).

ACȚIUNE. El e scoborâtor al buzei inferioare; în același timp

buza e împinsă înainte. Intervine în exprimarea sentimentelor triste şi a desgustului.

INTERVAŢIUNEA. Il inervează o ramură a nervului facial.

Muşchii mentali (ai moţului bărbiei) *(M. mentales)*. Mentonul sau moţul bărbiei este partea din mijloc a regiunii mentoniere.

INSERŢIUNE. Ei se prind pe faţa anterioară a mandibulei (la nivelul aveolelor dinţilor incisivi) imediat sub mucoasa gingiei; de acolo merg în jos şi se termină pe pielea mentonului. Intre cei doi muşchi există un cordon fibros, numit ligamentul moţului bărbiei; acest cordon aderă de pielea, care se deprimă formând foseta bărbiei.

ACŢIUNE. Cei doi muşchi au un rol important în mimică. Ei

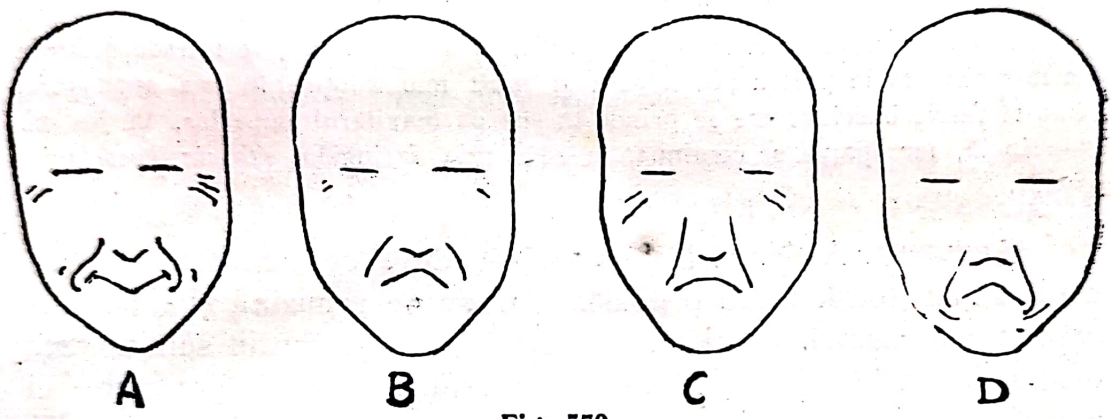

Fig. 579.

A = Contracţiunea zigomaticului; *B* = Contracţiunea râdicătorului comun; *C* = Contracţiunea ambilor râdicători; *D* = Contracţiunea triunghiularului.

(După *Duval.*)

ridică în sus proeminenţa moţului şi o turtesc; apoi acţionează şi asupra buzei inferioare, pe care o împing înainte, formând o curbă cu concavitatea în jos. Aceasta acţiune este foarte evidentă la copii supăraţi care „pun buza".

Muşchiul buccinator *(M. buccinator)*. Muşchiul buccinator (Fig. 570) e situat pe părţile laterale ale obrazului, la constituţia căruia el contribuie în bună parte.

INSERŢIUNI. Se inseră pe marginea alveolară a maxilarului superior în dreptul ultimilor trei molari, pe marginea alveolară a mandibulei, în dreptul ultimilor trei molari (creasta buccinatoare), pe ligamentul sau rafeul pterigo-mandibular (care este o inscripţie tendinoasă între buccinator şi constrictorul superior a faringelui, întinsă dela cârligul apofizei pterigoide la extremitatea posterioară a marginei alveolare a maxilarului inferior; ligamentul pterigo-mandibular se vede la omul viu, în gura deschisă ca o plică a mucoasei). Fibrele

muşchiului pleacă de aici şi converg către comisura buzelor, unde se termină pe piele şi mucoasă. O parte din fascicole trec în constituţia orbicularului.

RAPORTURI Acest muşchi are raporturi importante; el ia parte formarea obrajilor şi ca atare raporturile lui se înţeleg uşor.

Faţa lui profundă e acoperită de mucoasă, iar cea superficială e acoperită de ramura mandibulei, de maseter, (de care e separat printr'un bloc grăsos, numit *bula grăsoasă a lui Bichat*), zigomatic, rizorius şi canin. Această faţă mai e în raport cu nervul facial, vâna şi artera facială. Muşchiul e perforat de canalul lui Stenon, şi de nervul bucal, ramură din maxilarul inferior.

Inapoi muşchiul vine în raport cu constrictorul superior al faringelu, care se inseră de asemeni pe ligamentul pterigo-mandibular.

Fascia buccinatoare. Pe faţa superficială a muşchiului, se întinde o fascie foarte rezistentă în partea posterioară şi mult mai subţire în cea anterioară. Această fascie buccinatoare se prinde în sus pe maxilarul superior, în jos pe mandibulă, iar înapoi se continuă, cu adventiţia faringelui *(fascia buco-faringiană).*

ACŢIUNEA. Acţiunea lui e variabilă, după cum cavitatea bucală e plină sau goală. Când e goală, el trage de comisură şi ia parte la exprimarea râsului. Când gura e plină cu aer şi obrajii sunt umflaţi, contracţiunea lui comprimă aerul şi-l expulzează sub presiune; el participă la fluerat şi la cântecul cu instrumente de suflat. In paralizia unui muşchi, curentul aerului este deviat de partea bolnavă; bolnavul nu poate stinge o lumânare care se găseşte drept în faţa gurii (Braus). Muşchiul mai are rol în masticaţiune, aducând împreună cu limba sub arcadele dentare, particulele alimentare răspândite prin vestibulul gurei.

El împiedică să se prindă plice ale mucoasei între dinţi (Braus, Siegelbaur).

INERVAŢIA. E inervat de facial.

Orbicularul buzelor. *(M. orbicular oris.)* Muşchiul orbicular e dispus ca o elipsă, împrejurul orificiului bucal; structura lui e complexă. El este compus din două porţiuni: *una periferică* şi alta *internă.* (Poirier.)

1. *Porţiunea periferică* sau *orbicularul extern* e formată de fascicolele muşchilor învecinaţi ca: triunghiularul, buccinatorul şi caninul şi de câteva fascicole proprii numite muşchii incisivi. La buza superioară vin fascicole din triunghiular, buccinator şi muşchiul inci-

siv superior; la buza inferioară vin fascicole din mușchii: canin, buccinator și mușchiul incisiv inferior. Examinând schema alăturată (fig. 580) se poate vedea dispoziţiunea fibrelor ce provin din triunghiular şi canin.

Mușchiul triunghiular merge în sus și ajungând la comisură trimete fibre care merg în buza superioară, până sub despărțitoarea nasului, unde se încrucișează cu cele din partea opusă; în plus, fascicolul cel mai superior vine de se prinde pe pielea septului nasului; acest fascicol e numit depresor al septului Fibrele mușchiului canin merg de sus în jos; ajunse la comisură trec în constituția buzei inferioare, până la linia mediană unde se încrucișează cu cele din partea opusă. Ajuns la comisură, mușchiul buccinator trimete unele fibre în buza superioară și altele în cea inferioară.

Mușshiul incisiv superior e situat în partea superioară și posterioară a buzei superioară; pleacă de pe marginea alveolară, între canin și incisiv și se termină pe pielea comisurii.

Mușchiul incisiv inferior e deasemeni profund; el pleacă de pe marginea alveolară a mandibulei și merge către comisură.

2. *Porțiunea internă* sau *sfincterul gurii,* formează un inel care ocupă marginea liberă a buzei; în realitate sunt două fascicole, unul superior și altul inferior, care ocupă fiecare buza corespunzătoare și se întretaie la nivelul comisurei. Fascicolul superior ajuns la unghiul buzelor se curbează și trece în buza inferioară; fascicolul inferior nu se recurbează ca precedentul pentru a se ridica în buza superioară.

Raporturi. Acest mușchi e acoperit la extremități de mușchii învecinați, astfel că nu devine subcutanat decât în porțiunea mediană. Mușchii care î-l acoperă sunt: cei doi ridicători și zigomaticii pentru buza superioară, pătratul buzelor pentru cea inferioară. Orbicularul intră în constituția buzelor; văzut pe o secțiune sagitală, el are forma unui L întors cu o ramură orizontală scurtă și o ramură verticală lungă. În unghiul format de cele două ramuri trece artera coronară.

Acțiune. Orbicularul produce închiderea gurii; el este deci antagonistul celor doi pătrați și a ridicătorilor; închiderea obișnuită fără sforțare e datorită orbicularului intern; când gura se închide forțat intervine porțiunea periferică. La contracțiunea sfincterului se adaugă contracțiunea triunghiularului, care scoboară buza superioară, acea a caninului care ridică buza inferioară și a buccinatorului care întinde comisura și mărește fixitatea inserțiunilor orbicularului intern (Poirier). Contracțiunea porțiunii interne apropie buzele, pe care le duce înapoi către dinți; marginea roșie a buzelor se ascunde. Contracțiunea porțiunii periferice apropie buzele, proiectându-le înainte mai ales când în mișcare intervine și mentalul și pătratul.

Scanned with OKEN Scanner

Muşchiul orbicular are foarte multe acţiuni. Astfel *în digestie* el serveşte la prinderea alimentelor (solide şi mai ales lichide), la sugere şi masticaţiune. El împiedecă să curgă saliva din gură, după cum se vede în paraliziile faciale când muşchiul e paralizat. *În funcţiunile de relaţiune* el are rol important în articulaţia consonantelor labiale, în actul sărutului, în fluerat, în cântecul cu instrumente de suflat. *În mimică* el contribue la exprimarea durerii fizice, necazului, relei dispoziţiuni cât şi a energiei şi a deciziunei.

Muşchiul orbicular contribue alături de dinţi şi de oase prin tonusul său, să dea forma caracteristică a gurii. La bătrâni, buza inferioară atârnă din cauza pierderii tonicităţii lui; bine înţeles că la aceasta contribue şi căderea dinţilor şi rezorbţia alveolelor (Braus).

Muşchii incisivi duc comisurile înăuntru şi înainte, contribuind la proectarea înainte a buzelor; ei lucrează concomitent cu orbicularul în fluerat, sugere, prinderea alimentelor, sărutat, exprimarea necazului.

Muşchiul compresor al buzelor. E format de o serie de fascicole musculare cu direcţiunea antero-posterioară situată în vecinătatea marginei libere a buzelor; ele pleacă de pe piele şi se termină înapoi pe mucoasă. Acest muşchi e mai dezvoltat la noul născut şi are rol în sugere.

INERVAŢIA. Muşchiul orbicular este inervat de nervul facial.

Mimica. Mijloacele de exprimare ale omului nu sunt reduse numai la limbajul articulat şi la scris. Atitudinea generală a corpului, ţinuta lui, mersul, diferitele mişcări ale capului sau ale altor segmente, ca şi gesturile, cu un cuvânt *mişcările pantomimice* pot exprima deslusit anumite stări sufleteşti. In acest sens, o mai mare importanţă o au *muşchii pieloşi* care acţionează asupra feţii, producând *mişcările mimice*. Am văzut mai sus că muşchii pieloşi contractându-se, produc numeroase modificări ale feţii: 1) dilată sau strâng orificiile aflate aci; 2) deplasează pielea diferitelor regiuni; 3) modifică forma şi situaţia şanţurilor existente; 4) realizează şanţuri, gropiţe sau cute nouă.

Traiectul general al trăsuturilor feţii în diferitele stări emotive a fost schiţat de Humbert de Superville în alăturatele trei scheme (Fig. 581) In calm *(A)* liniile sunt orizontale; în emoţiunile triste *(B)* ele sunt îndreptate în jos; în emoţiunile vesele, ele sunt îndreptate în sus.

Este uşor de înţeles că în exprimarea emoţiilor sau a altor stări sufleteşti' înafară de jocul muşchilor, contribue şi alte condiţiuni fiziologice: circulatorii, respiratoare şi glandulare.

Vom arăta pe scurt, caracterele morfologice ale celor mai obişnuite expresiuni mimice.

Râsul. In râs, comisurile gurii sunt trase *în sus şi înafară,* prin contracţiunea *zigomaticului mare.* Crăpătura bucală astfel e lărgită şi dinţii superiori pot fi descoperiţi până la premolari. Tot prin contracţiunea zigomaticilor, pielea obrajilor este ridicată, formând de fiecare parte câte o umflătură pe umerii obrajilor; între aceste umflături şi pleoapele inferioare se găseşte acum câte un şanţ adânc având concavitatea în sus. Şanţurile naso-labiale îşi modifică forma; sunt acuma ca un S. Pleoapele se apropie prin contracţiunea orbicularului, iar la unghiul extern se fac acele cute caracteristice (creţuri). Nările se dilată puţin prin contracţiunea rădicătorului comun iar pielea frunţii se descreţeşte prin contracţiunea orbicularului. (Fig. 576 şi 579.)

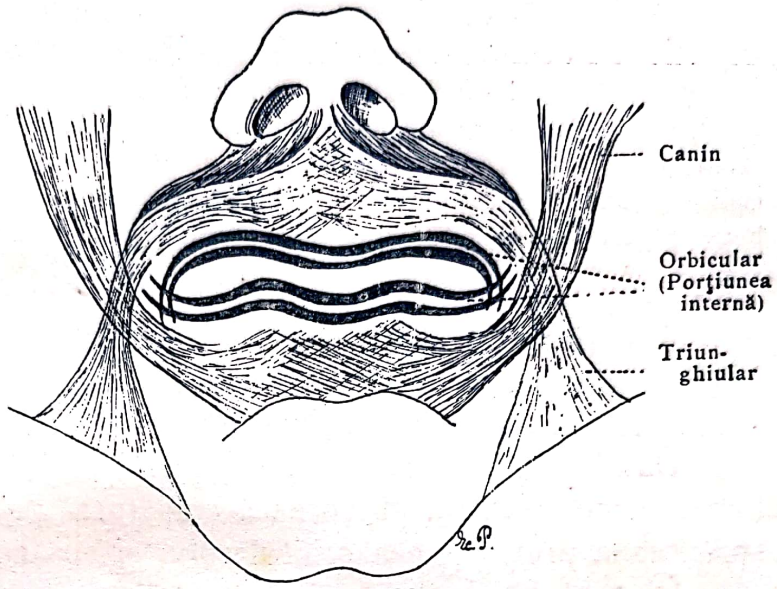

Fig. 580.
(După *Roy—Poirier.*)

Unele persoane în timpul râsului fac o gropiţă în obraz prin contracţiunea rizoriului.

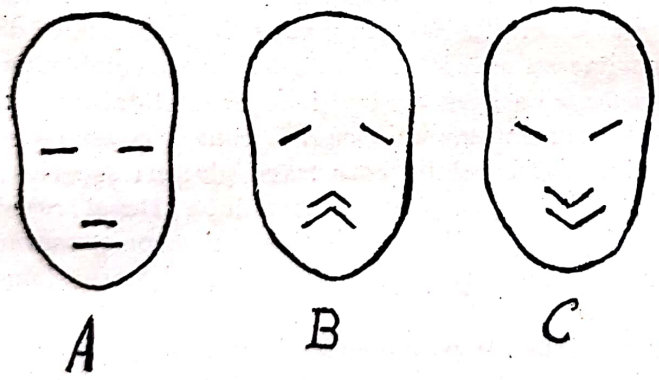

Fig. 581.
(După *Humbert* de Superville — *Duval.*)

Plâns. In plâns avem caractere inverse. Comisurile gurii sunt trase în jos, prin contracţiunea muşchiului triunghiular iar buza superioară e ridicată prin acţiunea rădicătorilor, astfel ca linia crăpăturii bucale se incurbează în jos, fiind mai ridicată la mijloc ca la comisuri şi dinţii maxilarului superior se acoperă. Prin contracţiunea muşchilor ridicători, şanţul naso-labial devine curb cu concavitatea internă. In plâns, buza inferioară se relaxează şi dinţii inferiori se descoperă. Crăpătura palpebrală

se micşorează prin contracţiunea orbicularului, iar sprânceana se scoboară prin acţiunea sprâncenosului.

Şi în râs am văzut că se micşorează crăpătura palpebrală, dar în râs se ridică pleoapa superioară în timp ce în plâns, se scoboară cea superioară (Froriep). Caracterele de mai sus interesează doar râsul şi plânsul potrivit. In râsul exagerat, se asociază caractere de vădită rea dispoziţiune (plice ale frunţii, scoborârea buzei) astfel că râsul exagerat poate semăna cu plânsul (Froriep). Plânsul copiilor (urletul) e caracterizat printr'o gură largă deschisă. Ridicătorii trag buza superioară în sus, pătraţii pe cea inferioară iar mentalii o proiectează înainte.

Atenţiunea. Atenţiunea e caracterizată prin formarea de plice transversale în regiunea frunţii (contracţiunea frontalului) şi deschiderea mare a crăpăturii palpebrale.

Gândirea. In gândire, omul vrând par'că să se desprindă de lumea înconjurătoare, micşorează crăpătura palpebrală şi scoboară sprânceana prin acţiunea orbicularului şi sprâncenosului.

Dispreţ. In dispreţ am văzut că intervine triunghiularul. Comisurele sunt scoborâte, iar şanţul nazo-labial este intins, fiind aproape rectilin, cu excepţiunea porţiunii inferioare, care face mai mică curbă împrejurul comisurii.

In *desgust* intervine şi şi pătratul; buza inferioară e răsturnată.

Se înţelege uşor că în acest rezumat n'am arătat decât schemele expresive a celor mai caracteristice stări sufleteşti. Dar cromatica lor e alcătuită din nuanţe foare fine. Aşa că în exprimarea unei stări complicate există combinaţiun de acţiuni musculare. De exemplu putem avea contracţiunea frontalului cu cea a marelui zigomatic (Duval) în stările de atenţiune unite cu râs. Sunt şi combinaţiuni imposibile; de exemplu contracţiunea frontalului care trage pleoapa superioară în sus şi a orbicularului care o duce în jos. (Duval). Iată după Duval câteva combinaţiuni posibile: frontalul şi triunghiularul (atenţiune şi dispreţ) sprâncenosul şi pătratul buzelor (durere şi dispreţ) piramidalul şi ridicătorul (ameninţare şi plâns etc.).

Deasemenea acelaş autor prezintă câteva exemple de imposibilităţi: zigomaticul mare şi pătratul buzelor (râs şi dezgust) rădicător al buzei superioare şi zigomatic (râs şi plâns).

MUŞCHII MASTICATORI.

Prin muşchii masticatori se înţeleg următorii patru muschi: *temporalul, maseterul, pterigoidianul intern* şi *pterigoidianul extern;* ei iau parte foarte importantă la masticaţiune, ridicând şi mişcând în mod lateral mandibula; scoborârea ei e produsă de muşchii: *digastric, milo-hioidian* şi *genio-hioidian,* care aparţin regiunii gâtului.

Temporalul. *(M. temporalis.)* Temporalul este un muşchi foarte puternic dispus ca un evantaliu desfăşurat în regiunea temporală. (Fig. 582.)

INSERŢIUNI. Muşchiul temporal se inseră pe linia temporală inferioară, pe fosa temporală în întregime şi faţa profundă a fasciei temporale; la aceste inserţiuni se mai adaugă un fascicol, ce se prinde pe faţa internă a arcadei zigomatice numit *fascicolul jugal.* (Testut.)

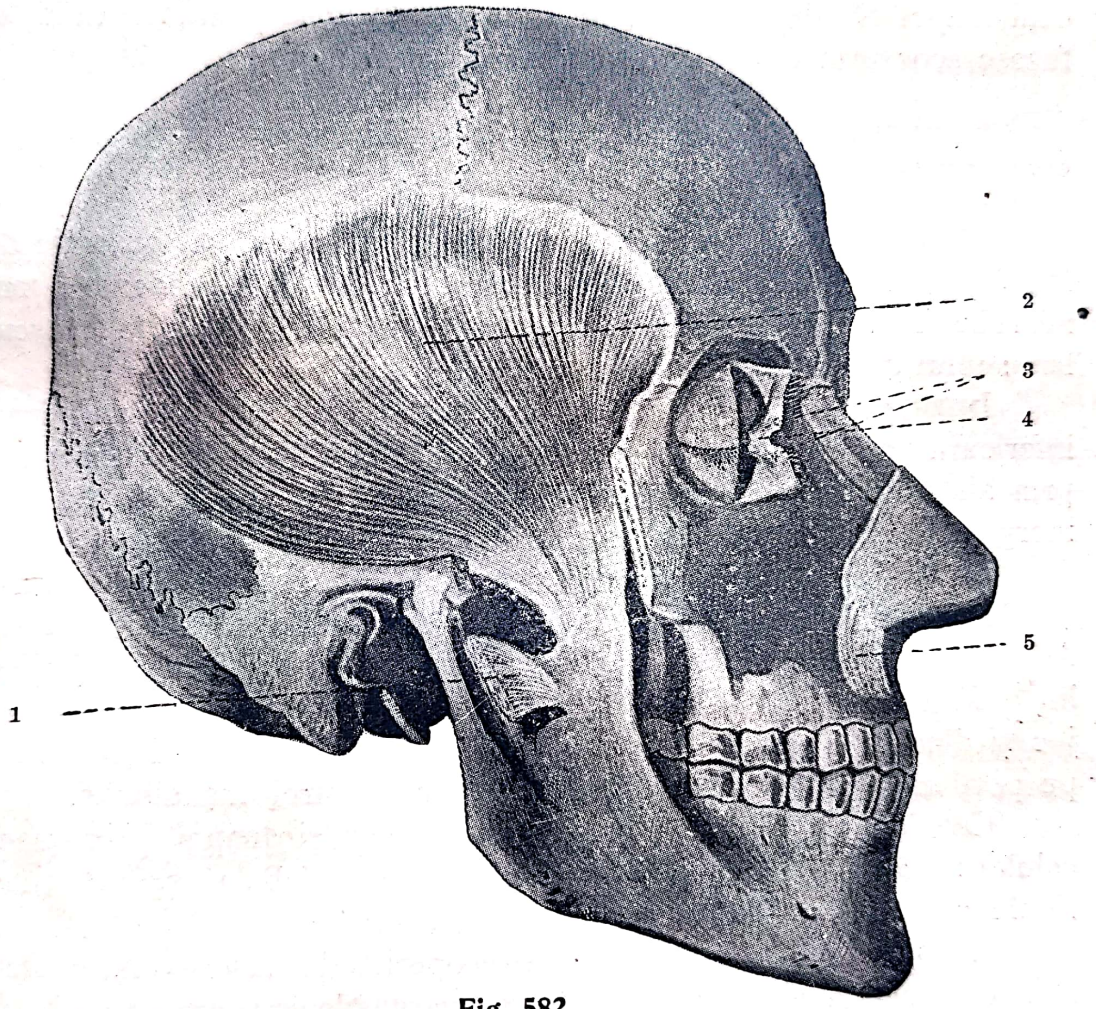

Fig. 582.

1 = Fascicol jugal; 2 = Temporal; 3 = Muşchiul lui Horner; 4 = Ligament palpebral; 5 = Mirtiform.

De aci fascicolele lui converg către un tendon larg de 1—3 cm., care prinde din toate părţile apofiza coronoidă, înserându-se pe vârful, marginile, faţa internă şi externă a apofizei. Fibrele anterioare ale muşchiului sunt verticale, cele posterioare sunt orizontale. La omul viu, muşchiul nu se vede la suprafaţa regiunii. În timpul masticaţiunii pielea regiunii temporale se mişcă uşor, prin contracţiunea lui.

Scanned with OKEN Scanner

RAPORTURI. Faţa superficială e acoperită în sus de fascia temporală, iar în jos de arcada zigomatică. Faţa profundă e în raport în sus cu fosa temporală, de care e separată prin vasele şi nervii temporali profunzi, iar în jos cu cei doi pterigoidieni, buccinatorul şi bula grăsoasă a lui Bichat.

ACŢIUNE. Temporalul ridică mandibula. Trebue observat că fibrele lui posterioare, care au o direcţiune antero-posterioară, trag osul înapoi şi aduc condilul în cavitatea glenoidă, atunci când el fusesc scos prin contracţiunea pterigoidianului extern.

INERVAŢIUNE. Este intervat de cei trei nervi temporali profunzi, ramuri din nervul mandibular.

Maseterul. *(M. masseter.)* Maseterul e un muşchi puternic de formă patrulateră situat pe faţa externă a ramurei ascendente a maxilarului inferior; el e format din două strate de fascicole musculare: unul *superficial* şi altul *profund*.

INSERŢIUNI. a) *Stratul superficiau* se inseră pe marginea inferioară a arcadei zigomatice în cele două treimi anterioare, prin ajutorul unui aponevroze rezistente: fibrele ce nasc din ea, merg în jos şi înapoi şi se inseră pe unghiul mandibulei.

b) *Stratul profund* foarte evident în partea posterioară a muşchiului, unde depăşeşte fascicolul superficial, naşte pe marginea inferioară şi pe faţa internă a arcadei zigomatice; direcţiunea fibrelor lui e diferită de a fascicolului superficial, ele merg oblic de sus în jos şi dinapoi înainte, trec pe sub fascicolul superficial şi se prind pe porţiunea superioară a feţei externe a ramurei mandibulei.

Cele două fascicole sunt separate în sus şi înapoi prin ţesut celulos; înainte ele se fuzionează. La oamenii slabi, marginea anterioară a muşchiului se profilează sub piele.

RAPORTURI. Faţa superficială e acoperită de fascia maseterină. Prin intermediul ei, această faţă e acoperită de muşchii superficiali (rizorius, zigomaticii şi pielos), prelungirea anterioară a glandei parotide, canalul lui Stenon şi ramurile facialului.

Faţa profunndă răspunde ramurei mandibulei, scobiturii sigmoide, prin care trece pachetul vasculo-nervos maseterin, tendonul temporalului şi buccinatorului, de care e separat prin bula grăsoasă a lui Bichat.

ACŢIUNE. Maseterul ridică în sus mandibula.

INERVAŢIA. E făcută de nervul maseterin, ramură din mandibula.

Scanned with OKEN Scanner

Muşchiul pterigoidian intern. *(M. pterygoideus internus.)* Muşchiul pterigoidianul intern e numit încă şi maseterul intern din cauza asemănării lui cu muşchiul precedent; el e un muşchi gros, de formă patrulateră, aşezat ca şi maseterul, pe ramura maxilarului inferior, dar pe faţa ei internă.

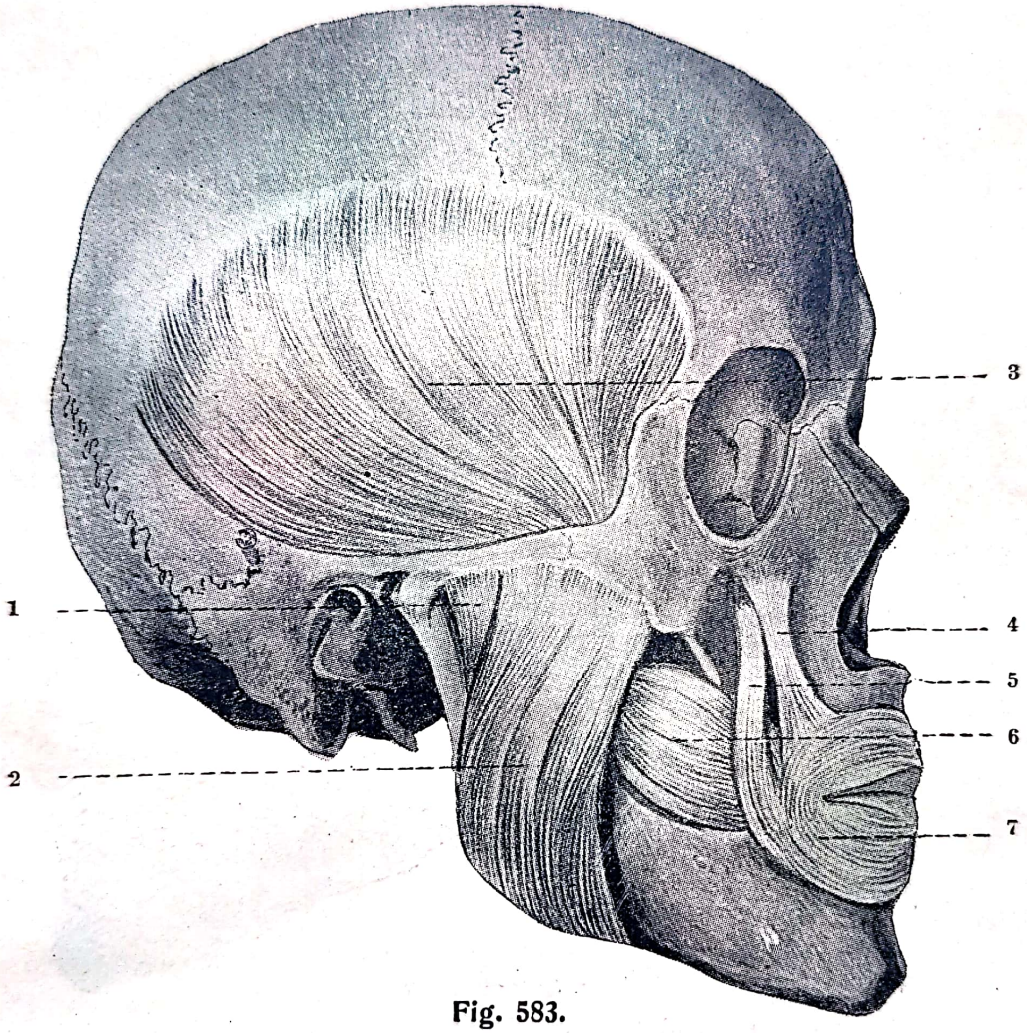

Fig. 583.

1 = Maseter (Porţiunea profunda; 2 = Maseter (Porţiunea superficială; 3 = Muşchiul temporal; 4 = Rădăcătorul comun; 5 = Rădăcătorul propriu; 6 = Buccinator; 7 = Orbicular.

Inserţiuni. El se inseră în toată intinderea fosei pterigoide, prin ajutorul unei lame aponevrotice; de aici fibrele lui merg înafară, în jos şi înapoi, fixându-se pe unghiul mandibular. La acest nivel, fibrele lui se întâlnesc cu cele ale maseterului, formând împreună o centură musculară, care ridică în sus mandibula, împreună cu temporalul.

Raporturi. El e situat în fosa zigomatică şi are raporturi foarte

importante. (Testut.) Înăuntru e în raport cu faringele, de care e separat prin *spaţiul maxilofaringian.*

Dealungul inserţiunii sale se găseşte şi muşchiul peristafilin extern, dispus vertical, dealungul aripii interne a apofizei pterigoide.

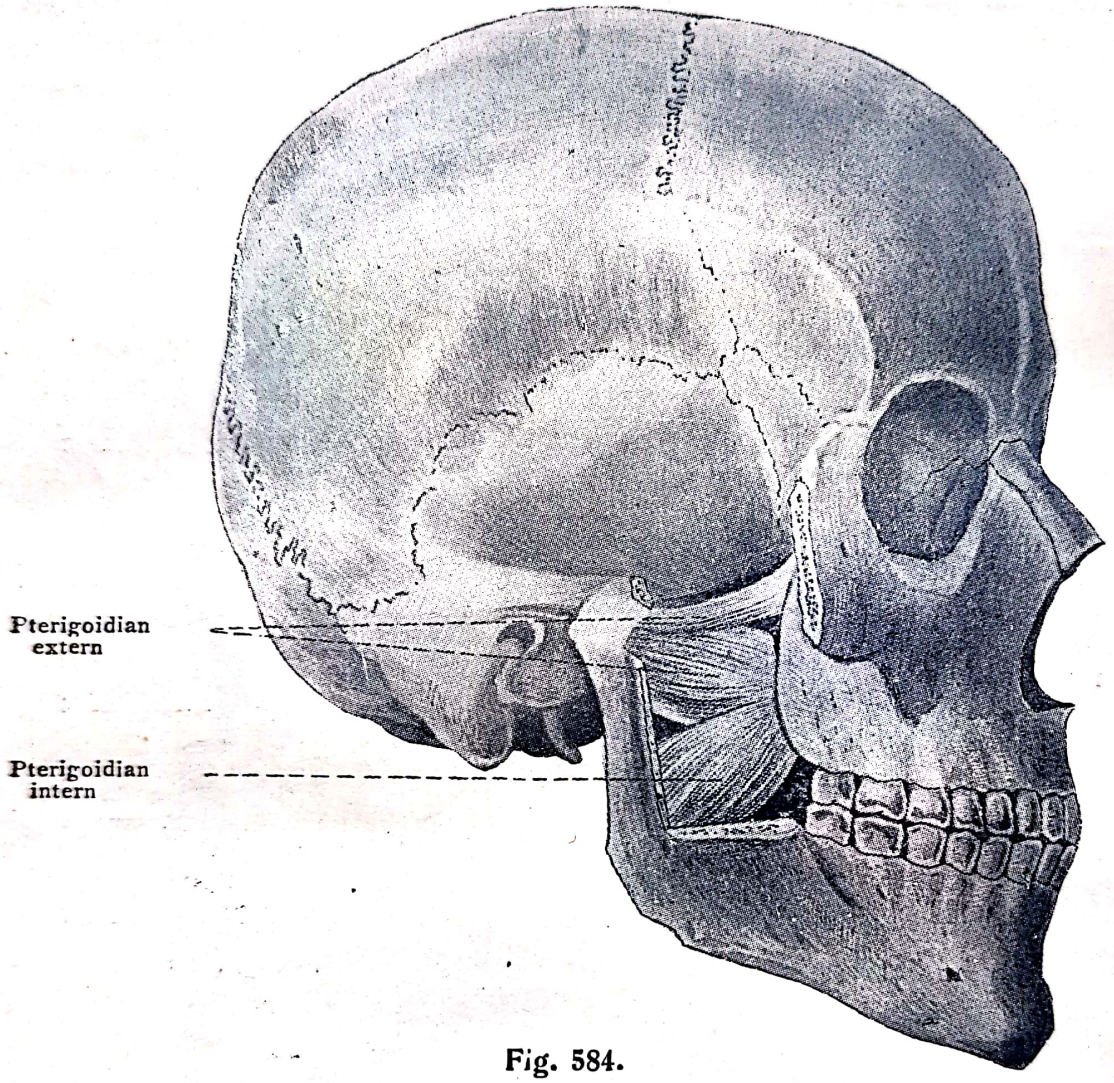

Fig. 584.

Inafară răspunde pterigoidianului extern, de care e separat prin fascia inter-pterigoidiană.

Mai jos formează cu osul maxilar un spaţiu unghiular, în care se găsesc mai multe ramuri ale nervului mandibular (lingual, dentar).

ACŢIUNE. Ridică maxilarul inferior; este deci un sinergist al temporalului şi maseterului. El ajută şi pe pterigoidianul extern, în mişcarea de proiecţiune înainte.

INERVAŢIUNE. Are un nerv special, dependent de maxiliarul inferior.

Muşchiul pterigoidian extern. *(M. pterygoideus externus.)* (Fig. 584.) Pterigoidianul extern e un muşchi scurt, gros şi foarte

puternic de formă piramidală, situat înafara precedentului dar ca şi acesta ascuns de ramura mandibulei. El e format din două fascicole: *fascicolul superior* sau *sfenoidal* şi *fascicolul inferior* sau *pterigoidian*.

INSERŢIUNI. *Fascicolul superior* sau *sfenoidal* se inseră pe faţa infra-temporală a aripei mari a sfenoidului. *Fascicolul inferior* sau *pterigoidian* se inseră pe faţa externă a apofizei pterigoide. Ambele fascicole converg către articulaţia temporo-mandibulară, unde se inseră pe partea internă a colului mandibulei (fovea pterygoidea) şi pe partea corespunzătoare a capsulei şi a meniscului articular.

RAPORTURI. Pterigoidianul extern are forma de piramidă cu trei feţe. Faţa superioară răspunde fosei zigomatice; faţa antero-externă răspunde maseterului, apofizei coronoide şi tendonului temporalului, apoi bulei grăsoase a lui Bichat; faţa lui postero-internă e în raport cu pterigoidianul intern. Acest muşchi mai prezintă raporturi foarte importante cu ramurile nervului mandibular şi ale arterei maxilare interne.

ACŢIUNE. Muşchiul pterigoidian extern are fibrele lui, aproape invers îndreptate de cât cele posterioare (orizontale) ale temporalului. Acestea trăgând de mandibulă, duc condilul inapoi. Pterigoidianul extern are o acţiune inversă, el duce condilul înainte (şi înăuntru); când ambii pterigoidieni se contractă, mandibula e trasă înainte (propulsiune). Când un singur pterigoidian se contractă condilul de acea parte se mişcă înainte, mentonul e impins de partea opusă; când cei doi muşchi se contractă alternativ şi regulat, mandibula se mişcă alternativ de la dreapta la stânga şi invers, dând mişcarea de diducţiune sau de lateralitate.

Fasciile muşchilor masticatori. FASCIA TEMPORALĂ. Fascia temporală e o lamă aponevrotică, strălucitoare, şi sidefoasă, ce acopere în parte, muşchiul temporal. (Fig. 586.) Ea se inseră în sus pe linia temporală şi pe ramura ei de bifurcaţie superioară, iar înainte, pe marginea posterioare a malarului şi pe apofiza orbitară externă. În jos, fascia se termină pe marginea superioară a arcadei zigomatice.

Faţa superficială a fasciei temporale e în raport cu aponevroza epicraniană cu muşchiul auricular superior şi anterior, vasele temporale superficiale şi nervul auriculo-temporal.

Faţa profundă e în raport cu muşchiul temporal. Acest contact e intim în porţiunea superioară, în cea inferioară muşchiul e separat de fascie, printr'un ţesut conjunctiv, ce devine mai abundent, pe măsură, ce se apropie de arcadă.

Fascia temporală e simplă în porţiunea ei superioară; la partea mijlocie a fosei temporale, ea se dedublează în două foiţe, una superficiaiă şi alta profundă. Foiţa superficială se prinde pe marginea superioară şi pe faţa externă a

arcadei zigomatice; foiţa profundă se termină deasemeni pe marginea superioară şi pe faţa internă a arcadei zigomatice. În spaţiul dintre cele două foiţe se găseşte mult ţesut celulo-grăsos şi artera *temporală profundă posterioară*. Se înţelege uşor că dispariţia acestui ţesut grăsos în stările caşectice sau în slăbiciune, dă o depresiunea fosei temporale la omul viu.

FASCIA MASETERINA Are aceiaşi formă ca şi muşchiul; se inseră în sus pe faţa externă a arcadei zigomatice, în jos, pe marginea in-

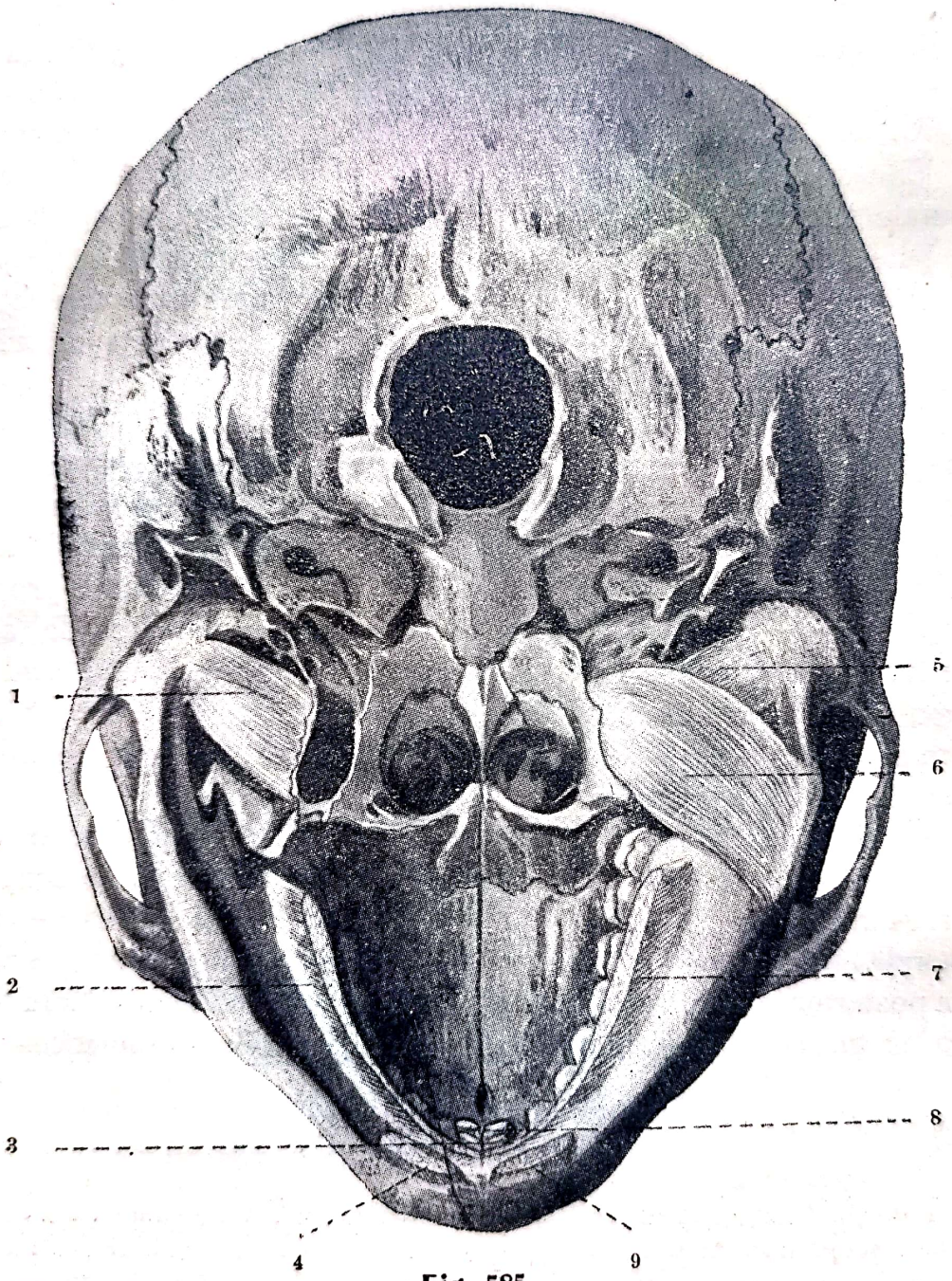

Fig. 585.

1 = Pterigoidian extern; 2 = Milo-hioidian; 3 = Genio-hioidian; 4 = Digastric; 5 = Pterigoidian extern; 6 = Pterigoidian intern; 7 = Milo-hioidian; 8 = Genio-glos; 9 = Digastric.

ferioară a maxilarului inferior, înapoi pe marginea posterioară a ramurei mandibulei, iar inainte ea se prinde pe marginea anterioară şi faţa externă a acestei ramuri

După cum vedem, fascia maseterină determină cu osul o lojă osteofibroasă, pentru muşchiul maseter, nervul şi vasele maseterine.

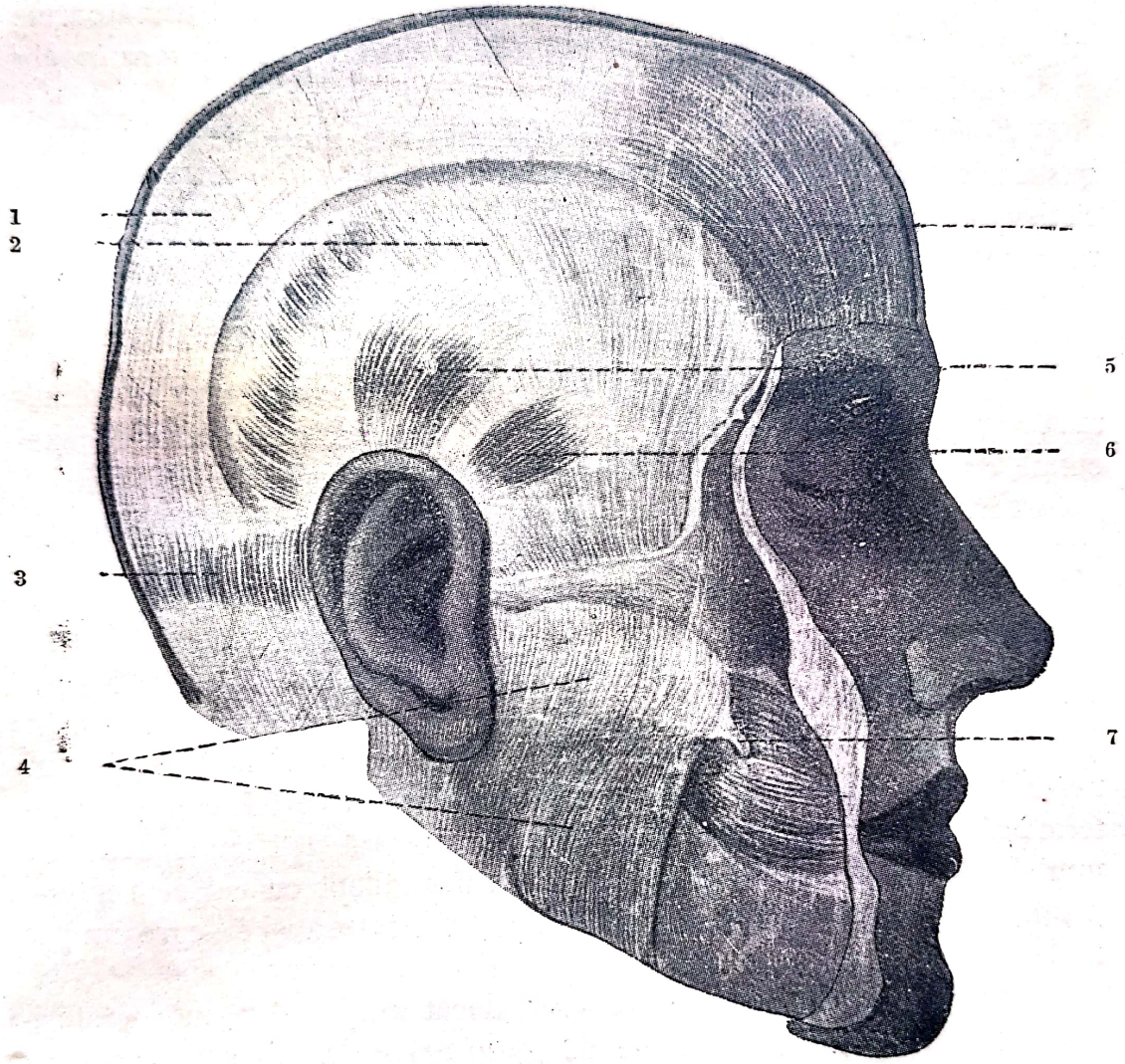

Fig. 586.

1 = Aponevroza epicraniană; 2 = Fascia temporală; 3 = Occipital; 4 = Fascia maseterină; 5 = Auricular superior; 6 = Auricular anterior; 7 = Canal Stenon.

Ea se continuă înapoi cu fascia parotidiană; unii autori descriu ambele fascii ca o formaţiune unică *(fascia parotideo-masseterica)*.

Fasciile pterigoidianilor. Fiecare din cei doi muşchi este acoperit de o fascie. Inafară de aceste două fascii există între ambii muşchi o formaţiune fibroasă, rezistentă, cunoscută sub numele de *fascia interpergoidiană*.

Scanned with OKEN Scanner

Bula grăsoasă a lui Bichat (Corpus adiposum buccae Bichati). Este o masă grăsoasă rotunzită, care umple spaţiul dintre maseter şi buccinator. Ţesutul grăsos care o formează, comunică cu ţesutul grăsos al fosei temporale şi cu cel al fosei zigomatice; ea are importanţa în patologia acestor regiuni.

ACŢIUNEA DE TOTALITATE A MUŞCHILOR MASTICATORI În masticaţiune, muşchii numiţi masticatori au ca rol, să execute următoarele mişcări: *ridicarea mandibulei, proiecţiunea înainte, proiecţiunea înapoi* şi *diducţiunea.*

Scoborârea mandibulei este produsă de muşchii gâtului: digastric, genio-hioidian, milo-hioidian şi pielos (foarte puţin). La mecanismul scoborârei intervine relaxarea muşchilor precedenţi şi greutatea mandibulei.

Ridicarea mandibulei este produsă de: temporal, maseter şi pterigoidian intern.

Proiecţiunea mandibulei e determinată de contracţiunea simultană a celor doi pterigoidiani externi. *Proiecţiunea înapoi* este executată de temporal prin fasciculele lui posterioare şi de digastric.

Cât despre *diducţiune*, ea este executată prin contracţiunea succesivă a pterigoidianilor externi.

2⁰ MUŞCHII GÂTULUI.

Din punct de vedere topografic, gâtul este divizat în două mari regiuni: una anterioară, situată înaintea coloanei vertebrale, alta posterioară, situată înapoia ei. Regiunea posterioară este cunoscută sub numele de *ceafă;* muşchii ei vor fi studiaţi odată cu cei ai regiunii posterioare a trunchiului, cu care sunt în legătură şi de care nu pot fi despărţiţi.

Acum nu vom avea în vedere, decât muşchii regiunii anterioare, care mai poartă numele de *gâtul propriu zis* sau *regiunea tracheliană.*

In regiunea gâtului se găsesc organe importante: conductul aerian, conductul alimentar, glanda tiroidă şi pachetul vasculo-nervos. Imprejurul lor se găsesc numeroşi muşchi. Toate aceste organe sunt grupate din punt de vedere topografic în anumite regiuni, de care nu ne vom ocupa acum.

Privind în general muşchii gâtului, îi putem sistematiza în modul următor:

1. muşchii regiunii laterale a gâtului.

Scanned with OKEN Scanner

2. muşchii regiunei mediane In plus, tot acum trebuesc studiate şi fasciile anexate lor şi care prezintă o importanţă şi o complexitate foarte mare.

MUŞCHII REGIUNII LATERALE A GÂTULUI.

Regiunea laterală a gâtului cuprinde o serie de muşchi, dispuşi pe două planuri: un *plan superficial*, format de sterno-cleido-mastoidian, *un plan profund*, format de muşchii scaleni şi dreptul lateral al gâtului. In realitate mai există un al treilea plan, reprezentat prin muşchiul *pielos* care este situat imediat sub pielea regiunii.

Pielosul gâtului. *(Platisma)*. Pielosul gâtului este un muşchi larg, foarte subţire, de o culoare palidă gălbue, situat imediat sub pielea gâtului.

Inşerţiuni. El ia naştere în jos, în ţesutul celular subcutanat al regiunei subclaviculare şi acromiale; de aci fibrele lui se îndreaptă în sus şi înăuntru; ajungând la faţă, ele se termină în modul următor: fascicolele cele mai interne ajung pe linia mediană şi se fixează pe pielea mentonului: fascicolele mijlocii se prind pe marginea inferioară a maxilarului inferior şi pe linia lui oblică; fascicolele externe se duc către comisura labială, unde se inseră pe pielea ei, iar altele se răspândesc în regiunea parotidiană.

După cum vedem, inserţiunea superioară e în parte osoasă, în parte cutanată. Aceasta din urmă este puţin distinctă, întrucât fascicolele muşchiului se continuă cu muşchii vecini şi în special cu pătratul bărbiei.

Raportri. Faţa superficială e în raport cu pielea de care aderă; faţa profundă e în raport cu fascia cervicală superficială, clavicula şi pectoralul. Intre pielos şi fascie se găseşte vâna jugulară externă şi ramuri din plexul cervical superficial.

Acţiune. Contracţiunea lui are efecte diferite după cum ia punctul fix. Când punctul fix e în partea inferioară, el scoboară comisura şi are rol important în expresiunea sentimentelor triste, a dispreţului, desgustului, energiei şi a fricii *(muşchiul fricii al lui Duchenne)* mai ales când este asociat cu contracţiunea frontalului (plice transversale pe frunte) şi cu cea a scoborâtorilor mandibulei (gură căscată).

Luând punctul fix pe mandibulă, el ridică pielea gâtului în sus, şi o împinge înainte. Fascicolele muşchiului contractat se desenează sub piele ca nişte coarde întinse (Fig. 587); totdecdată se fac şi şanţuri

transverse ale pielii. La bătrânii cu pielea relaxată, marginile anterioare ale mușchiului formează două plice ele pielei foarte caracteristice.

După Foltz și Poirier, el ar avea un rol în efort, căci ridică pielea gâtului și favorizează deschiderea vinelor și prin urmare circulația vânoasă; el este pus în acțiune în toate stările, ce necesită un efort: inspirațiuni mari, cântare, vome, etc.

INERVAȚIUNI. E inervat de o ramură din facial.

Mușchiul sterno-cleido-mastoidian. *(M. sternocleidomastoideus).* Sterno-cleido-mastoidianul este un mușchi lung și foarte puternic, situat pe părțile laterale ale gâtului.

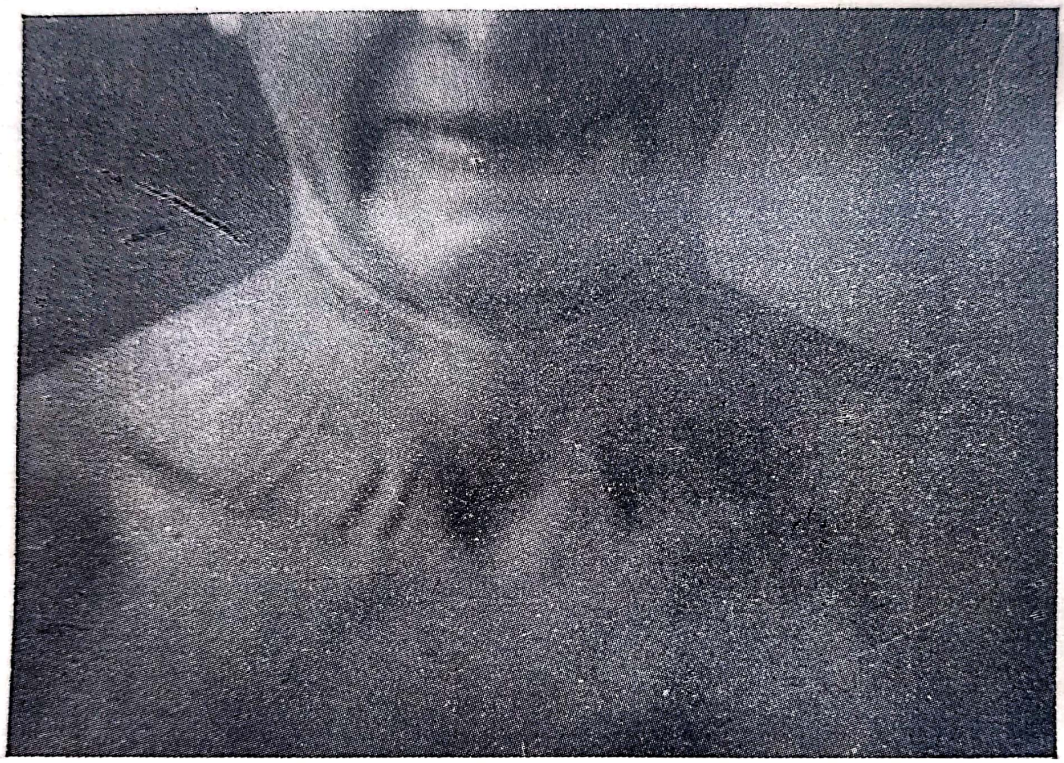

Fig. 587.
Contracțiunea pielosului.
(Clișeu *Fleischer.*)

INSERȚIUNI. Acest mușchi prezintă la originea lui, două capete: unul, sternal și altul clavicular. (Fig. 588).

Capul sternal se inseră pe fața anterioară a manubriului sternal, prin ajutorul unui tendon conoid; el este evident la omul viu sub piele.

Capul clavicular se inseră pe porțiunea medială a feței superioare a claviculei. Intre ambele capete există un spațiu triunghiular; el răspunde pe viu unei depresiuni vizibile la persoanele slabe și numită *fosa supra-claviculară mică (fosa supraclavicularis minor).*

Capătul clavicular trece pe sub cel sternal; ambele se unesc în porţiunea mijlocie a gâtului şi merg către cap, unde se termină pe faţa externă a mastoidei şi pe linia curbă occipitală superioară. Muşchiul este bine vizibil sub piele, la omul viu, dacă mai cu seamă

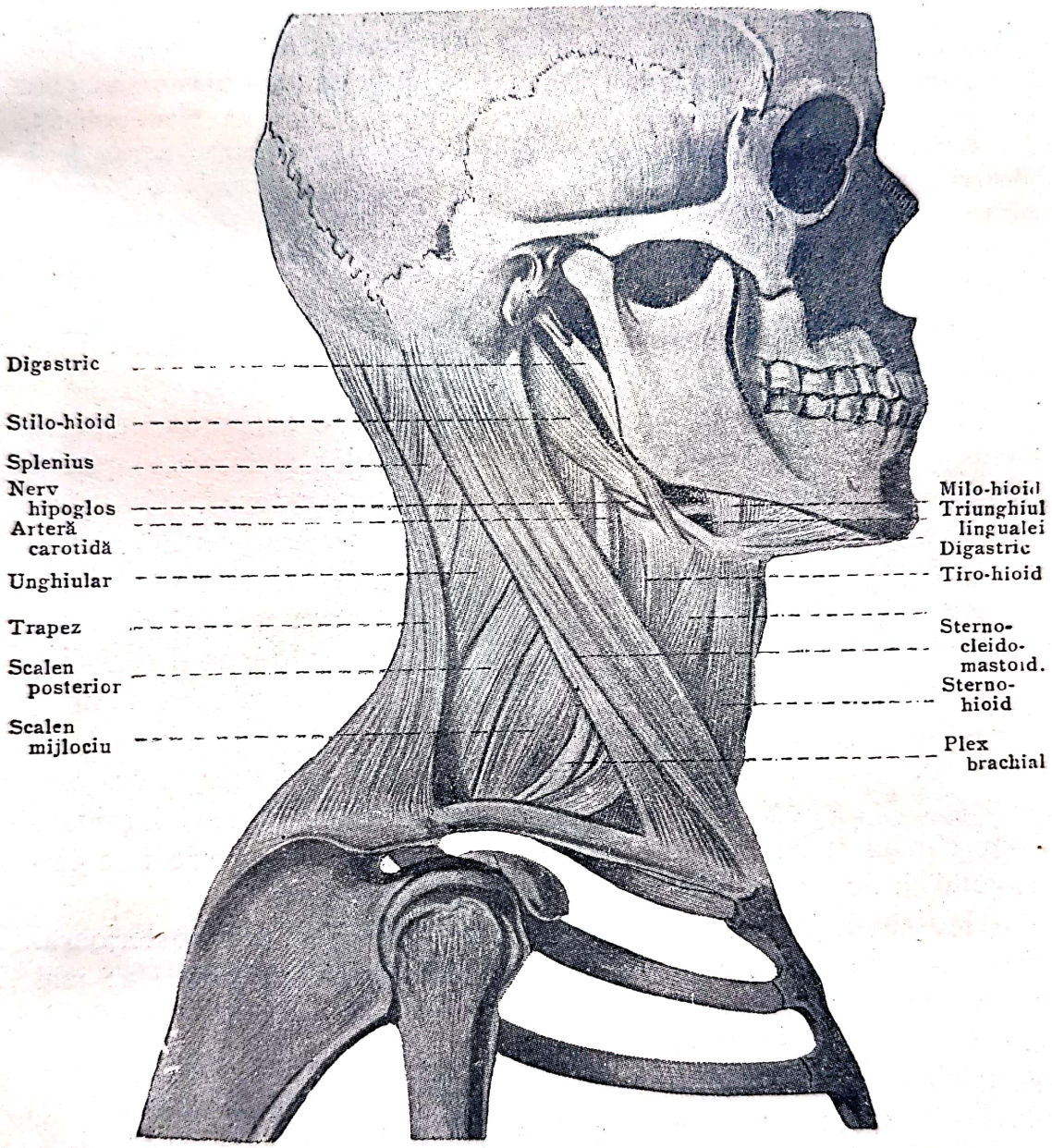

Fig. 588.

el este contractat (capul aplecat de aceaş parte cu muşchiul contractat şi rotat, astfel ca faţa individului să privească în partea opusă).

Constituţia muşchiului sterno-cleido-mastoidian. Descripţia de mai sus a muşchiului este schematică; în realitate el este un muşchi *tricipital* şi uneori *quadricipital.* In majoritatea cazurilor el este format din trei fascicole musculare: *sterno-mastoidian, cleido-occipital, cleido-mastoidian. Fascicolul sterno-*

mastoidian se prinde în jos pe stern şi merge în sus de se prinde pe apofiza mastoidă şi pe partea externă a liniei occipitale superioare. *Fascicolul cleido-occipital* se inseră pe faţa superioară a claviculei; de aci merge în sus şi înapoi, îndărătul fascicolului precedent şi se fixează pe linia curbă superioară a occipitalului. *Fascicolul cleido-mastoidian* se inseră tot pe faţa superioară a claviculei, însă înapoia precedentului; de acolo merge vertical în sus, trecând pe sub precedentele două şi se fixează pe marginea anterioară şi pe faţa externă a apofizei mastoide. Cele trei fascicole ale lui sunt grupate în două planuri: un *plan superficial*, format de sterno-mastoidian şi cleido-occipital şi un plan profund, format de fascicolul cleido-mastoidian; fascicolele care constituesc aceste două planuri pot fi urmărite până la inserţiunile lor. Uneori se mai află un *fascicol sterno-occipital*, acesta însă inconstant; el pleacă de pe stern şi se termină pe linia curbă a occipitalului, înafara fascicolului sterno-mastoidian; în acest caz, sterno-cleido.mastoidianul este un muşchi quadriceps. (Testut-Poirier)

RAPORTURI. Acest muşchi are raporturi foarte importante. El e conţinut într'o dedublarea a fasciei cervicale superficiale.

Muşchiul are două feţe. *Faţa superficială* e acoperită de piele, pielos şi fascia cervicală superficială. Intre pielos şi fascia se găsesc ramurile plexului cervical superficial şi jugulara externă. *Faţa profundă* acoperă muşchii profunzi ai gâtului şi pachetul vasculo-nervos al gâtului (carotida primitivă, vâna jugulară internă şi nervul pneumogastric). Dintre toate raporturile, cel mai important este cel cu artera carotidă pentru care el este *muşchi satelit*. În porţiunea inferioară, artera e situată între fascicolele sternale şi claviculare ale muşchiului; (fossa subclaviculare minor) unde pulsaţiile ei pot fi simţite; mai sus raporturile se schimbă din cauză că muşchiul e oblic, iar artera este verticală. Artera carotidă primitivă trece pe sub marginea anterioară a muşchiului şi iese de sub, pentru ca le marginea superioară a cartilagului tiroid să se bifurce în cele două ramuri ale ei.

Muşchiul are două margini: una anterioară şi alta posterioară. *Marginea anterioară* este în raport în sus cu glanda parotida; mai jos răspunde unghiului mandibulei, de care este unit prin nişte fascicole fibroase, ce constituesc *bandeleta maxilară* a sterno-cleido-mastoidianului (Testut); mai jos e în raport cu muşchii supra şi subhioidieni. *Marginea posterioară* delimitează cu trapezul *triunghiul supra-clavicular*.

Sterno-cleido-mastoidianul ia partea la delimitarea mai multor regiuni topografice: parotidiană, sterno-cleido-mastoidiană, supraclaviculară.

Pe viu, acest muşchi se poate vedea uşor; între cele două capete ale lui se găseşte o depresiune, vizibilă la persoanele slabe *(fossa supraclavicularis major);* între el şi trapez se găseşte o altă depresiune *(fossa supraclavicularis major);* cei doi muşchi prin in-

Scanned with OKEN Scanner

serţiunile lor sternale adâncesc furculiţa sternală, pe care o transformă *într'o fosă (fossa jugularis)*.

ACŢIUNE. Sterno-cleido-mastoidianul are o triplă acţiune: flexează capul, îl înclină de partea sa şi îi imprimă o mişcare de rotaţiune, prin care bărbia se duce de partea opusă (fascicolele superficiale determină rotaţiunea, fascicolele profunde, înclinarea laterală). Când muşchii de ambele părţi se contractă împreună, ei flexează capul.

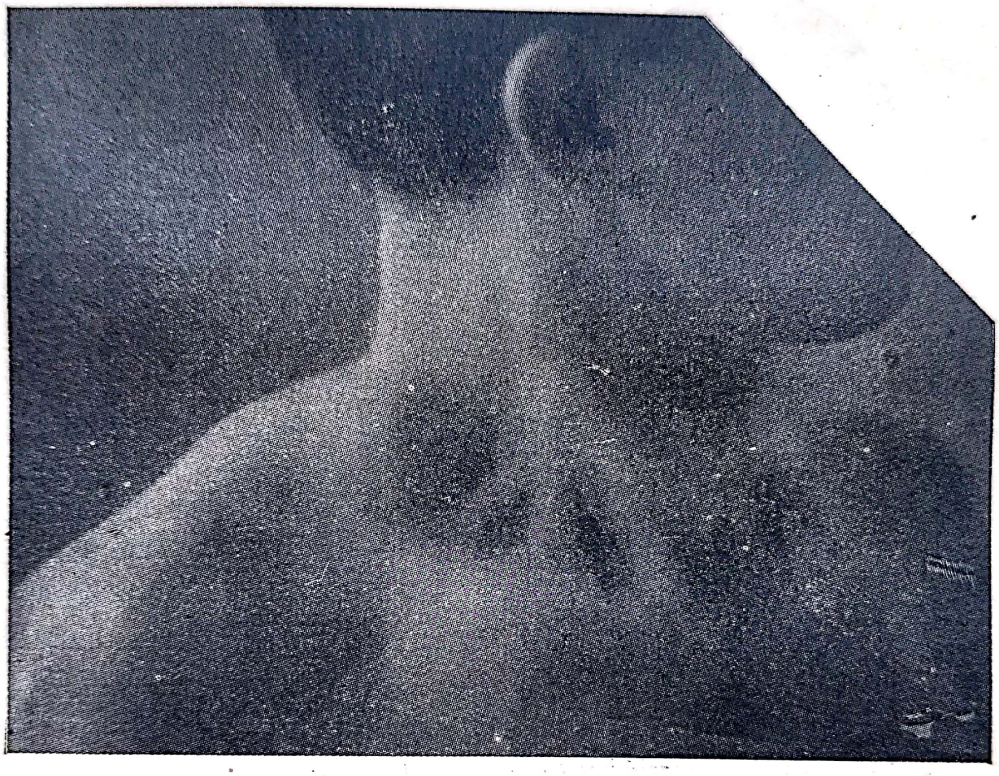

Fig. 589.

Contracţiunea sterno-cleido-mastoidian şi omo-hioid. (Clişeu *Fleischer.*)
Se vede: fosa jugulară, claviculară mică şi supraclaviculară mare cu triunghiul omo-clavicular.

Când muşchiul îşi ia punctul fix pe cap el mişcă claviculaşi sternul devenind inspirator; acest rol este excepţional. Am văzut importanţa lui în fracturile claviculei. (Ig. 257.) Cele două fragmente sunt deplasate în direcţie contrarie, unul prin greutate membrului (cel extern) iar celalt (cel intern) prin tracţiunea în sus a muşchiului sterno-cleido-mastoidian.

Pentru ce este acest muşchi flexor, când inserţiunea lui superioară se face înapoia axei transversale a articulaţiunii occipito-atloidiane? Pentrucă printr'o mişcare de flexiune prealabilă, datorita contracţiunii muşchilor drepţi anteriori, inserţiunea lui e deplasată înaintea axului acestei articulaţiuni (Poirier). Dacă

aceasta flexiune preliminară nu se face, mușchiul este un extensor, cum se vede în tetanos și în anchilozele coloanei (Braus).

INERVAȚIUNE. El este inervat de ramuri nervoase, ce au o dublă origine: 1. din spinal, 2. din plexul cervical profund.

Torticolis. Torticolisul este o diformitate congenitală sau dobândită caracterizată printr'o înclinare permanentă a capului și a gâtului într'o parte și rotația feței de partea opusă. Torticolisul este datorit unei contracțiuni sau unei retracțiuni a mușchiului sterno-cleido-mastoid la cari se asocează adesea și trapezul. La copiii cu torticolis, mușchiul este proeminent și strunit ca o coardă.

Fig. 590.

Torticolis. (După *Denucé–Josserand.*)

Scalenii. *(M. scaleni.)* Scalenii sunt trei mușchi, situați profund, pe părțile laterale ale gâtului; ei se întind de la apofizele transverse cervicale la primele coaste. (Fig. 199.)

După situațiunea lor ei sunt numiți: anterior, mijlociu și posterior. Scalenul anterior este separat de ceilalți doi prin artera subclaviculară și plexul brachial; ceilalți doi sunt separați numai printr'un interstițiu conjunctiv. Clasicii francezi unesc scalenul mijlociu și posterior într'o singură descripțiune; ei consideră numai doi scaleni, unul anterior și altul posterior. În realitate sunt trei, după cum o disecție amănunțită arată; de altfel, semnificarea lor e diferită: scalenul anterior și cel mijlociu au valoarea unor mușchi intercostali, (se inseră pe tuberculii anteriori ai coastelor), iar cel posterior are valoarea unui mușchi supra-costal (se insera pe tuberculii posteriori cu valoarea de apofize trensverse).

INSERȚIUNI. *Scalenul anterior (M. scalenus anterior).* Ia naștere pe tuberculul anterior al apofizei transverse a celei de a 3-a, 4-a. 5-a și 6-a cervicală, prin ajutorul a patru fascicole tendinoase; aceste fascicole merg în jos și se unesc într'un singur corp muscular, care

se fixează prin ajutorul unui tendon, pe tuberculul, ce se găseşte pe faţa superioară a primei coaste *(tuberculul lui Lisfranc)* înaintea şanţului arterei subclaviculare.

Scalenul mijlociu (scalenus medius), e cel mai mare; se inseră pe tuberculii anteriori ai apofizelor transverse ale tuturor vertebrelor cervicale (uneori numai pe ultimele şase) şi se termină pe faţa superioară, a primei coaste, înapoia şanţului arterei subclaviculare. Intre el şi scalenul anterior există, un spaţiu pe unde trece artera subclaviculară şi plexul brachial.

Scalenul posterior (M. scalenus posterior) se inseră pe tuberculii posteriori ai celei de a 5-a, 6-a şi 7-a apofiză transversă a vertebrelor cervicale şi se termină pe faţa superioară a coastei a II-a. El este uneori confundat cu cel mijlociu.

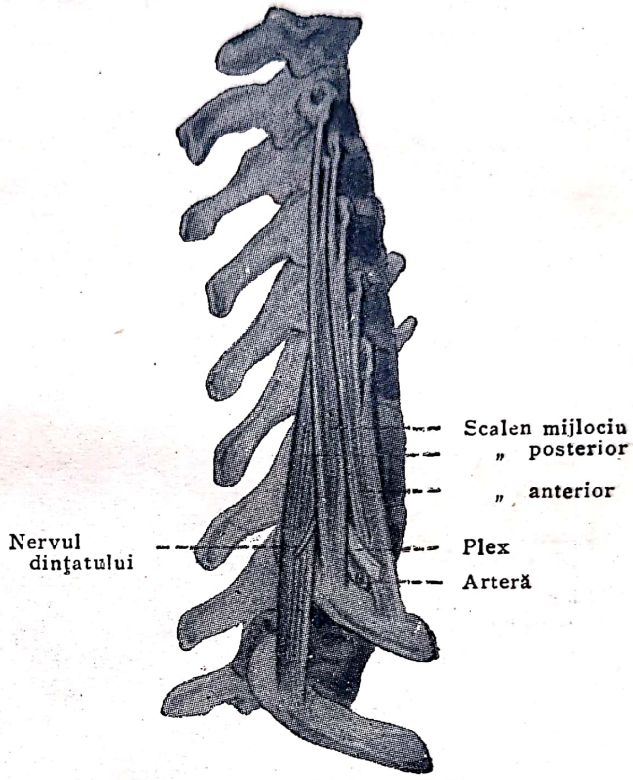

Fig. 591.
Scalenii văzuţi lateral.

RAPORTURI. Muşchii scaleni au raporturi foarte importante. Ei sunt situaţi în fundul lojei supraclaviculare.

Scalenul anterior separă două spaţii prin care trec organe importante. Primul *(spatiul scalenic anterior)* e format de muşchiul scalen şi sterno-cleido-mastoidian; prin el trece vâna subclaviculară. Pe faţa anterioară a muşchiului scalen anterior, se găseşte nervul frenic şi artera cervicală ascendentă. Intre scalenul anterior şi cel mijlociu se găseşte al doilea spaţiu triunghiular, limitat în jos de prima coastă *(spaţiul scalenic posterior),* pe unde trece artera subclaviculară şi plexul brachial; artera repauzează direct pe prima coastă, plexul întâlneşte artera mai sus. Din cele spuse se înţelege uşor, pentruce în descoperirea arterei sub-claviculare, operatorul trebuie să caute tendonul scalenului anterior şi tuberculul costal.

Inlăuntrul inserţiunilor scalenului anterior şi mijlociu, se află domul pleural.

Intre scalenul mijlociu şi cel posterior trece adesea nervul dinţatului mare. (Poirier.)

Scalenul posterior e în raport înapoi cu muşchii spatelui şi ai gâtului (lungul spatelui, ilio-costal, complexii, unghiularul omoplatului şi splenius).

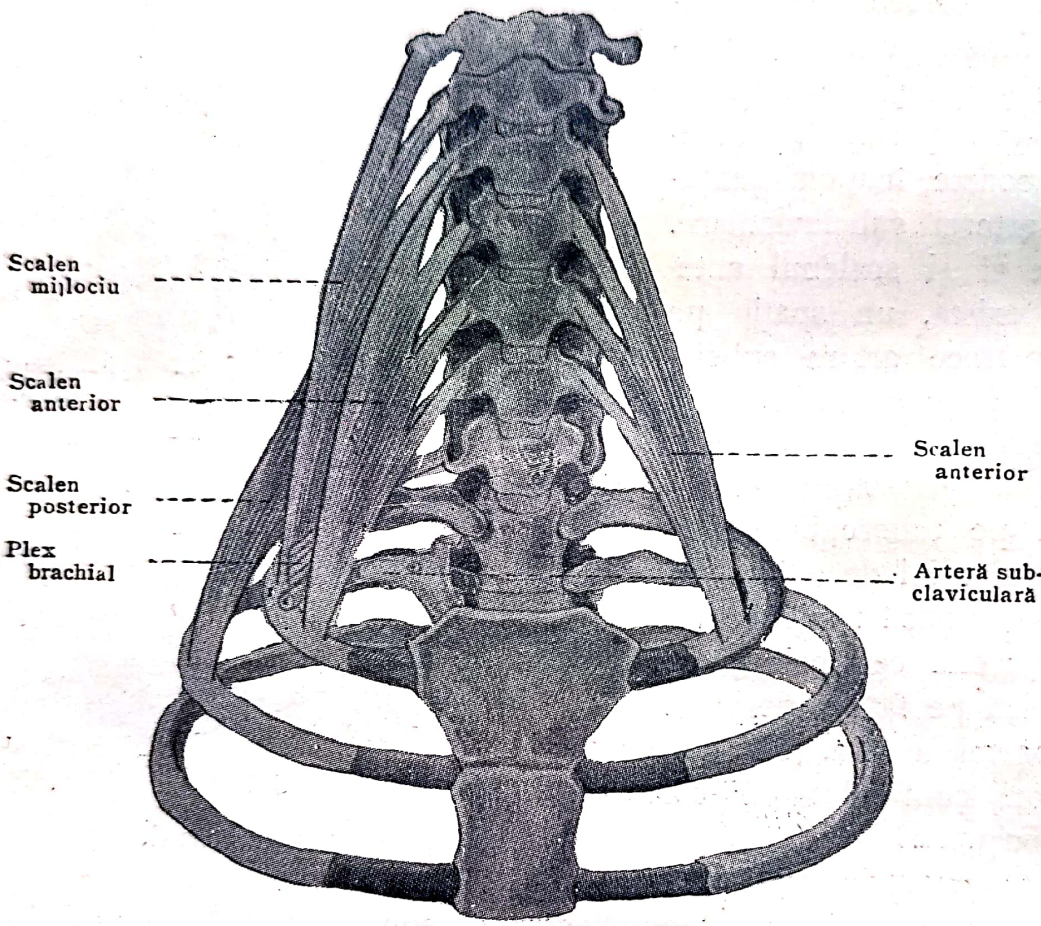

Fig. 592.

ACŢIUNE. Când scalenii de o singură parte se contractă, luându-şi punctul fix pe torace, ei înclină coloana cervicală de partea or; când scalenii de ambele părţi se contractă, forţele de echilibrare laterală se neutralizează şi ei aplică vertebrele solid una pe ceealaltă, mărind rigiditatea coloanei cervicale. (Testut.) Scalenii luând punctul fix pe coloana vertebrală ridică primele coaste şi odată cu ele şi toracele, devenind astfel muşchi inspiratori (inspiraţie forţată).

INERVAŢIUNE. Ei sunt inervaţi prin ramuri, ce provin din nervii cervicali şi brachial.

Dreptul lateral al capului *(M. rectus capitis lateralis).*

INSERȚIUNE. Se inseră pe apofiza transversă a atlasului și apoi pe apofiza jugulară a occipitalului; cum apofiza jugulară nu e decât o apofiză transversă, rezultă că acest mușchi este primul intertransversar.

RAPORTURI. Inainte vine în raport cu micul drept anterior al capului; înapoi cu mușchiul marele drept posterior al capului și micul oblic al capului

INERVAȚIUNE. E inervat de o ramură a primului nerv cervical.

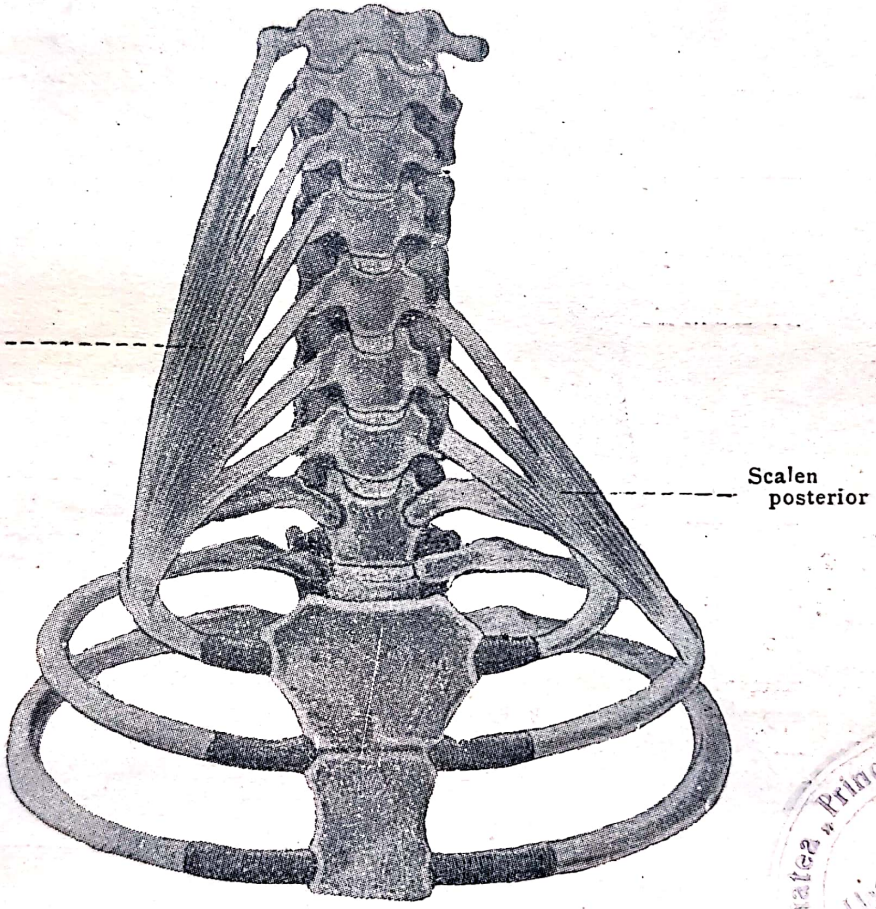

Fig. 593.

MUȘCHII REGIUNII MEDIANE A GÂTULUI.

In regiunea mediană a gâtului se găsesc cele două mari conducte: *respirator* și *alimentar*. După raporturile pe care mușchii le au cu aceste organe, ei pot fi împărțiți în două grupe: *mușchii superficiali,* situați înaintea acestor conducte și *mușchi profunzi,* situați înapoia lor. Fiindcă mușchii superficiali sunt în relațiune cu osu hioid, ei sunt cunoscuți sub numele de mușchii *hiodiani;* fiindcă mușchii profunzi sunt în relațiune cu coloana vertebrală, înaintea căreia se află, ei mai poartă numele de mușchii *prevertebrali.*

Muşchii hioidiani, dăpă situaţiunea lor faţă de osul hioid, sunt împărţiţi în: *muşchi supra-hioidiani* şi *muşchi sub-hioidiani.* In rezumat, în regiunea mediană a gâtului avem trei grupe musculare: *muşchi supra-hioidiani, sub-hioidiani* şi *prevertebrali.*

A) **Muşchii supra-hioidiani.** Muşchii supra-hioidiani sunt în număr de patru şi anume: *digastricul, stilo-hioidianul, milo-hioidianul* şi *genio-hioidianul.*

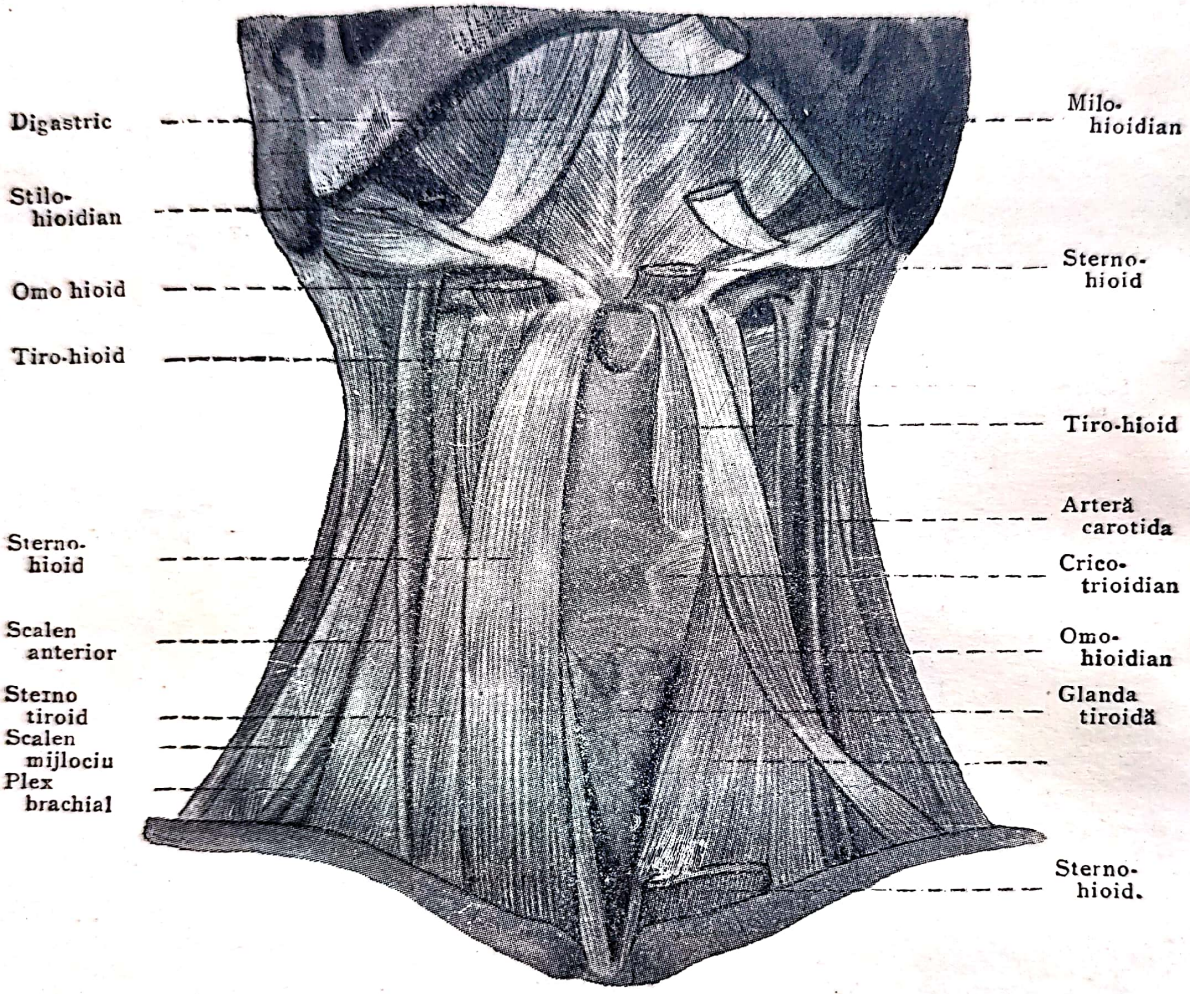

Fig. 594.

Digastricul *(M. digastricus).* Muşchiul digastric, se numeşte astfel, fiindcă e compus din două porţiuni musculare, unite printr'un tendon intermediar; el nu e situat în întregime în porţiunea anterioară a gâtului, ci o bună parte din el se află pe părţile lui laterale. Din cauza relaţiunii lui cu osul hioid, el se studiază aici. Privit în totalitate, el se prezintă ca un arc, cu concavitatea înainte. Fiecare porţiune are o altă semnificare morfologică, după cum ne arată inervaţia. Porţiunea posterioară depinde de musculatura feţii, iar cea anterioara de muşchiul milo-hioid din care derivă.

INSERȚIUNI. *Porțiunea posterioară* a mușchiului se inseră pe șanțul digastric de pe apofiza mastoidă; de acolo fibrele lui merg în jos, înainte și înăuntru, terminându-se pe *tendonul intermediar*. Acesta străbate mușchiul stilo-hioidian la partea lui inferioară; ajungând deasupra osului hioid el își schimbă direcțiunea și formează o curbă, cu concavitatea superioară continuându-se cu fibrele musculare, ce constituiesc porțiunea anterioară a mușchiului. *Porțiunea anterioară* se îndreaptă înainte și înăuntru, și se inseră pe foseta digastrică a mandibulei. (Fig. 594.)

Tendonul intermediar e situat deasupra osului hioid; din el pleacă fibre ce se prind de osul hioid. Tendonul este legat și de tendonul mușchiului opus printr'o formațiune aponevrotică, care e formată în parte de fascia de înveliș a mușchiului, iar în parte de fibre proprii, ce provin chiar din tendon. Această expansiune e aceea, care determină curbura mușchiului.

RAPORTURI. Mușchiul are raporturi foarte importante; vom considera separat raporturile porțiunii anterioare, ale porțiunii posterioare și ale tendonului.

Porțiunea posterioară are raporturi complexe. Trebuiesc reținute următoarele: înainte e în raport cu parotida; înăuntru cu ceilalți mușchi stiliani, cu nervii și vasele mari ale gâtului (carotida, jugulară internă și externă, nervul pneumogastric, gloso-faringian, spinal hipoglos), înafară e acoperit de sterno-cleido-mastoidian. Această porțiune delimitează cu sterno-cleido-mastoidianul și omohioidianul, un triunghi numit *triunghiul carotidian* (*trigonum caroticum*).

Tendonul intermediar are raporturi importante, utilizate în chirurgie; înăuntru el vine în raport cu mușchii hioglos și milo-hioidian, iar înafară cu glanda submaxilară. El determină cu marginea posterioară a milo-hioidianului și cu nervul marele hipoglos, *triunghiul lingualei (al lui Pirogoff)*, ce servește la legarea arterei linguale. Chirurgii mai utilizează pentru legarea arterei linguale un spațiu, cunoscut sub numele de *triunghiul lui Béclard*. Acest triunghi e situat înapoia porțiunii posterioare a mușchiului și e format de această porțiune și de osul hioid.

Porțiunea anterioară repauzează pe milo-hioidian și e acoperită de fascia cervicală superficială și piele.

Privit în totalitate, mușchiul formează cu marginea inferioară a mandibulei un triunghi *(trigonum inframaxillare)*, în care se găsește glanda submaxilară.

ACȚIUNE. Porțiunea anterioară, luând punctul fix pe osul hioid, scoboară mandibula. Mușchiul are astfel rol foarte important în mas-

ticaţiune, fiind un scoborîtor. Dar tot porţiunea anterioară luând punctul fix pe mandibulă ridică osul hioid şi muşchiul devine un sinergist al milo-hioidianului şi al genio-hioidianului, cu care are rol în deglutiţie. Porţiunea posterioară trage în sus şi înapoi osul hioid; când ambele porţiuni se contractă, osul hioid este ridicat.

INERVAŢIUNE. Porţiunea posterioară e inervată de o ramură a facialului şi de o ramură a gloso-faringianului; porţiunea anterioară de o ramură din milo-hioidian (ramură a dentarului inferior).

Stilo-hioidianul *(M. stylohyoideus)*. Stilo-hioidianul este un muşchi fuziform, situat înăuntrul porţiunii posterioare a digastricului. Ca şi precedentul el e situat în mare parte în regiunea laterală a gâtului şi numai porţiunea lui anterioară ajunge în regiunea supra-hioidiană; îl studiem aci, din cauza relaţiunilor lui cu osul hioid.

INSERŢIUNI. El se fixează în sus pe baza apofizei stiloide (în partea externă) printr'un tendon subţire, după care nasc fibrele musculare; de acolo fascicolele lui merg înainte şi în jos, terminându-se pe faţa anterioară a osului hioid, lângă cornul mare, prin ajutorul unui tendon turtit. Aproape de osul hioid, acest tendon se dedublează, formând un orificiu, pe unde trece tendonul intermediar al digastrului.

RAPORTURI. Raporturile sunt aceleaşi ca şi ale porţiunii posterioare a digastricului.

ACŢIUNE. El ridică osul hioid.

INERVAŢIUNE. E inervat de o ramură din facial.

Milo-hioidianul *(M. mylohyoideus)*. Milo-hioidianul e un muşchi lat şi turtit, care împreună cu cel din partea opusă formează diafragmul gurii sau planşeul bucal (diafragma oris) (Fig. 595).

INSERŢIUNI. El pleacă de pe linia oblică internă (milo-hioidiană) a mandibulei; de acolo, fibrele lui merg în jos şi înapoi, spre a se insera astfel: unele pe osul hioid (faţa anterioară), iar altele pe rafeul median, numit *linia albă supra-hioidiană;* aceasta se întinde dela osul hioid la simfiza mandibulei. (Testut.)

RAPORTURI. Milo-hioidianul are raporturi importante. Am văzut mai sus că *cei doi muşchi formează diafragmul gurii, numit în mod curent planşeul bucal;* diafragmul gurii e întărit pe partea lui superioară de genio-hioidieni, iar pe partea lui inferioară de porţiunea anterioară a digastricului. El susţine limba şi separă loja submaxilară situată dedesubtul lui, de loja sublinguală, situată deasupra lui. In fiecare din aceste loje se găsesc glandele respective împreună cu

Scanned with OKEN Scanner

alte organe, care vor fi studiate ulterior. Se înţelege însa chiar de acum pentru ce tumorile desvoltate deasupra lui au o evoluţiune bucală, iar cele dedesubtul lui are o evoluţie cervicală.

ACŢIUNE. Luând punctul fix pe mandibulă, el ridică şi trage înainte osul hioid şi odată cu el şi limba; când are punctul fix pe osul hioid, el coboară maxilarul. Muşchiul are prinurmare rol în deglutiţie şi în masticaţie. In masticaţie e un scoborîtor al mandibulei. In deglutiţie el ridică împreună cu genio-hioidianul şi digastricul

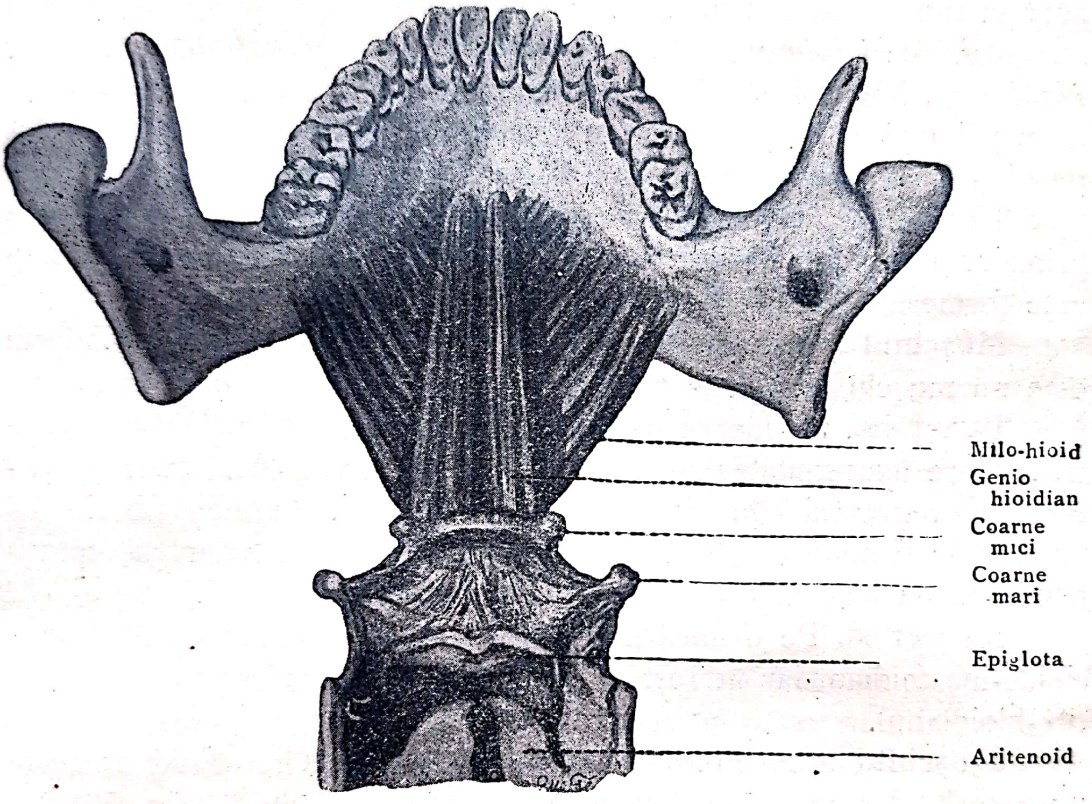

Fig. 595.

(Cu ajutorul unei figuri din *Heupel—Siegel.)*

în sus osul hioid şi odată cu el limba pe care o aplică pe vălul palatului, obligând astfel bolul alimentar să treacă în faringe.

INERVAŢIUNE. E înervat de o ramură, ce provine din dentarul inferior şi care poartă numele de nervul milo-hioidian.

Genio-hioidianul *(M. geniohyoideus)*. Genio-hioidianul este un mic muşchi, scurt şi puternic cu direcţiune antero-posterioară, situat deasupra milo-hioidianului.

INSERŢIUNI. El naşte pe apofizele geni inferioare; de aci merge în jos şi înapoi şi se inseră pe faţa anterioară a corpului osului hioid.

RAPORTURI. Cei doi muşchi vin în contact pe linia mediană.

Scanned with OKEN Scanner

Ei acoperă în jos pe milo-hioidiani, iar în sus sunt acoperiţi de genio-gloşi, care repauzează pe ei.

ACŢIUNE. Are aceeaşi acţiune ca şi precedentul, adică ridică osul hioid şi scoboară maxilarul; ca şi precedentul, are rol în masticaţiune şi în deglutiţiune.

INERVAŢIUNE. El e inervat de o ramură, ce provine din marele hipoglos.

B) **Muşchii sub-hioidiani.** Ca şi muşchii supra-hioidiani, aceştia sunt în număr de patru. Ei sunt denumiţi după inserţiunea lor: *sterno-cleido-hioidianul, sterno-tiroidianul, omo-hioidianul* şi *tiro-hioidianul.* Muşchii sub-hioidiani sunt dispuşi pe două planuri; într'un prim plan se găseşte sterno-hioidianul şi cu omo-hioidianul, iar pe planul al doilea sterno-tiroidianul şi cu tiro-hidianul care de fapt îl continuă; muşchii din dreapta sunt separaţi de cei din stânga printr'un interstiţiu ocupat de cele două fascii cervicale, care fuzionate formează linia albă sub-hioidiană.

Muşchiul sterno-cleido-hioidian *(M. sterno-hyoideus).* Acesta este un muşchi alungit şi turtit întins dela torace la osul hioid.

INSERŢIUNI. Se inseră pe faţa posterioară a articulaţiunii sterno-claviculare (extremitatea internă a claviculei, ligamentul sterno-clavicular posterior şi faţa posterioară a sternului). De aici fibrele ies prin orificiul superior al toracelui, merg în sus şi înăuntru, terminându-se pe marginea inferioară a corpului osului hioid.

RAPORTURI. Pe o mică porţiune e acoperit de muşchiul sterno-cleido-mastoidian, iar în rest de piele; acopere sterno-tiroidianul şi tiro-hioidianul.

Muşchiul omo-hioidian *(M. omohyoideus).* Omo-hioidianul este un muşchi digastric, întins dela ompolat la osul hioid. (Fig. 594.)

INSERŢIUNI. Omo-hioidianul se inseră în jos pe marginea superioară a omoplatului, imediat înăuntrul scobiturii coracoide. De acolo fibrele lui merg înăuntru, încrucişează marginea posterioară a claviculei, apoi îşi schimbă direcţiunea, devenind verticale şi mergând dealungul marginei externe a muşchiului sterno-hioidian, se termină pe marginea inferioară a corpului osului hioid, înafara sterno-hioidianului. In porţiunea lui mijlocie, el prezintă un tendon intermediar, care îi dă caracterul de muşchi digastric. Privit în totalitate, muşchiul descrie o curbă cu concavitatea în sus şi înafară; tendonul se găseşte la vârful curbei.

RAPORTURI. Acest muşchi străbate în traiectul lui trei regiuni topografice foarte importante: *supra-claviculară, carotidiană* şi *sub-hioidiană.* (Testut.) La origină e acoperit de supra-spinos şi trapez.

In *regiunea supra-claviculară* el e acoperit de pielos şi piele, iar la rândul lui acopere scalenii şi plexul brachial; în această regiune el formează împreună cu clavicula un triunghi, numit *triunghiul omo-clavicular*. *In regiunea carotidiană,* acopere carotida şi vâna jugulară internă şi e acoperit de sterno-cleido-mastoidian. In *regiunea sub-hioidiană* e acoperit de pielos şi acopere tiro-hioidianul şi corpul tiroid. La omul viu, muşchiul uneori poate fi văzut ca o uşoară proieminenţă în regiunea supraclaviculară.

Muşchiul sterno-tiroidian *(M. sternohyroideus).* Muşchiul se prezintă ca o panglică musculară ascunsă înapoia sterno-cleido-hioidianului.

Inserţiuni. In jos se inseră pe faţa posterioară a sternului şi a primului cartilagiu costal; de acolo fibrele lui merg în sus la cartilagiul tiroid şi se inseră de linia oblică, de pe plăcile laterale ale acestui cartilagiu.

Raporturi. E acoperit de sterno-cleido-hioidian; el acoperă trachea şi corpul tiroid.

Muşchiul tiro-hioidian *(M. tyreohyoideus). Tiro-hioidianul* este un muşchi turtit, ce continuă de la tiroid la hioid, direcţiunea precedentului.

Inserţiuni. Se inseră în jos pe linia oblică de pe plăcile laterale ale cartilagiului tiroid; de acolo fibrele lui merg în sus şi se fixează pe marginea inferioară (treimea externă) a corpului osului hioid şi pe cornul mare.

Raporturi. Inainte răspunde sterno-hioidianului şi omo-hioidianului, înapoi el acoperă cartllagiul tiroid şi membrana tiro-hioidiană; între muşchi şi membrană se află o bursă seroasă (a lui Boyer).

Acţiunea muşchilor subhioidiani. Muşchii subhioidiani scoboară osul hioid şi îl fixează, permiţând jocul muşchilor supra-hioidieni şi al muşchilor limbii. Muşchiul sterno-hioidian scoboară cartilagiul tiroid şi prin intermediul lui osul hioid. Şi tiro-hioidianul scoboară osul hioid; când acest os este fixat, atunci el ridică cartilagiul tiroid şi odată cu el şi laringele.

Bursele din regiunea anterioară a gâtului. In regiunea anterioară a gâtului avem trei burse seroase. 1) *Bursa laringiană subcutanată (Bursa subcutanea prominentiae laryngeae)* e situat în ţesutul celular subcutanat, înaintea proeminenţei cartilagiului tiroid; e inconstantă, se observă mai ales la bărbaţii bătrâni. 2) *Bursa muşchiului sterno-hioidain* e situată pe linia mediană sub osul hioid, între muşchiul sterno-hioidian şi membrana tiro-hioidiană. 3) *Bursa muşchiului tiro-hioidian (a lui Boyer)* e situată între muşchiul tirohioidian şi membrana omonimă.

Scanned with OKEN Scanner

C. Mușchii prevertebrali. Mușchii prevertebrali, adică mușchii aplicați direct pe coloana vertebrală sunt în număr de trei: dreptul mare anterior, dreptul mic anterior și lungul gâtului.

Dreptul mare anterior al capului *(M. longus capitis)*. Acest

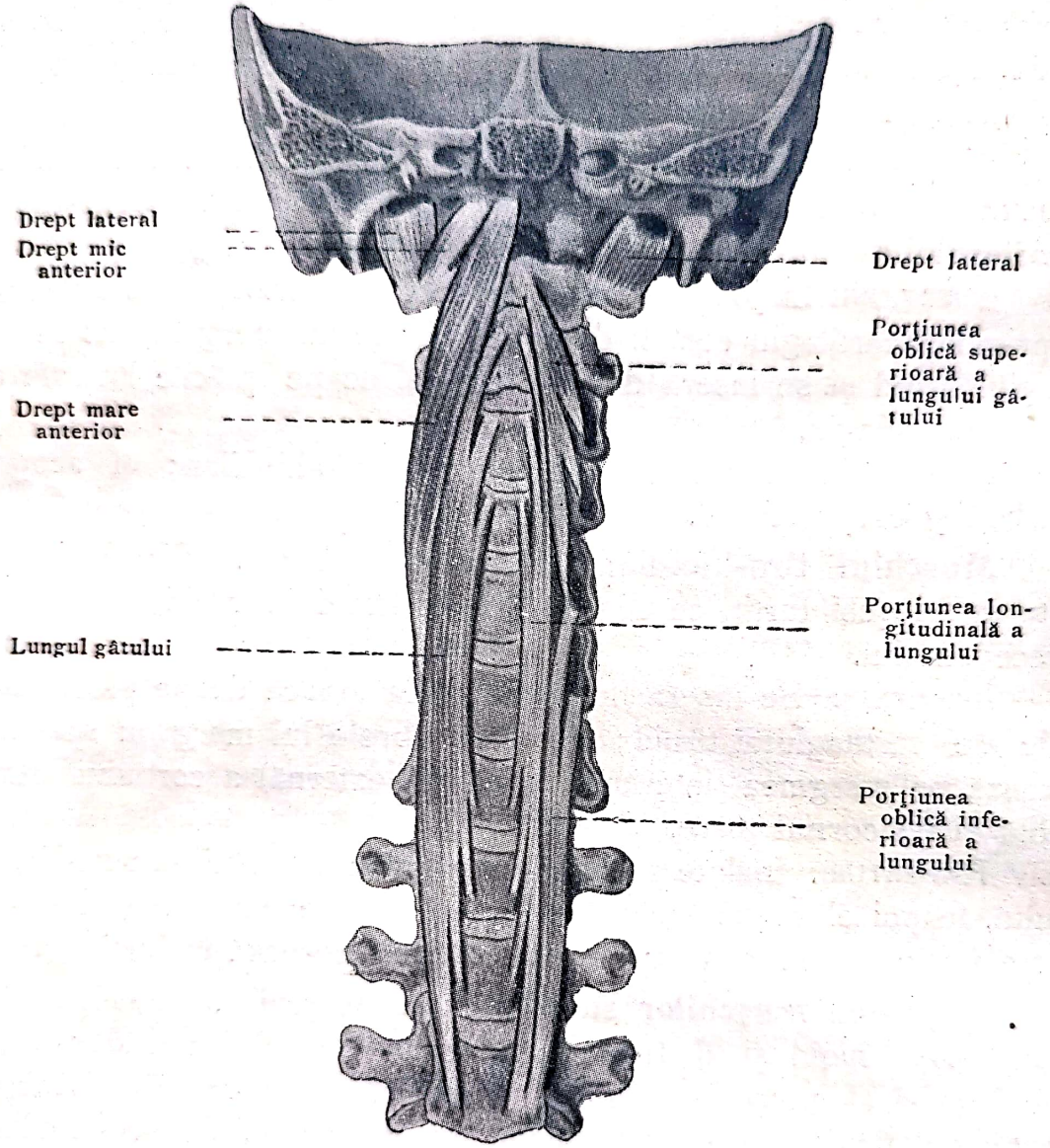

Fig 596.

mușchi este cel mai anterior și mai extern dintre toți mușchii regiunii prevertebrale.

INSERȚIUNI. El ia naștere pe fața inferioară a apofizei bazilare, înaintea găurii occipitale; de acolo fibrele lui merg în jos și se împart în patru fascicole, care se prind pe tuberculii anteriori a celei de a 3-a, 4-a, 5-a, și 6-a vertebră cervicală.

RAPORTURI. Inainte e acoperit de fascia prevertebrală și prin

intermediul ei, vine în raport cu faringele şi pachetul vasculo-nervos al gâtului; înapoi acopere muşchiul lungul gâtului.

ACŢIUNE. El flexează capul pe coloana vertebrală.

INERVAŢIUNE. Muşchiul e inervat de ramuri, ce provin din plexul cervical profund.

Dreptul mic anterior al capului *(m. rectus capitis anterior).*

INSERŢIUNI. Se inseră în sus pe apofiza bazilară, înapoia precedentului, de acolo merge în jos şi se prinde pe faţa anterioară a maselor laterale ale atlasului şi pe apofiza transversă a acestei vertebre.

RAPORTURI. Inainte el e în raport cu marele drept, înapoi cu articulaţia atlanto-occipitală.

ACŢIUNE. Muşchiul este flexor al capului.

INERVAŢIUNE. El e inervat de o ramură ce provine din plexul cervical profund.

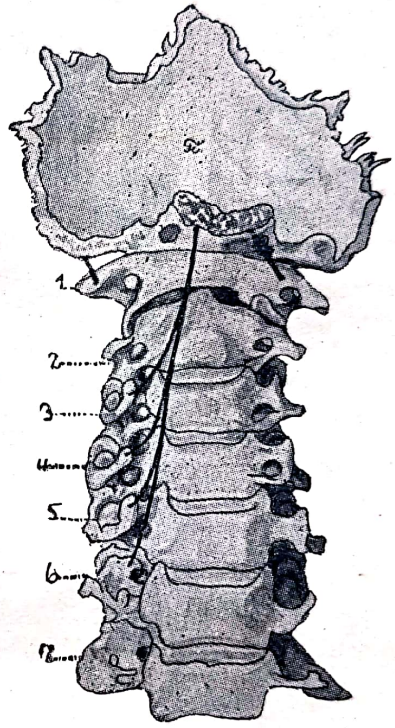

Fig. 597.

Shema muşchilor: drept mare anterior, drept mic anterior, drept lateral.

Lungul gâtului *(M. longus colli).* (Fig. 598.) Lungul gâtului e un muşchi alungit şi multifid culcat pe partea antero-laterală a coloanei vertebrale. Muşchiul are forma unui triunghiu cu baza internă şi vârful la apofiza transversă a acelei de a 5-a vertebră cervicală. El e constituit din mai multe porţiuni (Luschka).

a) *Porţiunea internă (rectus colli)* e constituită din fascicole longitudinale, care se prind în sus pe corpul primelor vertebre cervicale (a 2-a, a 3-a şi a 4-a), iar în jos, pe corpul primelor trei vertebre dorsale şi ultimele trei vertebre cervicale.

b) *Porţiunea oblică inferioară (obliquus inferior colli)* naşte pe părţile laterale ale corpului vertebrei 1-a, 2-a şi 3-a dorsală şi merge în sus şi înainte, de se fixează prin două fascicole pe tuberculul anterior al apofizelor transverse al vertebrei a 5-a şi a 6-a cervicală (une ori şi a 4-a).

c) *Porţiunea oblică superioară (longus atlantis)* e formată din mai multe fascicole musculare, ce iau naştere pe tuberculii anteriori ai vertebrelor a 3-a, 4-a, 5-a şi a 6-a cervicală şi se termină pe tuberculul anterior al atlasului.

RAPORTURI. Mușchiul e acoperit de dreptul anterior, faringe, esofag și pachetul vasculo-nervos al gâtului.

ACȚIUNE. El este flexor al coloanei vertebrale și al capului.

INERVAȚIUNE. Mușchiul e inervat de ramuri din plexul cervical profund.

Triunghiurile gâtului. Mușchii gâtului formează între ei, mai multe tri-

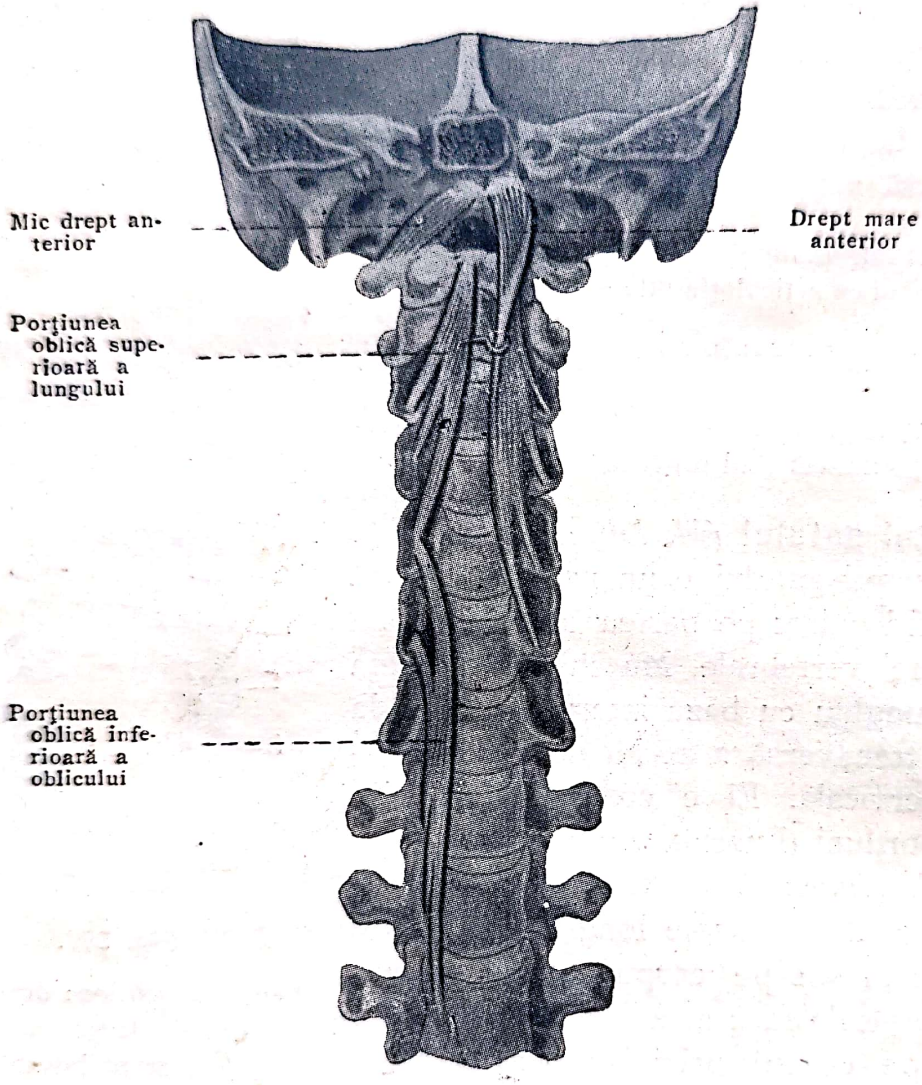

Fig. 598.

unghiuri, a căror descripțiune detaliata va fi văzută ulterior. Mai întâi trapezul și cu sterno cleido-mastoidianul formează *triunghiul supraclavicular (trigonum colli laterale)* cu baza în jos, la nivelul claviculei. Cei doi sterno-cleido-mastoidiani determină deasemenea un triunghi cu baza la osul hioid *(trigonum colli anterius)*. Găsim apoi:

1. *Triunghiul omo-clavicular* (*Trigonum omoclaviculare*) cuprins între sterno-cleido-mastoidian, omo-hioidian și claviculă.

2. *Triunghiul omo-trapezoidian* (*Trigonum omotrapezoides*), limitat de sterno-cleido-mastoidian, trapez și omo-hioidian. Aceste două triunghiuri sunt

situate înafara muşchiului sterno-cleido-mastoidian; înăuntru lui se mai găsesc alte trei triunghiuri.

3. *Triunghiul submaxilar* (*trigonum inframaxilare*) cuprins între mandibulă şi cele două porţiuni ale digastricului; în el se găseşte glanda submaxilară.

4. *Triunghiul carotidian (trigonum caroticum)* între marginea anterioară a sterno-cleido-mastoidianului, porţiune posterioară a digastricului şi muşchiul omo-hioidian.

5. *Triunghiul tiroidian* (*trigonum thiroideum*) aşezat sub precedentul şi limitat de sterno-cleido-mastoidian, omo-hioidianul şi linia mediană.

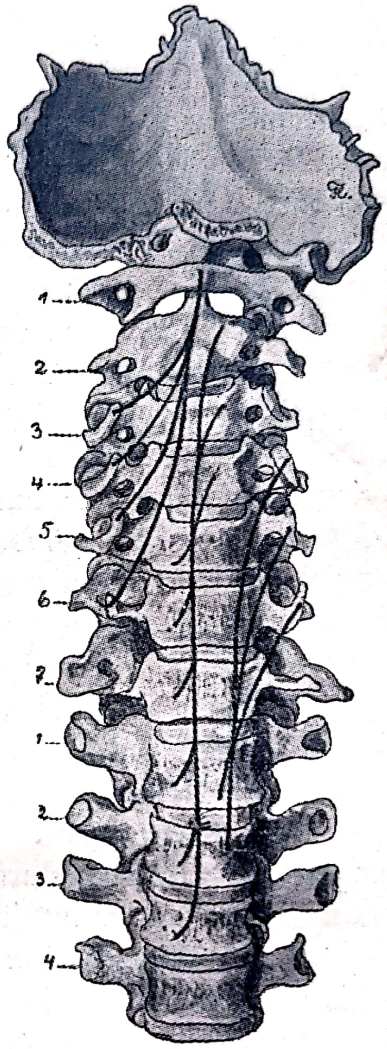

Fig. 599.
Schema constituţiei muşchiului lungul gâtului.

FASCIILE GÂTULUI.

Fasciile gâtului au dispoziţiune foarte complexă; această complexitate explică multiplicitatea descripţiunilor anatomice. Autorii francezi admit că există trei fascii, pe care ei le numesc impropriu aponevroze; din aceste trei fascii una e *superficială,* alta *mijlocie* şi a treia *profundă.* Autorii germani admit existenţa numai a două fascii: *fascia colli* şi *fascia praevertebralis;* fascia colli ar fi divizată în două foiţe: una superficială şi alta profundă. Ca pentru toate descripţiunile controversate, nu ne vom pierde în amănunte multiple şi inutile, ci vom arăta dispoziţiunile importante şi sigure; descripţiunea clasicilor francezi, deşi în multe puncte schematică, are avantajul de a fi clară şi simplă; în plus la noi s'a încetăţenit în medicina operatoare şi în clinică; pe ea o vom urmări în descripţiunea noastră. (Testut.)

Muşchii gâtului priviţi în totalitate sunt dispuşi pe trei planuri; un plan *superficial* format de sterno-cleido-mastoidiani, (şi înapoi de trapezi) al *doilea* de muşchii sub-hioidiani, al *treilea* de muşchii prevertebrali. De fiecare plan e legată câte o fascie şi anume de *planul sterno-cleido-mastoidianului* e legată *fascia cervicală superficială;* de *planul muşchilor sub-hioidiani* e legată *fascia cervicală mijlocie,* iar de *muşchii prevertebrali, fascia cervicală profundă.*

Fascia cervicală superficială *(aponevroza cervicală superfi-*

cială, lamina superficialis fasciae colli). Fascia superficială are forma unui manşon, care înconjoară tot gâtul, prin urmare atât regiunea anterioară (tracheliană) cât şi pe cea posterioară (ceafa). Traiectul ei este simplu; pleacă de pe linia mediană, dela rafeul numit linia albă cervicală, şi merge înafară; la nivelul sterno-cleido-mastoidianului se dedublează, formându-i o teacă, apoi trece în triunghiul supra-clavicular unde e foarte subţire; ajunsă la trapez se dedubleeză din nou, formând muşchiului o teacă şi apoi se fixează pe apofizele spinoase dorsale şi cervicale. Linia albă cervicală nu este un rafeu în adevărata accepţiune a cuvântului, căci la acest nivel nu există o încrucişare de fibre; pe linia albă cervicală, fascia superficială se continuă cu cea de partea opusă. Totuşi la acest nivel fascia prezintă o îngroşare mediană, care o diferenţiază de rest. Fascia cervicală superficială prezintă două orificii mari: una în triunghiul supraclavicular pentru vâna jugulară externă şi altul în fosa jugulară pentru vâna jugulară anterioară.

Inserţiunea superioară se face dealungul unei linii întinse dela protuberanţa occipitală externă la simfiza mentonieră. Această linie foarte neregulată urmăreste inserţiune trapezului şi sterno-cleido-mastoidianului, trece deci prin linia curbă superioară a occipitalului, faţa externă a mastoidei, ajunge apoi la faţă, unde se prinde pe conductul auditiv cartilaginos, tuberculul zigomatic, fascia maseterină şi marginea inferioară a maxilarului inferior.

Inserţiunea inferioară se face tot dealungul inserţiunii celor doi muşchi, pe furculiţa sternală, marginea anterioară a claviculei, acromion şi spina omoplntului, apoi descinde pe trapez.

Suprafaţa exterioară e în raport cu muşchiul pielos, vâna jugulară externă, ramurile plexului cervical superficial şi pielea.

Suprafaţa interioară vine în contact cu diferitele organe din regiunea gâtului şi a cefei. Ea aderă la nivelul osului hioid, de coarnele mari ale acestui os şi de marginea inferioară a corpului.

Din punct de vedere riguros anatomic fascia se termină aici, căci atât osul hioid cât şi organele supra-hioidiene aparţin craniuluii. De altfel muschii supra-hioidiani sunt inervaţi de nervii cranieni. Din punct de vedere practic e bine să se păstreze descripţiunea clasică, care duce fascia până la mandibulă. (Poirier.)

PRELUNGIRILE LATERALE ŞI FORMAREA CELOR DOUĂ REGIUNI CONSTITUTIVE ALE GÂTULUI. Am văzut mai sus că întreg gâtul poate fi separat în două mari regiuni: una anterioară numit gâtul propriu zis sau regiunea tracheliană şi alta posterioară numită regiunea cefei. Separaţia dintre aceste două regiuni este formată de coloana ver-

tebrală şi de două despărţitori numite *laterale* sau *intermusculare;* având în vedere importanţa lor teoretică (nu de grosime), le putem numi despărţitori fundamentale. (Fig. 590.) Ele pleacă de pe faţa profundă a fasciei cervicale superficiale şi merg până la apofizele transverse; orientarea lor este aproape frontală (în realitate înclinate înapoi şi înafară). Prin marginea externă ele se fixează pe faţa profundă a fasciei cervicale în regiunea supraclaviculară (între teaca sterno-cleido-mostoidianului şi a trapezului); prin faţa internă ele se continuă cu tecile de înveliş ale scalenilor şi prin intermediul lor se inseră pe apofizele transverse.

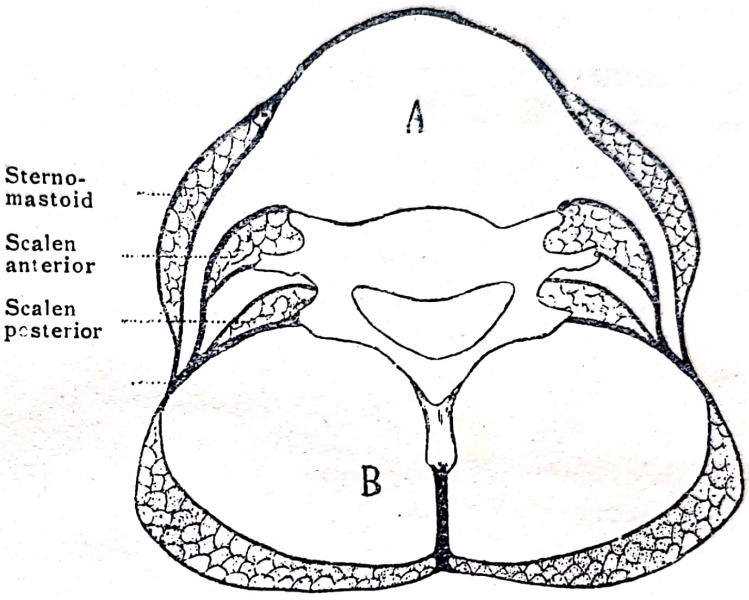

Fig. 600.

A = regiunea gâtului, *B* = regiunea cefii.

După diferite autori.

PRELUNGIRILE FASCIEI ÎN REGIUNEA ANTERIOARĂ *(tracheliană, gâtul propriu zis).* În regiunea anterioară fascia dă trei prelungiri:

1. *Prelungirea sterno-cleido-mastoidianului* nu este altceva decât foiţa profundă a tecii acestui muschi; ea pleacă din fascia cervicală superficială, la marginea anterioară a muşchiului, tapetează faţa lui profundă şi apoi se uneşte cu fascia propriu zisă la marginea posterioară a muşchiului. Foiţa superficială a tecii e mai puternică decât cea profundă; aceasta din urmă îşi are importanţa ei în medicina operatoare, în descoperire arterei carotide.

2. *Prelungirea sub-maxilară* pleacă de la osul hioid, merge pe faţa profundă a glandei, tapetând faţa inferioară a milo hioidianului şi a hio-glosului şi se termină pe linia milo-hioidiană a mandibulei. Această prelungire, împreună cu fascia propriu zisă, care la acest nivel e groasă şi rezistenţă, determină o lojă, în care e cuprinsă glanda sub-maxilară.

Prelungirea sub-maxilară nu există ca o formaţiune bine individualizată; în realitate ea e reprezentată prin perimizium muşchilor milo-hoidian şi hioglos. (Poirier.) Am păstrat-o în descripţiunea noastră, pentru buna înţelegere a lojei submaxilare şi pentru că are oarecare importanţă în medicina operatorie.

Scanned with OKEN Scanner

3. *Prelungirea parotidiană* se separă din fascie la nivelul marginii anterioare a sterno-cleido-mastoidianului; merge din afară înăuntru către faringe, tapetând digastricul, apofiza stiloidă şi muşchii stilieni. Ajunge la nivelul faringelui, apoi se recurbează înafară tapetând muşchiul pterigoidian intern şi ramura mandibulei şi se termină pe fascia superficială. Această prelungire formează cu fascia super-

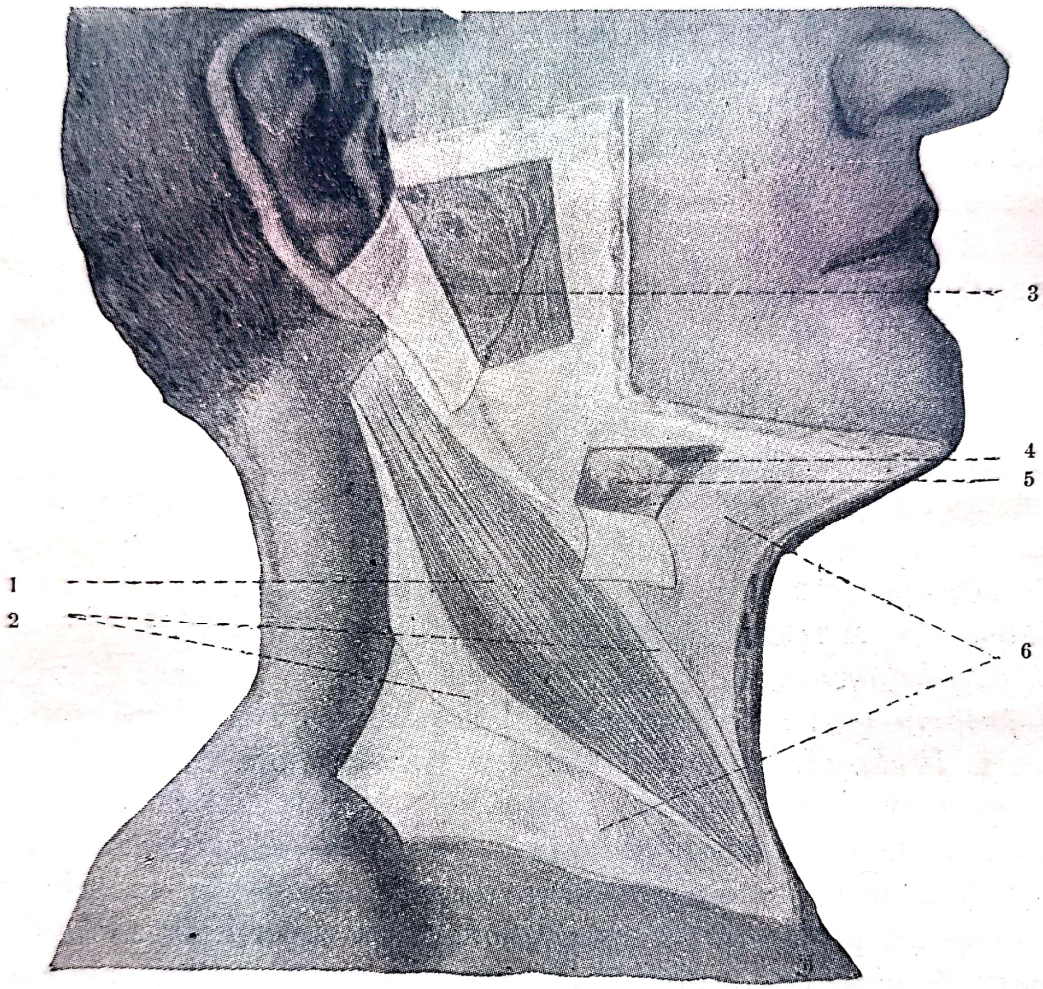

Fig. 601.

1 = Sterno-cleido-mastoid; 2 = Teaca muşchiului; 3 = Parotida; 4 = Loja submaxilară; 5 = Glanda submaxilară; 6 = Fascia superficială.

ficială loja parotidiană, pentru glanda cu acelaş nume. După cum vedem prelungirea parotidiană se prezintă ca o jumătate de cilindru a cărui concavitate priveşte în afară.

Ca şi prelungirea sub-maxilară, ea este foarte subţire şi mulţi autori nu o admit ca o individualitate anatomică. Pentru motivele de mai sus o păstrăm în descripţiunea noastră.

Loja parotidiană e separată de cea submaxilară printr'o despăr-

ţitoare numită despărţitoarea interglandulară sau sub-maxilo-parotidiană. Această despărţitoare e întărită adesea printr'o serie de fibre, care merg dela marginea anterioară a sterno-cleido-mastoidianului la unghiul şi la faţa internă a maxilarului inferior.

Fascia cervicală mijlocie *(aponevroza cervicală mijlocie, aponevroza omohioidiană, toraco-hioidiană, lamina profunda fasciae colli)* (Fig. 602).

Fascia cervicală mijlocie este o puternică lamă fibroasă, cu aspect aponevrotie ocupând spaţiul dintre cei doi omo-hioidieni, întinsă fiind dela osul hioid la torace; ca şi spaţiul pe care-l ocupă, ea are o formă triunghiulară, cu baza la torace şi vârful la osul hioid; marginile laterale răspund celor doi muşchi omo-hioidieni.

Faţa anterioară e acoperită de fascia superficială, de care e separată printr'un ţesut celular. Ea închide spaţiul omo-clavicular; dacă la acest nivel, secţionăm fascia dăm peste scalenii şi vasele sub-claviculare.

Faţa posterioară e în raport cu laringele, trachea, corpul tiroid, pachetul vasculo-nervos şi muşchii sub-hioidiani, cărora ea le formează teci. Cea mai importantă teacă e acea a pachetului vasculo-nervos. Marginile laterale ale acestei fascii răspund celor doi omo-hioidiani.

Marginea inferioară se inseră pe marginea posterioară a claviculei şi a sternului continuându-se cu membrana sternală posterioară; ea trimite prelungiri pe toate vinele mari dela nivelul orificiului superior al toracelui (vâna jugulară internă, subclaviculară). Această dispoziţiune are o considerabilă importanţă fiziologică, căci expansiunile, inserate deoparte pe vasele mari, iar de alta pe oase, menţin calibrul vaselor. In inspiraţiune când presiunea atmosferică tinde să împingă către cavitatea toracelui, organele gâtului (Testut), vasele rezistă presiunii atmosferice; graţie acestor legături ele sunt menţinute deschise şi astfel se favorizează circulaţia vănoasă. În afară de asta, calibrul vaselor se măreşt la fiecare inspiraţie, din cauză că oasele depărtându-se trag cu ele fascia, astfel că inima aspiră sângele cu multă uşurinţă. Acest act fiziologic îşi are aplicaţiunea în clinică, căci el explică cum plăgile mari dela baza gâtului sunt mai totdeauna mortale, favorizând întrarea aerului prin vasele ce rămân deschise. Fascia mijlocie are şi rolul de a menţine muşchii subhioidieni la locul lor, în timpul contracţiunii. (Charpy.)

Această fascie e un rest dintr'o vastă lamă musculară sterno-omo-hioidiană, întinsă dela osul hioid la umăr şi la stern şi care există la unele animale inferioare. Din această lamă se izolează cei doi muşchi: omo-hioidianul

și sterno-hioidianul, iar restul rămâne fascie. Dintre toate fasciile gâtului singura, care merită până la oarecare punct titlul de aponevroză, este aceasta.

Fascia cervicală profundă *(aponevroza cervicală profundă, fascia praevertebralis)*. Fascia cervicală profundă are o formă patru-

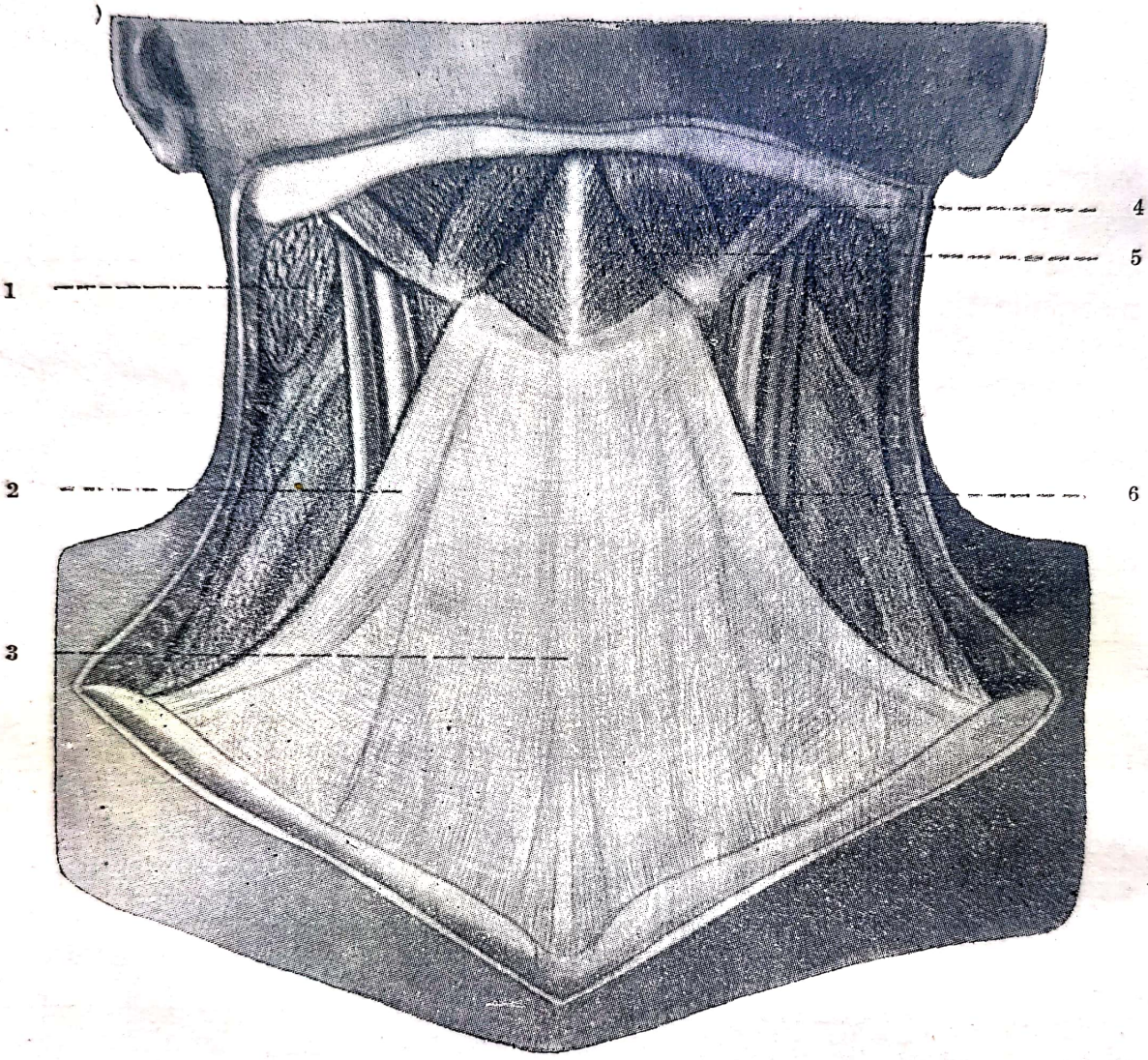

Fig. 602.

1 = Sterno-cleido-mastoidian ; 2 = Omo-hioid ; 3 = Fascia mijlocie ; 4 = Digastric ; 5 = Milo-hioid ; 6 = Omo-hioid.

lateră și acoperă mușchii prevertebrali; de aceea se mai numește cu drept cuvânt *fascia prevertebrală*. Ea prezintă două fețe și patru margini.

Fața anterioară e în raport pe linia mediană cu faringele și esofagul, cu care o unește un țesut celular; pe părțile laterale vin în raport cu pachetul vasculo-nervos al gâtului și cu simpaticul, care e aplicat pe ea, (îndărătul și înăuntrul pachetului vasculo-nervos) într'o dedublare a acestei fascii.

Faţa posterioară acopere muşchii prevertebrali (marele drept anterior, micul drept anterior şi lungul gâtului), cărora le formează teci învelitoare.

Marginile laterale ale acestei fascii se fixează pe apofizele transverse ale vertebrelor cervicale; în sus se fixează pe apofiza bazilară a occipitalului, iar în jos pătrunde în mediastin, unde se continuă cu ţesutul celular al mediastinului.

Teaca viscerală. Teaca viscerală este un înveliş lamelos care înveleşte tracheea, esofagul şi corpul tiroid şi permite alunecarea acestor organe în timpul respiraţiei, deglutiţiei şi mişcărilor gâtului. (Charpy.) Dispoziţiunea pe care o prezintă la fiecare organ în parte va fi studiată ulterior, odată cu organele respective. Trebuie spus că această teacă este legată pe lături de coloana vertebrală prin două lame sagitale ce se fixează înapoi pe fascia prevertebrală; cu modul acesta se limitează un spaţiu retrovisceral, limitat înainte de conductul alimentar, iar înapoi de fascia prevertebrală; în acest spaţiu se găseşte un ţesut celular abundent în care pot să migreze colecţiuni purulente sau abcese reci.

Teaca vasculară. Pachetul vasculo-nervos al gâtului, compus din carotidă, jugulara internă şi pneumogastric sunt conţinute într'un înveliş comun, numit teaca vasculară. Teaca vasculară aderă înăuntru de teaca viscerală, iar înafară de fascia mijlocie.

Spaţiul supra-sternal. Acest spaţiu are forma unui triunghi, cu vârful în sus, cu baza în jos; el e format înainte de fascia cervicală superficială, iar înapoi de fascia cervicală mijlocie. In spaţiul supra-sternal se găsesc: ţesut celular grăsos, ganglioni, vinele jugulare anterioare şi arcul vânos care le leagă. Din el pleacă două prelungiri *(Recessus laterales)* care merg înapoia muşchilor sterno-cleido mastoidiani.

3° MUŞCHII REGIUNII POSTERIOARE A TRUNCHIULUI (SPATELUI) ŞI AI CEFEI.

Am văzut că ceafa, ca regiune topografică face parte din gât: din cauză că muşchii ei au o strânsă legătură cu muşchii spatelui, studiul lor este înglobat într'un acelaş capitol. Din punct de vedere al formei şi al situaţiunii ior, muşchii acestei regiuni sunt de două feluri: muşchii superficiali, laţi şi muşchii profunzi, lungi. Deşi strânşi laolaltă, aceşti muşchi au semnificaţiuni diferite; unii din ei, şi anume cei mai superficiali au valoarea unor muşchi ai membrului superior; alţi muşchi subjacenţi, tot laţi ca şi precedenţii, sunt muşchii costali şi numai cei profunzi sunt muşchi veritabili dorsali (autohtoni). Fiecare din clasificaţiile de mai sus ar putea servi la studiul acestor muşchi, atât de complexi ca dispoziţiune, ca inserţiune şi ca semni-

Scanned with OKEN Scanner

ficare morfologică. Insă tocmai pentru uşurinţă vom proceda la studiul lor în ordinea întâlnită în disecţie. Muşchii sunt aşezaţi pe mai multe planuri şi în ordinea aceasta îi vom studia.

MUŞCHII PLANULUI INTÂI.

In primul plan întâlnim *trapezul* şi *dorsalul mare;* ambii depind atât de spate cât şi de membrul superior.

Trapezul *(M, trapezius)*. Trapezul are o formă triunghiulară, cu baza la coloana vertebrală şi vârful la umăr. Impreună cei doi muşchi alcătuiesc o lamă rombică ce ocupă regiunea cefei şi partea superioară a regiunii spatelui. (Fig. 603.)

Inserţiuni. La partea internă, el se inseră pe linia curbă occipitală şi pe toată întinderea liniei mediane, dela protuberanţa occipitală externă până la apofiza spinoasă a celei de a douăsprezecea vertebră dorsală.

Aceste inserţiuni se fac astfel: pe linia curbă occipitală superioară în treimea internă, pe protuberanţa occipitală externă, pe ligamentul cervical posterior, pe apofiza spinoasă a celei de a şaptea vertebră cervicală, pe apofizele spinoase ale celor 12 vertebre dorsale şi pe ligamentul supraspinos dorsal.

Dealungul acestei complexe linii de inserţiune se găsesc trei lame aponevrotice: una patrulateră, puţin caracteristică, (uneori însă destul de dezvoltată) situată în partea superioară şi care îl leagă de protuberanţa occipitală externă; alta mijlocie, triunghiulară, foarte evidentă, ce corespunde ultimelor trei vertebre cervicale şi primelor două vertebre dorsale: aceasta se uneşte cu cea de partea opusă, formând un romb aponevrotic; însfârşit a treia aponevroză are tot forma triunghiulară, ocupă unghiul inferior al muşchiului şi se continuă cu aponevroza lombară.

La omul viu, cele trei aponevroze determină nişte depresiuni plane; mai ales aponevroza de mijloc formează cu cea de partea opusă o depresiune ovalară sau rombică, în care proemină apofiza spinoasă a vertebrei a 7-a cervicale. Aponevroza inferioară maschează la omul viu forma adevărată a muşchiului, care apare trunchiat şi uneori cu două vânfuri. (Richer.) (Fig. 606 şi 610.)

Dela această inserţiune internă, fibrele musculare converg, fiind descendente, transverse şi ascendente, către umăr, unde se inseră pe *claviculă, acromion* şi *spina omoplatului*. Inserţiunea pe acromion şi pe spina omoplatului se face prin câte o aponevroză, aşa că dacă ţinem seama de cele trei aponevroze după inserţiunea de origine, în constituţia acestui muşchi se găsesc cinci aponevroze.

Scanned with OKEN Scanner

Această inserțiune se face în modul următor: fibrele superioare, oblic descendente, se fixează pe treimea externă a marginii posterioare și pe fața superioară a claviculei; fibrele mijlocii, transversale, se inseră pe marginea posterioară a acromionului și pe buza superioară a marginii posterioare a spinei omoplatului (pe buza inferioară se inseră deltoidul); fibrele inferioare, ascendente, se termină pe o aponevroză triunghiulară, care alunecă pe fețișoara terminală triunghiulară a omoplatului, prin ajutorul unei burse seroase și apoi se termină pe tuberculul trapezului de pe spina omoplatului. Aceasta aponevroză determină la omul viu o depresiune.

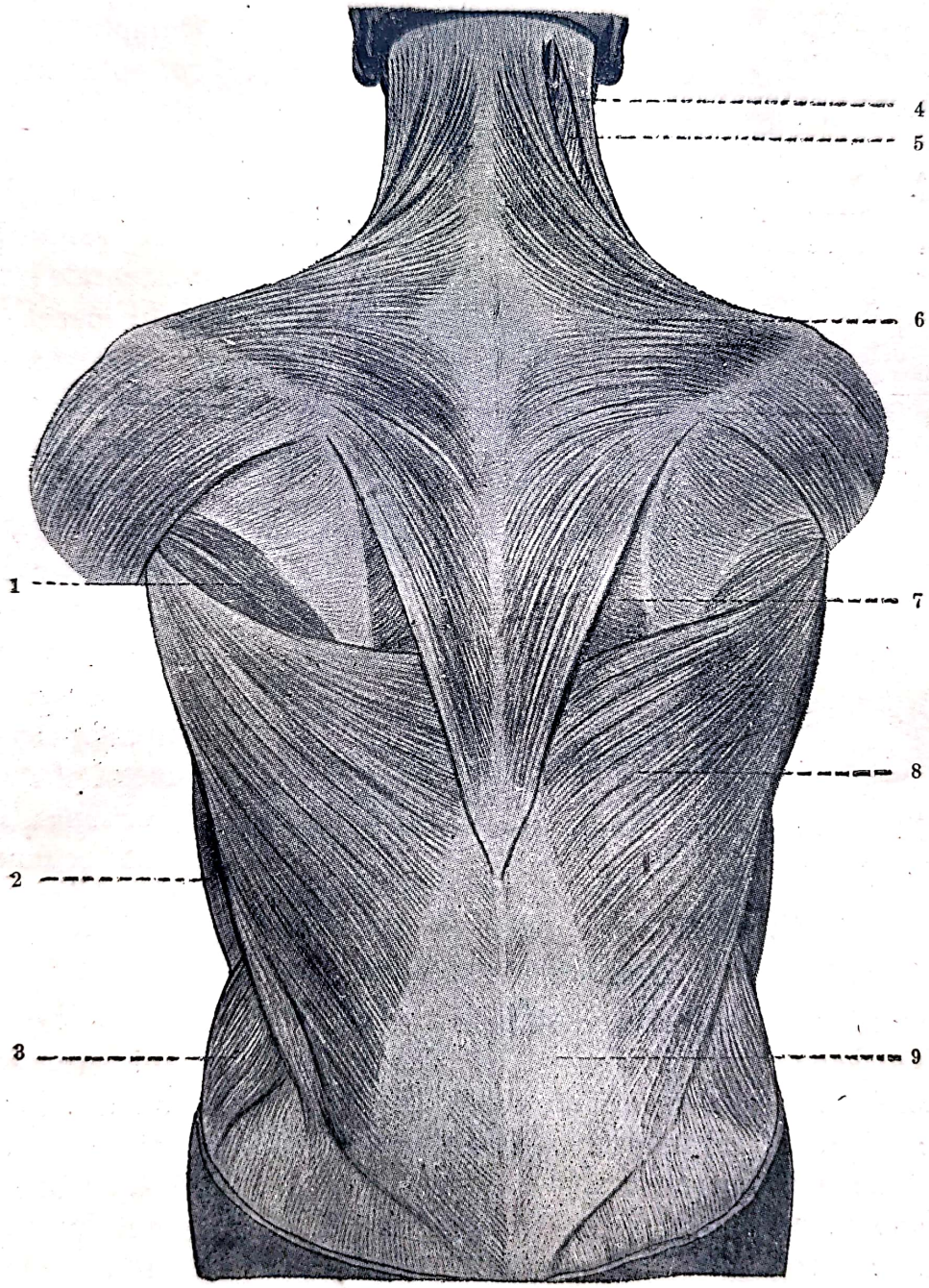

Fig. 603.

1 = Rotundul mare; 2 = Dorsalul mare; 3 = Oblicul mare; 4 = Sterno-cleido-mast.; 5 = Splenius; 6 = Trapezul; 7 = Unghiularul; 8 = Dorsalul mare; 9 = Fascia dorso-lombară.

Scanned with OKEN Scanner

La omul viu, fibrele descendente contribuie la formarea conturului cefei mai ales în partea lui inferioară; în anumite mişcări violente ele se pot desemna sub piele. Fibrele transversale sunt foarte puternice şi se reliefează la suprafaţa corpului. Fibrele inferioare se desemnează uneori foarte bine sub piele.

RAPORTURI. Faţa posterioară e acoperită de piele, de care aderă intim. Faţa anterioară acopere muşchii planurilor următoare (complexul mare, splenius, unghiularul, romboidul, dinţatul posterior, muşchii şanţurilor vertebrale şi dorsalul mare).

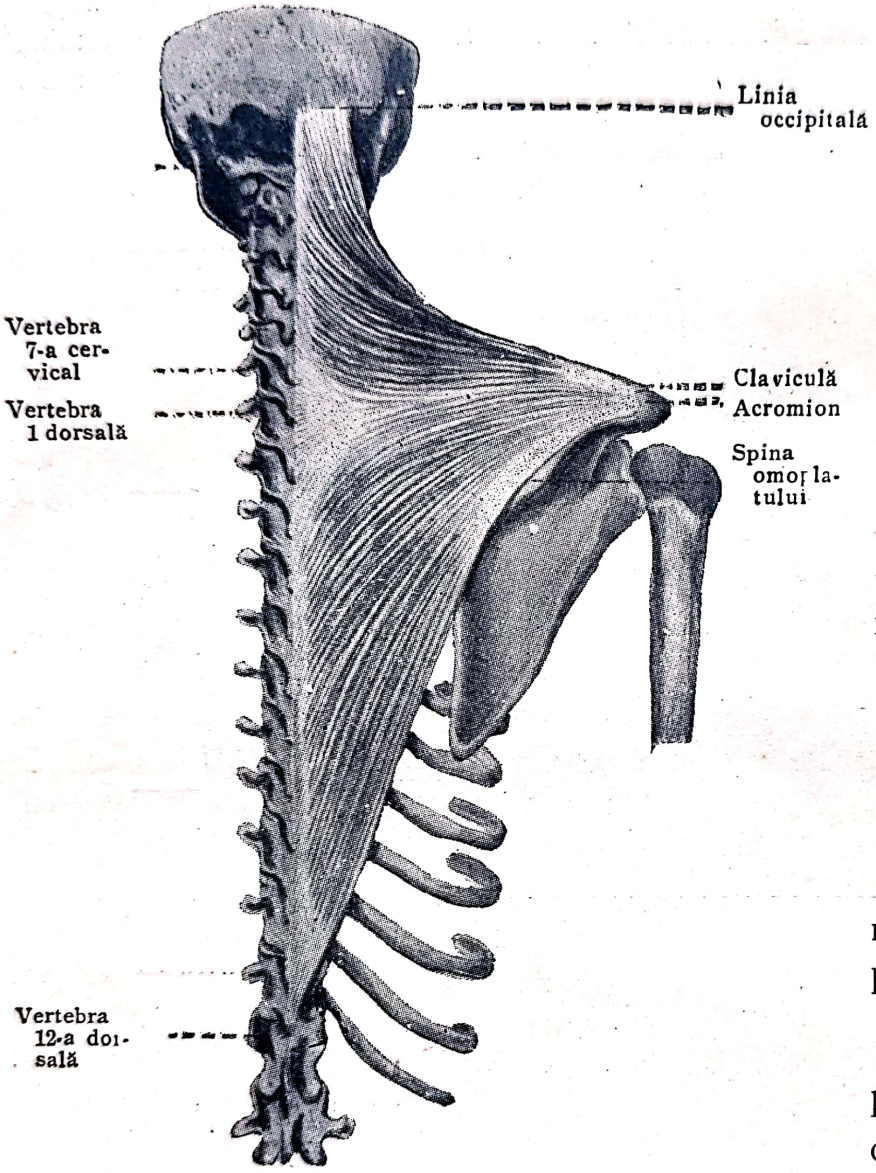

Fig. 604.

Inserţiunile trapezului.

Marginea anterioară determină cu marginea posterioară a sterno-cleido-mastoidianului *triunghiul supra-clavicular*.

ACŢIUNE. Când muşchiul îşi ia punctul fix pe inserţiunea internă, acţiunea lui variază după cum se contractă muşchiul în întregime sau fiecare grup de fascicole; fascicolele superioare ridică umărul şi-l duc înăuntru. Fascicolele mijlocii îl apropie de linia mediană. Fascicolele inferioâre trag de extremitatea internă a spinei omoplatului, şi o scoboară; în acelaşi timp se produce o rotaţie a omoplatului, graţie căreia unghiul intern se aproprie de linia mediană, iar unghiul extern se ridică; mişcarea omoplatului drept (văzută dinapoi) e atuncia contrarie mişcării unui ceas (Braus). Când acest muşchi se contractă în întregime, se admite în general, că el ridică umărul şi-l trage înăuntru.

Scanned with OKEN Scanner

După Braus în asemenea cazuri se produce o rotaţiune propriu zisă, adică unghiul inferior se deplasează şi el înafară şi înainte, nu ca în cazul de contracţiune numai a fibrelor ascendente, când unghiul inferior se coboară paralel cu coloana vertebrală. Când tot muşchiul se contractă, la componenta rotatorie a fibrelor ascendente, se adaugă şi cea a fibrelor descende; în consecinţa avem o rotaţiune deplină a omoplatului.

Când muşchiul îşi ia inserţiune fixă pe omoplat, fibrele superioare înclină capul de partea respectivă şi produce în acelaş timp o mişcare de rotaţiune, ce duce faţa de partea opusă; fibrele mijlocii înclină coloana vertebrală de partea lor şi fibrele inferioare pot contribui la ridicarea corpului în întregime (acţiune de cătărare). Trapezul mai are rolul foarte important de a menţine prin tonicitatea lui, umărul la înălţimea sa normală.

Când muşchiul e paralizat umărul cade în jos şi înainte. În clinică se văd paralizii izolate ale fiecărei porţiuni.

INERVAŢIUNE. Este inervat de spinal şi de plexul cervical profund; mai primeşte câteva ramuri accesorii din marele nerv occipital.

Dorsalul mare *(M. latissimus dorsi)*. Dorsalul mare este un muşchi foarte lat (cel mai lat muşchi al corpului), de formă triunghiulară, ocupând partea posterioară şi inferioară a trunchiului. (Fig. 603.)

INSERŢIUNI. El se inseră pe faţa externă a celor 3 sau 4 ultime coaste, prin fascicole încrucişate cu digitaţiunile oblicului mare şi pe o aponevroză, de formă triunghiulară, numită aponevroza lombo-dorsală *(fascia lumbodorsalis)* pe care o vom studia ulterior.

Prin intermediul acestei aponevroze, fibrele lui se inseră pe apofizele spinoase ale ultimelor 5--6 dorsale, pe cele 5 vertebre lombare, creasta sacrată *(Pars vertebralis)* şi pe treimea posterioară a buzei externe a crestei iliace *(pars iliaca)*; uneori mai există înafara fascicolelor costale *(pars costalis)* câteva fibre musculare, care pleacă de pe vârful omoplatului *(pars scapularis)*.

Dela aceste inserţiuni interne, fibrele lui converg către axilă. La nivelul părételui posterior al axilei, fibrele dorsalului mare ocolesc rotundul mare şi se aşează pe faţa anterioară a acestui muşchi; apoi prin ajutorul unui tendon patrulater, se termină în fundul culisei bicipitale. Tendonul dorsalului mare se găseşte adesea ori unit cu tendonul rotundului mare.

La omul viu, muşchiul din cauza formei sale turtite nu se desemnează la suprafaţă cu o forma sa proprie ci se modelează pe parţile subjacente muşchii spinali, coaste, dinţat. Totuşi marginea lui superioară poate să se profileze uneori mai ales când bratul e ridicat; deasemenea se poate vedea linia de inserţiune a muşchiului pe aponevroza lombară formând cu cea de parte opusă un romb lombar (Braus). Când braţul este ridicat, vertical, atunci apare porţiunea

lui axilară, foarte deslușit (Fig. 607) formând impreună cu rotundul mare, păretele posterior al axilei.

RAPORTURI. Raporturile acestui mușchi trebuiesc examinate în regiunea spatelui și în regiunea axilei.

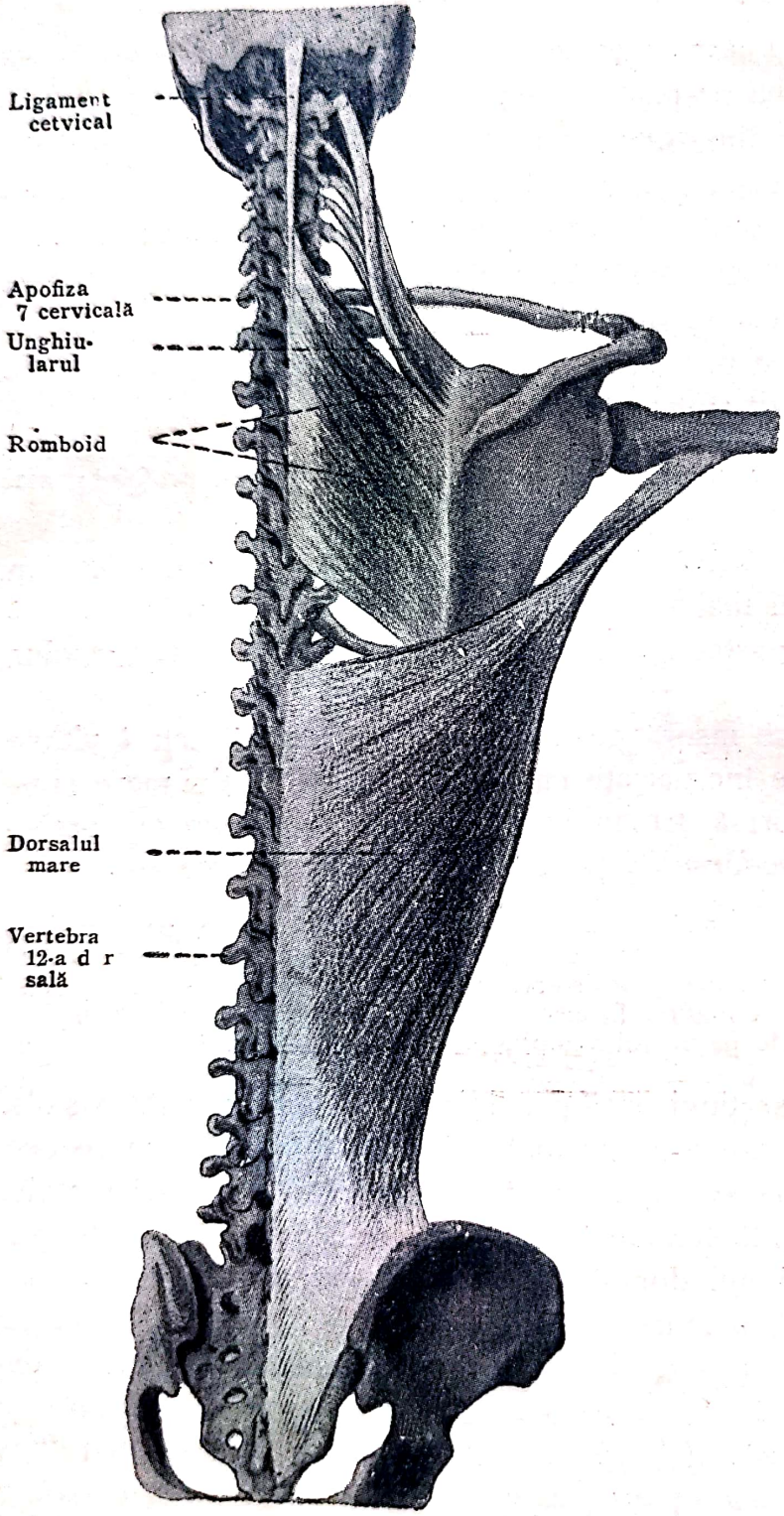

Fig. 605.

Inserțiunile dorsalului mare, unghiularului și romboidului.

In regiunea spatelui avem următoarele raporturi: Fața posterioară e acoperită de piele, iar în partea superioară de trapez. Fața anterioară acopere mușchii planurilor următoare (dințați inferiori, spinali, unghiularul omoplatului, coastele 7-a, 8-a și a 9-a și ultimele spații intercostale). Marginea externă (anterioară) e în raport cu oblicul mate, de care e separată în porțiunea inferioară printr'un triunghi, cu baza inferioară, cunoscut sub numele de *triunghiul lui Petit (trigonum lumbale)*. Acest triunghi e delimitat de dorsalul mare, de oblicul mare și creasta osului iliac; este unul din punctele slabe ale abdomenului, prin care se pot face herniile lombare.

In axilă, dorsalul

mare se găseşte situat înaintea muşchiului rotund mare şi împreună cu acesta formează păretele posterior al axilei.

ACŢIUNE. Acţiunea muşchiului variază după cum punctul fix este pe coloana vertebrală sau pe umer. Când punctul fix este pe coloana vertebrală, el acţionează asupra umerului, şi anume: scoboară braţul ridicat; odată scoborît, el îl pune în rotaţiune înăuntru şi îl duce înapoi, astfel că mâna poate atinge fesa. El este adductor, rotator înăuntru şi flexor al braţului.

Când braţul e în poziţie de repaus, fibrele lui superioare, orizontale, (care se inseră pe omoplat) acţionează asupra omoplatului şi îl duc înăuntru; fibrele lui inferioare, oblice, scoboară umărul. Fascicolele lui superioare aplică omoplatul pe torace şi contribuiesc la menţinerea omoplatului pe torace.

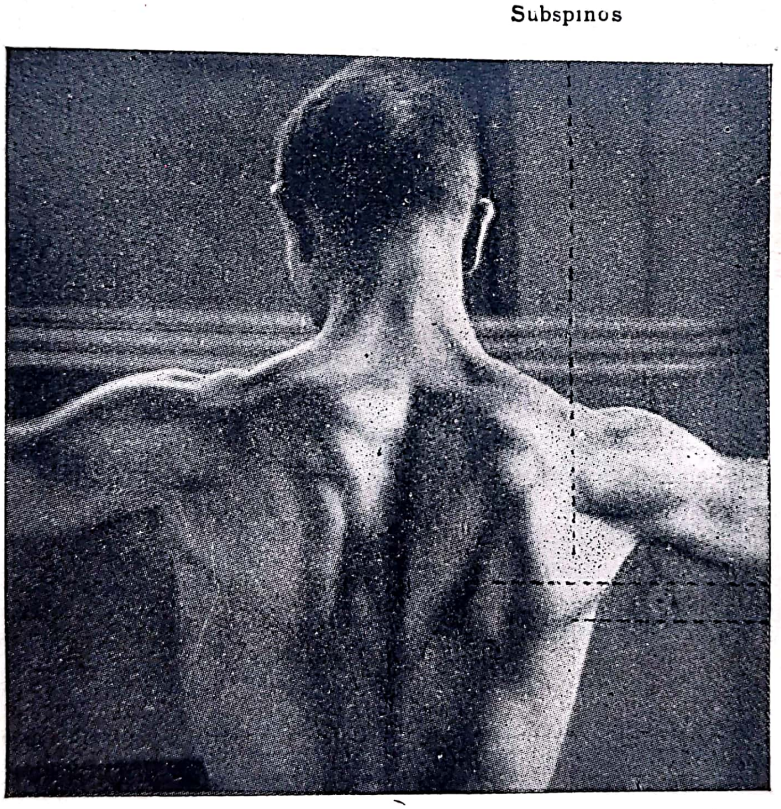

Fig. 606.

Se vede profilul trapezului şi depresiunile aponevrotice.

(Clişeu *Fleischer.*)

Când punctul fix e pe umer, el ridică corpul (acţiunea de acăţare) şi intervine în respiraţie (inspirator).

INERVAŢIUNE. E inervat de o ramură din plexul brachial.

VARIETĂŢI. Printre varietăţile acestui muşchi, cea mai importantă în practica chirurgicală este anomalia, cunoscută sub numele de *arcul axilar muşchiular al lui Langer (Achselbogen).* Este vorba de un fascicol supranumerar, care se găseşte în axilă şi care pleacă dela dorsalul mare la pectoral, trecând ca o punte peste biceps, coraco-brachial şi pachetul vasculo-nervos al axilei. Se înte-

lege uşor că acest fascicol muscular trebuie să fie secţiouat, atunci când vrem să descoperim artera axilară.

PLANUL AL DOILEA.

Al doilea plan muscular este formmat din 5 muşchi: *unghiularul omoplatului, romboidul, cei doi dinţaţi posteriori* şi *splenius.* (Fig. 608.) Muşchii acestui plan se suprapun în parte; cu alte cuvinte nu sunt situaţi la acelaşi nivel. După ce ridicăm trapezul şi cu dorsalul, toţi cei cinci muşchi ne apar, însă nu în acelaş grad; sub dorsal, dinţatul mic postero-inferior este deasemenea vizibil. Dinţatul mic postero-superior este vizibil numai prin partea lui superioară, care depăşeşte puţin pe romboid. Spleniul, deşi este vizibil în porţiunea lui superioară, este acoperit în porţiunea lui inferioară de dinţatul mic postero-superior şi de romboid. Dacă ţinem seamă că cei doi dinţaţi sunt legaţi între ei, printr'o aponevroză şi ca atare sunt la acelaş nivel atunci putem stabili următoarea suprapunere a muşchilor acestui plan:

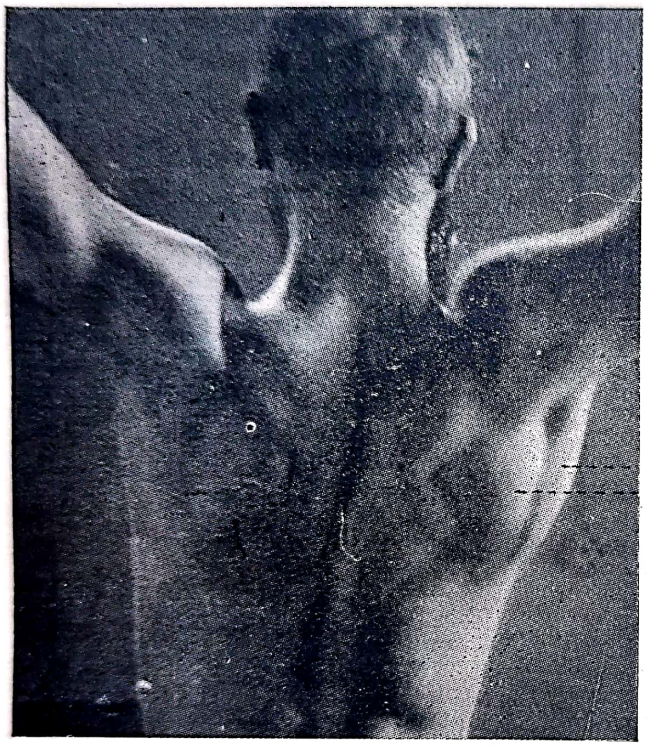

Fig. 607.

Din cauza ridicării braţelor, spina omoplatului s'a deplasat devenind aproape verticală; deasenem s'a deplasat şi aponevroza de inserţiune pe spină; astfel conturul muşchiului e neregulat.

(Clişeu *Fleischer.*)

1. romboid şi unghiular.
2. cei doi dinţaţi posteriori.
3. splenius.

De asemenea, din punct de vedere al semnificaţiunei lor morfologice, muşchii acestui plan au valoare diferită: pe când romboidul şi unghiularul depind de musculatura membrului superior, ce doi dinţaţi sunt nişte muşchi costali. Cât despre splenius, el aparţine spatelui şi ar trebui studiat cu muşchii grupului următor; pentru uşurinţă îl vom studia însă în acest grup.

Unghiularul omoplatului *(M. levator scpulae).* Unghiularul este un muşchi puternic, de formă triunghiulară, situat pe părţile laterale ale cefei şi răspunzând înainte fosei supraclaviculare. (Fig. 605.)

INSERŢIUNI. El ia naştere prin 4—5 fascole pe primele 4—5 apofize transverse (tuberculii posteriori) ale vertebrelor cervicale; de acolo, fascicolele lui merg în jos şi se unesc într'un trunchi comun, ce se inseră pe unghiul intern al omoplatului. La omul viu, el apare uneori prin partea lui superioară în triunghiul supraclavicular prin porţiunea lui terminală, situată sub trapez, el contribuie să lărgească conturul gâtului în jos.

RAPORTURI. El e acoperit de trapez şi de sterno-cleido-mastoidian; acopere muşchii planului următor.

ACŢIUNE. Impreună cu porţiunea descendentă a trapezului, ridică omoplatul în totalitate; deasemenea imprimă omoplatului o mişcare de rotaţiune, împrejurul unui ax, ce trece prin unghiul extern; acest unghi rămâne fix, pe când unghiul intern se ridică, iar cel inferior se apropie de linia mediană (Poirier). Când muşchiul îşi ia punctul fix pe omoplat, el înclină coloana vertebrală de partea lui. Unghiularul contribuie, împreună cu romboidul, la menţinerea omoplatului în poziţiune.

INERVAŢIUNE. Este inervat de o ramură din plexul brachial sau din cel cervical.

Romboidul *(M. rhomboideus).* Romboidul, numit astfel din cauza formei lui, se întinde din partea inferioară a cefei în partea superioară a regiunii dorsale. (Fig. 605.)

INSERŢIUNI. Se inseră pe partea inferioară a ligamentului cervical posterior, pe apofiza spinoasă ale primelor patru *vertebre dorsa'e* şi a ultimei cervicale (7-a); de acolo fibrele lui scoboară către marginea spinală a omoplatului şi se inseră pe ea. De cele mai dese ori, romboidul e subdivizat printr'un interstiţiu celular, ce se găseşte în partea lui superioară, în două porţiuni: una superioară mică, numită micul romboid şi alta inferioară, marele romboid. La omul viu, porţiunea inferioară a romboidului se desemnează că un relief situat între marginea spinală a omoplatului, trapez şi dorsalul mare. Când este contractat el se desemează aproape în întregime din e acoperit de trapez.

RAPORTURI. Este acoperit de trapez afară de porţiunea inferioară (Fig. 603) şi acopere dinţatul postero-superior, spleniul şi muşchii şanţurilor vertebrale.

ACŢIUNE. Romboidul are o acţiune analoagă cu aceea a unghiularului; el duce omoplatul înăuntru şi îl ridică în sus (adductor şi ridicător al omoplatului). Prin porţiunea lui inferioară, rotează omo-

platul împrejurul unghiului extern, astfel că unghiul intern se ridică şi cel inferior se apropie de coloana vertebrală. Romboidul continuă direcţiunea dinţatului mare, de care rămâne separat prin marginea vertebrală a omoplatului. Ambii muşchi contribuie la menţinerea omoplatului. Când tonusul lor a slăbit (împreună cu cel al dorsalului), omoplatul se îndepărtează de torace (Scapula alata).

INERVAŢIUNE. E inervat de o ramură din plexul cervical sau brachial.

Micul dinţat posterior şi superior *(M. serratus posterior superior)*. Micul dinţat posterior şi superior este un muşchi subţire, de formă patrulateră, situat în partea superioară a spatelui, sub romboid.

INRSERŢIUNI Micul dinţat posterior şi superior se inseră pe partea inferioară a ligamentului cervical şi pe apofiza spinoasă a celei de a şaptea vertebră cervicală şi a primelor trei dorsale. De acolo muşchiul merge în jos şi se împarte în patru fascicole, ce se prind pe faţa externă a coastelor a doua, a treia, a patra şi a cincea.

RAPORTURI. E acoperit de romboid, acoperă splenius, muşchii stratului următor şi muşchii intercostali.

ACŢIUNE. El ridică coastele şi este un muşchi inspirator.

INERVAŢIUNE. El e inervat de ramuri din primii intercostali.

Micul dinţat posterior şi inferior *(M. serratus posterior inferior)*. Micul dinţat posterior şi inferior este un muşchi subţire de formă patrulateră, situat în partea inferioară a regiunii spatelui.

INSERŢIUNE. Se inseră pe ultimele două apofize spinoase dorsale şi pe primele două lombare. Această inserţiune se face prin ajutorul unei aponevroze, care este intim unită cu cea a dorsalului mare (fascia lombo-dorsală). De aci merge în sus şi se termină prin patru digitataţiuni pe faţa externă a ultimelor patru coaste.

RAPORTURI. Este acoperit de dorsalul mare; acoperă muşchii stratului următor, coastele şi muşchii intercostali.

ACŢIUNE. El scoboară coastele şi este un muşchi expirator După cum vedem, muşchii dinţaţi posteriori au o acţiune antagonistă, atunci când lucrează izolat. Când ambii se contractă în acelaş timp, ei depărtează coastele şi devin inspiratori.

INERVAŢIUNE. El e inervat de ramuri, ce provin din nervii intercostali.

Spaţiul lui Grynfelt *(Tetragonul lombar)*. Acest spaţiu este o regiune topografică importantă, deoarece constitue un punct slab

al abdomenului, pe unde se fac hernii; el e delimitat în modul următor: marginea internă e formată de mușchii spinali, marginea ex-

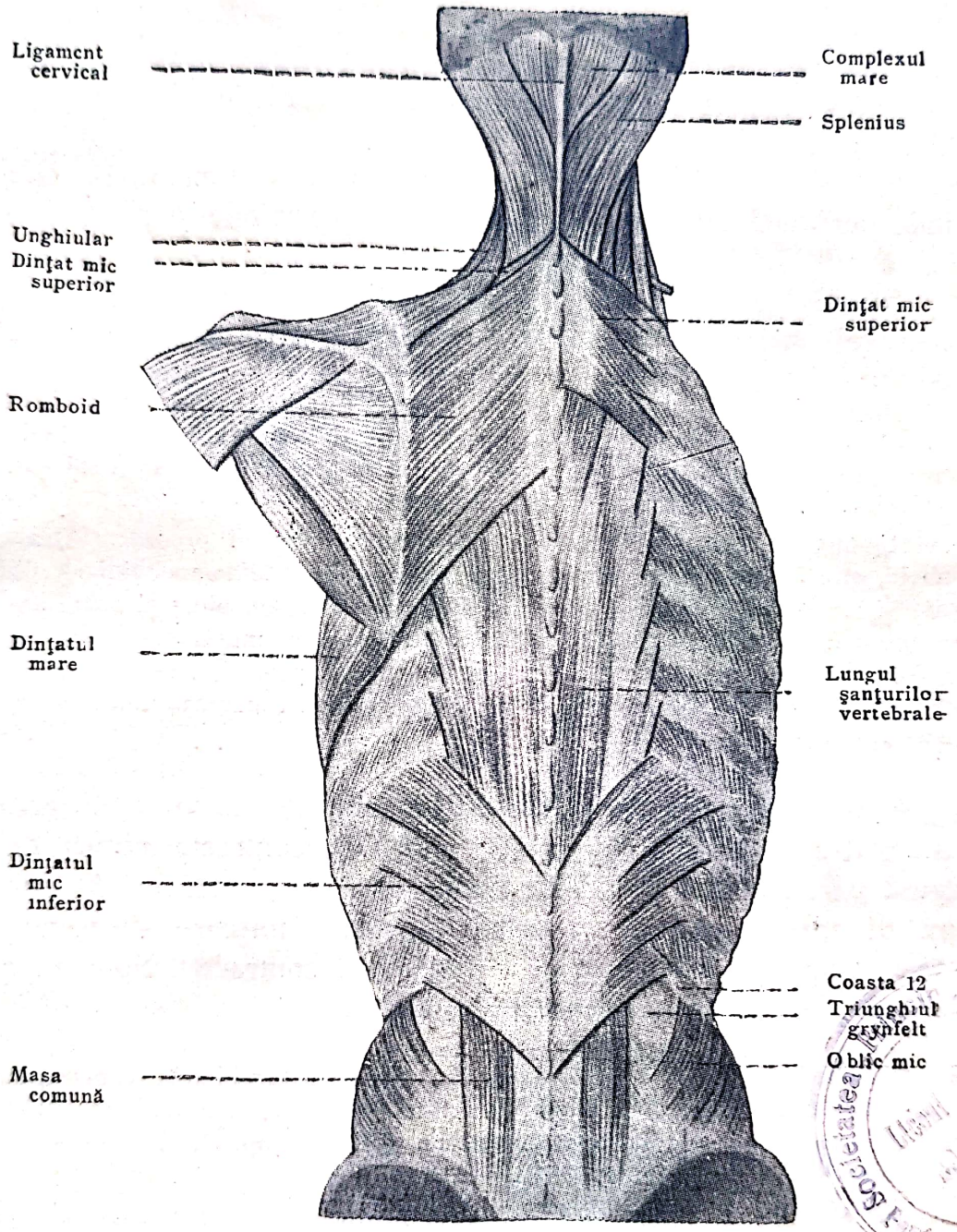

Fig. 608.

ternă de oblicul mic, marginea supero-internă de micul dințat posterior și inferior, marginea supero-externă de coasta 12-a.

Mușchiul splenius *(M. splenius).* Mușchiul splenius este un mușchi subțire, dar destul de lat, situat sub trapez, romboid și dințatul postero-superior; e întins din regiunea cefei în porțiunea superioară a spatelui; el aplică și menține la locul lor, mușchii profunzi subjacenți.

INSERȚIUNI. Spleniul este *un mușchi spino-transversal;* el se inseră pe porțiunea inferioară a ligamentului cervical posterior, pe apofiza spinoasă a ultimei cervicale și a primelor 4—5 vertebre dorsale și pe ligamentele interspinoase. De aci fibrele musculare merg în sus și se împart în două porțiuni, numite spleniul capului și spleniul gâtului.

Spleniul capului este porțiunea cea mai voluminoasă; el se prinde pe jumătatea externă a liniei curbe occipitale și pe fața externă a mastoidei.

Spleniul gâtului este mai subțire de cât precedentul e situat înafara lui; el se prinde pe vârful apofizelor transverse ale atlasului și axelui.

Fibrele lui continuă traiectul fibrelor mușchiului semispinal dorsal de partea opusă împreună cu care el contribuie la formarea unui traiect spiralat cu o reală importanță funcțională (Braus, Siegelbauer).

RAPORTURI. Fața posterioară e acoperită de mușchii precedenți (trapezi romboid, micul dințat posterior și superior și sterno-cleido-mastoidian). Intre trapez și sterno-cleid-mastoidian el este situat imediat sub piele și poate să se desemneze la suprafața gâtului. Fața anterioară acopere mușchii planului următor. Marginea internă determină cu cea de partea opusă un triunghi, în care apar cei doi complexi (semispinalii capului); marginea externă e în raport cu unghiularul omoplatului.

ACȚIUNE. Contracțiunea bilaterală a mușchilor duce capul înapoi, ei sunt deci extensori ai capului. Când se contractă numai de o singură parte, el are mai multe acțiuni: *a)* este extensor, *b)* înclină capul de aceeaș parte, *c)* imprimă capului o mișcare de rotațiune întorcând fața de aceeași parte cu mușchiul contractat. Spleniul gâtului este deci extensor și rotator al capului.

Contracțiunea mușchiului splenius de o parte se combină cu contracțiunea sterno-cleido-mastoidianului în sensul că acesta din urmă, este antagonistul spleniului de aceeași parte și ajutor al spleniului din parte opusă. Tot ca antagonist al mușchiului e și complexul mare de aceiași parte.

INERVAȚIUNE. E inervat de firișoare, ce provin din ramurile cervicale posterioare.

Fasciile și aponevrozele anexate mușchilor precedenți. Fasciile de înveliș ale trapezului, romboidului, dorsalului mare și dințaților nu ies din descripțiunea obișnuită. Nu trebue su uităm că fascia trapezului se continuă înainte cu cea superficială a gâtului.

Aponevroza intermediară a dințaților ocupă spațiul dintre cei doi dințați posteriori, pe care-i unește; în partea internă, se inseră pe apofizele spinoase ale vertebrelor, iar în cea externă pe coaste.

Scanned with OKEN Scanner

Aceasta aponevroză e restul unui muşchi (spino-costal sau dinţatul posterior), care există la unele mamifere şi ocupă tot spaţiul dintre coloana lombară şi cea cervicală, în lărgime el se întinde dela apofizele spinoase la coaste. La om, s'a păstrat sub formă musculară numai partea lui superioară şi inferioară, iar porţiunea mijlocie s'a transformat în aponevroză. (Testut.)

Aponevroza lombară sau *lombo-dorsală (fascia lombo-dorsală)* este o lamă aponevrotică situată în regiunea lombară şi dorsală inferioară. Ea are forma unui triunghi trunchiat; marginea externă dă inserţiune dorsalului mare, marginea internă se fixează pe apofixele spinoase ale ultimelor vertebre dorsale şi pe toate vertebrele lombare. Marginea inferioară se prinde pe creasta iliacă şi pe marginea posterioară a osului coxal; vârful trunchiat e acoperit de trapez. Aponevroza lombară rezultă din fuziunea mai multor aponevroze de inserţiune: a dorsalului mare, a dinţatului postero-inferior, a oblicului mic şi transvers; pe marginea inferioară vin fibre musculare din fesierul mare (vezi aponevrozele posterioare ale abdomenului).

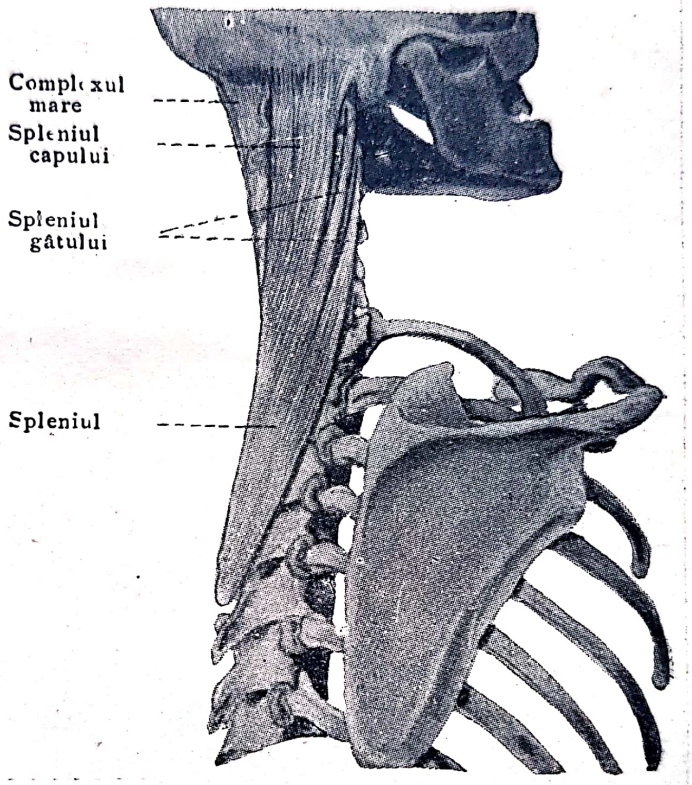

Fig. 609.

PLANUL AL TREILEA.

Planul al treilea, pe care îl avem sub ochii noştrii după ridicarea celor două precedente, este format de o parte şi de alta printr'un complex muscular, numit muşchiul sacro-spinal *(M. sacrospinalis)*. În partea inferioară el este nedivizat şi poarte numele de *masa comună*, iar în regiunea lombară se împarte în trei porţiuni diferite, considerate ca muşchi aparte. Aceşti muşchi sunt: *ilio-costalul, lungul şanţurilor vertebrale* şi *spinalul.* (Fig. 611.)

Vom studia mai întâi masa comună şi apoi cei trei muşchi.

1. **Masa comună.** Masa comună ocupă în regiunea sacrată, şanţurile sacrate, iar în regiunea lombară şanţul, cuprins între apofizele spinoase şi apofizele costiforme; ea este cuprinsă într'o lojă osteo-fibroasă, formată de şanţurile de mai sus şi de aponevroza lombo-dorsală. Masa comună se inseră pe apofizele spinoase ale ultimelor vertebre lombare, pe creasta sacrată, pe faţa posterioară a sacrului, pe creasta iliacă şi pe faţa profundă a aponevrozei lombo-dorsale. Aceste numeroase inserţiuni se fac prin ajutorul unui număr mare de fascicole tendinoase; din alăturarea lor se formează o membrană, numită aponevroza spinală. Cele două aponevroze impreună, alcătuiesc o depresiune plană, de formă rombică, ce nu trebuie confundată cu cea a rombului lombar.

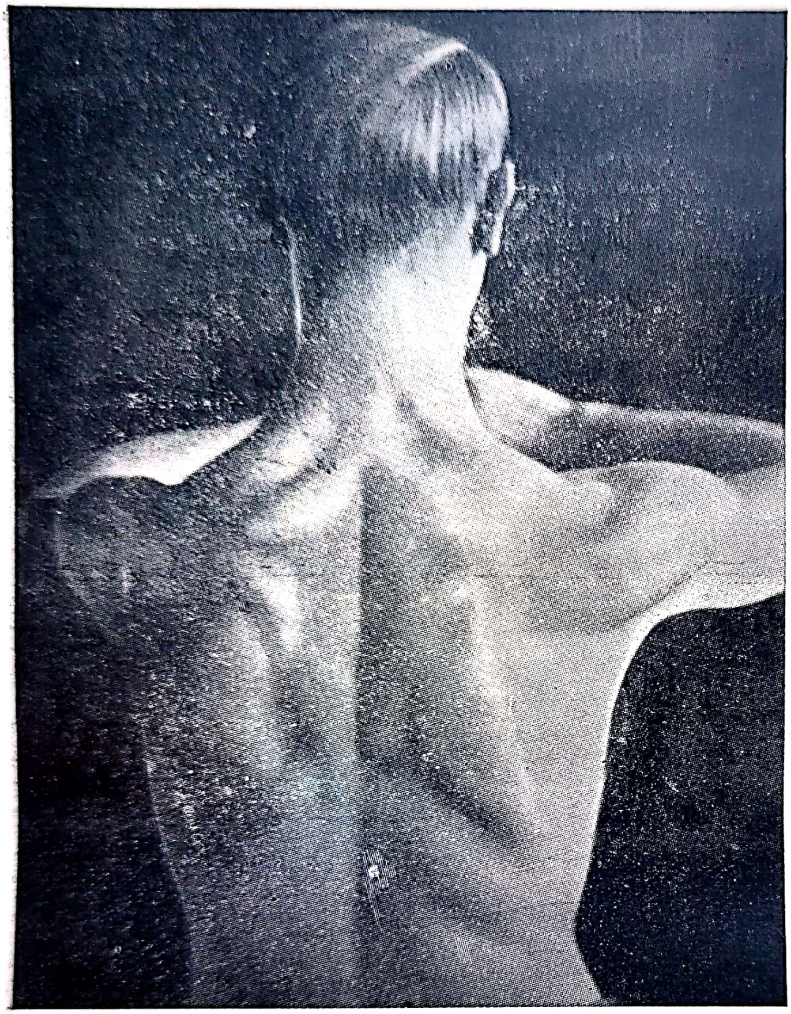

Fig. 610.

Se văd vârfurile inferioare ale trapezului, conturul deltoidului şi depresiunea aponevrotică a acestui muşchi.

(Clişeu *Fleischer.*)

2. **Muşchiul ilio-costal** *(M. ilio-costalis).* Muşchiul ilio-costal numit şi *sacro-lombar,* este cel mai extern şi superficial. Constituţia lui anatomică e foarte complexă. În mod schematic i se poate aplica descripţiunea a lui Testut, asemănătoare în parte cu cea a lui Eisler şi a lui Merkel. Muşchiul pleacă de la masa comună şi merge în sus, încrucişând succesiv toate coastele, până ce ajunge în regiunea

cervicală. În drumul lui, el răspândeşte prin partea externă *fascicole de inserţiune* şi primeşte prin partea lui internă *fascicole de întărire*. *Fascicolele de inserţiune* sunt în număr de 17; ele pleacă de pe partea lui externă şi se termină pe cele 12 unghiuri ale coastelor şi pe cei 5 tuberculi posteriori ai ultimelor vertebre cervicale. *Fascicolele de întărire* sunt în număr de 12; ele pleacă de pe coaste şi ajung la faţa lui internă. Pentru a le vedea, trebue să separăm muşchiul ilio-costal de lungul dorsal şi să-l aruncăm înafară.

Acest muşchi e subdivizat în trei porţiuni: *una lombară (ilio-costalis lumborum), una dorsală (ilio-costalis dorsi)* şi *una cervicală (ilio-costalis cervicis);* aceste subdiviziuni nu sunt bine indicate.

3. **Lungul şanţurilor vertebrale** *(M. longissimus)*. Lungul şanţurilor vertebrale este un muşchi complicat, ce se întinde de la masa comună până la apofiza mastoidă. El

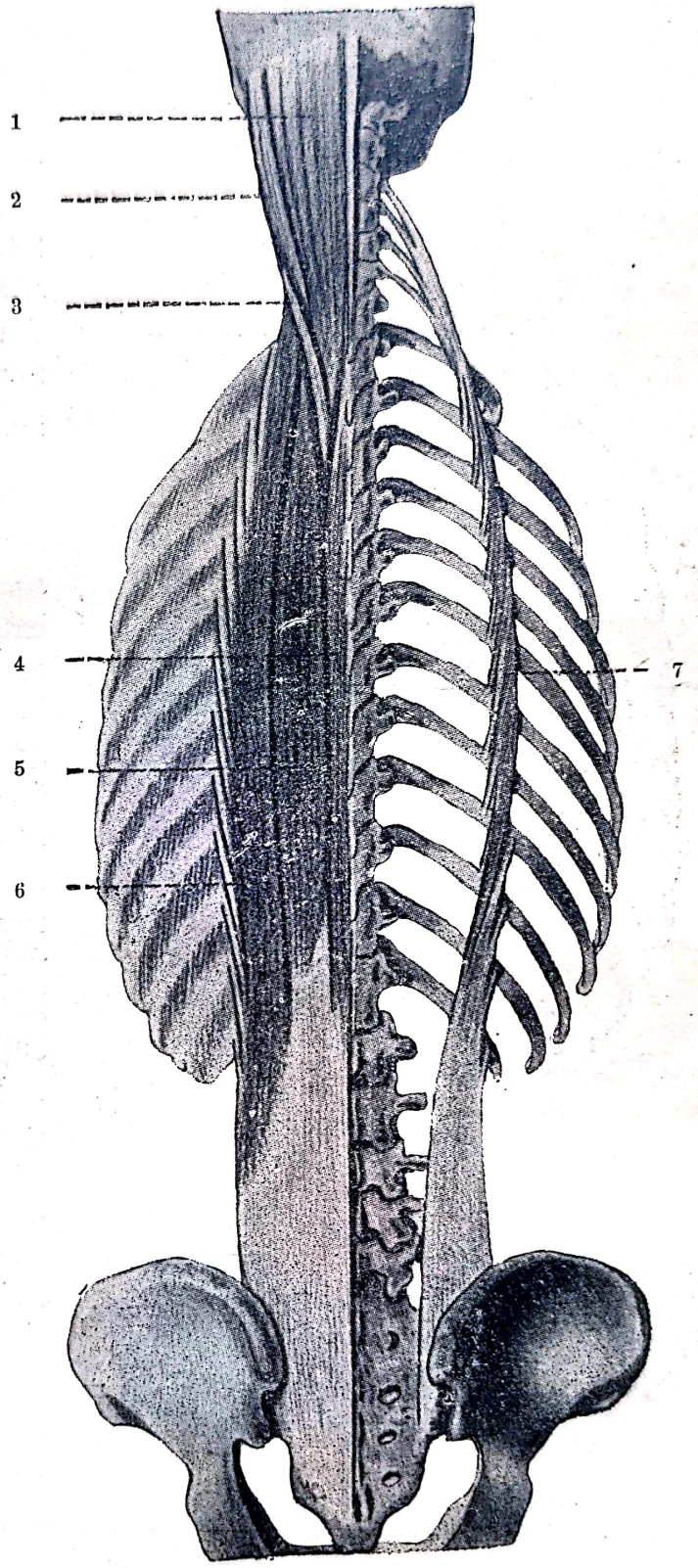

Fig. 611.

1 = Semispinalul capului (Complexul mare); 2 = Lungul capului; 3 = Lungul gâtului; 4 = Spinalul; 5 = Lungul spatelui; 6 = Ilio-costalul; 7 = Ilio-costalul.

Scanned with OKEN Scanner

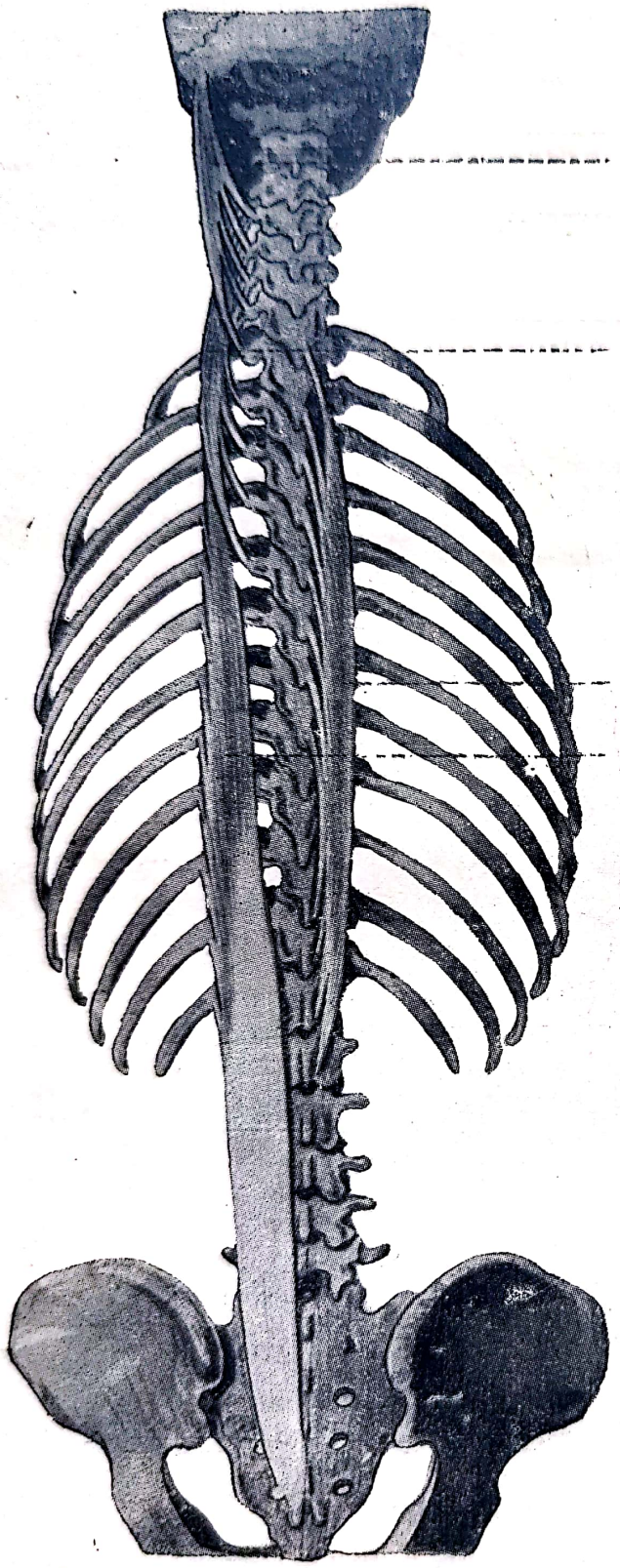

Fig. 612.

1 = Lungul capului ; 2 = Lungul cefei ; 3 = Spinalul ; 4 = Lungul dorsal.

este subdivizat în trei porţiuni: *porţiunea dorsală, porţiune cervicală* şi *porţiuneac cefalică (lungul spatelui, al cefei şi al capului.*

A. **PORŢIUNEA DORSALĂ.** *(M. longissimus dorsi.)* Această porţiune pleacă din partea internă şi superficială a masei comune şi străbate regiunea lombară şi dorsală; ea trimite două feluri de fascicole: unele *costale* şi altele *transversare. Fascicolele costale* sunt externe; ele se fixează pe coaste şi pe echivalentele lor în regiunea lombară, adică pe apofizele costiforme. *Fascicolele transversare* sunt interne; ele merg la apofizele transverse în regiunea dorsală şi la echivalentele lor în regiunea lombară, care sunt tuberculii accesori.

B. **PORŢIUNEA CERVICALĂ.** *(M. longissimus cervicis.)* Această porţiune cunoscută de autorii francezi sub numele de *transversul gâtului,* se inseră în jos pe apofizele transverse ale primelor cinci dorsale prin fascicole tendinoase; acestea se unesc într'un corp muscular, care se împarte în cinci fascicole, ce se prind pe ultimele ninci apofize transverse ale vertebrelor cervicale (tuberculii posteriori).

C. **PORȚIUNEA CEFALICĂ.** *(M. longissimus capitis.)* Aceasta porțiune cunoscută sub numele de *micul complex,* pleacă prin cinci fascicole de pe apofizele transverse ale ultimelor patru vertebre cervicale și prima dorsală; acestea se unesc într'un corp muscular, ce merge în sus și se prinde pe vârful mastoidei.

4. **Spinalul sau spino-spinosul** *(M. spinalis dorsi).* Spinalul e format dintr'o serie de faccicole, situate înăuntrul lungului dorsal, cu care se confundă în parte. Aceste fascicole sunt concentrice și se întind ca niște arcuri de la o apofiză spinoasă la alta; cu drept cuvânt el este numit *spino-spinos.* Inserțiunea acestui mușchi se face în modul următor: naște pe primele două vertebre lombare și ultimele două dorsale, prin fascicole tendinoase; acestea converg către un singur corp muscular, care se unește în parte cu lungul dorsal; cor-

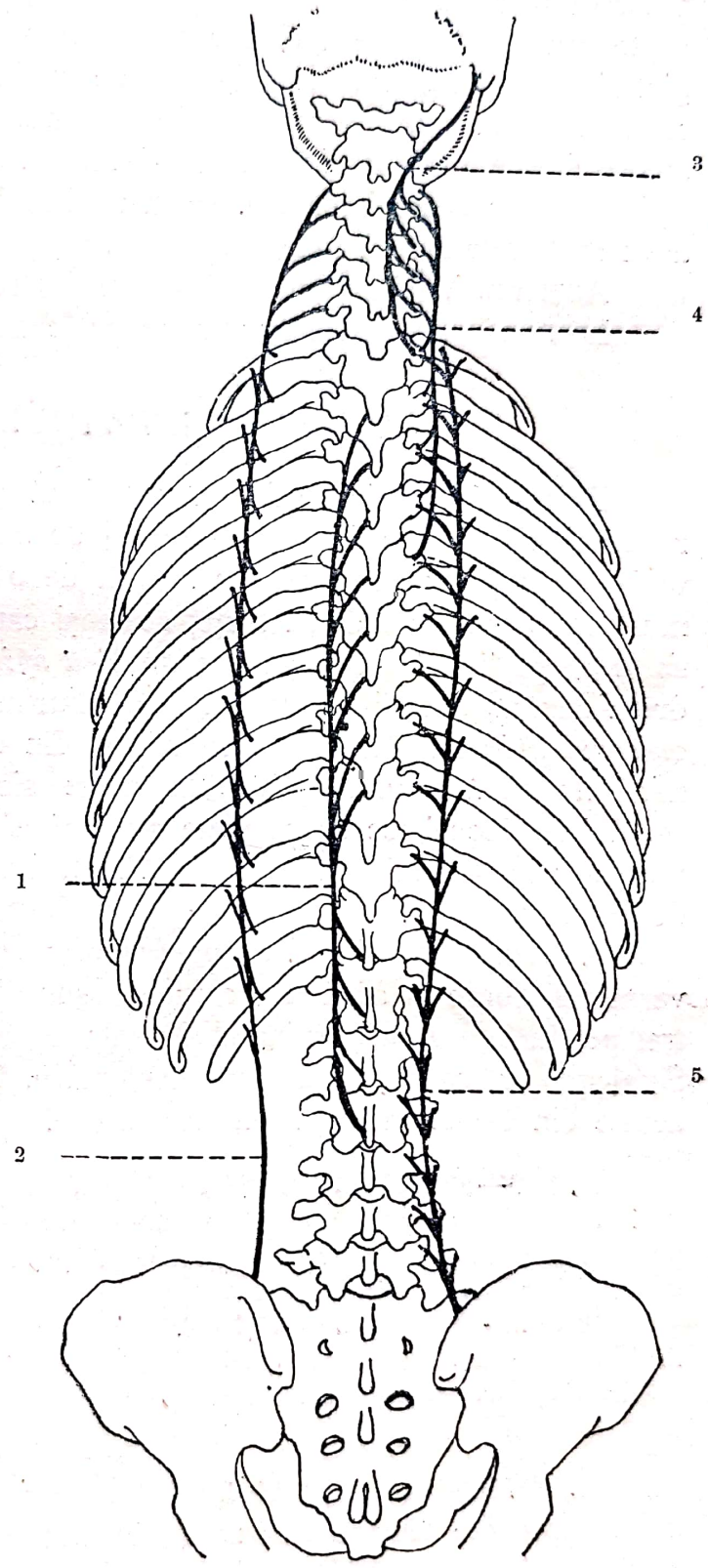

Fig. 613.

1 = Spinalul; 2 = Ilio-costal; 3 = Lungul capului; 4 = Lungul cefei; 5 = Lungul dorsal.

Scanned with OKEN Scanner

pul muscular se împarte în fascicole, ce se înseră pe primele şapte sau opt apofize spinoase dorsale. Acest muşchi există în regiunea dorsală; uneori există fascicole analoage în regiunea cervicală. Muşchiul spinal este în parte confundat cu lungul spatelui; autorii francezi îl consideră ca fiind format de fascicolele de întărire (spinoase) ale acestui muşchi. Pentru a-l izola la disecţie, trebue să tăem legăturile lui cu lungul spatelui.

ACŢIUNE. Vezi acţiunea muşchilor lungi.

INERVAŢIUNE. Vezi inervaţiunea muşchilor lungi.

PLANUL AL PATRULEA.

Planul al patrulea e format din două grupări musculare, cunoscute sub numele de *semi-spinal* şi de *multifid*. (Fig. 614). Nu e vorba de nişte muşchi propriu zişi, ci de o lungă serie de fescicole musculare, prezentând, cu toate, aceleaşi caractere: *de a se întinde de la o apofiză transversă la o apofiză spinoasă supra-jacentă.* Cu drept cuvânt, autorii francezi îl unesc într'un nume comun de *transversarul spinos* iar autorii germani fac din el un sistem aparte numit sistemul *transverso-spinal.* În acest sistem, fascicolele *multifidului* se deosebesc de cele ale *semispinalului* prin lungime; primele sar în drumul lor, două până la trei vertebre, iar cele de al doilea, peste patru.

1. **Semispinalul** *(M. semispinalis)* merge de la apofizele transverse inferioare la apofizele spinoase superioare. El este împărţit în trei porţiuni: *a)* Semi-spinalul dorsal; *b)* Semi-spinalul cefei şi *c)* Semi-spinalul capului sau complexul mare. Cel mai important este aceste din urmă. În regiunea lombară, el lipseşte.

A. **SEMI-SPINALUL DORSAL** *(M. semispinalis dorsi)* ia naştere pe apofizele transverse ale ultimilor şase vertebre dorsale, sare cinci până la şase vertebre şi se termină pe apofizele spinoase ale primelor patru vertebre dorsale şi ale ultimilor două cervicale.

B. **SEMI-SPINALUL CEFEI** *(M. semispinalis cervicis)* pleacă de pe apofizele transverse ale primelor cinci sau şase vertebre dorsale, şi se termină pe apofizele spinoase ale primelor vertebre cervicale (a doua, a treia, a patra şi a cincea).

C. **SEMI-SPINALUL CAPULUI** *(M. semispinalis capitis)*. Semispinalul capului e cunoscut în mod obişnuit sub numele de *complexul mare.* El este un muşchi voluminos şi puternic, aşezat de fiecare parte a liniei mediane.

INSERŢIUNI. În jos, originea lui se face prin fascicole izolate pe apofi-

Scanned with OKEN Scanner

zele transverse ale primelor cinci sau şase vertebre dorsale şi ale ultimelor cinci cervicale. Toate acestea se unesc într'un muşchi, ce merge în sus şi se prinde pe spaţiul dintre cele două linii curbe occipitale. Acest muşchi e divizat în două porţiuni: o porţiune medială mai subţire şi alta laterală mai groasă. Porţiunea medială este numită încă *biventer cervicis,* căci e împărţit printr'un tendon intermediar în două porţiuni.

În ceace priveşte raporturile lui, el e acoperit de către muşchi stratelor precedente (porţiunea cervicală şi cefalică a lungului şanţurilor vertebrale splenius şi trapez). Acopere muşchii profunzi ai cefei. În partea internă vine în contact cu cel din partea opusă.

Multifidul *(M. multifidus).* Multifidul este format şi el din fascicole, care au aceiaşi direcţie, ca şi cele ale precedentului şi de care diferă prin lungimea lor mai mică. Ca că-l vedem în întregime, trebue să ridicăm fascicolele muşchiului semi-spinal care-l acopere parţial. Fascicolele lui se inseră pe apo-

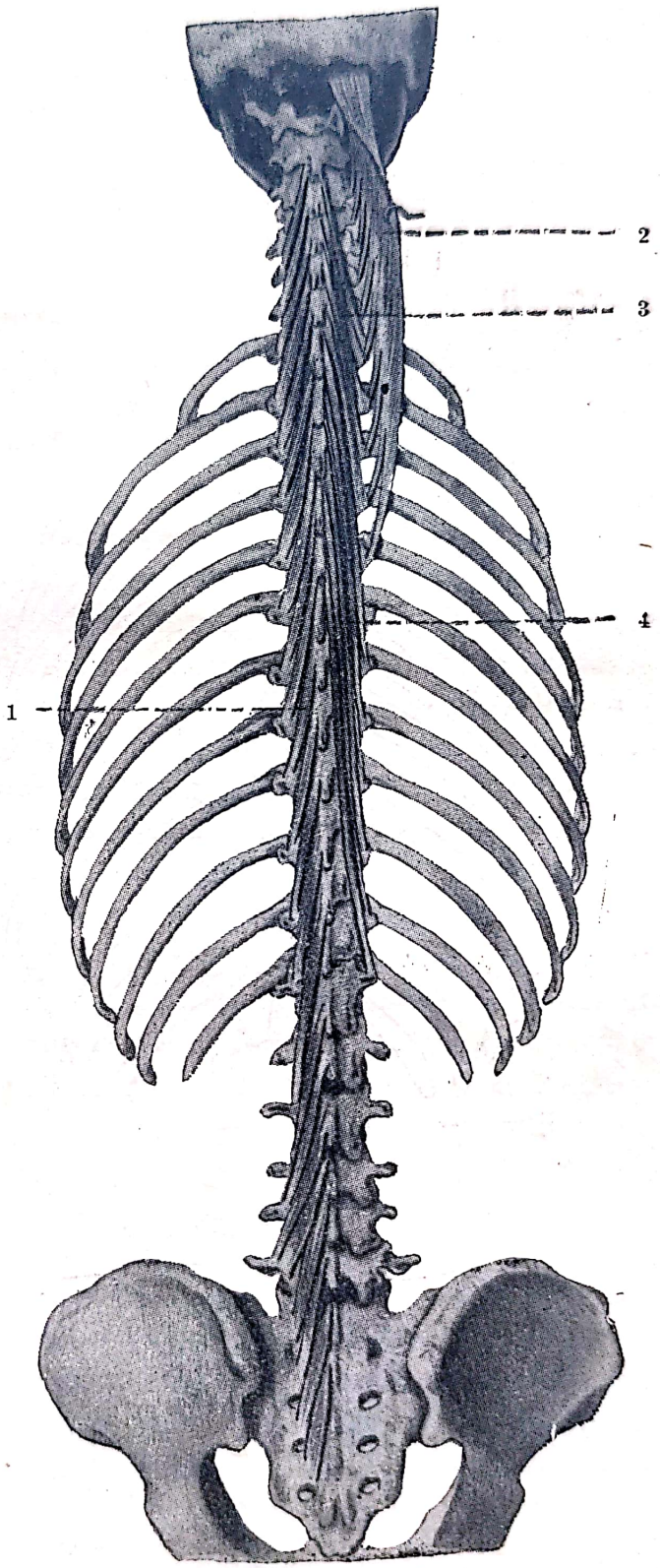

Fig. 614.

1 = Multifid; 2 = Semispinalul capului (Complexul mare); 3 = Semispinalul gâtului; 4 = Semispinalul dorsal.

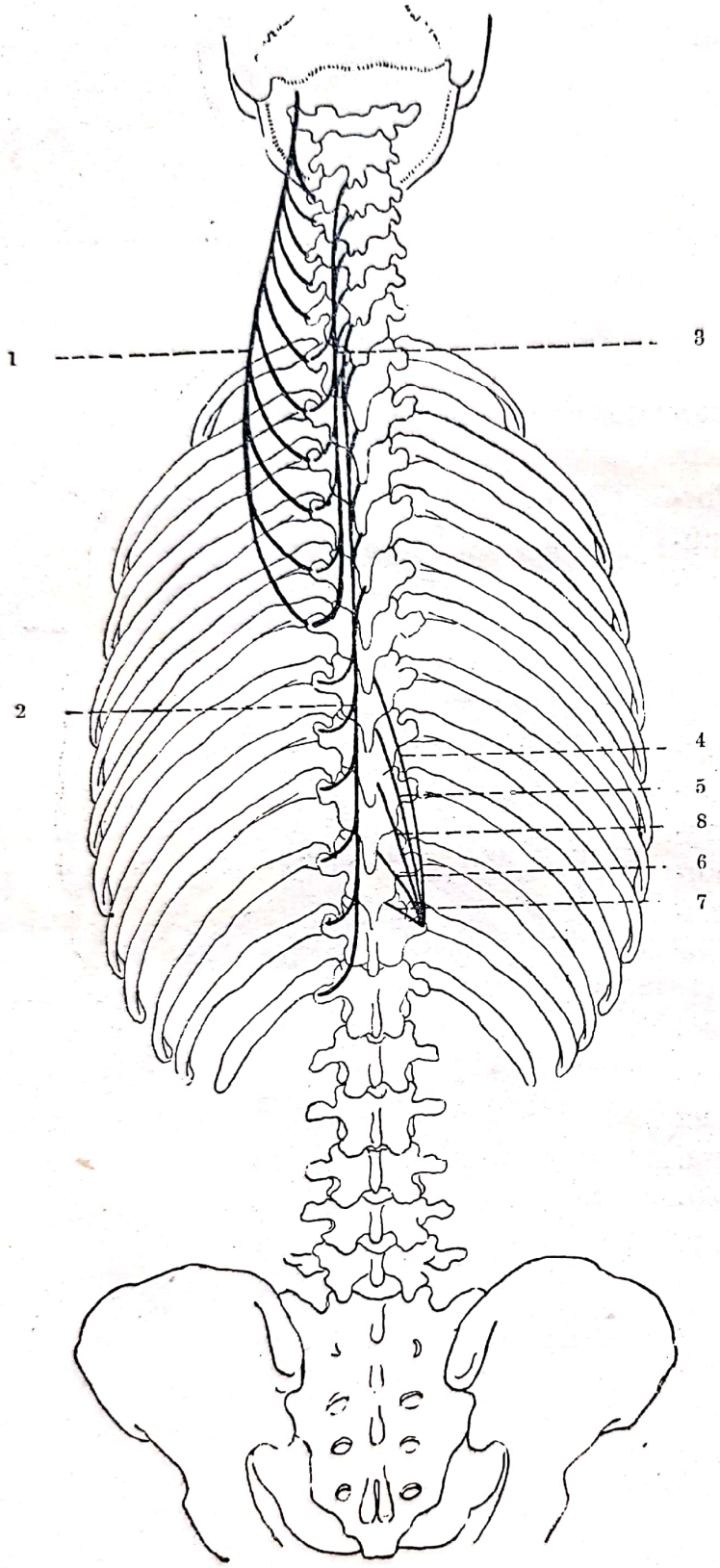

Fig. 615.

1 = Semispinalul capului ; 2 = Spinal ; 3 = Semispinalul cefei ; 4 = Semispinal ; 5 = Multifid ; 6 = Rotator lung ; 7 = Rotator scurt ; 8 = Multifid.

fizele transverse şi de acolo merg în sus, sar două sau trei vertebre, *(multifia scurt şi lung)* spre a se insera pe apofizele spinoase ale vertebrelor a treia sau a patra situate deasupra punctului de plecare. Acest muşchi ocupă regiunea sacrată, lombară, dorsală şi a cefei, până la nivelul primei vertebre cervicale. În regiunea sacrată, originea lor este în şanţurile sacrate, iar în regiunea lombară pe tuberculii accesori, omologi ai apofizelor transverse; în rest, chiar pe aceste apofize.

ACŢIUNEA MUŞCHILOR LUNGI. Muşchii lungi ai spatelui şi ai cefei au o semnificare funcţională foarte importantă. (Braus.) Am văzut modul de constituţie al multifidului şi al semi-spinalului; aceşti muşchi sunt formaţi din fascicolele musculare, care pleacă de la apofizele transverse, sar un număr variabil de vertebre şi se inseră pe apofizele spinoase suprajacente. De la o anumită

apofiză transversă, pleacă un mănunchi de fascicole musculare, la care se adaugă şi fascicolele rotatorilor (vezi muşchii planului al V-lea), şi care leagă apofiza transversă respectivă cu diferitele apofize spinoase suprajacente. Dacă ţinem seama, că de la apofiza transversă din cealaltă parte, radiază la aceleaşi apofize spinoase un mănunchi asemănător, ne dăm seamă că vertebrele sunt prinse într'un sistem static, analog cu al odgoanelor, care susţin catargul unei corăbii (Braus), şi care contribuie în mod considerabil la menţinerea coloanei vertebrale în poziţiunea rectilină; întradevăr de la fiecare din aceste, apofize pleacă câte un sistem analog, care mai mult de cât articulaţiunile şi ligamentele, contribuie la menţinerea coloanei vertebrale. Dacă considerăm aceiaşi muşchi, din punct de vedere al inserţiunilor lor superioare (spinale), vedem că de la o apofiză spinoasă pleacă fascicole musculare părechi, care se duc la apofizele transverse, pe care se inseră; vertebrele pot fi considerate ca fiind suspendate de apofizele spinoase suprajacente, prin ajutorul acestor fascicole musculare. (Braus). Acest rol static e datorit tonusului fascicolelor musculare. Se înţelege însă uşor că în menţinerea coloanei vertebrale, intervine după necesităţi şi contracţiunea fascicolelor musculare.

Acţiunea de totalitate a muşchilor este extensiunea; ei sunt extensori ai coloanei vertebrale. (Erector trunci). Consideraţi în particular, vedem că spinosul este un extensor direct, că lungul dorsal şi ilio-costalul sunt extensori şi flexori laterali ai coloanei şi că grupul transverso-spinal (multifid şi semispinal) e extensor şi rotator.

Am văzut că muşchii prin tonicitatea lor menţin corpul în rectitudine. Paralizia bilaterala a muşchilor implică o atitudine specială. Atât în mers cât şi în staţiune verticală, trunchiul este răsturnat pe spate spre a se împiedeca o cădere înainte a corpului. (Vezi acţiunea muşchilor abdominali).

Transversul gâtului sau porţiunea cervicală a lungului şanţurilor vertebrale întinde coloana cervicală (acţiune bilaterală) şi o înclină de partea lui (acţiune unilaterală). Deasemeni şi micul complex (porţiunea cefalică) şi marele complex (semispinalul capului) au acţiuni analoage asupra capului (extensori şi inclinatori laterali al capului). Am văzut că marele complex rotează capul şi duce faţa de partea opusă.

INERVAŢIUNE. Muşchii grupului al treilea şi al patrulea (lungi) sunt inervaţi de ramurile posterioare ale nervilor rachidieni.

PLANUL AL CINCILEA.

Acest plan este format de un număr foarte mare de muşchii, pe care îi grupăm astfel: 1. *muşchii rotatori,* 2. *muşchii interspi-*

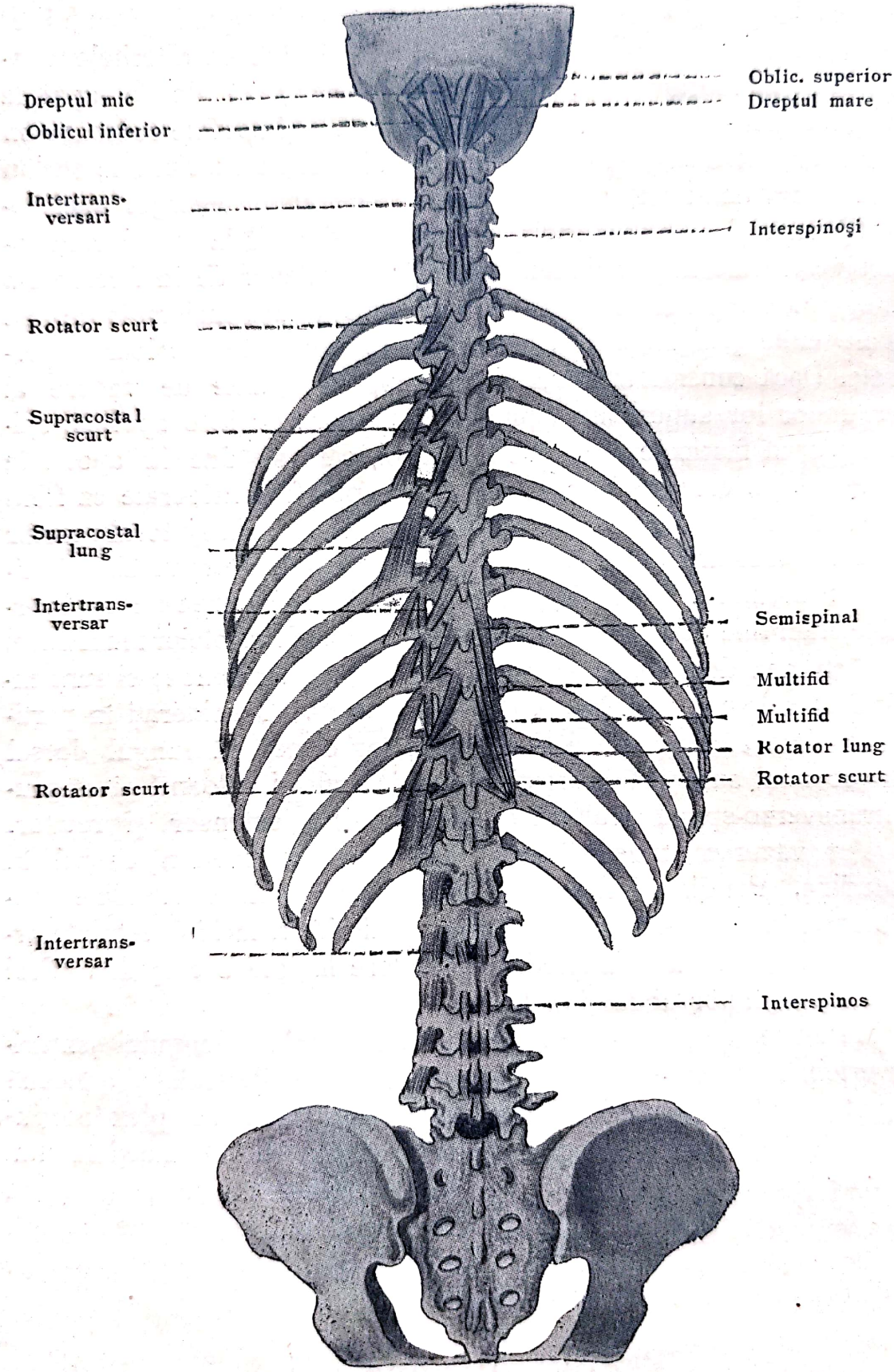

Fig. 616.

Scanned with OKEN Scanner

nali, 3. muşchii intertransversari, 4. muşchii supracostali, 5. muşchii rotatori ai capului.

Muşchii rotatori *(Mm. rotatores dorsi).* Muşchii rotatori, numiţi încă *submultifizi,* sunt acoperiţi de muşchii multifizi. Ei sunt formaţi din fascicole ce merg de la rădăcina unei apofize transverse, la rădăcina unei apofize spinoase, situate imediat deasupra (rotatori scurţi) sau la a doua superioară (rotatori lungi). Aceşti muşchi mai sunt numiţi şi *lamelari,* pentrucă se înseră pe radăcina apofizei spinoase şi pe lama vertebrelor. Ei există în toată coloana dar nu sunt bine reprezentaţi, decât în regiunea dorsală, unde ei sunt rotatori ai vertebrelor.

Interspinoşii *(Mm. interspinales).* Interspinoşii sunt părechi musculare, dispuse între două apofize spinoase. În regiunea cervicală sunt şase părechi; în cea dorsală lipsesc (se găsesc uneori în porţiunea cea mai superioară şi cea mai inferioară a regiunii); în regiunea lombară sunt patru părechi. Ei sunt extensori ai rachisului şi sunt inervaţi de ramurile posterioare ale nervilor rachidiani.

Muşchii intertransversari *(Mm. intertransversarii).* Aceştia sunt nişte muşchii mici, ce leagă apofizele transverse între ele.

Intertransversarii gâtului sunt câte doi pentru fiecare spaţiu intertransversar. În sus, ei se inseră pe marginea inferioară a apofizei transverse imediat superioare; în jos se fixează pe cele două buze (anterioară şi posterioară) a şanţului ce se găseşte pe faţa superioară a apofizei transverse şi anume: cel anterior pe buza anterioară, iar cel posterior pe buza posterioară. Intertransversarul anterior are valoarea unui intercostal, iar cel posterior reprezintă intertransversarul propriu zis.

În spaţiul dintre cele două grupe de intertransversari cervicali trec: artera şi nervul vertebral şi ramurile anterioare ale nervilor cervicali.

Intertransversarii regiunii dorsale se prezintă sub forma unor mici lame tendinoase, ce se întind între două apofize transverse dorsale. Sunt inervaţi de nervii intercostali.

Intertransversarii lombari sunt dubli ca şi în regiunea cervicală, unii fiind externi, iar alţii interni. Intertransversarii externi sunt omologii intercostalilor şi se întind de la o apofiză costiformă la alta; intertransversarii interni sunt cuprinşi între cei doi tuberculi mamilari ai vertebrelor lombare şi reprezintă adevăraţii intertransversari.

Când se contractă izolat, muşchii intertransversari flexează lateral coloana vertebrală; când se contractă bilateral, ei aplică vertebrele una peste alta şi dau rigiditatea coloanei vertebrale.

Aceşti muşchi sunt intervaţi de ramurile posterioare ale nervilor rachidiani.

Muşchii supra-costali *(Mm. levatores costorum)* vor fi studiaţi odată cu cei ai regiunei costale.

Muşchii rotatori ai capului *(m. occipitovertebrales)* sunt în

număr de patru şi sunt situaţi în partea cea mai profundă şi mai superioară a cefei. Ei sunt:

1. *Marele drept posterior al capului.*
2. *Micul drept posterior al capului.*
3. *Oblicul superior.*
4. *Oblicul inferior.*

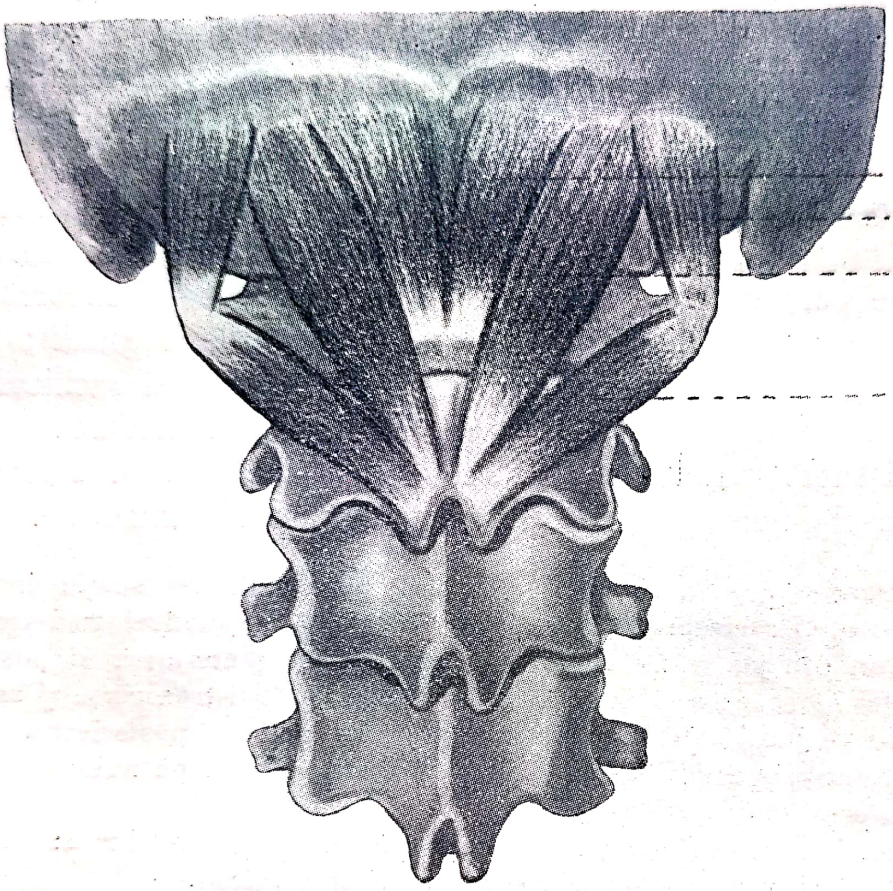

Fig. 617.

1. **MARELE DREPT POSTERIOR AL CAPULUI** *(m. rectus capitis major).* Este un muşchi triunghiular, cu vârful în jos, care se întinde de la axe la occipital. (Fig. 617).

INSERŢIUNI. In jos se inseră pe vârful apofizei spinoase a axelui, iar în sus, pe suprafaţa rugoasă de sub linia curbă occipitală inferioară.

RAPORTURI. Este acoperit de complexul mare şi acoperă arcul posterior al atlasului, occipitalul şi membrana occipito-atloidiană. Determină cu cel din partea opusă un spaţiu, în care se găsesc cei doi drepţi mici posteriori ai capului; marginea externă formează cu cei doi oblici un spaţiu triunghiular.

ACŢIUNE. Când ambii muşchi se contractă, ei duc înapoi ca-

pul (extensiune). Când un singur muşchi se contractă, el înclină capul de partea lui şi'l roteză astfel, încât faţa se duce de partea sa.

INERVAŢIUNE. E inervat de ramura posterioară a primului nerv cervical.

2. **MICUL DREPT POSTERIOR AL CAPULUI** *(M. rectus capitis posterior minor)*. Acesta este un muşchi mic, întins de la occipital la atlas. (Fig. 617). Are ca şi precedentul tot forma triunghiulară cu vârful în jos.

INSERŢIUNI. Se inseră pe tuberculul posterior al atlasului şi în sus pe porţiunea osoasă, situată sub linia curbă inferioară a occipitalului.

RAPORTURI. E acoperit de complexul mare şi acoperă membrana occipito-atloidiană; marginea externă e în raport cu marele drept posterior; marginea internă răspunde celui de partea opusă.

ACŢIUNE. Este extensor al capului.

INERVAŢIUNEA. Este aceiaşi ca şi a precedentului.

3. **OBLICUL INFERIOR** *(m. obliquus capitis inferior)*. Oblicul inferior sau *oblicul mare* este un muşchi fuziform, întins de la atlas la axe. (Fig. 617).

INSERŢIUNI. Oblicul inferior se inseră pe părţile laterale, scobite ale apofizei spinoase a axelui; de aci merge să se prindă pe partea posterioară şi inferioară a apofizei transverse a atlasului.

RAPORTURI. El e acoperit de complexul mare, acoperă membrana atloido-axoidiană.

ACŢIUNE. Este rotator al capului, întorcând faţa de aceiaşi parte.

INERVAŢIUNE. E inervat de ramura posterioară a primului nerv cervical.

4. **OBLICUL SUPERIOR.** *(M. obliquus capitis superior.)* Oblicul superior sau *oblicul mic* este un muşchi scurt întins între atlas şi occipital. (Fig. 617.)

INSERŢIUNI. Se inseră pe vârful apofizei transverse a atlasului; de aici radiază în sus, înserându-se pe occipital, sub linia curbă inferioară, deasupra dreptului mare.

RAPORTURI. Este acoperit de complexul mare şi acoperă articulaţiunea occipito-atloidiană; determină cu oblicul superior şi cu dreptul mare triunghiul precedent descris.

ACŢIUNE. Oblicul mic este extensor şi inclinator lateral al capului. El roteză capul, ducând faţa de partea opusă. (Poirier.)

Scanned with OKEN Scanner

INERVAȚIUNE. E inervat de ramura posterioară a primului nerv cervical.

Mușchii sacrococcigieni. Mușchii sacro-coccigieni sunt în număr de doi: unul posterior și altul anterior. Ei se întind de la sacrum la coccige; sunt niște mușchi atrofiați.

Mușchiul sacro-coccigian posterior (m. sacrococcygeus posterior) este foarte redus: se inseră în sus, prin fascicole subțiri pe fața posterioară a ultimelor vertebre sacrate și se termină în jos pe fața posterioară a coccigelui.

Este omologul extensorilor coadei de la mamifere.

Mușchiul sacro-coccigian anterior (m. sacrococcygeus anterior) e situat pe fața anterioară a articulațiunii sacro-coccigiane; el naște pe partea anterioară a ultimei vertebre sacrate și se termină pe fața anterioară a primei piese a coccigelui. El este omologul flexorilor cozei de la mamifere.

Mușchiul ischio-coecigian. Va fi studiat ulterior, odată cu mușchii perineului.

Rezumat. Mușchii mai sus studiați, ținând seama de desvoltare, de inervație și de corespondențele datelor de anatomie comparată, au semnificări diferite. *Trapezul* este un mușchi cranian, iar *dorsalul mare* un mușchi al membrului superior. Am văzut (Fig. 694) semnificarea *romboidului* și a *unghiularului* (mușchi ai membrului superior) și ai *dințaților mici* (mușchi costali). Ceilalți sunt mușchii propriu ziși ai spatelui, mușchii autochtoni. Ca valoare morfologică ei pot fi grupați în mai multe sisteme (Siegelbauer).

1. *Sistemul interspinal* cuprinde mușchii interspinoși, dreptul mare posterior, dreptul mic posterior și oblicul inferior al capului.

2. *Sistemul spinal* cu mușchiul spinal.

3. *Sistemul transverso-spinal* cuprinde: rotatorii, multifidul, semispinalul. Am văzut că acest sistem e constituit din fascicole musculare inserate de o parte pe apofiza transversă și de altă parte apofiza spinoasă. De la fiecare apofiză transversă pleacă un mănunchi de fascicole, care se termină astfel (Braus):

a) la apofiza spinoasă a vertebrei suprajacente; e mușchiul *rotator scurt;*

b) la apofiza spinoasă a celei de a doua vertebre de deasupra; e *rotatorul lung;*

c) la apofizele spinoase a celor de a treia și a patra suprajacente; sunt *fascicolele multifidului;*

d) la apofizele spinoase a celor de a cincea și a șasea vertebre suprajacente; sunt *fascicolele semispinalului.*

De exemplu (Braus) de la a 11-a apofiză transversă urcă la: 10 și a 9-a *(rotatorii)* la a 8-a și a 7-a (multifizi) la a 6-a și a 5-a *(semispinalii).*

Scanned with OKEN Scanner

4. *Sistemul intertransversar* în care intră *mușchii intertransversari, ilio-costalul* și *lungul șanțurilor vertebrale* și *oblicul superior al capului.*

5. *Sistemul spino-transversar* în care intra spleniul.

4º MUȘCHII TORACELUI.

Mușchii toracelui pot fi grupați astfel: *A)* mușchi, care pleacă de pe torace și merg de se inseră pe membrul superior, *B)* mușchi proprii ai toracelui. Primii sunt mușchi largi, însărcinați în mod obișnuit cu mișcările membrului superior; cei de-ai doilea, iau parte la constituirea pereților toracici și la mișcarea arcurilor costale.

A) **Mușchii comuni toracelui și membrelor superioare.** Acești mușchi sunt în număr de patru și anume: *pectoralul mare, pectoralul mic, subclavicularul* și *dințatul mare.* Ei mai sunt numiți, după situațiunea lor, mușchii *regiunii antero-laterale a toracelui.* Situația lor e următoarea: dințatul mare ocupă păretele lateral al toracelui, iar ceilalți trei, pectoralul mare, pectoralul mic și subclavicularul sunt întinși pe păretele anterior al toracelui. Aceștia din urmă sunt situați pe două planuri: unul anterior, format de pectoralul mare și altul posterior, format de pectoralul mic și subclavicularul. De ei sunt anexate niște fascii foarte importante.

PECTORALUL MARE. *(M. pectoralis major.)* Pectoralul mare este un mușchi larg și triunghiular, ce radiază de la trunchi către membrul superior. (Fig. 618.)

INSERȚIUNI. El e compus din trei feluri de fascicole, care sunt denumite după inserțiunile lor mediale: *fascicole claviculare, sterno costale, și abdominale.* Inserțiunea lor se face astfel: 1. *fascicolele claviculare (pars clavicularis)* se inseră pe cele două treimi interne ale marginii anterioare a claviculei. 2. *fascicolele sterno-costale (pars sternocostalis)* se inseră pe fața anterioară a sternului și pe cele șase sau șapte cartilagii costale. 3. *fascicolele abdominale (pars abdominalis)* pleacă de pe teaca dreptului anterior.

Diferitele fascicole ale mușchiului converg către umer, se aruncă pe un tendon de formă patrulateră, care se inseră pe buza anterioară a culisei bicipitale.

Mușchiul pectoral este unul dintre cei mai importanți mușchi ai formei exterioare a corpului. Forma lui variază, la omul viu, după cum membrul inferior este lăsat în jos sau dimpotrivă pus în abducție (Braus). In primul caz, ea este patrulateră, prin faptul că marginea lui supero-externă descinde și se apropie de verticală; în cel de al doilea ea este triunghiulară. De asemeni, la omul viu, porțiunea sterno-

Scanned with OKEN Scanner

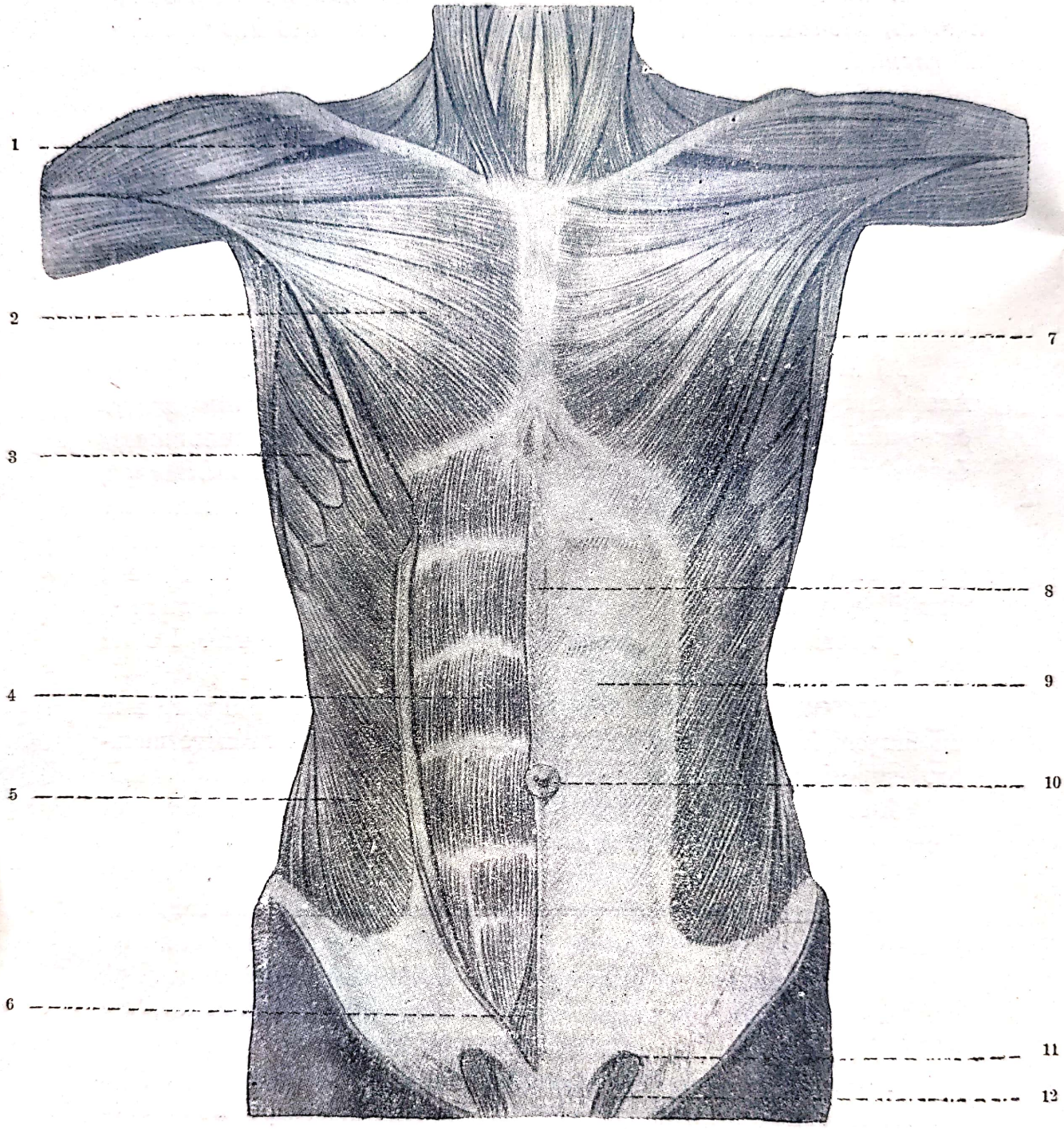

Fig. 618.

1 = Spaţiul delto-pectoral ; 2 = Pectoralul mare ; 3 = Dinţatul ; 4 = Dreptul abdominal ; 5 = Oblicul mare ; 6 = Piramidalul ; 7 = Pectoralul mare ; 8 = Linia albă ; 9 = Teaca dreptului ; 10 = Ombilicul ; 11 = Orificiul subcutanat ; 12 = Cordonul spermatic.

Scanned with OKEN Scanner

costală este separată de cea claviculară pintr'un şanţ al pielei; între cei doi muşchi pectorali se găseşte un şanţ vertical situatpe linia mediană.

Tendonul pectoralului e compus din două lame; una este anterioară şi pe ea, vin de se termină fascicolele claviculare şi sterno-costale superioare; o altă lamă este posterioară şi pe ea se termină fascicolele sterno-costale inferioare si cele abdominale. Cele două lame sunt unite între ele prin marginea lor inferioară, astfel că pe o secţiune antero-posterioară, tendonul se prezintă ca un V; mai e de observat că între porţiunea claviculară şi cea sterno-costală există un interstiţiu umplut cu ţesut celular.

RAPORTURI. Faţa anterioară este acoperită de fascia pectoralului mare, ţesut celular, pielosul şi pielea, iar la femeie de glanda mamară.

Faţa posterioară acoperă sternul, coastele şi spaţiile intercostale; mai înafară, se depărtează de păretele toracic *formând împreună cu pectoralul mic, ce se află înapoia lui, păretele anterior al axilei;* aci muşchiul vine în raport cu organele conţinute în această regiune.

Marginea infero-externă formează marginea anterioară a bazei axilei. Ea poate fi uşor explorată la omul viu.

Marginea supero-externă vine în raport cu deltoidul, împreună cu care determină un spaţiu triunghiular, cu baza superioară, numit spaţiul delto-pectoral *(trigonum deltoideopectorale* sau *fosa lui Morenhaim)*. In el se găseşte vâna cefalică, care se varsă în vâna axilară şi mai profund o ramură din artera acromio-toracică. La omul viu, presiunea atmosferică deprimă pielea, formând fosa subclaviculară. Această fosă dispare în caz de luxaţiuni ale capului umeral.

Marginea internă este curbă şi vine în raport cu clavicula, sternul, cartilagiile costale şi muşchii abdominali.

ACŢIUNE. Acţiunea pectoralului mare diferă după cum punctul fix este pe torace sau pe umer.

1. Când îşi ia punctul fix pe torace, pectoralul mare este un puternic adductor, mai ales când braţul este dispus orizontal; el scoboară braţul ridicat în verticalitate. Muşchiul imprimă braţului care atârnă pe lăturile corpului o mişcare de rotaţiune internă, ducându-l şi puţin înainte.

Din cele spuse, s'a văzut că muşchiul are trei feluri de fascicole: descendente, orizontale şi ascendente. Ele pot acţiona, în anumite împrejurări, izolat-

Fascicolele descendente (claviculare şi sterno-costale superioare) lucrează astfel: 1. Când braţul este în poziţie verticală, ele îl scoboară până în poziţiune orizontală; 2. Când braţele sunt orizontale şi în abducţiune (cruce), ele produc impreună cu fascicolele orizontale adducţiunea braţelor (acţiunea de înot); 3. Când braţele atârnă pe laturile corpului, ele produc adducţiunea membrelor; în acelaş timp ridică umărul şi-l duc înainte; aceasta atitudine o avem în supor.

tarea unei greutăţi; ea intervine şi în exprimarea unor stări sufleteşti (umilinţă, frică, rugăciune).

Fascicolele orizontale produc adducţiunea braţului; când braţul este în poziţiune orizontală şi în abducţiune, (cruce) ele lucrează impreună cu cele descendente (înot).

Fascicolele ascendente (sterno-costale inferioare) scoboară umerul, când braţul a fost adus la poziţiunea orizontală prin contracţiunea fascicolelor descendente; aceste fascicole complectează scoborârea.

Când toate fascicolele acţionează asupra braţului ridicat, ele îl scoboară cu putere, ca de exemplu în crăparea lemnelor cu toporul, lovitura cu sabie.

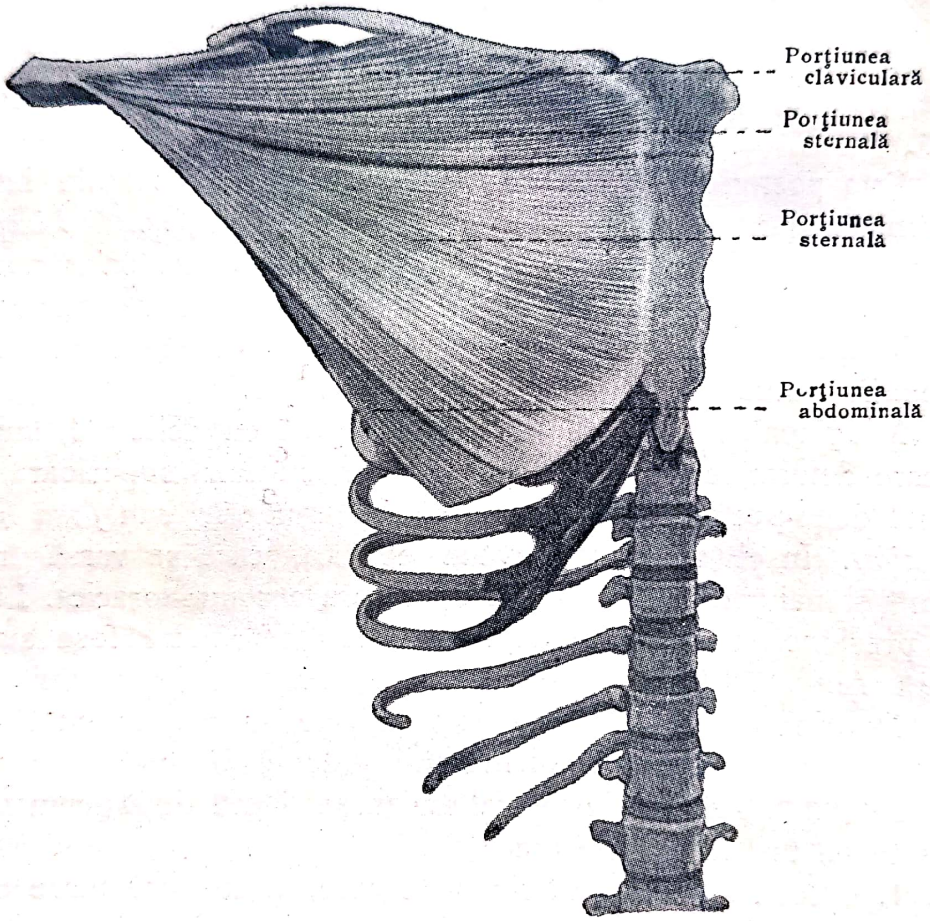

Fig. 619.

2. Când muşchiul are punctul fix pe umer, el împreună cu dorsalul mare, intervine în acţiunea de căţărare, ridicând toracele în sus şi odată cu el, corpul. Se admite că intervine şi în respiraţie fiind un muşchi respirator.

INERVAŢIUNE. Pectoralul mare este inervat de ramuri ce provin din plexul brachial.

PECTORALUL MIC *(M. pectoralis minor).* Pectoralul mic este un muşchi de formă triunghiulară situat înapoia pectoralului mare.

INSERŢIUNI. Se inseră înăuntru prin trei digitaţiuni pe coasta a treia, a patra şi a cincia; de aci, corpul muscular merge în sus şi înapoi şi se prinde pe marginea internă a apofizei coracoide (jumătatea anterioară), confundându-se cu tendonul coraco-brachialului.

RAPORTURI. Faţa anterioară este acoperită în toată întinderea de pectoralul mare, de care e despărţită prin vase şi nervi; faţa posterioară acopere înăuntru coastele, spaţiile intercostale şi dinţatul mare, iar înafară, formând cu pectoralul mare, păretele anterior al axilei, vine în raport cu organele din axilă. Marginea superioară, oblică în sus şi înafară, e separată de muşchiul subclavicular printr'un spaţiu triunghiular, cu baza internă *spaţiul clavi-pectoral,* ocupat de fascia cu acelaş nume. Marginea inferioară, este unită de fascia brachială şi de pielea regiunei axilare, printr'o lamă rezistentă: ligamentul suspensor al axilei. Marginea internă răspunde coastelor a treia, a patra şi a cincia şi spaţilor intercostale corespunzătoare.

ACŢIUNE. Când punctul lui fix este pe torace, acest muşchi trage de apofiza coracoidă şi scoboară umărul în jos şi înainte. In această mişcare, omoplatul suferă o mişcare de basculă, în virtutea căreia, unghiul inferior se apropie de coloana vertebrală.

Când punctul fix este pe coracoidă, el devine inspirator, ridicând coastele.

INERVAŢIUNE. E inervat de o ramură din plexul brachial.

SUB-CLAVICULARUL *(M. subclavius).* Muşchiul subclavicular este un mic muşchi fuziform ce se întinde dela prima coastă la claviculă.

INSERŢIUNI. Se inseră printr'un tendon pe primul cartilagiu costal şi pe partea corespunzătoare a primei coaste; pe de altă parte, se inseră pe şanţul de pe faţa inferioară a claviculei.

RAPORTURI. El răspunde în sus claviculei, iar în jos, primei coaste, de care e separat prin vasele sub-claviculare şi plexul brachial.

ACŢIUNE. Contracţiunea sub-clavicularului scoboară clavicula şi cu ea, umărul.

Muşchiul contribuie la fixarea claviculei în articulaţia sterno-claviculară; are şi un rol în favorizarea circulaţiei vânoase. Intr'adevăr vâna subclaviculară este fixată de fascia coaco-claviculară; contractarea muşchiului trăgând de fascie, dilată vâna. (Siegelbauer).

INERVAŢIUNE. E inervat de o ramură specială din plexul brachial.

MUŞCHIUL DINŢATUL MARE *(M. serratus anterior).* Muşchiul dinţatul mare este un muşchi larg aşezat pe păretele toracic, întins fiind de la primele zece coaste la marginea spinală a omoplatului. (Fig. 621.)

INSERŢIUNI. El se inseră pe faţa externă a primelor zece coaste prin digitaţiun musculare; de acolo fascicolele lui converg către omoplat, şi se inseră pe marginea spinală a acestui os.

Marele dinţat este divizat în trei porţiuni: 1. O primă porţiune pleacă de pe faţa externă a primei şi a celei de a doua coastă şi după o arcadă aponevrotică ce uneşte coastele; de aci merge la unghiul superior al omoplatului. Aceasta porţiune este oblică de jos în sus şi dinainte înapoi; ea este bine izolată de restul muşchiului şi formează aproape un muşchi aparte.

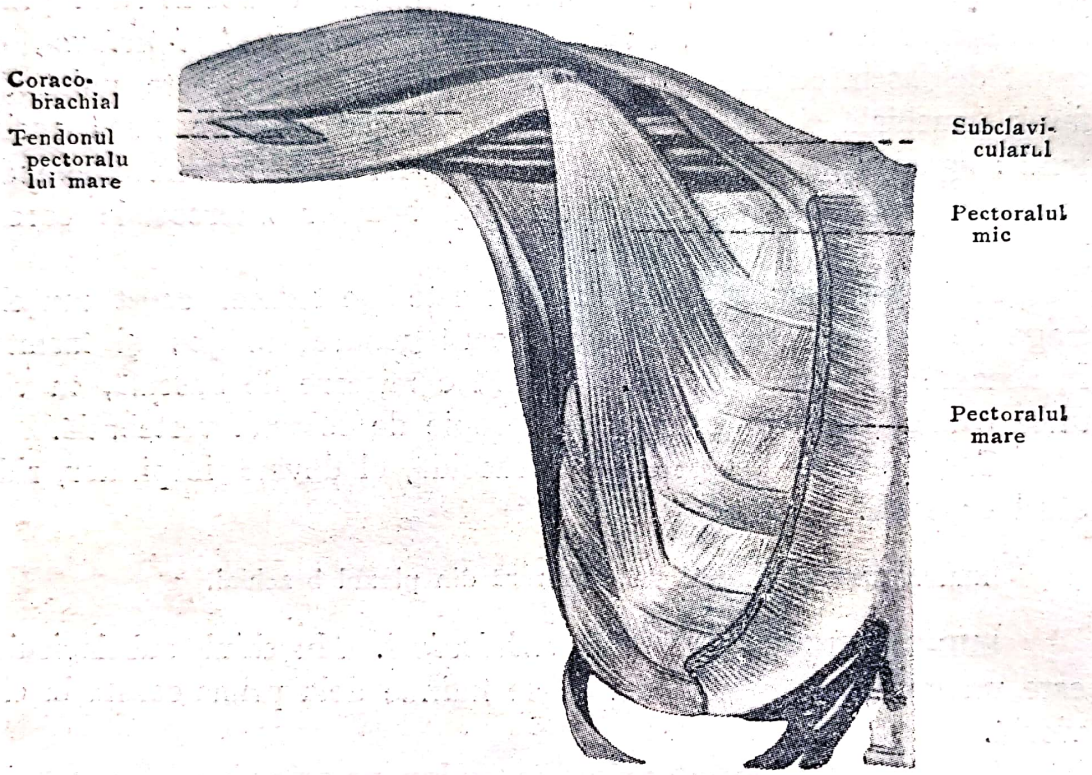

Fig. 620.

2. Porţiunea mijlocie ia naştere prin trei digitaţiuni distincte pe faţa externă a celei de a doua, a treia şi a patra coastă şi se duce la marginea spinală a omoplatului.

3. Porţiunea inferioară este cea mai voluminoasă. Se inseră pe faţa externă a celei de a cincea, a şasea, a şaptea, a opta, a noua şi a zecea coastă prin atâtea digitaţiuni, ce se încrucişează cu digitaţiunile corespunzătoare ale marelui oblic al abdomenului; de acolo ele merg de se termină pe unghiul inferior al omoplatului.

RAPORTURI. Muşchiul dinţatul mare este ascuns în cea mai mare parte în axilă; numai prin partea lui inferioară el devine subcutanat.

El are raporturi importante. Faţa lui profundă este aşezată pe coaste şi pe spaţiile intercostale. Faţa lui superficială intră prin porţiunea ei superioară în constituţia axilei şi formează păretele intern al acestei regiuni; în porţiunea inferioară ea devine subcutanată şi se poate vădea la omul viu sub forma unor dinţături incrucişate cu cele ale oblicului mare. (Fig. 621).

Marginea anterioară a muşchiului răspunde coastelor şi spaţiilor intercostale; marginea posterioară răspunde omoplatului şi muşchilor ce se inseră pe marginea spinală (romboid, unghiular, supra-scapular, supra-spinos, subspinos).



Fig. 621.

Se văd digitaţiunile dinţatului, intersecţiile dreptului, ombilicul, conturul pectoralului, fosa subclaviculară.

(Clişeu *Fleischer.*)

ACŢIUNE. Când muşchiul ia punct fix pe torace, trage de omoplat şi-l duce dinapoi înainte, dinăuntru înafară şi de jos în sus. Graţie acestei mişcări, marginea vertebrală a omoplatului se depărtează de coloană, iar umărul (acromionul) este ridicat în sus.

Aceasta acţiune poate fi făcută numai de porţiunea mijlocie. Porţiunea lui superioară duce în jos şi înafară, unghiul supero-intern al omoplatului şi consecutiv unghiul său inferior se îndreaptă în sus şi înăuntru. Porţiunea inferioară a muşchiului trage în sus şi înafară unghiul inferior al omoplatului; consecutiv unghiul supero-intern se duce în jos şi înăuntru. În ultimile mişcări, omoplatul se rotează împrejurul unui ax, ce trece în vecinătatea unghiului intern sau extern, însă nici odată în apropierea celui inferior. (Poirier).

Dinţatul mare fixează prin tonicitatea lui omoplatul pe torace. Am văzut că pe marginea spinală a omoplatului se inseră şi muş-

chiul romboid, împreună cu care dinţatul face o centură contractilă. Când dinţatul mare îşi ia punctul fix pe omoplat, el ridică coastele şi devine un muşchi inspirator.

În realitate, el ridică coastele prin prima şi a treia porţiune; a doua porţiune, care este oblic descendentă scoboară coastele şi este expiratoare. Pentru că prima şi a treia porţiune împreună depăşesc în volum pe cea mijlocie, ac-

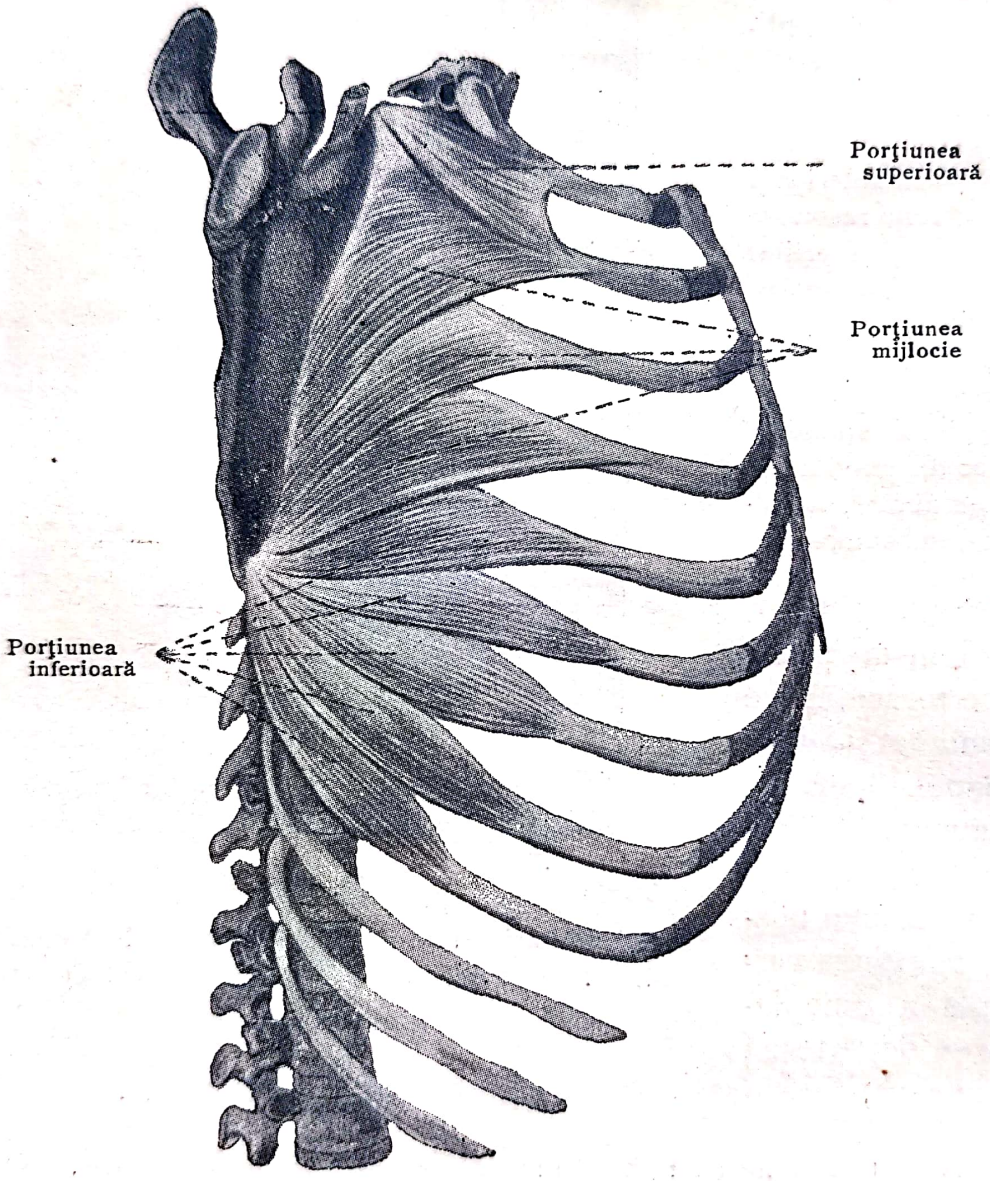

Fig. 622.

ţiunea lor este preponderantă şi astfel dinţatul mare poate fi considerat ca inspirator.

INERVAŢIUNE. E inervat de o ramură specială din plexul brachial, nervul marelui dinţat sau toracic inferior.

Regiunea axilară. *Regiunea axilară* sau *axila* este o regiune topografică, situată pe partea internă a articulaţiunei scapulo-umerale.

Descripţiunea ei detaliată va fi făcută ulterior. Aci vom expune pe scurt numai dispoziţiunea păreţilor ei, pentru ca raporturile muşchilor precedenţi să fie mai uşor înţelese.

Axila are forma unei piramide patrunghiulare, cu vârful în sus şi baza în jos. (Testut-Jacob). Ea are un *părete anterior*, format din pectoralul mare, pectoralul mic, sub-claviculariul şi fasciile ce îi leagă;

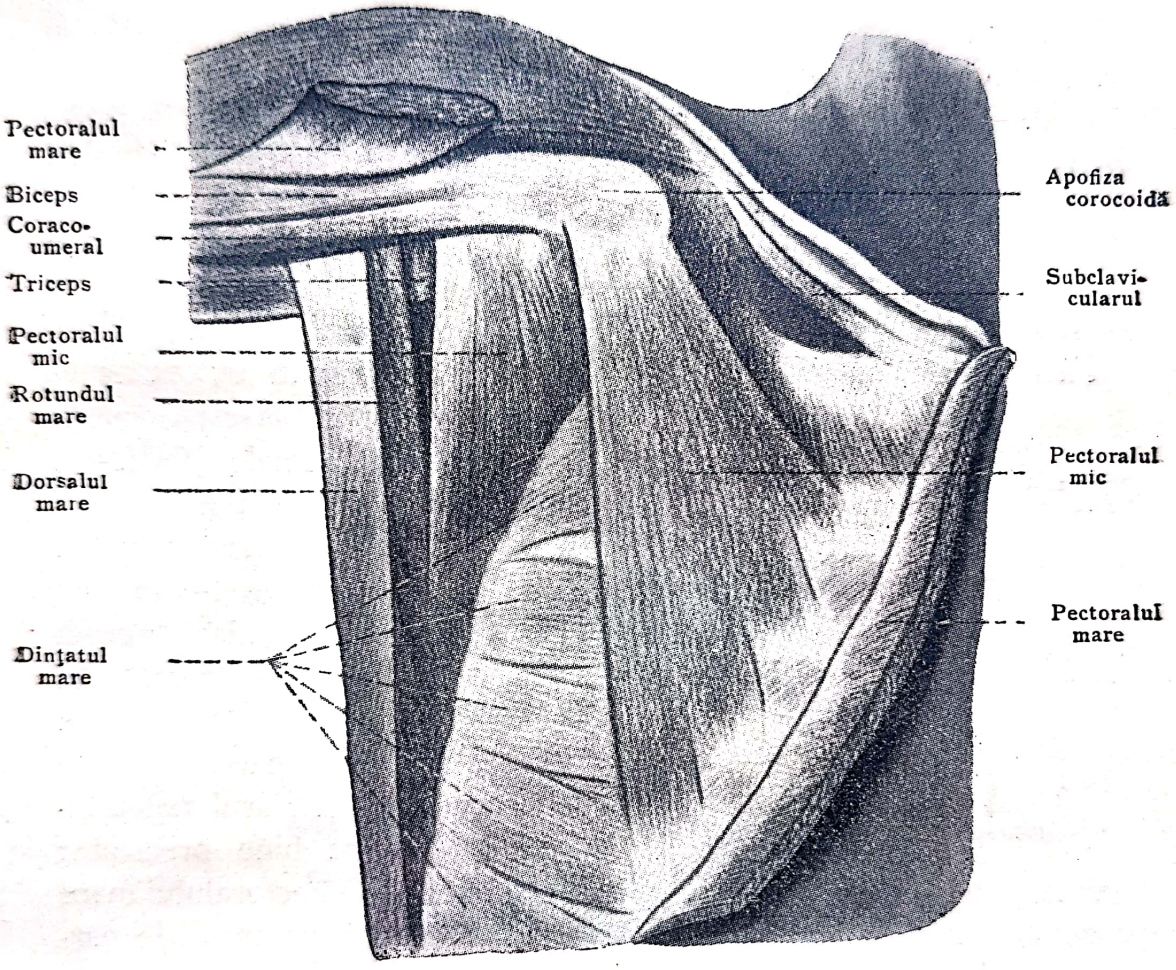

Fig. 623.

un *părete posterior*, format de fosa sub-scapulară a omoplatului şi muşchiul omonim, ce se inseră acolo; un *părete intern*, format de dinţatul mare, ce acopere coastele şi spaţiile intercostale; un *părete extern*, format de articulaţia scapulo-umerală. *Baza* priveşte în jos şi e formată de piele şi de fascie, *vârful* priveşte în sus de partea gâtului.

FASCIILE MUŞCHILOR REGIUNII AINTERO-LATERALE A TORACELUI. Toţi muşchii acestei regiuni sunt acoperiţi de câte o fascie, care se deosebesc între ele prin desvoltarea şi importanţa lor. Ca şi pentru celelalte fascii vom urma cea mai simplă descripţiune.

FASCIA DINŢATULUI MARE. Fascia dinţatului mare este fină, aproape celuloasă; ea acopere tot muşchiul.

FASCIA MARELUI PECTORAL *(Lamina superficialis fasciae pectoralis)* Această fascie se inseră pe claviculă şi stern, de acolo merge înafară, tapetând faţa anterioară a muşchiului. La limitele muşchiului ea se comportă astfel:

1. La nivelul marginii supero-externe acoperă spaţiul delto-pectoral şi se continuă cu fascia deltoidului; în sus, ea se continuă cu fascia cervicală superficială.

2. La nivelul marginii infero-externe se divide în două foiţe: *a)* o foiţă profundă, care tapetează faţa posterioară a muşchiului, formând fascia pectorală profundă şi o foiţă axilară, care merge înapoi spre marele dorsal, cu a cărei fascie se confundă: în drumul ei, ea tapetează pielea şi fascia superficialis, luând numele de fascia axilară *(fascia axilaris superficialis);* ea e în raport în sus cu conţinutul axilei iar în jos cu pielea şi ţesutul celular. Această fascie se continuă înafară cu fascia brachială, iar înăuntru cu cea a dinţatului mare. Ea este înfundată în interiorul axilei. Limitele ei sunt bine precizate: înainte şi înapoi ele sunt reprezentate de marginile pectoralului mare şi dorsalului mare, cu ale căror fascii se continuă; înăuntru, de partea toracelui, ea este limitată de un arc fibros, numit *arcul axilar al lui Langer (Achselbogen),* ce se întinde ca o punte dela marele pectoral la dorsalul mare; uneori acest arc fibros poate fi înlocuit printr'un arc muscular (vezi arcul axilar muscular pg. 715). Inafară, de partea braţului, fascia axilară este limitată printr'un alt arc fibros, numit *arcul brachial (Armbogen).* Fascia axilară este perforată de numeroase orificii; adesea există un orificiu mare, numit fosa ovală.

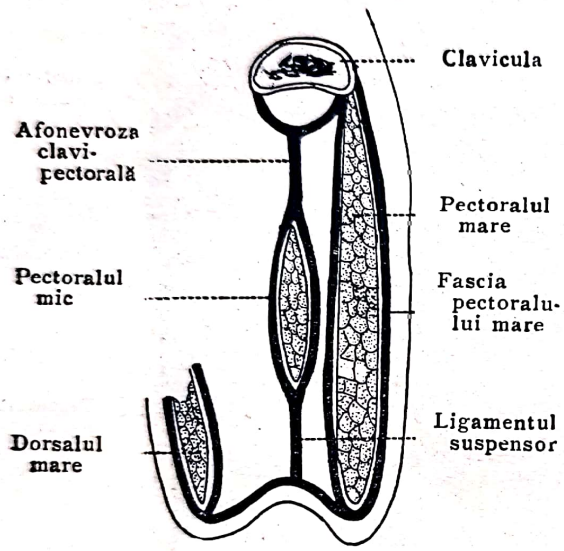

Fig. 624.
(Schemă modificată după *Testut.)*

FASCIA SUB-CLAVICULARULUI acoperă muşchiul în întregime, formând cu clavicula o lojă osteo-fibroasă pentru sub-clavicular. Ea pleacă de pe marginea anterioară a claviculei, înconjoară muşchiul şi se prinde pe marginea posterioară a osului. In totalitatea ei, ea are forma unui semicilindru. (Fig. 624).

FASCIA CLAVI-CORACO-AXILARĂ. Aceasta fascie *(lamina profunda fasciae pectoralis)* pleacă de pe teaca subclavicularului şi de pe apofiza coracoidă; de aci merge în jos şi acopere triunghiul clavi-pectoral (între sub-clavicular şi pectoralul mic), luând numele de fascia clavi-pectorală. Când ajunge la marginea superioară a pecto-

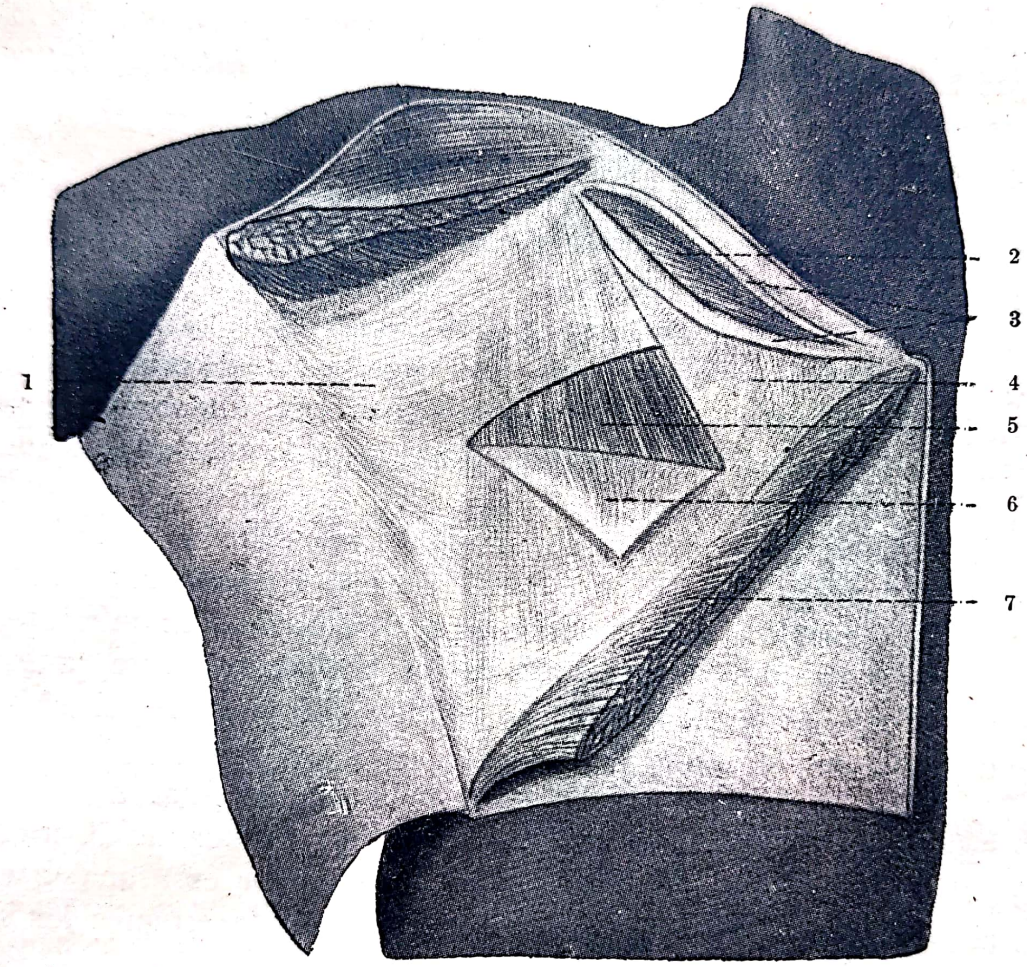

Fig. 625.

1 = Ligament suspensor; 2 = Muşchiul subclaviculară; 3 = Fascia subclaviculară; 4 = Fascia clavi-pectorală; 5 = Pectoralul mic; 6 = Fascia pectoralului mic; 7 = Pectoralul mare.

ralului mic se dedublează, o foiţă trece înainte şi o altă foiţă trece înapoi, formându-i o teacă: teaca micului pectoral. La marginea inferioară a muşchiului, cele două foiţe se unesc într'una singură şi merg în jos, pentru ca să se termine în parte pe fascia axilară, în parte să se continue cu fascia brachială. la nivelul coraco-brachialului. Aceasta porţiune poartă numele de *ligamentul suspensor al axilei,* căci inserţiunii ei pe fascia axilară, ce e legată de pielea axilei, se datoreşte forma concavă a acestei regiuni.

B) **Mușchii proprii toracelui.** Mușchii proprii toracelui, care mișcă coastele sunt: *intercostalii (interni și externi), supra-costalii, sub-costalii, triunghiularul sternului* și *diafragmul.* Acesta din urmă va fi studiat cu mușchii abdominali, căci despărțind cavitatea toracică de cea abdominală, aparține și acestei din urmă.

INTERCOSTALII *(Mm. intercostales)* In fiecare spațiu intercostal sunt câte doi mușchi intercostali ce umplu acest spațiu, unind două coaste între ele. După situația lor, ei sunt numiți: *intern* și *extern.* Urmează că vor fi de fiecare parte unsprezece intercostali interni și unsprezece intercostali externi.

DISPOZIȚIUNE GENERALĂ. Intercostalii sunt mai scurți decât spațiile pe care le umple; intercostalii externi se întind înapoi până la extremitatea vertebrală a spațiului intercostal (articulațiunile costo-transversare) iar înainte numai până la articulațiunile chondro-costale; intercostalii interni se opresc înapoi la unghiul coastelor, dar înainte merg până la nivelul sternului; ambele feluri de intercostali sunt continuați de o lamă aponevrotică, până la extremitatea spațiului respectiv.

INSERȚIUNI. *Intercostalii externi (Mm. intercostales externi)* se întind de la marginea inferioară (buza externă) a coastei superioare, la marginea superioară (buza externă) a coastei imediat inferioare. Aceste fascicole sunt oblice de sus în jos și dinapoi înainte, având aceiași direcție ca și fascicolele mușchiului oblicul mare al abdomenului.

Intercostalii interni (Mm. intercostales interni) sunt constituiți din fascicolele cu direcțiune inversă ca a precedentilor, adică, merg oblic de sus în jos și dinainte înapoi; traiectul lor este analog cu cel al fascicolelor oblicului mic al abdomenului. Inserțiunea lor se face pe buza internă a marginilor coastelor respective.

Inserțiunea lor superioară e mai complicata. Ea se face diferit în partea anterioară și în partea posterioară; în partea posterioară, mușchiul e subțire; fibrele lui se inseră pe buza internă a șanțului costal al coastei suprajacente. În partea mijlocie și anterioară, mușchiul e mai gros; inserțiunea lui se face și pe buza internă și pe buza externă a acestui șanț. În partea mijlocie și anterioară, accasta inserțiune este reprezentată prin două feluri de fascicole: *a)* fascicoalele interne se inseră pe buza internă a șanțului; ele reprezintă intercostali interni propriu ziși; *b)* fascicolele externe ce merg pe buza externă a șanțului; ele au valoarea unui mușchi special *(intercostalul intermediar),* care corespunde oblicului mic al abdomenului. Cele două feluri de fascicole, adică ale intercostalului intern propriu zis și ale intercostalului intermediar, formează împreună cu șanțul subcostal un canal, prin care trece pachetul vasculo-nervos. Inserțiunea inferioară se face pe buza internă a marginii superioare a coastei subjacente.

Scanned with OKEN Scanner

RAPORTURI. Aceşti muşchi iau parte la constituirea pereţilor toracelui. Inafară sunt în raport cu diferiţii muşchii, care se inseră pe coaste: pectoralul mare şi mic, marele dinţat, mici dinţaţi, etc. Înăuntru, intercostalii interni sunt în raport cu pleura. Cei doi intercostali ai unui spaţiu sunt separaţi de un ţesut celular, prin care trece pachetul vasculo-nervos intercostal. În partea anterioară, pachetul vasculo-nervos merge între fascicolele intercostalului intern (între intercostalul intern şi cel intermediar). Cele trei organe ce constituesc pachetul vasculo-nervos, se suprapun în ordinea următoare: sus artera, la mijloc vâna şi jos nervul.

ACŢIUNE. Asupra acţiunei intercostalilor s'au emis diferite ipoteze. Opiniunea curentă este că: intercostalii externi sunt ridicători ai coastelor şi deci inspiratori, iar intercostalii interni sunt coborători ai coastelor şi ca atare, expiratori. După Testut, rolul lor în respiraţiune este mai puţin important; ei au însă un rol mai mare, în alcătuirea pereţilor toracici. Graţie elasticităţii lor, toracele se poate mări şi micşora; graţie contractilităţii lor, pereţii toracelui nu se deformează înăuntru în inspiraţiune sau înafară în expiraţie.

INERVAŢIUNE. Sunt inervaţi de nervii intercostali.

SUPRA-COSTALII. *(Mm. levatores costarum.)* Sunt de fiecare parte doisprezece muşchi mici, de formă triunghiulară, situaţi îndărătul intercostalilor externi şi întinşi de la apofizele transverse la coaste.

INSERŢIUNI. Ei se inseră în sus pe vârful apofizei transverse a ultimei vertebre cervicale şi a primelor unsprezece dorsale; de acolo merg în jos şi se termină în partea posterioară a coastei subjacente, în spaţiul cuprins între tuberozitate şi unghiul coastei.

Afară de muşchii precedenţi, cunoscuţi sub numele de supracostali scurţi, mai există în partea inferioară a toracelui nişte muşchi analogi, care sar coasta subjacentă, spre a se insera pe coasta următoare; sunt *supra-costalii lungi*.

RAPORTURI. Sunt doisprezece supracostali pentru fiecare parte. Ei acopere intercostalii externi şi sunt acoperiţi de muşchii spatelui.

ACŢIUNE. *Sunt muşchi inspiratori, ridicând coastele.*

INERVAŢIUNE. Supracostalii sunt inervaţi de nervii intercostali corespunzători.

SUB-COSTALII. *(Mm. subcostales.)* Subcostalii sunt muşchi sub ţiri, *situaţi în interiorul toracelui,* între pleură şi intercostalii interni în vecinătatea unghiului costal; ei unesc feţele interne ale coastelor.

INSERŢIUNE. În sus se inseră pe faţa internă a unei coaste; de acolo merg

în jos şi se prind pe faţa internă a coastei subjacente, fie a celei, care urmează. Numărul subcostalilor variază; uneori lipsesc cei superiori, alte ori chiar şi cei inferiori.

SEMNIFICAREA SUBCOSTALILOR nu este încă cunoscută. După unii autorii ei ar fi o porţiune din inter-costalii interni. După alţii, sub-costalii ar reprezenta continuarea, la torace, a transversului de la abdomen (transversus thoracis posterior). Ei sunt muşchi rudimentari, fără valoare funcţională. (Testut.)

TRIUNGHIULARUL STERNULUI. *(M. transversus thoracic.)* Triunghiularul sternului este un muşchi triunghiular, situat în interiorul toracelui, înapoia sternului şi a primelor cartilagii costale. (Fig. 626.)



Fig. 626.

Muşchiul triunghiular.

INSERŢIUNI. El se inseră înăuntru pe părţile laterale ale apendicelui xifoid şi ale sternului; de acolo se împarte în mai multe făşii, care se fixează pe cel de al şaselea, al cincilea, al patrulea, al treilea şi al doilea cartilagiu costal (marginea inferioară şi faţa internă); uneori are o făşie care merge la primul cartilagiu.

RAPORTURI. El răspunde înapoi pleurei şi pericardului. Inainte e în raport cu coastele şi intercostalii interni, de care e separat prin vasele mamare interne.

ACŢIUNE. Acest muşchi are o acţiune foarte redusă; el poate scoborâ cartilagiile costale şi este deci un muşchi expirator.

Ca şi subcostalii, el trebue să fie considerat ca un muşchi rudimentar, fiind la torace un continuator al transversului de la abdomen *(transversus thoracis anterior)*. (Testut.) Este inervat de intercostalii corespunzători.

Scanned with OKEN Scanner

5° MUŞCHII ABDOMENULUI.

Abdomenul este acea importantă cavitate splanchnică în care se găsesc conţinute cele mai multe din organele aparatului digestiv şi genito-urinar. Abdomenul este în cea mai mare parte circumscris de păreţi musculari. Diferitele regiuni ale pereţilor abdominali vor fi studiate ulterior; aci vom studia numai muşchii ce intră în constituţia lor. Pentru uşurarea studiului şi ţinând seamă şi de dispoziţiunea topografică a muşchilor îi putem grupa astfel: 1. *muşchii regiunii antero-laterale*, 2. *muşchii regiunii posterioare* sau *lombo-iliace*, 3. *muşchii regiunii superioare (diafragmatice)*, 4. *muşchii regiunii inferioare sau perineale*. Aceştia din urmă din cauza strânsei legături cu organele genito-urinare trebuesc studiaţi împreună cu acestea.

MUŞCHII REGIUNII ANTERO LATERALE.

Muşchii regiunii antero-laterale sunt în număr de cinci: *Dreptul mare al abdomenului, piramidalul abdomenului, oblicul mare al abdomenului, oblicul mic al abdomenului şi transversul.*

Primii doi, adică dreptul şi piramidalul sunt situaţi pe păretele anterior *(muşchii anteriori);* din cauza formei lor ei sunt numiţi *muşchi lungi*. Ceilalţi trei, adică cei doi oblici şi transversul sunt aşezaţi, pe păreţii laterali *(muşchii laterali);* din cauza formei lor mai sunt numiţi şi *muşchi laţi*. De muşchii laţi mai sunt legaţi o serie de aponevroze cu o importanţă practică deosebită; acestea sunt *aponevrozele abdominale*. Inafară de aponevrozele abdominale mai există o serie de formaţiuni dependinte de ele, cu o asemănătoare importanţă anatomică şi medicală. In rezumat acest capitol va fi împărţit în modul următor: *A)* Muşchii propriu zişi. *B)* Aponevrozele abdomenului. *C)* Formaţiunile dependente de aponevrozele abdominale.

A) MUŞCHII LUNGI ŞI MUŞCHII LAŢI AI ABDOMENULUI.

Am văzut că în această regiune (antero-externă) sunt cinci muşchi dintre care doi anteriori şi trei laterali. Vom începe cu cei doi anteriori şi apoi vom trece la cei laterali.

Dreptul mare al abdomenului *(M. rectus abdominis)*. Este un muşchi alungit dar plat, situat imediat înafara liniei mediane. (Fig. 618).

INSERȚIUNI. In sus, se inseră pe cartilagiul celei de a 5-a 6-a și 7-a coastă prin trei fășii; uneori se inseră pe apendicele xifoid și ligamentul costo-xifoidian. De aci fibrele musculare merg în jos și se termină pe un tendon, care se inseră pe marginea superioară a simfizei pubiene între spină și linia mediană.

Dreptul mare este întretăiat de 3—4, rare ori 5 lame aponevrotice, transversale; aceste lame aponevrotice (inscriptiones tendineae) se aseamănă cu mioseptele, care separă miomerele în timpul vieței embrionare. Prima intersecție se găsește la nivelul coastei a 8-a; ea nu trebue confundată la omul viu cu marginea inferioară a pectoralului mare (Braus). A doua intersecțiune se găsește la nivelul coastei a 10-a, a treia la nivelul ombilicului și a 4-a la nivelul liniei lui Douglas (Braus). Intersecțiunile aponevrotice aderă de linia albă și în modul acesta contribue la fixarea mușchiului. Ele se văd la omul viu, ca niște șanțuri transversale ale pielei, în timp ce porțiunile mușchiului apar ca niște umflături. In verticalitate, mușchii fiind întinși și contractați, se desemnează destul de bine; în poziția șezândă, ei se relaxează.

Intersecția superioară are cea mai mare importanță plastică. Ea schimbă pe viu, forma caracteristică a scheletului. Am văzut că scheletul toracelui prezintă în partea anterioară o scobitură comparabilă cu o boltă gotică. Intersecțiunea superioară coboară oarecum șanțul ce răspunde scobiturii toracice și o preface într'o curbură cu mult mai dulce (Braus, Richer). Pe viu, porțiunea mușchiului dedeasupra intersecțiunii aparține toracelui, nu abdomenului.

RAPORTURI. Mușchiul e cuprins într'o teacă, teaca dreptului abdominal, formată din aponevrozele mușchilor largi. Această teacă va fi descrisă ulterior.

ACȚIUNE. Mușchii abdomenului au o acțiune de totalitate, care va fi studiată mai jos. Considerat izolat, când acest mușchi își ia punctul fix pe pube, el flexează toracele pe basin; când punctul fix e pe coaste, el flexează basinul spre torace. El intervine și în respirație, scoborând coastele; este deci un mușchi expirator.

INERVAȚIUNE. E inervat de nervii intercostali și cei doi abdomino-genitali

Piramidalul. *(M. pyramidalis)* Piramidalul este un mușchi mic, triunghiular, situat în partea inferioară a părețelui anterior al abdomenului, imediat înaintea dreptului mare. El poate lipsi.

INSERȚIUNI. Se inseră pe suprafața unghiulară a pubelui (fața anterioară); de aci fibrele lui merg în sus și se fixează pe linia albă.

Scanned with OKEN Scanner

RAPORTURI. Piramidalul e conţinut în teaca dreptului mare, de care e separat printr'o lamă fibroasă.

INERVAŢIUNE. Inervaţia e făcută de nervii abdomino-genitali.

ALŢIUNE. Piramidalul fiind un muşchi atrofiat nu are nici o funcţiune; el poate lipsi.

Oblicul mare. *(M. obliquus abdominis externus).* Oblicul mare este un muşchi lat de formă patrulateră, cu fibrele oblice; el este cel mai superficial dintre muşchii abdomenului şi ca toţi aceşti muşchi, el este recurbat. Oblicul mare este compus din două porţiuni distincte: una musculoasă şi alta fibroasă, numită aponevroza muşchiului.

INSERŢIUNÍ. Se inseră pe faţa externă a ultimilor şapte sau opt coaste (a 5-a, 6-a, 7-a, 8-a, 9-a, 10-a, 11-a şi 12-a) prin atâtea digitaţiuni, care se încrucişează, ca degetele celor două mâni (Testut) cu digitaţiunile similare ale dinţatului mare în sus (primele cinci), iar în jos cu ale dorsalului mare. La omul viu, digitaţiunile se văd sub piele; sunt însă mai puţin proeminente ca cele ale dinţatului.

Fig. 627.
Muşchiul oblicul mare.
1 = Arcada crurală.

După cum vedem, muşchiul vine în raport în sus cu toracele. Diferitele proeminenţe şi depresiuni (coaste, spaţii intercostale) se desemnează prin intermediul lui.

Dela aceste inserţiuni de origină, fascicolele musculare se îndreaptă oblic în jos şi înainte ca şi fibrele intercostalilor externi, radiind pe tot părete antero-lateral al abdomenului, terminându-se în două feluri (Testut).

a) Fascicolele cele mai posterioare, care vin de pe ultimele două coaste, au o direcţiune aproape verticală şi se termină pe creasta iliacă (buza externă). Aceste fascicole, determină la omul viu, când muşchiul este relaxat o plică a pielii, orizontală, care atârnă peste os.

b) Toate celelalte fascicole musculare (dela 5-a la 10-a coastă) se aruncă pe o lamă fibroasă numită *aponevroza oblicului.* La omul viu, prin contracţiunea muşchiului se desemnează foarte bine limita dintre muşchi şi aponevroză. Să vedem acum care sunt terminaţiunile acestei aponevroze. Fibrele ei continuă direcţiunea fibrelor musculare şi se termină în mod diferit. (Testut.)

1. Cele mai multe fibre merg înainte, până la linia mediană, trecând înaintea aponevrozei oblicului mic, cu care formează părete anterior al tecii dreptului mare.

2. O altă serie de fibre se inseră pe pube, formând *stâlpul superior, stâlpul inferior, stlâlpul posterior* al orificiului subcutanat al canalului inguinal, cât şi *fibrele arciforme.* Dispoziţiunea acestor stâlpi va fi arătată la studiul canalului inguinal.

Restul fibrelor se îndreaptă către coapsă, unde se continuă cu fascia de înveliş a coapsei. In dreptul marginii anterioare a osului iliac adică între abdomen şi coapsă se distinge în aponevroza muşchiului o bandă aponevrotică, numită *arcada crurală* întinsă dela spina iliacă antero-superioară la spina pubelui. Deşi asupra acestei formaţiuni vom reveni, trebue totuşi ca acuma să precizăm raporturile ei mai importante, cu formaţiunile pe care le încrucişează în drumul său. (Testut) La nivelul psoasului iliac, ea aderă de aponevroza lui; apoi întâlneşte vasele iliace şi trece ca o punte peste ele; ajungând la pectineu, aponevroza oblicului mare se reflectează şi trimete înapoi o prelungire ce se inseră pe creasta pectineală, formând ligamentul lui Gimbernat (vezi ulterior), care este deci o porţiune reflectată din aponevroza marelui oblic. La acest nivel, arcada crurală este formată de plica de reflexiune a aponevrozei oblicului mare, iar în rest prin marginea inferioară liberă a ei.

Raporturi. Faţa superficială este acoperită de piele, ţesut celular subcutanat şi de o fascie de înveliş; faţa profundă acopere oblicul mic, ultimile şapte-opt coaste şi muşchii intercostali; este separat de dorsalul mare prin triunghiul lui Petit. (Trigonum lumbale Petiti). In această regiune se fac herniile lombare.

Scanned with OKEN Scanner

Acţiune. Impreună cu ceilalţi muşchi, el are o acţiune de totalitate care va fi studiată ulterior. Când muşchiul se contractă de o singură parte, el produce o rotaţiune, care are ca rezultat să ducă faţa anterioară a toracelui în partea opusă. De exemplu, oblicul drept rotează toracele către stânga şi duce umărul drept înainte. Muşchiul flexează toracele pe basin sau basinul pe torace şi intervine în expiraţie, scoborând coastele.

Inervaţiune. — E inervat de nervii intercostali superiori şi abdomino-genitali.

Notă. Oblicul mare are valoarea muşchilor intercostali externi.

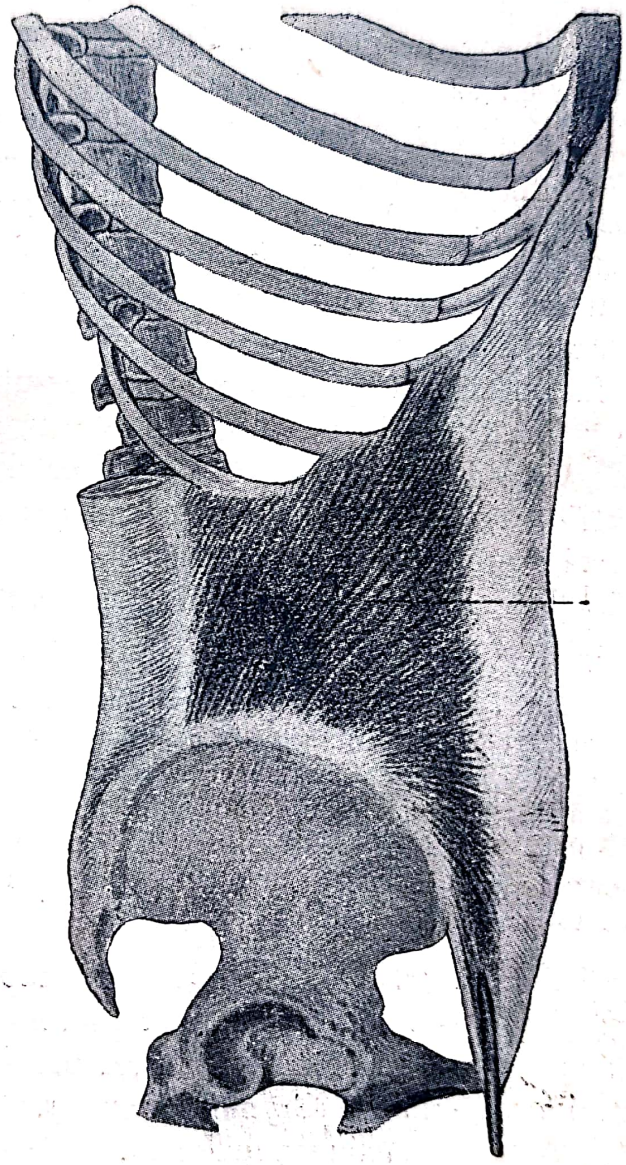

Fig. 628.
1 = Oblicul mic.

Oblicul mic. *(M. obliquus abdominis internus).* Oblicul mic este un muşchi larg situat sub precedentul, de care diferă nu numai prin situaţie şi dimensiuni dar şi prin direcţiunea inversă a fibrelor lui. Fibrele lui continuă traiectul fibrelor intercostalului intern. Este cel mai mic dintre cei trei muşchii laţi.

Inserţiuni. Inserţiunile lui de origină sunt foarte complicate. Inapoi, fibrele musculare se desprind de pe o aponevroză, *numită aponevroza posterioară a oblicului mic, care se fuzionează cu aceea a dorsalului mare (aponevroza lombodorsală).* Urmează apoi fibre ce se prind pe creasta iliacă (interstiţiu) şi pe spina iliacă antero superioară. Mai înaintea lor, se găsesc apoi fibre ce se prind pe jumătatea externă a arcadei crurale. Dela aceste inserţiuni, fibrele musculare radiază ea un evantaliu, având direcţiunile lor, inversă celei a marelui oblic. Ele se termină astfel (Testut).

Fascicolele posterioare merg aproape vertical şi se inseră pe marginea inferioară a ultimelor trei coaste, continuându-se cu muşchii intercostali interni.

Fascicolele anterioare, care provin din arcadă, merg în jos şi înăuntru; ele se unesc cu fibrele aponevrotice ale transversului, formând *tendonul conjunct*, care se termină pe faţa anterioară a simfizei pubiene, pe marginea superioară a pubelui şi pe creasta pectinală. (Fig. 628.)

Fascicolele mijlocii, se termină pe o aponevroză numită *aponevroza anterioară a oblicului mic* (spre deosebire de cea posterioară. (Fig. 629) Aceasta aponevroză foarte importantă se comportă în modul următor. Ea se împarte în două foiţe: o foiţă anterioară, ce trece înaintea dreptului mare şi se fuzionează cu aponevroza oblicului mare, şi o foiţă posterioară ce trece înapoia dreptului şi se fuzionează cu aponevroza transversului; ambele foiţe se termină pe linia albă.

Cele două foiţe sunt inegale ca dimensiuni; în timp ce foiţa anterioară se întinde în toată întinderea muşchiului, cea posterioară e mai scurtă şi se termină (cam în dreptul treimii inferioare a muşchiului drept) printr'o margine concavă numită *plica sau linia semilunară a lui Douglas.*

Alţi autorii descriu în modul următor, aponevroza oblicului mic. Ea se comportă în mod deosebit în cele două treimi superioare şi în treimea inferioară. În cele două treimi superioare, ea se împarte în două foiţe: o foiţa anterioară ce trece înaintea dreptului şi se fuzionează cu aponevroza oblicului mare şi o foiţă posterioară ce trece înapoia dreptului şi se fuzionează cu aponevroza transversului. În treimea inferioară aponevroza nu se dedublează; aci ea trece în întregime înaintea dreptului.

RAPORTURI. Oblicul mic este acoperit de oblicul mare; prin faţa profundă e în raport cu transversul. El formează aria triunghiului lui Petit şi delimitează prin marginea lui posterioară, una din laturile spaţiului lui Grynfelt (vezi fig. 608).

ACŢIUNE. Acţiunea lui de totalitate este la fel cu cea a celorlalţi muşchi şi va fi studiată ulterior. Când muşchiul se contractă de o singură parte, acţiunea lui e inversă ca cea a oblicului mare; el rotează toracele ducând faţa anterioară a toracelui de aceeaşi parte. De exemplu oblicul mic din dreapta, rotează toracele către dreapta şi duce umărul drept înapoi. El este antagonistul oblicului mare de aceeaşi parte şi sinergistul oblicului mare de partea opusă. El lucrează însă şi sinergic cu oblicul mare de aceeaşi parte; atunci el flexează toracele pe basin sau invers basinul pe torace. Şi el scoboară coastele, fiind un expirator.

INSERVAŢIUNE. Este aceiaşi ca a oblicului mare.

Scanned with OKEN Scanner

NOTĂ: Oblicul mic are aceiaşi semnificare morfologică ca şi intercostalii interni.

Cremasterul. Cremasterul este un muşchi ce înconjoară cordonul spermatic şi care la nivelul testicului se desfăşoară ca un evantaliu formând tunica musculară a scrotului (eritroida). Cremasterul este format din două fascicole: *fascicolul extern* pleacă din muşchiul oblicul mic şi anume din partea lui inferioară, inserată pe arcada crurală; *fascicolul intern* pleacă de pe spina pubiană. Aceste două fascicole merg pe lăturile cordoeului până la nivelul scrotului unde am văzut că formează tunica eritroidă.

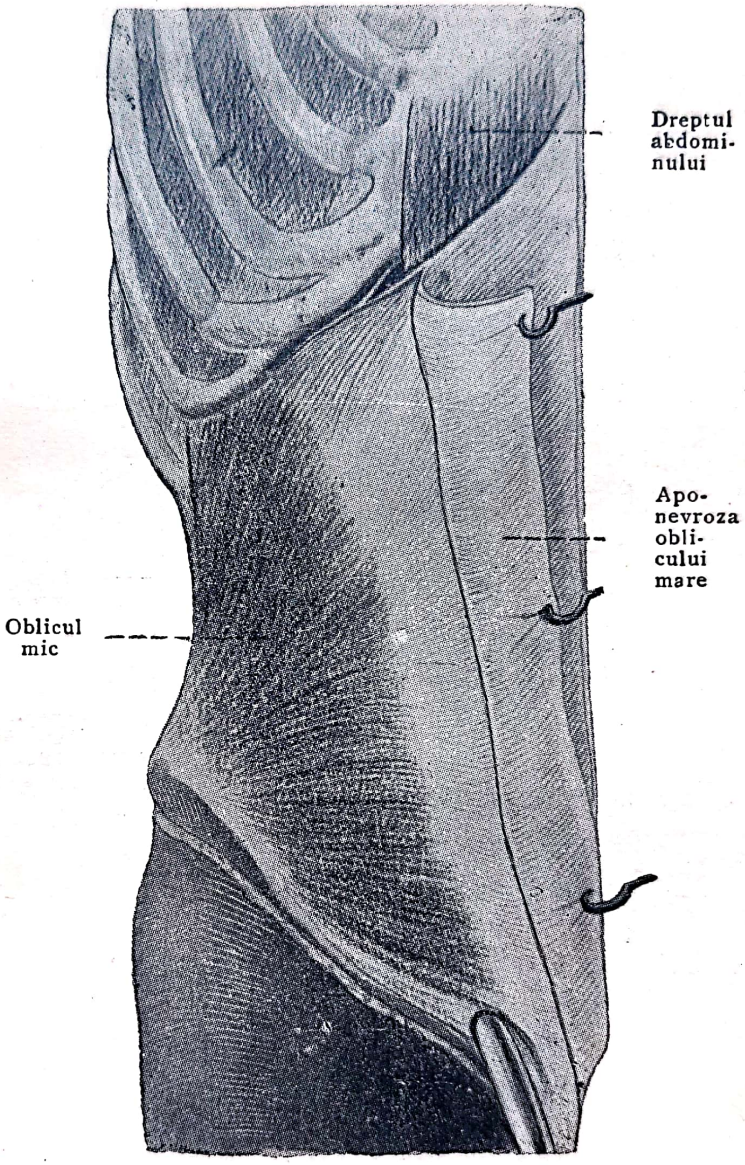

Fig. 629.

Transversul. *(M. Transversus abdominis).* Transversul este un muşchi larg situat sub precedentul; el se compune dintr'o porţiune musculară mijlocie, şi din două aponevroze de inserţiune (posterioară şi anterioară). Numele îi vine dela direcţiunea transversală a fibrelor musculare.

INSERŢIUNI. Inserţiunile lui de sus în jos sunt astfel făcute: 1) pe faţa internă a ultimilor şase cartilagii costale prin digitaţiuni încrucişate cu cele ale diafragmului; 2) pe apofizele transverse ale vertebrelor lombare, prin ajutorul unei aponevroze, numită *aponevroza posterioară a transversului* (o vom studia ulterior); 3) pe buza internă a

crestei iliace (în jumătatea anterioară); 4) pe treimea externă a arcadei crurale. De la aceste zone de inserţiune, fibrele muşchiului merg dinapoi înainte, în mod transversal şi se termină pe *aponevroza anterioară a transversului*. Limita dintre corpul muşchiului şi aponevroza lui anterioară e reprezentată printr'o linie curbă cu concavitatea înăuntru numită *linia semicirculară a lui Spiegel.* (Fg. 630). Când ajunge la marginea externă a dreptului mare, această aponevroză se împarte în două porţiuni; în cele două treimi superioare trece înapoia dreptului mare, formând cu foiţa posterioară a oblicului mic, păretele posterior al tecii dreptului anterior (vezi teaca dreptului mare); în treimea inferioară, aponevroza trece înaintea muşchiului, luând parte la formarea păretelui anterior al tecii lui. Limita inferioară a porţiunei aponevrozei anterioare a transversului, ce trece înapoia dreptului, este formată tot de acea linie curbă, cu concavitatea inferioară, numită *arcada lui Douglas*. Cele două porţiuni ale aponevrozei se termină pe linia albă. Nu trebue uitat că fibrele cele mai inferioare, care se prind pe arcada crurală, se unesc cu cele ale oblicului mic şi formează împreună *tendonul conjunct* care se prinde pe simfiză şi pe creasta pectineală.

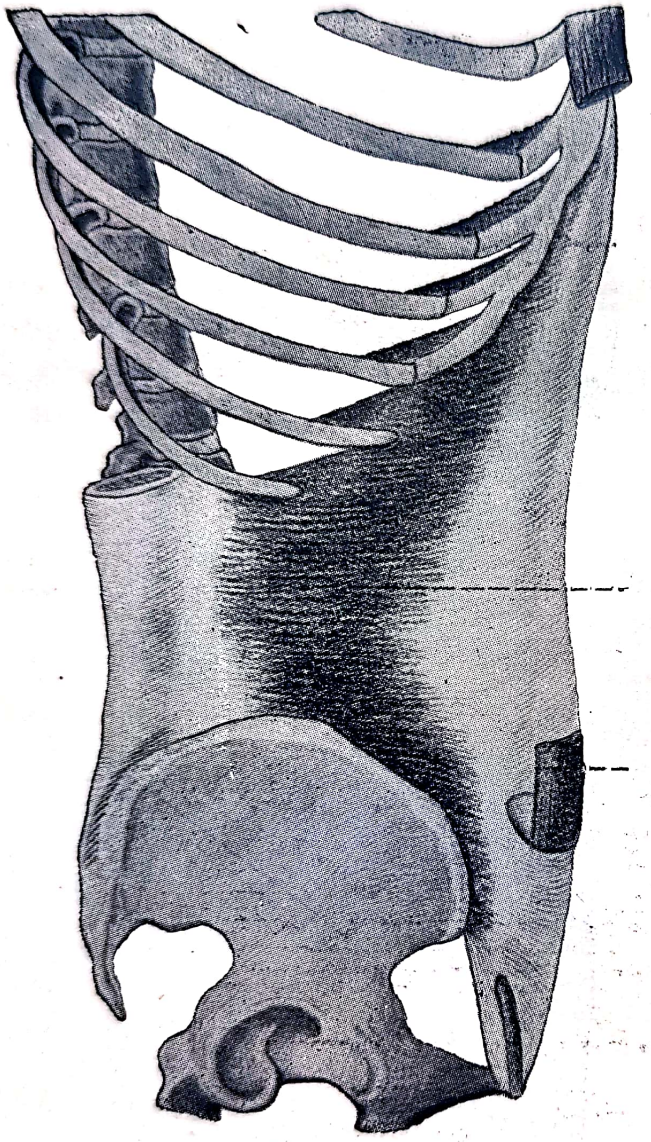

Fig. 630.

(Inserţiunile costale au fost preparate după *Braus.)*

RAPORTURI. Este acoperit de oblicul mic; faţa profundă răspunde unei fascii de înveliş, *fascia transversalis* şi prin intermediul acesteia e în raport cu peritoneul.

ACŢIUNE. Are o acţiune de totalitate asupra conţinutului abdominal, ce va fi studiată ulterior; totuşi de pe acum putem spune că este cel mai important muşchi al presei abdominale; el trage coastele înăuntru către linia mediană, strângând toracele. Transversul are rol şi în respiraţiune ca scoborîtor al coastelor, este deci şi un muşchi expirator.

INERVAŢIUNEA. Este inervat ca şi precedenţii prin ramuri din intercostali şi din abdomino-genitali.

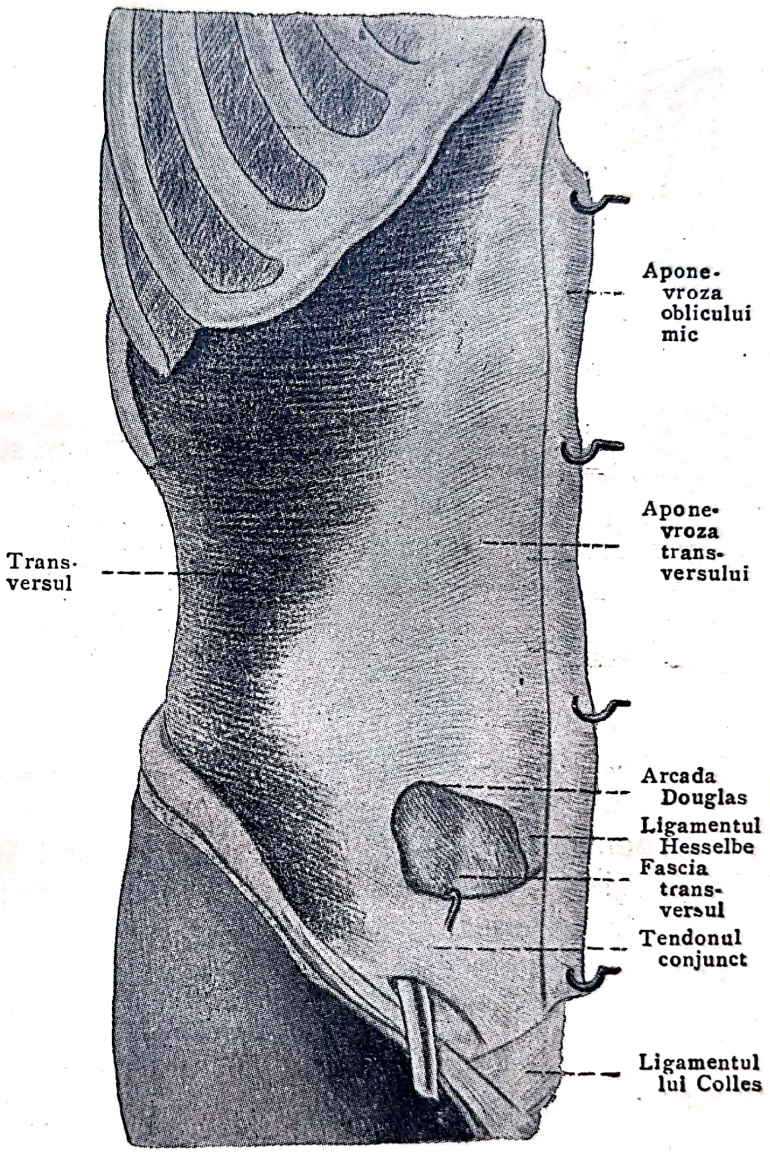

Fig. 631.

B) APONEVROZELE ABDOMENULUI.

Prin aponevrozele abdomenului se înţelege acele lame aponevrotice terminale, cu valoarea unor tendoane de inserţiune; în special aici nu trebue făcută confuzia obişnuită între aponevroză şi fascie. Pe când fasciile acestor muşchi, cu excepţiunea celei a muşchiului transvers, nu au nici o valoare practică aponevrozele abdomenului sunt formaţiuni cu o mare importanţă funcţională şi chirurgicală. După situaţiunea lor, aponevrozele abdomenului sunt numite: *anterioare* şi *posterioare*.

Scanned with OKEN Scanner

Aponevrozele abdominale anterioare. Am văzut, odată cu descrierea muşchilor abdominali, care sunt aceste aponevroze.

1. *Aponevroza oblicului mare* este cea mai superficială; ea trece în întregime înaintea dreptului mare.

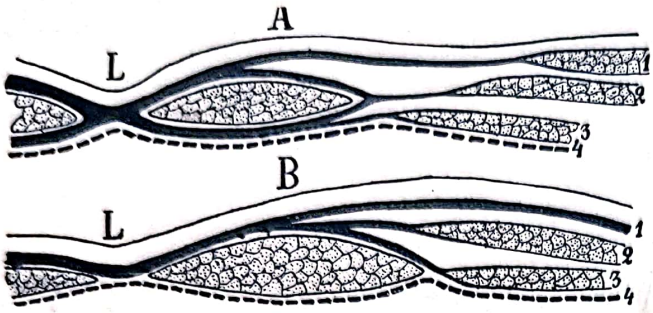

Fig. 632.

Aponevrozele anterioare ale abdomenului.

A = Secţiunea aponevrozelor în porţiunea superioară a abdomenului; *B* = Secţiunea aponevrozelor în porţiunea inferioară a abdomenului; 1 = Oblicul mare; 2 = Oblicul mic; 3 = Transversul; 4 = Fascia transversalis.

(După diferiţi autori).

2. *Aponevroza oblicului mic* se subdivide la nivelul marginii externe a dreptului: o foiţă trece înaintea lui, fuzionându-se cu aponevroza oblicului mare (formând păretele anterior al tecei) şi o altă foiţă trece înapoia dreptului, fuzionându-se cu cea a transversului, (formând păretele posterior al tecei). (Fig. 632.) Foiţa posterioară e mai scurtă şi se termină la nivelul liniei lui Douglas.

3. *Aponevroza transversului* este şi ea împărţită în două porţiuni: porţiunea superioară trece îndărătul dreptului mare şi împreună cu foiţa aponevrozei oblicului mic formează păretele posterior al tecii; porţiunea inferioară trece înaintea dreptului, luând parte împreună cu aponevrozele oblicului mare şi mic la formarea păretelui anterior al tecii. Din descripţiunea aceasta şi din figurile de mai sus se poate înţelege, care este constituţia tecii dreptului mic.

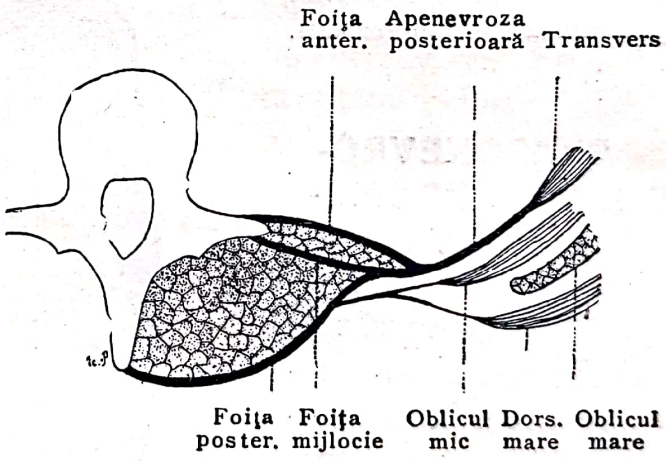

Fig. 633.

(După *Poirier*).

Aponevrozele abdominale posterioare. Din cei trei muşchi, laţi, oblicul mare nu are o aponevroză posterioară, pe când oblicul mic şi transversul se inseră în partea posterioară prin câte o aponevroză.

Aponevroza posterioară a oblicului mic merge înapoi şi se confundă cu aponevroza dorsalului mare, de care se deosebeşte numai prin direcţiunea fibrelor; ea intră în constituţia aponevrozei lombodorsale.

Scanned with OKEN Scanner

Aponevroza posterioară a transversului. Dispoziţiunea acestei aponevroze şi raporturile ei cu aponevroza lombo-dorsală, nu sunt bine lămurite; vom arăta care este dispoziţiunea, pe care şcoala franceză o consideră drept clasică. Deşi ea este atacată din punct de vedere al rigurozităţii anatomice, prezintă însă avantajul de a fi simplă, uşor de înţeles şi în linii generale suficient de exactă. In

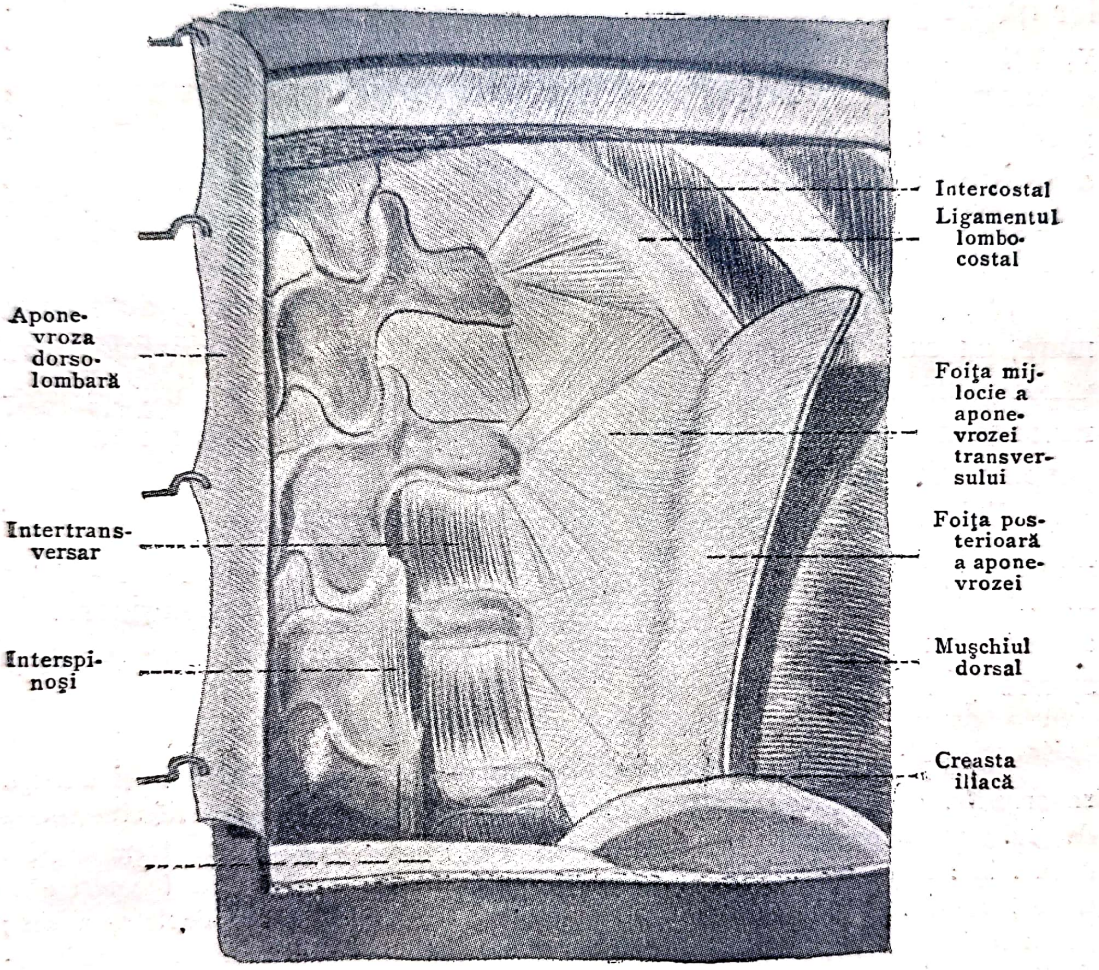

Fig. 634.

câteva cuvinte vom schiţa şi celelalte concepţiuni mai importante. Aponevroza posterioară a transversului ajunsă la marginea externă a pătratului lombelor se împarte în două foiţe: una trece înaintea şi alta înapoia muşchiului. Ultima foiţă se împarte în alte două, când atinge muşchii spinali; astfel că în realitate se formează trei foiţe aponevrotice. (Fig. 633.)

a) Foiţa mijlocie continuă direcţiunea transversului şi e cea mai groasă; ea se inseră pe vârful apofizelor transverse ale vertebrelor lombare; în sus se întinde până la coasta a 12-a şi în jos până la

creasta iliacă. Această foiţă e întărită printr'o lamă fibroasă, *ligamentul lombocostal* (Henle) situat în unghiul format de coasta 12-a şi coloana lombară; el merge de la primele două apofize transverse lombare, la coasta 12-a. Dedesubtul acestui ligament mai există alte lame aponevrotice analoage (care merg de la apofizele transverse lombare şi întăresc aponevroza transversului).

b) Foiţa anterioară merge înaintea muşchiului pătratul lombelor (fascia pătratului lombar) şi se fixează pe baza apofizelor transverse; ea este întărită la partea superioară de un sistem de fibre transversale ce se întind de la faţa anterioară a apofizei transverse a celei de a doua vertebre lombare la vârful coastei a douăsprezecea. Aceste fibre transversale fuzionate cu fascia pătratului formează o arcadă numită *arcada pătratului lombelor* sau *ligamentul centurat al diafragmului* (vezi inserţiunile diafragmului).

c) Foiţa posterioară se fuzionează cu aponevroza dorsalului mare, cu care formează împreună aponevroza lombo-dorsală. Am văzut că în constituţiunea acestei aponevroze întră, înafară de aponevroza transversului şi cea a oblicului mic şi a dinţatului mic postero-inferior.

Cele trei foiţe formează două loje musculare: *loja pătratului lombelor,* cuprinsă între foiţa anterioară şi cea mijlocie şi *loja muşchilor spinali,* cuprinsă între foiţa mijlocie şi cea posterioară. In aceasta din urmă se găseşte, muşchiul sacro-iliac şi transversarul spinos (planul III, IV şi V).

Concepţia clasică germană asupra aponevrozei lombo-dorsale şi asupra raporturilor ei cu aponevrozele posterioare ale abdomenului este diferită de cea de sus. Autorii germani susţin că aponevroza lombo-dorsală este formată din două foiţe: una *superficială* şi alta *profundă.* Foiţa superficială (posterioară) trece înapoia muşchiului sacro-spinal, pentru a se prinde pe apofizele spinoase; pe ea se inseră muşchiul dorsalul mare şi dinţatul postero-inferior. *Foiţa profundă* (anterioară) se găseşte situată între muşchii spinali şi pătratul lombar şi se inseră pe apofizele transverse. Din unirea celor două foiţe reiese aponevroza transversului (Spalteholtz), pe care se prinde aponevroza oblicului mic.

După această concepţiune fascia pătratului lombar este o formaţiune, care nu are nimic de a face cu aponevrozele posterioare; ea este o continuare a fasciei transversalis.

In timpul de urmă *Poirier* şi *Charpy* au ajuns la o concepţiune nouă, diferită de cea clasică, atât franceză, cât şi germană. După aceşti, autori, în partea posterioară a abdomenului sunt numai două aponevroze de inserţiune: a dorsalului mare şi a transversului; aceste două aponevroze se sudează înafara apofizelor transverse, dând naştere acelei formaţiuni, considerate drept aponevroza posterioară a transversului. Aponevroza oblicului mic se prinde pe acest complex aponevrotic.

Scanned with OKEN Scanner

ACȚIUNEA DE TOTALITATE A MUȘCHILOR ABDOMINALI.

Am studiat mai sus acțiunea fiecărui mușchi în mișcările trunchiului; am văzut deasemenea că fiecare intervine în mecanismul respirației, ei fiind mușchi expiratori. Acum vom privi numai cele două mari acțiuni de totalitate: 1) Acțiunea asupra coloanei vertebrale, 2) Acțiunea de presă abdominală.

1) Mușchii abdomenului (drepții, în special) contribuie împreună cu spinalii, psoas și pătratul lombelor la menținerea în rectitudine a coloanei vertebrale. Ei pot să flexeze coloana sau s'o încline pe lături. In mișcarea de flexiune-extensiune a trunchiului, mușchii abdomenului sunt antanogiștii mușchilor spinali.

Dar în deplasarea corpului înainte sau înapoi, greutatea corpului intervine și ea, îndată ce corpul a părăsit poziținea de echilibru. Contracțiunea mușchilor respectivi dă doar primul impuls. Așa se explică faptul în aparența paradoxă (Braus) că flexiunea corpului este condiționată de contracțiunea mușchilor spinali, care se opun greutății trunchiului și că mușchii abdomenului nu dau decât imboldul de plecare. In extensiune se contractă invers, mușchii abdominali; mușchii spinali dau și aci doar primul impuls (Braus). Când mușchii abdominali sunt paralizați, basinul tinde să se așeze înainte, pentruca greutatea corpului să fie suportată de mușchii spinali valizi iar când mușchii spinali sunt paralizați trunchiul este răsturnat înapoi; în acest caz, trunchiul e menținut prin contracțiunea mușchilor abdominali.

2) Alt rol foarte important este cel, pe care ei îl exercitează asupra conținutului abdominal. Mușchii abdominali formează o centură contractilă; transversul este în această privință cel mai important. *Prin tonicitatea lor, ei contribue la fixarea organelor abdominale.* Când aceasta tonicitate e diminuată, organele abdominale se pot deplasa. (De exemplu, deplasarea rinichiului.) Când ei se contractă activ, atunci comprimă aceste organe; există deci o „presă abdominală", care intervine în toate actele fiziologice, ce necesită o sforțare (micțiune, defecațiune, facere etc.)

Un alt punct important asupra căruia trebue să atrag atențiunea, este următorul: contracțiunea mușchilor pune în tensiune întregul aparat fibros, de care sunt legați (arcada crurală, fascia transversalis, tendonul conjunct, ligamentul lui Henle și Hesselbach) și prin aceasta, mărește rezistența părețelui abdominal.

Ca să înțelegem acest lucru, să examinăm rolul ligamentelor lui Henle și Hesselbach, (vezi mai jos) care nu sunt numai simple lame de întărire pasive, ci adevărate expansiuni fibroase ale mușchilor. Când mușchii se contractă, ele sunt puse în tensiune

activă şi măresc rezistenţa fasciei transversalis. Acelaşi lucru se poate spune de tendonul conjunct şi de arcada crurală. Această influenţă musculară asupra aparatului fibros al regiunii inguinale are un rol de căpetenie în patologia regiunii. Când tonicitatea şi forţa musculară a muşchilor scade, valoarea lor funcţională scade şi rezistenţa păretelui abdominal se micşorează deasemenea.

NOŢIUNI DESPRE HERNII.

Definiţiune. Hernia este ieşirea unui organ din cavitatea abdominală printr'un orificiu anatomic slăbit, fără ca tegumentele regiunii să fie interesate, cum sunt interesate în plăgile abdomenului.

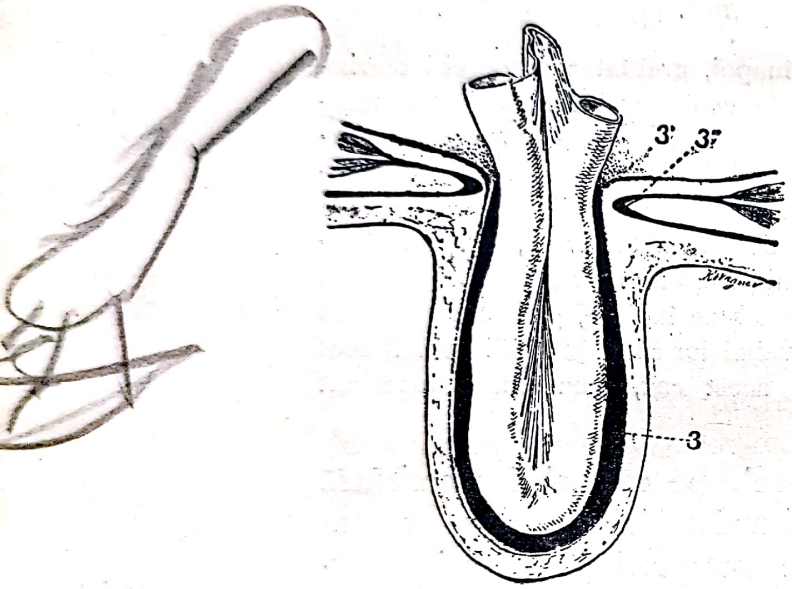

Fig. 635.

După *Ombrédanne.*

3 = Sac; 3' = Coletul secului;
3'' = Inelul herniei.

Constituţie anatomică. După cele spuse se înţelege uşor că o hernie trebue să fie constituită dintr'un *organ* herniat conţinut într'un înveliş peritoneal, numit *sac herniar*. Intradevăr un organ al cavităţii abdominale ieşind din cavitatea, împinge înaintea lui peritoneul parietal, (care tapetează păreţii). Diverticulul peritoneului va forma *sacul*, iar organul, conţinutul herniei. *Sacul* are o porţiune îngustată la nivelul orificiului de ieşire numit *colet*. Faţa profundă a sacului e netedă şi lucioasă; ea constituie un *mijloc propice de alunecare* pentru organul herniat.

Vom vedea la studiul splanchnelor, că adesea sacul se găseşte preformat hernierii organului.

Conţinutul herniei poate fi făcut de orişice organ al abdomenului. Cele mai frecvente organe herniale sunt: intestinul subţire şi epiploonul. Se numeşte *enterocel*, hernia intestinului şi *epiplocel*, hernia epiploonului. Alte organe ce pot fi conţinute în hernie sunt: vezica (cistocel) cecum, ovar, trompă etc.

Varietăţile herniilor. După locul unde se produc herniile se disting următoarele varietăţi: *inguinală* (prin canalul inguinal) *crurală* (prin lacuna vasculară) *ombilicală* (la nivelul ombilicului) *epigastrică* (printr'un orificiu al liniei albe), *lombară* (în triunghiul lui Petit sau spaţiul lui Grynfelt), *obturatoare* (prin orificiul obturator) etc.

Scanned with OKEN Scanner

Cauzele herniilor. Herniile sunt de două feluri: *dobândite* şi *congenitale.*

Herniile dobândite se pot produce printr'o sforţare exagerată. In asemenea cazuri, viscerele împinse prin contracţiunea muşchilor abdominali, pot depărta elementele anatomice ale diferitelor orificii şi hernia pe acolo *(Hernii de forţă).* Sunt cazuri când aceste regiuni sunt foarte slabe, ca la tuberculoşi, caşectici etc., atunci o sforţare mică ar putea produce o hernie *(Hernie de slăbiciune).*

Herniile congenitale sunt acele la care preexistă un sac peritoneal. Acest caracter ne explică adevăratul sens al atributului: „congenital". Asemenea hernii nu apar exclusiv la naştere; ele pot apare cu mult mai târziu. Caracterul lor fundamental este preexistenţa unui asemenea sac. Foarte multe din herniile copilului, adolescentului, adultului sunt *congenitale.*

Condiţiunile etiologice se combină adesea.

Simptome. O hernie este *o* tumoră *reductibilă* (adica putând fi împinsă în abdomen) situată într'o regiune herniară. După ce hernia a fost redusă, degetul explorator poate urmări traiectul ei, şi să simtă orificiul dilatat.

Sunt şi hernii nereductibile, cu care organul s'a legat prin aderenţe de sac.

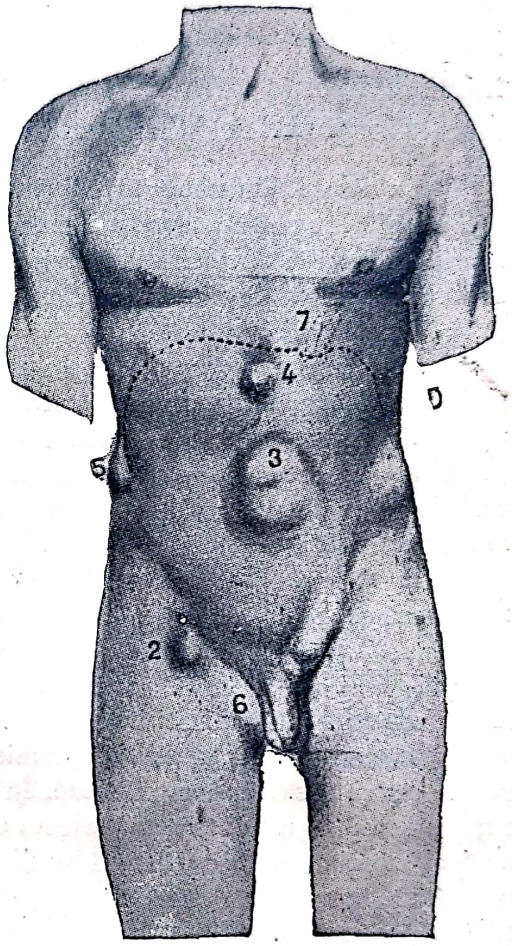

Fig. 636.

(După *Ombrédanne.*)

Cele mai frecvente hernii:

1 = Hernie inguinală; 2 = Hernie crurală; 3 = Hernie ombilicală; 4 = Hernie epigastrică; 5 = Hernie lombară; 6 = Hernie obturatoare; 7 = Hernie diafragmatică; *D* = Diafragm.

Tratament. In tratamentul chirurgical al unei hernii avem două principii conducătoare, ambele condiţionate de dispoziţiunile anatomice: 1) *suprimarea sacului herniar,* 2) *Refacerea păretelui abdominal.* Primul principiu se realizează prin rezecţia sacului, adică legarea sacului la colet (după ce organul a fost reîntrodus în cavitate) şi secţionarea lui. Cu modul acesta am suprimat sacul peritonial, care favoriza alunecarea organului. Al

doilea principiu constă în întărirea regiunii respective; se execută în mod diferit, după regiunea considerată şi după tehnica adoptată.

Strangularea herniei. Complicaţia cea mai de temut a unei hernii este *strangularea* sau *încarcerarea.* Strangularea unei hernii constă în constricţia bruscă a pediculului unei hernii. Strangularea dă fenomene clinice extrem de grave şi asupra organului strangulat leziuni atât de intense, încât e nevoe de o intervenţie chirurgicală imediată, care să scape organul de sub acţiunea strangulantă. Se înţelege uşor că într'un organ astfel strâns, circulaţia nu se poate face şi organul se sfacelează (gangrenează).

La aceste fenomene de sfacel se adaugă imediat şi infecţia care poate da o peritonită. Agentul constrictiv este orificiul herniar sau coletul sacului; acest agent nu lucrează activ. Ansa intestinală brusc destinsă printr'un conţinut lichid sau gazos mărit, devine ireductibilă, şi la nivelul ei se produce mortificarea prin jenă în circulaţie.

Simptomatologia unei hernii strangulate se deduce imediat din cele spuse mai sus. O hernie strangulată devine *ireductibilă.* De unde înainte se putea cu uşurinţă reîntroduce în abdomen, odată strangulată, ea şi-a pierdut aceasta posibilitate. La acest simptom se adaugă *durerile* şi fiindcă prin strangulare cursul materiilor intestinale este oprit, bolnavul va avea: *vărsături* şi *suprimarea evacuării materiilor fecale* şi a *gazelor.*

Tratament. O hernie strangulată poate fi redusă uneori la început printr'o manoperă manuală numită *taxis,* care constă în introducerea prudentă a ansei intestinale în abdomen. Dacă prin taxis nu se poate obţine reducerea, atunci se intervine chirurgical. *Kelotomia* este o operaţie care constă în secţionarea agentului strangulant şi permiterea introducerii prin orificiul lărgit a ansei strangulate. Kelotomia e permisă numai în primele ceasuri după strangulare, când ansa nu e mortificată. În caz de sfacel, chirurgul e dator să excizeze ansa şi să refacă tractul intestinal, iar în caz că forţele bolnavului se opun unei operaţiuni de lungă durată se face un *anus contra naturii,* adică se deschide intestinul la păretele abdominal permiţând prin aceasta cale evacuarea materiilor intestinale.

C) FORMAŢIUNILE DEPENDINTE DE APONEVROZELE ABDOMENULUI.

Linia albă abdominală. Linia albă este un rafeu tendinos, median şi vertical, inserat în sus pe apendicele xifoid, iar în jos pe marginea superioară a simfizei. Linia albă are două porţiuni: o porţiune superioară, de o formă panglicată, reprezentând două treimi (până la două degete sub ombilic) şi o porţiune inferioară, reprezentând o altă treime, ce se prezintă ca un interstiţiu linear.

Lungimea ei este 35 centimetri, în termen mijlociu. Lăţimea ei variază; în porţiunea lăţită ea atinge 20—22 milimetri, la nivelul ombilicului. In porţiunea îngustă ea măsoară 2—3 milimetri (Testut).

Scanned with OKEN Scanner

STRUCTURA. Linia albă este formată din încrucişarea pe linia mediană a fibrelor aponevrotice din muşchii laţi ai abdomenului.

In chirurgie, ea are mare importanţă de oarece e foarte puţin vasculară şi chirurgul o secţionează ca să intre în cavitatea abdominală în laparotomie. La omul viu, pielea regiunii mediane, ce răspunde liniei albe prezintă un şanţ în porţiunea superioară şi adeseaori o dungă pigmentată în porţiunea inferioară. La femeie, din cauza sarcinilor, fibrele constitutive ale liniei albe se întind şi spaţiul dintre muşchii drepţi se lărgeşte. Se înţelege, dece că un asemenea părete va fi slăbit şi presa abdominală va perde din valoarea ei funcţională.

Afară de aceste fibre transversale ea mai e întărită la cele două extremităţi prin fibre longitudinale; la extremitatea superioară există un fascicol aponevrotic, care merge de pe faţa anterioară a apendicelui xifoid, la linia albă; la cea inferioară ea este întărită de două fascicole: unul anterior şi altul posterior. Fascicolul anterior numit ligamentul *supra-pubian anterior,* se întinde dela linia albă la faţa anterioară a simfizei pubiane. Fascicolul posterior numit *ligamentut supra-pubian posterior* (*adminiculum lineae albae)* situat înapoia liniei albe, înaintea peritoneului, se inseră în jos pe buza posterioară a pubelui, iar în sus la jumătatea sau treimea inferioară a distanţei dintre pube şi ombilic. Acest fascicol e considerat ca depinzând de fascia transversalis.

ORIFICII. Pe linia albă, se găsesc numeroase orificii; unul este mare şi e numit *orificiul ombilical.* Prin celelalte orificii, care sunt mici, trec vase şi nervi; ele stabilesc comunicaţia între ţesutul celular subcutanat şi ţesutul celular sub-peritoneal şi au în patologie, o importanţă considerabilă, *căci prin ele se fac herniile liniei albe.* Aceste hernii se fac de obicei în porţiunea superioară (în epigastru) a liniei; se numesc de aceea şi *hernii epigastrice.*

SEMIFICARE MORFOLOGICĂ. Linia albă are valoarea unui stern devenit fibros.

RAPORTURI. Inainte e în raport cu pielea şi ţesutul celular subcutanat, iar înapoi e în raport cu peritoneul, ţesutul sub-peritoneal, şi fascia transversalis.

Ombilicul. Ombilicul este o depresiune cicatricială, provenită prin închiderea unui orificiu, care există în timpul vieţii intrauterine Prin acest orificiu trec la fetus, arterele şi vâna ombilicală, care'l leagă de mamă. După naştere, cordonul ombilical, care se inseră la nivelul inelului ombilical, cade, vasele se închid, orificiul se închide şi el, transformându-se într'o depresiune, care este ombilicul.

FORMA EXTERIOARĂ. Ombilicul se prezintă sub forma unei *depresiuni* circulare, înconjurată de un *cadru cutanat;* acest cadru cutanat are forma circulară, semi-circulară sau ca o virgulă, după

cum înconjoară complet sau nu, depresiunea ombilicală. In fundul depresiunii proemină o eminenţă, numită *mamelon,* şi pe care se găseşte o *cicatrice* lineară sau stelată. Intre mamelon şi cadrul cutanat se găseşte un şanţ, numit *şanţul ombilical;* el are aceiaşi formă cu a cadrului, care-l delimitează.

SITUAŢIA. La adult, ombilicul nu este situat la mijlocul corpului; situaţia lui variază cu vârsta. La noul născut e situat sub mijlocul corpului, la doi ani ajunge la mijlocul lui, iar dela doi ani in sus, se urcă deasupra acestui reper, astfel că la adult, ombilicul e situat la doi centimetri deasupra unui plan transversal, ce trece prin mijlocul corpului. Ombilicul nu se află nici la mijlocul liniei xifo-pubiane, ci sub el, astfel că porţiunea xifo-ombilicală (supra-ombilicală) întrece pe cea ombilico-pubiană (sub-ombilicată). (Testut—Jacob.)

STRUCTURA. Planurile constitutive ale ombilicului sunt următoarele: 1. *Pielea.* 2. *Ţesutul celular subcutanat.* 3. *Inelul ombilical.* Acest inel se găseşte în linia albă. Pe periferia inelului ombilical se fixează vasele ombilicale şi un cordon fibros: uraca. Arterele se unesc cu uraca într'un singur cordon şi se inseră pe marginea inferioară a inelului, iar vâna ombilicală, care devine la adult ligamentul rotund al ficatului se împarte deasupra ombilicului în două ramuri, care se prind pe marginile laterale ale inelului. Cordoanele fibroase trăgând asupra ombilicului îl pot deplasa fie în sus fie în jos. 4. *Fascia ombilicală* este o formaţiune fibroasă depedentă de fascia transversalis, alcătuită dintr'un sistem de fibre transversale situate înaintea peritoneului, care pleacă de pe faţa posterioară a tecii dreptului, merge înapoia vinei ombilicale spre a se insera pe teaca dreptului din partea opusă. Această fascie ombilicală determină cu faţa profundă a liniei albe, un canal scurt numit *canalul ombilical.* Ea este o formaţiune de întărire a fasciei transversalis. 5. *Peritoneul parietal* este ultimul plan al regiunii.

Hernia ombilicală. Când inelul ombilical este lărgit, o ansă intestinală sau o porţiune din epiploon poate hernia. Herniile ombilicale sunt mai frecvente la femei ca la bărbaţi, din cauza slăbirii păretelui abdominal prin sarcini şi faceri şi consecutiv lărgirea orificiului ombilical.

Uneori hernia urmează traiectul canalului ombilical.

Afară de herniile adultului, există hernii ombilicale şi la copil şi uneori la noul născut.

Arcada crurală. *(ligamentum inguinale, ligamentul lui Fallope, ligamentul lui Poupart).* Arcada crurală este o bandă fibroasă, care

separă regiunea abdominală, de cea crurală. Ea se întinde de la spina iliacă antero-superioară la spina pubelui. La omul viu arcada crurală răspunde plicei inguinale *(sulcus inguinalis)*. La acest nivel pielea aderă de aponevroză aşa că o colecţie subcutanată de la ab-

Fig. 637.

1 = Psoas iliac; 2 = Nervul femural; 3 Fesierul mare; 4 = Tensorul fasciei lata; 5 = Capul femurului; 6 = Dreptul anterior; 7 = Croitorul; 8 = Arcada crurală; 9 = Artera; 10 = Vâna; 11 = Septul crural; 12 = Ligamentul Gimbernat; 13 = Pectineu; 14 = Adductorul mic; 15 = Psoas iliac; 16 = Pectineu.

domen nu descinde la coapsă. Arcada crurală nu este o formaţiune specială, ci o porţiune a aponevrozei oblicului mare, din care e separată în mod artificial. Am văzut cum se comportă aponevroza oblicului mare la nivelul marginii anterioare a osului iliac: trecând peste psoas, aderă de fascia iliacă, apoi trece ca o punte peste vasele femorale, iar la nivelul pectineului se inflectează, formând liga-

mentul lui Gimbernat. Deci arcada crurală este formată în cele două treimi externe de marginea inferioară a aponevrozei oblicului mare, iar în treimea internă de linia, ce proiemineză prin reflectarea înapoi a acestei aponevroze. Reflectarea marginii inferioare a oblicului mare dinainte înapoi, reflectare, care are ca rezultat formarea ligamentului lui Gimbernat, începe după ce aponevroza a depăşit muşchiul psoas, adică la nivelul vaselor. Se formează astfel un şghiab, care participă la formarea canalului inghinal. Când examinăm arcada, putem vedea că în porţiunea externă, arcada e formată chiar de marginea inferioară a aponevrozei oblicului mare, pe când în porţiunea internă, este vorba numai de cotul (proeminenţa) format de reflectarea aponevrozei. In aceste porţiuni nu se mai vede marginea inferioară a muşchiului, căci a devenit posterioară; pe ea se inseră fascia transversalis.

Unii autori susţin, că în constituţia arcadei crurale mai întră şi alte fibre, afară de cele ale oblicului mare; chestiunea nu este pe deplin lămurită. In general, tendinţa anatomiştilor este de a o considera ca fiind formată numai de oblicul mare.

Arcada crurală are conexiuni importante. Pe ea se inseră muşchiul oblicul mic, transversul şi fascia transversalis; ea este aderentă de fascia iliacă şi se continuă cu fascia lata.

Ligamentul lui Gimbernat *(ligamentum lacunare Gimbernati).* Ligamentul lui Gimbernat este o formaţiune fibroasă, provenită din reflectarea aponevrozei oblicului mare, care merge să se prindă pe creasta pectineală; se poate spune că ea este porţiunea pectineală a oblicului mare (Fig. 637). Acest ligament are o formă triunghiulară şi prezintă: o faţă superioară abdominală, acoperită de fascia transversalis; o faţă inferioară crurală, care răspunde pectineului; o margină anterioară, care răspunde arcadei crurale, din care ligamentul provine; o margină posterioară, care se fixează pe creasta pectineală; o margină externă sau baza, care are o formă concavă si care răspunde vaselor fermorale; un vârf, care răspunde spinei pubelui. Intre vasele femorale şi ligament se găseşte un ganglion, numit *ganglionul lui Cloquet.*

Ligamentul lui Cooper *(Ligamentum pubicum Cooperi).* Ligamentul lui Cooper este un cordon fibros, gros şi rezistent, situat pe creasta pectineală de la spina pubelui până la eminenţa iliopectinee.

Ligamentul ilio-pectineu. *(Ligamentum ilio-pectineum).* Ligamentul ilio-pectineu sau *bandeleta ilio-pectinee* nu este o formaţiune

specială, ci o porţiune din fascia psoasului *(fascia iliacă)* şi anume aceia parte îngroşată, care descinde oblic de la arcada crurală la eminenţa iliopectineie.

Am văzut că arcada crurală şi fascia iliacă sunt unite în partea lor



Fig. 638.

Pe acestă piesă, s'a deschis canalul crural şi s'a efectuat o hernie crurală. Ansa intestinală trece din abdomen la coapsă prin inelul crural.

1 = Psoas; 2 = Fascia cribriformis; 3 = Croitor; 4 = Sac hernar; 5 = Vâna femurală; 6 = Artera femurală; 7 = Infundibul; 8 = Nerv crural; 9 = Fascia cribriformis; 10 = Vâna safena.

cea mai externă. Apoi cele două formaţiuni se separă; porţiunea fasciei iliace devenită liberă, care se întinde dela arcada crurală la eminenţa ilio-pectinee, este ligamentul ilio-pectineu. El este porţiune din fascia iliacă, care răspunde inelului crural.

Lacuna musculară şi lacuna vasculară. *(Lacuna musculorum şi lacuna vasorum)* (Fig. 638). Am văzut că arcada crurală trece ca o punte peste marginea anterioară a osului iliac. Sub această punte (cadavrul presupus intins) există două orificii, separate între ele prin ligamentul ilio-pectineu.

Lacuna musculară (lacuna musculorum) este orificiu cel extern delimitat de arcadă crurală, marginea osului şi ligamentul ilio-pectineu. Prin el trece muşhiul psoas şi nervul crural.

Lacuna vasculară (lacuna vasorum) este situată în partea internă; prin ea trec vasele iliace externe, care se continuă cu cele femorale. Lacuna vasculară are o formă neregulat patrulateră şi este constituiă în modul următor: marginea anterioară este formată de arcada crurală; marginea posterioară de ligamentul lui Cooper; marginea externă e formată de ligamentul ilio-pectineu şi marginea internă, de ligamentul lui Gimbernat. Prin lacuna vasculară trec vasele femurale: artera trece în partea externă, culcată pe ligamentul ilio-pectineu, care o separă de nervul crural, (situat în lacuna musculară); vâna se găseşte înăuntrul arterei. Intre vână şi ligamentul lui Gimbernat există un spaţiu, prin care trec vase limfatice şi în care se găseşte *ganglionul lui Cloquet.*

In terminologia franceză şi română, orificiul vascular este cunoscut sub numele de *inelul crural.* Sub acest nume în BNA se înţelege porţiunea cea mai internă a orificiului vascular adică acea porţiune cuprinsă între vâna femorală şi ligamentul lui Gimbernat, ocupată de limfatice şi astupată de septum crural. Prin acest inel crural, adică prin partea cea mai internă a lacunei vasculare, se fac *herniile crurale.*

Herniile crurale. Sunt herniile care se fac prin inelul crural. Organul herniat plecat din abdomen, trece prin acest inel şi pătrunde în canalul crural (Vezi fasciile coapsei). La nivelul inelulului crural, colul herniei are următoarele raporturi: înăuntru cu ligamentul lui Gimbernat, înafară cu vâna femorală, înainte cu arcada crurală şi înapoi cu ligamentul lui Cooper. Aceste hernii împing înaintea lor, peritoneul (sacul) şi septul crural. Herniile crurale se stuangulează uşor. In kelotomie, se înţelege că nu vom putea secţiona orificiul înafară, căci am leza vâna femorală.

Chirurgii se feresc să-l lărgească şi înăutru prin secţiune ligamentului lui Gimbernat, căci la acest nivel trece o anastomoza arterială între epigastrică şi obturatoare. Lărgirea inelului e fără pericol înapoi pe ligamentul lui Cooper; lărgirea înainte ar putea să aibă un inconvenient, la bărbat: leziunea cordonului spermatic.

Scanned with OKEN Scanner

Fascia tranversalis. Fascia tranversalis est fascia de inveliş profundă a muşchiului tranvers (muşchiul transvers mai are şi o fascie de inveliş superficială, care nu are nici o importanţă). Fascia tranversalis este întinsă pe toată suprafaţa muşchiului, adică: în jos, până la arcada crurală, în sus până la diafragm, unde se continuă cu fascia diafragmatică, înainte până la linia mediană, iar înapoi

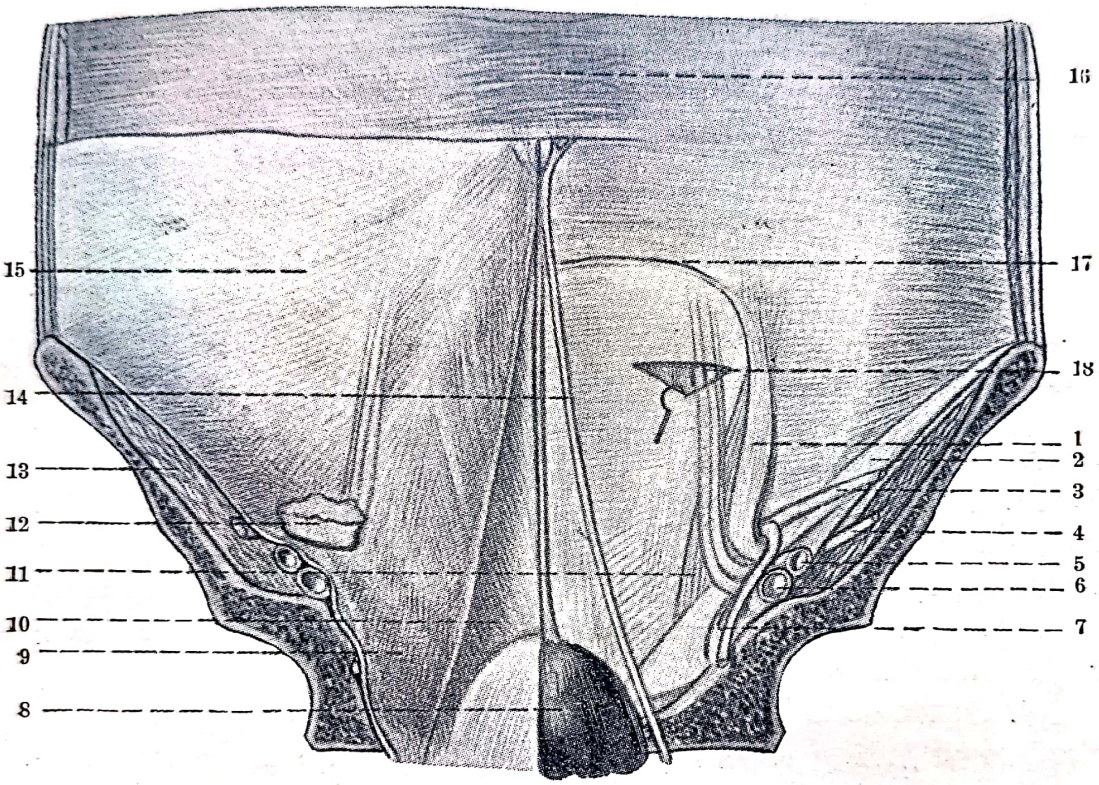

Fig. 639.

1 = Ligamentul lui Hesselbach; 2 = Arcada crurală; 3 = Artera spermatică; 4 = Nerv crural; 5 = Artera crurală; 6 = Vâna crurală; 7 = Canal deferent; 8 = Vezica; 9 = Foseta inguinală interna; 10 = Foseta supravezicală; 11 = Ligamentul lui Henle; 12 = Hernie prin foseta externa; 13 = Muşchiul iliac; 14 = Plica ombilicală laterală; 15 = Peritoneu; 16 = Fascia ombilicală; 17 = Arcada lui Douglas; 18 = Teaca dreptului deschisă.

până la muşchiul pătratul lombar, cu a cărui fascie ea se confundă. Fascia tranversalis este subţire şi puţin rezistentă în partea superioară, devine însă groasă şi aponevrotică în cea inferioară mai ales nivelul canalului inguinal. Câteva detalii ale acestei fascii trebuesc menţionate.

1. PORŢIUNEA JUXTA-MEDIANĂ. De o parte şi de alta a liniei mediane ea participă la formarea tecii dreptului anterior. Până la nivelul arcadei lui Douglas, ea tapează faţa posterioară a muşchiului

tranvers; sub aceasta arcadă, ea formează singură, păretele posterior al tecei.

2. Porţiunea inguino-crurală. Portiunea inguino-crurală a fasciei transversalis este foartă importantă. Pentru a o vedea, trebue s'o urmărim, dinafară înăuntru. Ea se comporta astfel (Testut).

a) se inseră pe spina iliacă anterio-superioară şi pe creasta osului iliac;

b) înăuntru întâlneşte psoasul iliac şi se inseră pe fascia iliacă;

c) la nivelul inelului inguinal profund pătrunde în el, formând tunica fibroasă a cordonului;

d) la nivelul lacunei vasculare, se inseră pe marginea posterioară a arcadei femurale, care este recurbată înapoi. Apoi întâlneşte spaţiul gol dinăuntrul ei (pe unde trec limfaticele); ea îl umple, înserându-se pe creasta pectineală. Aceasta porţiune a fasciei transversalis, care închide ca un diafragm porţiunea neocupată a lacunei vasculare, formează *septul crural;*

e) însfârşit, mai înăuntru orificiului vascularea, se continuă cu cea de partea opusă.

3. Septul crural. *(Septum femorale).* Septul crural este o porţiune din fascia transversalis, care astupă tot spaţiul liber cuprins între vâna femurală şi ligamentul lui Gimbernat. Septul crural separă cavitatea abdominală de canalul crural; el este străbătut de limfatice. Herniile crurale împing în drumul lor acest sept.

4. Orificiul abdominal al canalului inguinal. Orificiul abdominal numit încă şi *orificiul intern,* este un orificiu al fasciei transversalis, situat deasupra arcadei crurale, la unirea treimei interne cu cea mijlocie. Acest orificiu nu se prezintă sub o formă circulară, ci ca o crăpătură ovalară, mărginită înăuntru de o *plică semilunară.*

5. Fibrele de întărire ale fasciei transversalis. Fascia transversalis e întărită prin două feluri de fibre: *unele transversale* şi altele *verticale.* (Fig. 649).

a) Fibrele verticale sunt cele mai importante. Ele ocupă spaţiul cuprins între plica semilunară a orificiului inguinal intern şi teaca dreptului; aceste fibre se văd mai bine, examinând fascia transversalis pe partea posterioară, după ce am ridicat peritoneul. Uneori ele constituesc o formaţiune continuă; de cele mai multe ori însă ele sunt separate în două fascicole: unul medial, legat de teaca dreptului, cunoscut sub numele de *ligamentul lui Henle* şi altul lateral, aşezat lângă orificiul profund al canalului inguinal, numit *ligamentul lui Hesselbaach.*

Ligamentul lui Henle (falx inguinale) este o formaţiune tri-

unghiulară, cu vârful în sus. Prin marginea internă, el răspunde trecii muşchiului drept. Marginea lui externă e concavă şi situată la oarecare distanţă de vasele epigastrice; această margine se continuă adesea în sus, cu tendonul conjunct. Marginea inferioară sau baza se continuă cu ligamentul pubian al lui Cooper.

Ligamentul lui Hesselbach (ligamentum interfoveolare) este situat înafara precedentului; se numeşte interfoveolar, pentrucă e si-

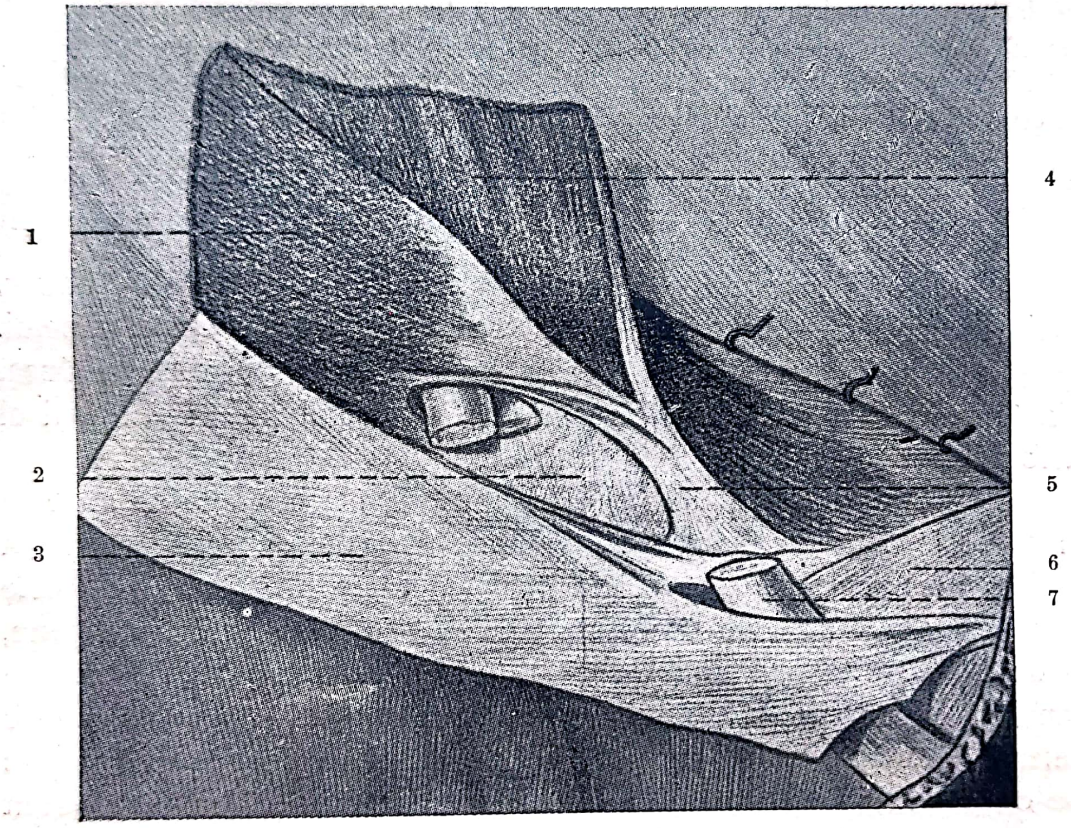

Fig. 640.

Canalul inguinal deschis. Lângă cordonul secţionat se vede o hernie.

1 = Transvers; 2 = Păretele posterior al canalului; 3 = Aponevroza oblicului mare; 4 = Oblicul mic; 5 = Tendonul conjunct.; 6 = Ligamentul Colles; 7 = Cordon spermatic.

tuat între două fosete inguinale (internă şi externă) şi are ca şi precedentul, o formă triunghiulară. Prin baza lui el ajunge până la arcada crurală. Prin vârf se perde în fascia transversalis sau se uneşte cu aponevroza muşchiului transvers sau se continuă cu arcada lui Douglas; el este numit încă stâlpul extern al arcadei lui Douglas. Se înţelege cum la contracţiunea muşchilor oblicul mic şi transvers, acest ligament va fi întins şi altfel se va mări rezistenţa părelului abdominal. Marginea lui externă poate merge până la plica semilunară

a orificiului inguinal abdominal şi contribue atunci la formarea acestei plice. Marginea lui internă răspunde ligamentului lui Henle, de care e mai apropiată sau depărtată. Intre cele două ligamente există un punct slab, care răspunde fosetei inguinale interne (vezi mai jos); acest spaţiu e umplut numai de fascia transversalis. (Fig. 641.)

Semnificaţia morfologică a acestor două ligamente nu este cunoscută exact. Ligamentul lui Hesselbach e un rest dintr'un fascicol muscular (interfoveolar), care uneori poate exista ca fascicol muscular indenpendent. Acest muşchi interfoveloar trebue considerat ca un fascicol din muşchiul transvers şi oblicul mic. Semnificarea ligamentului lui Henle e şi mai complexă. După unii autori, el este un rest din dreptul mare al abdomenului, care la foarte multe animale, are şi o inserţiune pectineală; această inserţiune, la om a suferit o regresiune fibroasă, din care a eşit ligamentul lui Henle. După alţii, acest ligament este format dintr'o expansiune a transversului şi a oblicului mic (tendon conjunct).

b) Fibrele transversale poartă numele de fibrele *ilio-pubiane,* căci se întind de la spina iliacă antero-superioară, la spina pubelui.

6) FASCIA OMBILICALIS. Aceasta este o bandă fibroasă, produsă, din îngroşarea fasciei transversalis la nivelul ombilicului. Studiul ei a fost făcut la ombilic.

Canalul inguinal. Canalul inguinal este spaţiul, ce se găseşte în păretele abdominal anterior, pe unde trece cordonul spermatic la bărbat şi ligamentul rotund la femeie. Termenul de *„canal"* este impropriu, căci nu este vorba de un canal în adevărata accepţiune, ci de un *„traiect"* pe unde trec organele de mai sus. El devine canal în adevăratul sens, doar când în interiorul lui a pătruns o hernie. Constituţia lui anatomica este astfel rezumată de Charpy: pe când planurile extreme (fascia transversalis şi oblicul mare) sunt perforăte, planul mijlociu (oblicul mic şi transvers) este numai rădicat.

Canalul inguinal măsoară cam patru până la cinci centimetri; el răspunde treimii interne a arcadei crurale. Canalul inguinal însă nu e perfect paralel cu arcada, ci prezintă o oblicitate în jos mai accentuată; canalul şi arcada ar forma între ele un unghi de 15°, cu vârful la spina pubelui. (Poirier.)

Deşi nu e vorba de un canal propriu zis, cu păreţi proprii, totuşi pentru uşurinţa studiului şi pentru orientarea chirurgicală s'a obişnuit să se descrie ca păreţi ai canalului, acele formaţiuni care acoperă cordonul spermatic sau ligamentul rotund. Se descrie astfel patru păreţi şi două orificii.

1. *Păretele anterior* este format de aponevroza oblicului mare. Uneori în partea cea mai externă, contribue la formarea acestui părete şi fascicolele cele mai inferioare ale muşchiului transvers şi oblicul mic, când aceşti muşchi sunt foarte dezvoltaţi.

Scanned with OKEN Scanner

2. *Păretele posterior* este format de fascia tranversalis, care la acest nivel este întărită de tendonul conjunct, de ligamentul lui Colles, ligamentul lui Henle şi Hesselbach (Fig. 640 şi 641). Soliditatea acestui părete are un rol de căpetenie în mecanismul herniilor. De aceea merită oarecare discuţie. In partea internă, la alcătuirea lui contribue, ligamentul lui Colles, cât şi tendonul conjunct. Acesta din

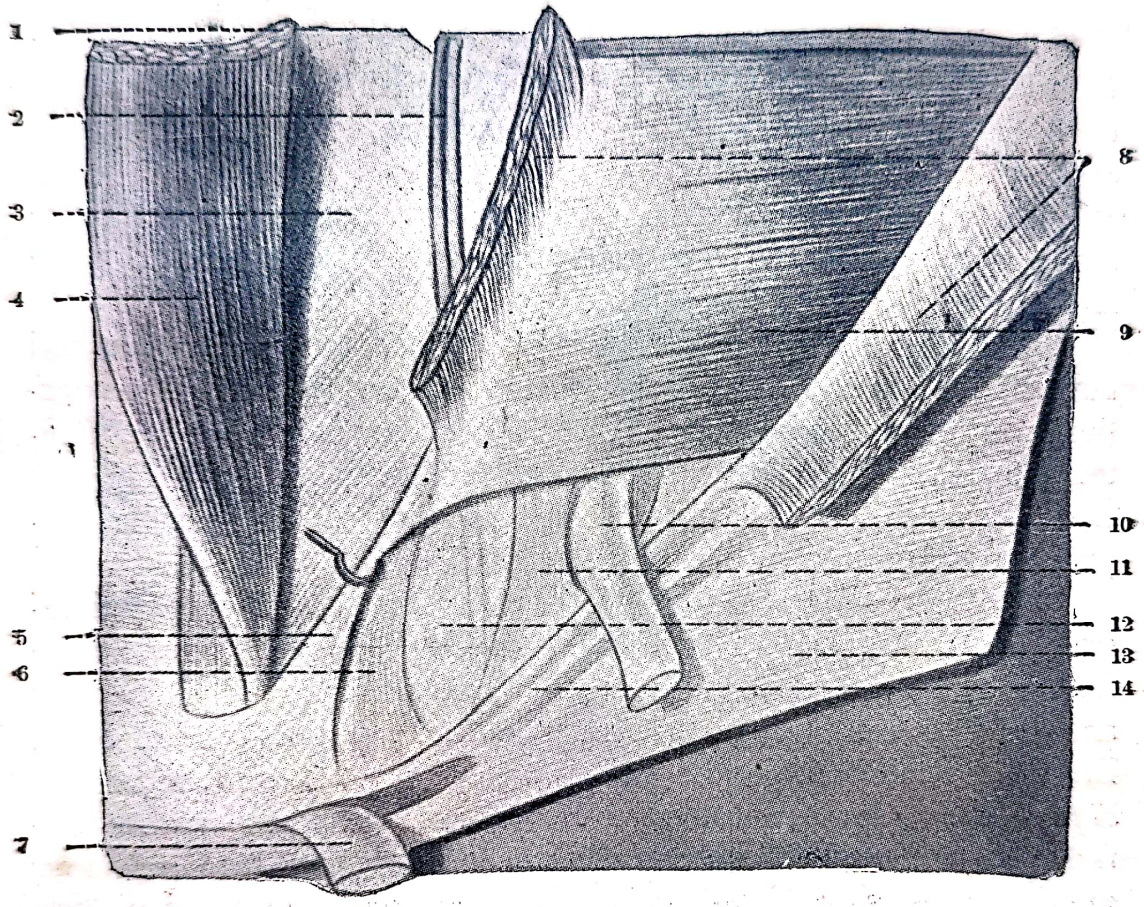

Fig. 641.

1 = Drept anterior; 2 = Vase epigastrice; 3 = Fascia transversalis; 4 = Drept anterior; 5 = Tendonul conjunct.; 6 = Ligament Henle; 7 = Cordon secţionat; 8 = Oblicul mic; 9 = Transvers; 10 = Cordon tăiat; 11 = Ligamentul Hesselbach; 12 = Punct slab; 13 = Aponevroze oblicului mare; 14 = Arcada crurală.

urmă, după ce formează păretele superior al canalului, se recurbează, trecând înapoia cordonului; participă deci la formarea părete lui posterior. Am văzut mai sus că de cele mai dese ori ligamentul lui Henle este separat de ligamentul lui Hesselbach printr'un spaţiu, la nivelul căruia fascia transversalis nu e întărită. Această zonă, care răspunde fosei inguinale interne, (vezi mai jos) reprezintă un punct slab al păretului abdominal, pe unde se produc herniile directe. Când cele două ligamente, al lui Henle şi Hesselbach sunt

foarte dezvoltate, ele vin în contact, fascia transversalis este întărită pe toată întinderea ei, iar pericolul herniilor directe este diminuat. La formarea părétului posterior mai contribue peritoneul şi ţesutul celular subperitoneal, care sunt situate înapoia fasciei.

Când muşchiul oblicul mic şi cu tranversal sunt bine dezvoltaţi, ei se scoboară înaintea fasciei tranversalis, întărind astfel părétele posterior.

3. *Părétele superior* este format de marginile inferioare ale oblicului mic şi transvers. Aceşti muşchi liberi în partea lor laterală, devin aponevrotici în partea medială, unde se confundă în *tendonul conjunct.*

Am văzut mai sus că acest tendon formează mai întâi părétele superior al canalului şi apoi trece înapoia cordonului, luând parte la formarea părétului posterior.

4. *Părétele inferior* este format de arcada crurală sau mai bine zis de sghiabul, pe care'l prezintă aceasta formaţiune în porţiunea ei internă. Am văzut cum aponevroza oblicului mare se reflectează în partea ei medială; din această reflectare rezultă un sghiab, care este completat înapoi de fascia tranversalis. Acest şghiab reprezintă părétele inferior al canalului inguinal.

5. *Orificiul subcutanat.* Orificiul subcutanat al canalului inguinal, numit în mod curent *inelul* sau *orificiul iguinal extern,* e format dintr'o spărtură a aponevrozei oblicului mare. Constituţia lui anatomică a fost în parte studiată, odată cu muşchiul oblicul mare. El este format *a)* în jos de *stâlpul inferior b)* în sus de *stâlpul superior, c)* înapoi de stâlpul posterior venit de partea opusă; înafară şi în sus orificiul subcutanat este mărginit de *fibrele arciforme sau intercolumnare* (Fig. 649). Orificiul subcutanat se poate explora, la omul viu, mai ales când el este dilatat, ca în hernii. Explorarea lui se face astfel: indicatorul exploaratorului ridică pielea scrotului şi prin intermediul ei, caută să simtă orificiul şi să pătrundă în el.

Orificiul este limitat de stâlpii; aceştia sunt în continuitatea cu muşchii învecinaţi. Aşa se explică posibilităţile de dilatare şi de strâmtare ale orificiului. El este îngustat în extensiunea corpului, dimpotrivă este relaxat în flexiunea coapsei în rotaţiunea înafară. (Poirier.)

Stâlpul inferior (crus inferius) vine de se inseră pe spina pubelui; el este continuarea arcadei crurale. *Stâlpul superior (crus superius)* merge cătră simfiza pubiană, trece înaintea ei, încrucişându-se cu cel de partea opusă.

Fibrele arciforme sau *intercolumnare* sunt o serie de fibre curbe, dispuse transversal, care leagă între ei cei doi stâlpi. (Fig. 649.)

Stâlpul posterior sau *profund (crus posterius)* e format din fibre, care merg în jos şi înăuntru, încrucişează linia mediană şi vin de se inseră pe marginea superioară a pubelui şi pe creasta pectineală de partea opusă originei. Cei doi stâlpi posteriori se încrucişează pe linia mediană înaintea dreptului anterior, pentru a se fixa, cel din dreapta în partea stângă, iar cel din stânga în partea dreaptă. In rezumat, la formarea unui orificiu inguinal participă stâlpul provenit din partea opusă. El este numit încă *ligamentul lui Colles* sau *ligamentum reflexum Collesi*. (Fig. 640.)

Stâlpul profund are aproape acelaş traiect ca şi fibrele arciforme, bine înţeles fiind dispuse pe un plan profund; ele se termină la nivelul inserţiunii ligamentului lui Gunbernat pe creasta pectineală. Autorii germani îl numesc reflectat, fiindcă în mod aparent, pare să continuie fibrele ligamentului lui Gimbernat către linia albă. (Braus.)

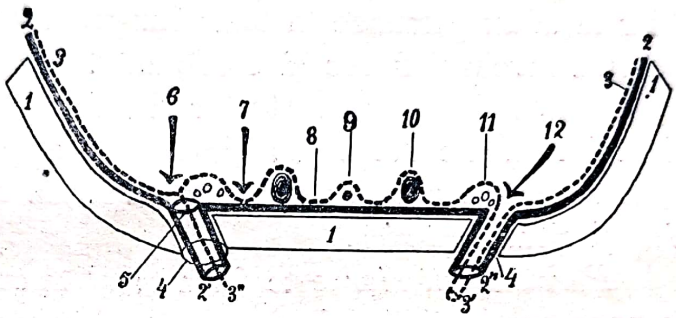

Fig. 642.

După *Rauber–Kopsch.*

1 = Păretele anterior; 2 = Fascia transversalis; 3 = Peritoneu; 4 = Orificiul inguinal subcutanat; 5 = Orificiul abdominal; 6 = Foseta inguinală laterală; 7 = Foseta inguinala medială; 8 = Foseta supravezicală; 9 = Plica ombilicală mediana; 10 = Plica ombilicală laterală; 11 = Plica epigastrica.

In terminologia francezo-română *stâlpul inferior* e cunoscut sub numele de *stâlpul extern,* iar cel *superior* de *stâlpul intern.*

Orificiul subcutanat al canalului inguinal este situat deasupra şi înafara spinei pubiane, la 25—30 milimetri depărtare de linia mediană; lărgimea lui este variabilă după indivizi şi după stările patologice; în general, el permite pătrunderea pulpei degetului indicator.

Există uneori deasupra inelului inguinal extern unul sau doi orificii mai mici, numiţi *inele inguinale accesorii.* Aceste inele pe unde trec vase şi firişoare nervoase, au importanţă în patologia regiunii.

6. *Orificiul abdominal.* Orificiul abdominal cunoscut sub numele de *orificiul intern* este format, după cum am văzut, de o crăpătură a fasciei transversalis. El este situat deasupra arcadei crurale, la unirea treimii interne cu cea mijlocie. Am văzut că acest orificiu se prezintă ca o formaţiune ovalară. Pe când marginea lui

externă, n'are o limită precisă, marginea lui internă proemină ca o plică semilunară *(plica semilunaris* sau *falciformis)*. Pe această margine semilunară călăreşte canalul deferent. (Fig. 639.)

Orificiul abdominal are raporturi importante cu vasele epigastrice; acestea se găsesc pe partea lui internă, între fascia transversalis şi peritoneu; cu alte cuvinte, orificiul abdominal este situat pe partea externă a vaselor epigastrice. (Fig. 642.)

La adult, peritoneul se aplică pe orificiul inguinal intern, formând o uşoară depresiune; la fetus el străbate tot canalul, pentru a forma conductul vagino-peritoneal. Dimpotrivă, fascia transversalis chiar la adult pătrunde în toată lungimea canalului inguinal, pentru a forma învelişul fibros al cordonului.

Teaca dreptului anterior *(vagina musculi recti abdominis)*. Muşchiul marele drept al abdomenului este cuprins într'o teacă, formată de aponevrozele muşchilor largi. Ea are doi pereţi: unul *anterior* şi altul *posterior*.

Păretele anterior este format: *a)* în cele două treimi superioare de aponevroza oblicului mare şi de foiţa anterioară a oblicului mic; *b)* în treimea inferioară ea este formată de cele trei aponevroze ale muşchilor largi, căci la acest nivel aponevroza transversului trece înaintea muşchiului. Păretele anterior este aderent de intersecţiunile aponevrotice ale muşchiului. Aşa se explică pentru ce colecţiuni de puroi pot rămâne localizate între aceste intersecţiuni.

Păretele posterior. Păretele posterior are deasemenea o constituţiune diferită, după cum îl considerăm în cele două treimi superioare sau în treimea inferioară. *a)* In cele două treimi superioare el este format de foiţa posterioară a aponevrozei oblicului mic şi de aponevroza transversului. *b)* In treimea inferioară, acolo, unde toate trei aponevrozele trec înaintea muşchiului drept anterior, el este redus numai la fascia transversalis. Limita dintre porţiunea aponevrotică şi porţiunea fascială este indicată de linia semicirculară a lui Douglas. Păretele posterior al tecii nu aderă de intersecţiile aponevrotice, aşa că o colecţie purulentă poate descinde din partea superioară către simfiza pubiană.

Teaca marelui drept mai are o *margine internă* şi una *externă*; constituţia lor se înţelege uşor. *Marginea internă* este formată de linia albă, unde cei doi pereţi se unesc. *Marginea externă* este formată: *a)* în sus de linia de bifurcaţie a oblicului mic, *b)* în jos de unghiul de separaţie dintre aponevroza transversului şi fascia transversalis.

Teaca dreptului abdominal este perforat de orificii, pentru tre-

cerea vaselor şi nervilor (pentru vasele mamare şi epigastrice, nervii perforanţi).

ATMOSFERA CELULOASĂ A MUŞCHIULUI, SPAŢIUL SUPRAPUBIAN. Muşchiul este învelit atât pe faţa lui anterioară, cât şi pe cea posterioară într'o atmosferă grăsoasă. Această atmosferă grăsoasă capătă o dezvoltare foarte mare la partea postero-inferioară a muşchiului, unde ocupă un spaţiu, numit *suprapubian (cavum suprapubicum).* Acest spaţiu e format de separarea muşchiului drept de fascia transversalis. Intradevăr muşchiul drept şi fascia transversalis, care sunt foarte apropiate, ajungând în vecinătatea simfizei pubiane, se separă, muşchiul mergând înaintea simfizei, iar fascia transversalis înapoi (pe buza posterioară a marginei superioare. Se formează între muşchi

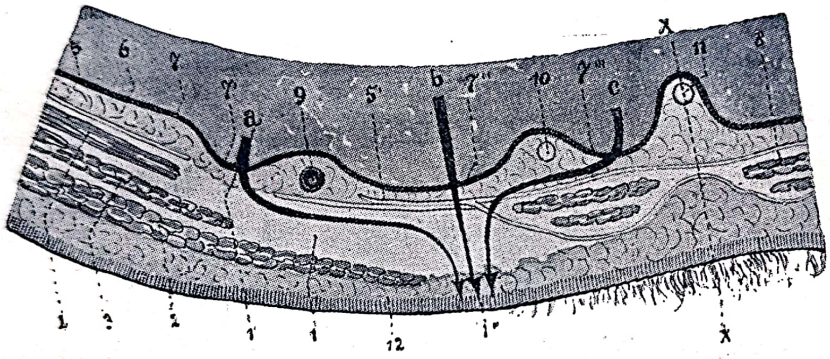

Fig. 643.

După *Testut—Jacob.*

Săgeţile indica traiectul herniilor.

1 = Canal inguinal; 2 = Oblicul mare; 3 = Oblicul mic; 4 = Transvers; 5 = Fascia transversalis; 5′ = Tendon conjunct.; 6 = Tesut celular subperitoneal; 7 = Peritoneu; 7′ = Fosa inguinală externă; 7″ = Fosa inguinală internă; 7‴ = Fosa vezico-pubiană; 8 = Marele drept şi piramidal; 9 = Epigastrică; 10 = Cordon fibros al arterei ombilicale; 11 = Uraca.

şi lama fibroasă acest spaţiu, cu o mare importanţă chirurgicală. Trebue să reamintim că sunt două spaţuri suprapubiane, separate între ele prin aderenţa fasciei transversalis de linia albă. (Testut.) Aşa se explică pentru ce colecţiunile purulente trei mai anevoie de partea opusă, decât înapoi, unde petforând fascia transversalis pătrund în spaţiul prevezinal.

Fosetele inguinale şi foseta supravezicală. Pe faţa posterioară a păretului abdominal anterior există *trei depresiuni ale peritoneului* care au o strânsă legătură cu formaţiunile de mai sus şi o mare importanţă practică. Pentru a ne da seamă de dispoziţiunea lor, trebue să examinăm acest părete prin faţa lui peritoneală (posterioară). Se vede, că pe el există mai întâi trei ridicături sau plice

ale peritoneului, între care se găsesc depresiunile de mai sus. (Fig. 639.)

Plicele peritoneale sunt în număr de trei; a) *plica ombilicală*

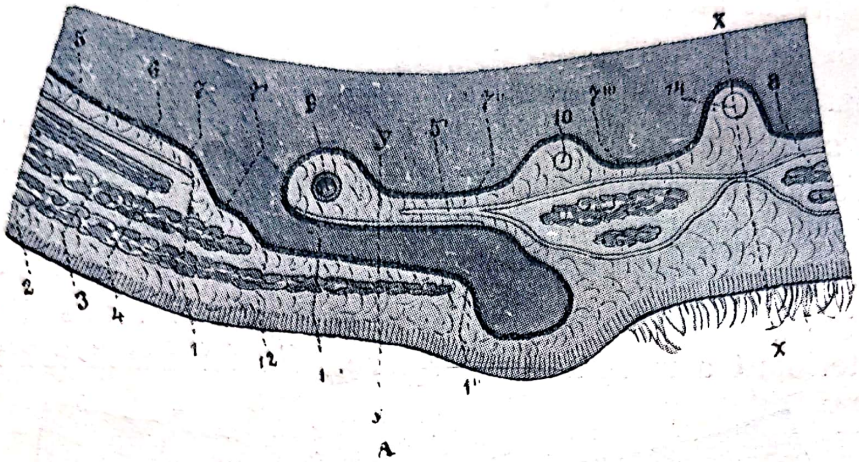

Fig. 644.

După *Testut–Jacob.*

Traiectul unei hernii externe. (Vezi legenda 643.)

13 = Arcada crurală; 14 = Plica inguinală; 15 = Ramura orizontală a pubelui; 16 = Cordon.

mediană se întinde dela ombilic la vârful vezicei şi este formată de ridicarea peritoneului printr'un cordon fibros, numit *uraca* şi care provine din astuparea alantoidei; b) *Plica ombilicală laterală (plica*

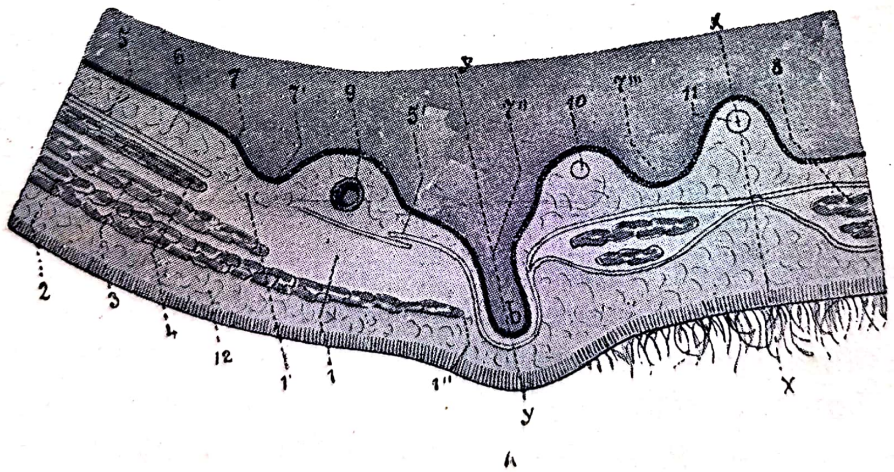

Fig. 645.

După *Testut–Jacob.*

Traiectul unei hernii interne (directe). Vezi legenda 643 şi 644.

ombilicalis lateralis) se întinde dela ombilic la partea laterală a vezicei; ea este formată de ridicarea peritoneului prin cordonul fibros, ce rezultă din astuparea arterei ombilicale; c) *Plica epigastrică* este

situată mai înafară de precedentă; ea este formata de ridicarea peritoneului prin vasele epigastrice. Plica ombilicală mediană este unică, pe când celelalte sunt părechi, câte una în dreaptă şi alta în stângă. Intre aceste plice se găsesc fosetele, care ne interesează. Ele sunt deasemeni în număr de trei.

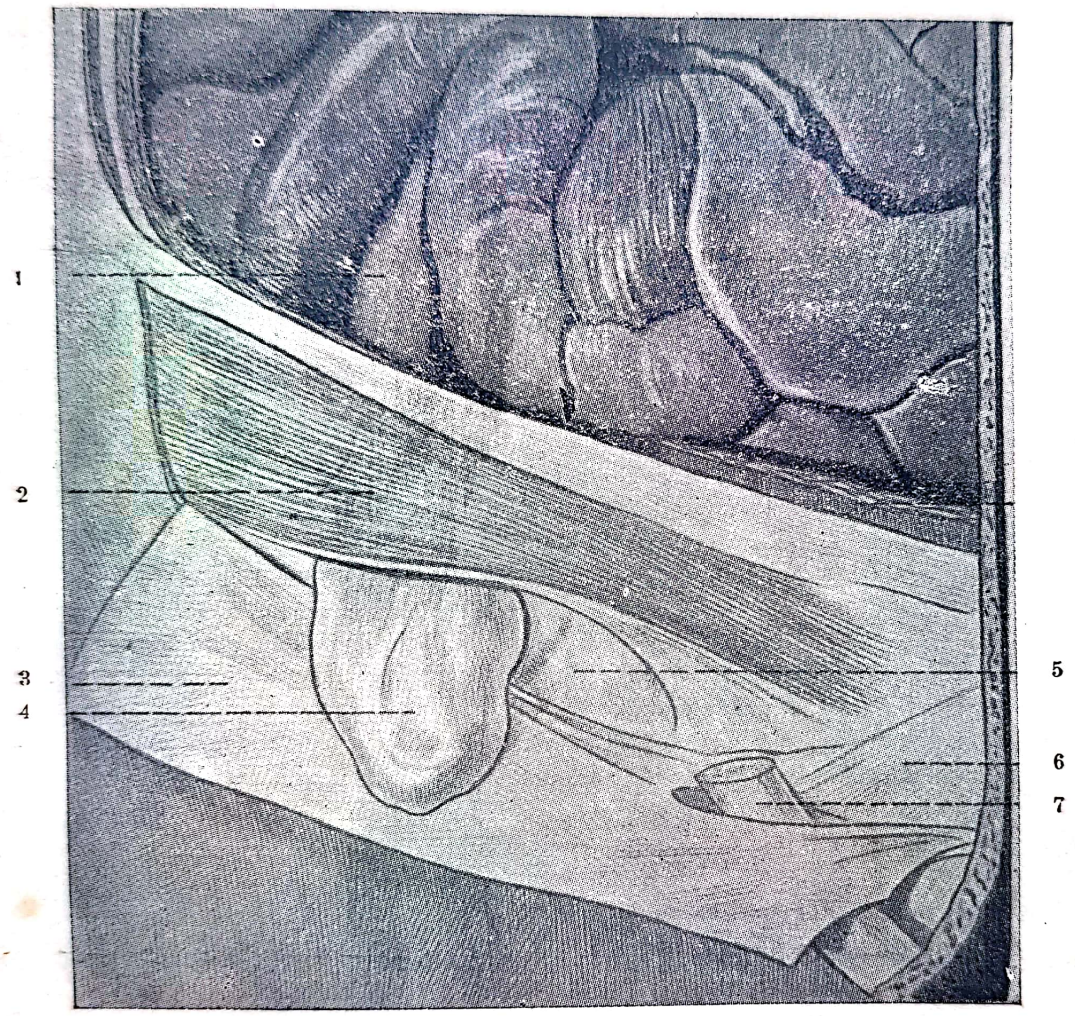

Fig. 646.

Hernie externă realizată pe cadavru.

1 = Arcada crurală; 2 = Oblicul mic; 3 = Aponevroza oblicului mare; 4 = Hernie; 5 = Fascia transversalis; 6 = Ligament Colles; 7 = Cordon spermatic.

a) *Foseta iguinală externă (fovea inguinalis lateralis)* este situată înafară pliccei epigastrice; ea răspunde orificiului abdominal (intern) al canalului iguinal.

b) *Foseta inguinală internă (fovea ingainalis medialis)* este situată între plica epigastrică şi cea ombilicală laterală. Ea răspunde părețelui posterior al canalului inguinal (porţiunea slabă).

Scanned with OKEN Scanner

c) *Foseta supravezicală sau supra-pubiană (fovea supravesicalis)* este situată între plica ombilicală mediană și plica ombilicală laterală. Aceste fosete sunt părechi, câte una de fiecare parte a liniei mediane. Ele au o mare importanță chirurgicală.

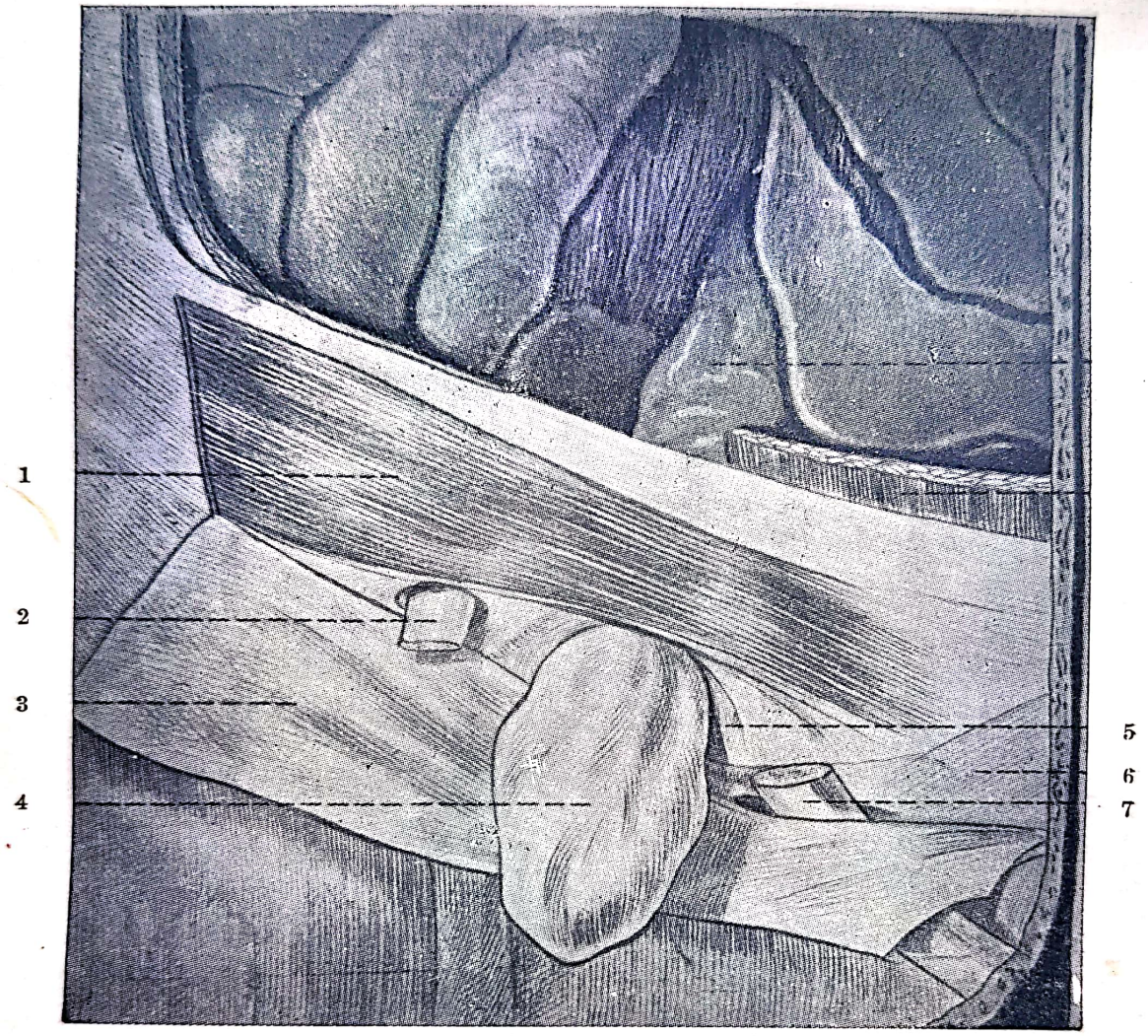

Fig. 647.

Hernie internă (realizată pe cadavru).

1 = Oblic mic; 2 = Cordon; 3 = Oblic mare; 4 = Hernie; 5 = Tendon conjunct; 6 = Ligament Colles; 7 = Cordon.

In terminologia clasică franceză, aceste trei fosete sunt cunoscute sub numele de inguinale: *externă, mijlocie* și *internă*. Cea internă răspunde fosetei supravezicale, cea mijlocie răspunde fosetei interne din terminoogia de mai sus, iar cea externă este aceași. Terminologia adoptată de noi este din BNA și este acceptată și în tratatele de chirurgie.

HERNIILE INGUINALE. Herniile inguinale se fac prin canalul inguinal. Un organ din cavitatea abdominală poate intra în canalul

inguinal, fie prin foseta inguinală externă fie prin cea internă, excepţional prin cea supravezicală. După foseta în care pătrunde organul vom avea *hernie externă*, *hernie internă* şi *hernie supravezicală*. Ultimele prin raritatea lor ies din limita preocupărilor noastre.

Hernia externă sau *hernia oblică externă* întră prin orificiul profund al canalului inguinal, urmează traiectul acestui canal şi iese prin orificiul subcutanat.

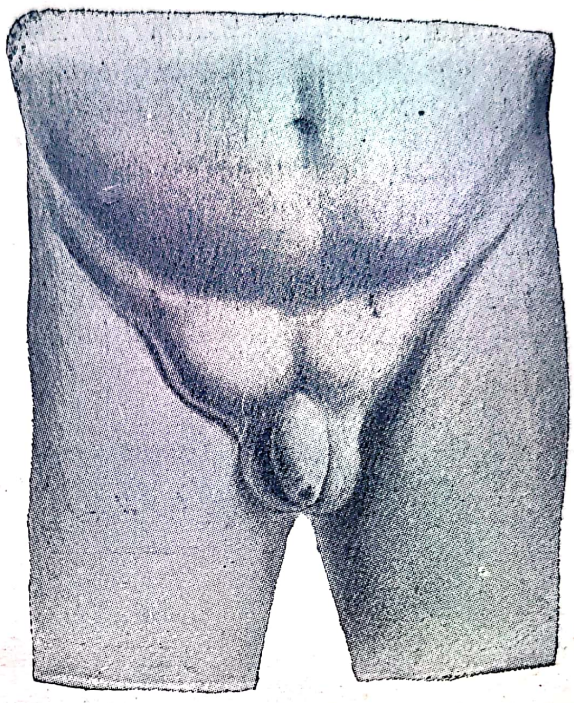

Fig. 648. Hernie inguinală bilaterală (Forgue).

După nivelul la care hernia ajunge, se disting mai multe varietăţi: 1) *Punct de hernie* când hernia se găseşte doar la nivelul orificiului inguinal profund, 2) *Hernie intra-inguinală,* când hernia ocupă canalul inguinal, 3) *Bubonocelul,* când hernia a ajuns la orificiul subcutanat 4) *Oscheocelul (Hernia inguino-scrotală*) când hernia a depăşit orificiul subcutanat şi a ajuns în scrot.

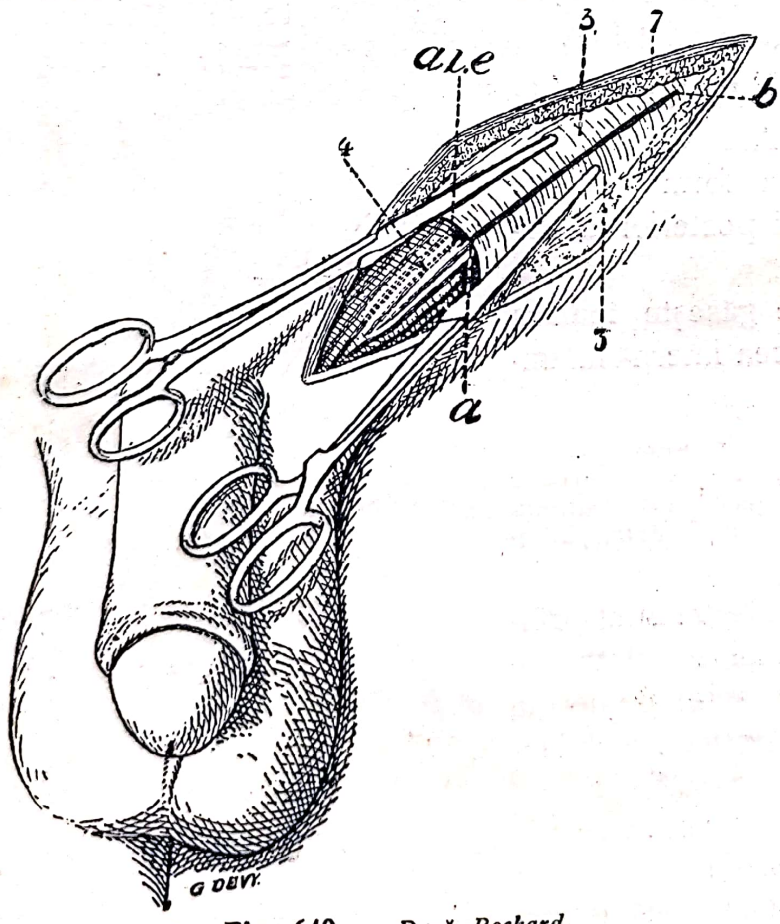

Fig. 649. — După *Rochard.*
Secţiunea aponevrozei oblicului mare *(a, b);* 3 = Fibre arciforme; 4 = Cordon spermatic.

Hernia externă este de obicei intra-funiculară adică în interiorul cordonului spermatic. Ea este în majoritatea cazurilor *congenitală* (adica are sacul preformat). Varietăţile ei anatomice vor ţi studiate ulterior odată cu conductul vaginc-peritoneal.

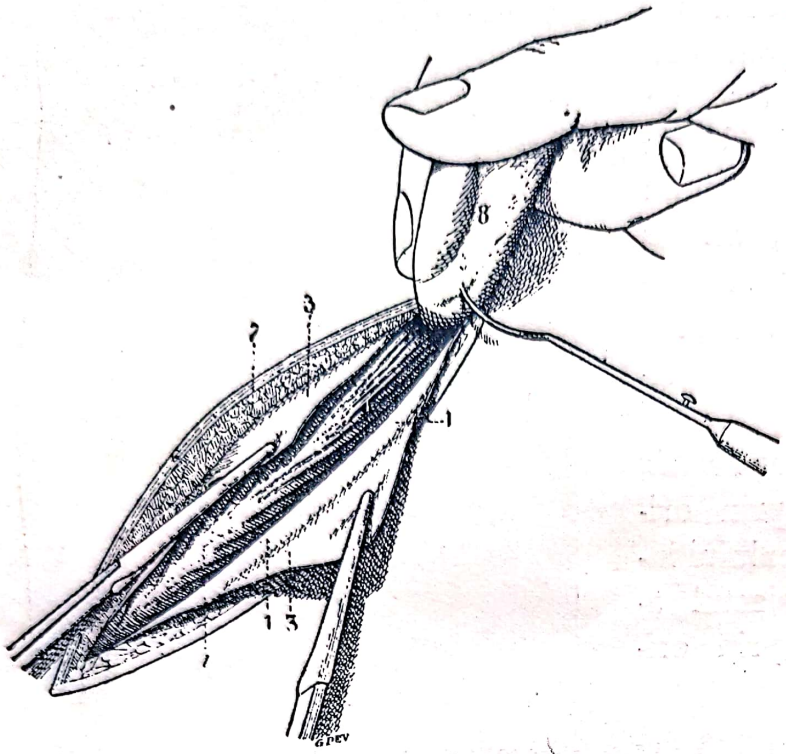

Fig. 650. — După *Rochard.*
Legarea sacului (8).

bach şi tinde să iasă deadreptul prin orificiul subcutan. Am văzut rolul acestor ligamente ca formaţiuni de întărire ale părelelui posterior al canalului inguinal.

Hernia externă se găseşte înafara vaselor epigastrice cea internă înăuntrul lor.

Hernia externă este de obicei *intrafuniculară*, adică înăuntru tunicii fibroase a cordonului; hernia internă este situată înafara cordonului, este deci *extra-funiculare.*

Am văzut (Pg. 741) care sunt principiile unui cure radicale. Iată pe scurt timpii unei operaţiuni de hernie inguinală: 1) Deschiderea canalului inguinal prin inciziunea părelelui lui anterior (aponevroza oblicului mare); 2) Deschiderea şi rezecţiunea sacului; 3) Refacerea părelelui. Există numeroase procedeie tehnice pentru refa-

Hernia internă se mai numeşte *directă* (în opoziţie cu cea externă, numită şi *indirectă)*; ea nu urmăreşte toată lungimea canalului inguinal, ci pătrunzând din abdomen în canalul inguinal, deprimă foseta inguinală internă a peritoneului, apoi fascia transversalis, prin punctul slab al părelelui posterior, dintre cele două ligamente de întărire al lui Henle şi Hessel-

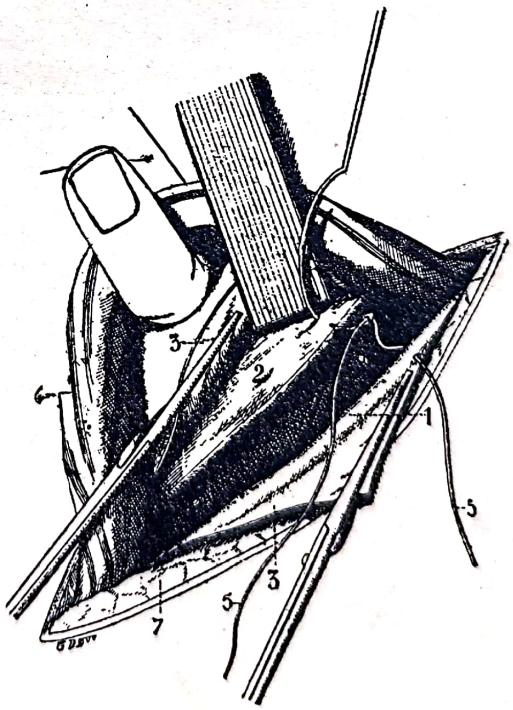

Fig. 651.
După *Rochard.*
Sutura arcadei (1) cu tendonul conjunct (2).

Scanned with OKEN Scanner

cerea păretelui abdomenal. Cel mai anatomic e procedeul lui Bassini, căci prin ajutorul lui se reconstitueşte un canal inguinal apropiat de cel al omului normal.

Se reface mai întâi păretele posterior al canalului, suturându-se tendonul conjunct cu arcada crurală.

Am văzut că tendonul conjunct formează păretele superior al canalului şi arcada crurală păretele inferior; apropiind cele două formaţiuni prin suturi, se realizează un părete posterior solid, în locul păretelui posterior (fascia transversalis) insuficient.

După ce s'a refăcut păretele posterior, se repune cordonul, şi apoi se reface păretele anterior al canalului prin sutura buzelor de incizie ale oblicului mare; apoi se suturează şi pielea. (Fig. 649—656).

MUŞCHII REGIUNII POSTERIOARE A ABDOMENULUI SAU A REGIUNII LOMBO-ILIACE.

Aceasta regiune este contituită prin trei muşchi: *pătratul lombelor, psoasul-iliac* şi

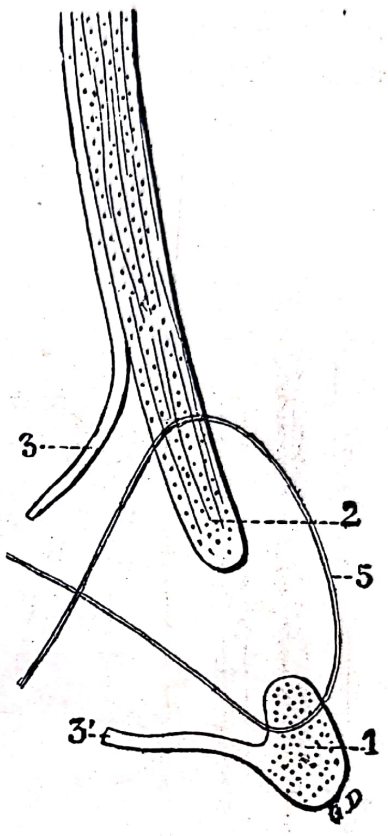

Fig. 652.

După *Rochard.*

Sutura arcadei (1) cu tendonul conjunct (2).

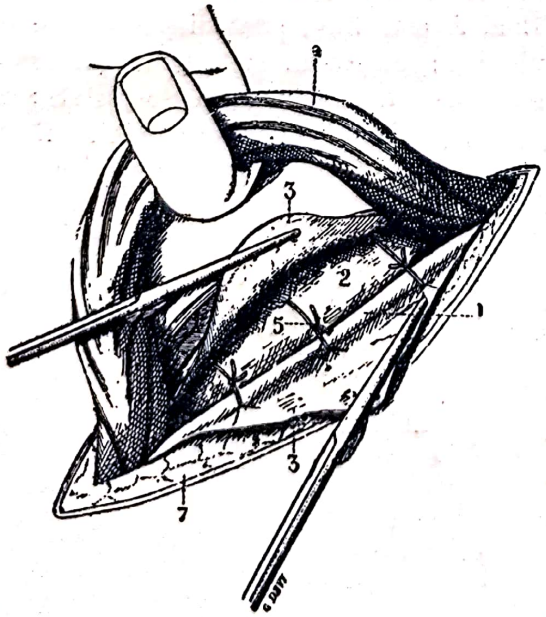

Fig. 653. — După *Rochard.*

Sutura tendonului conjunct (2) cu arcada (1) a fost efectuată.

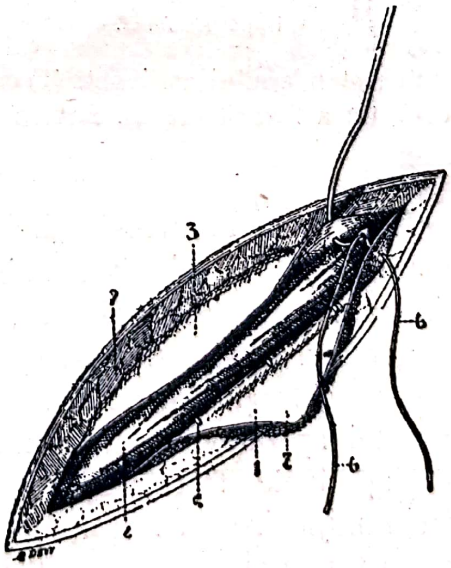

Fig. 654.

După *Rochard.*

Sutura oblicului mare.

micul psoas. Dintre aceşti trei muşchi primul face parte numai din aceasta regiune; ceilalţi doi trec şi la membrul inferior.

Pătratul lombelor. *(M. quadratus lumborum)*. Pătratul lombelor este un muşchi de formă patrulateră, situat pe părţile laterale ale coloanei lombare; el închide spaţiul dintre coasta 12-a şi creasta iliacă. (Fig. 657.)

INSERŢIUNI. Acest muşchi se inseră în jos pe ligamentul ilio-lombar şi înafara lui pe creasta iliacă; de acolo fibrele lui merg în sus şi se prind pe marginea inferioară a celei de a 12-a coastă, şi pe vârful primelor patru apofize transverse lombare.

In realitate acest muşchi e compus din trei feluri de fibre: 1) *ilio-costale*, verticale care merg dela osul iliac la coasta 12-a. 2) *ilio-transversare*, care merg dela ilion la apofizele transverse ale coloanei lombare. 3 *costo-transversare*, care întretae pe precedentele şi se întind dela apofizele lombare la coasta 12-a. Aceste fibre sunt dispuse pe două planuri: în planul superficial (anterior) se găsesc fibrele transverso-costale; în planul profund se găsesc celelalte fibre.

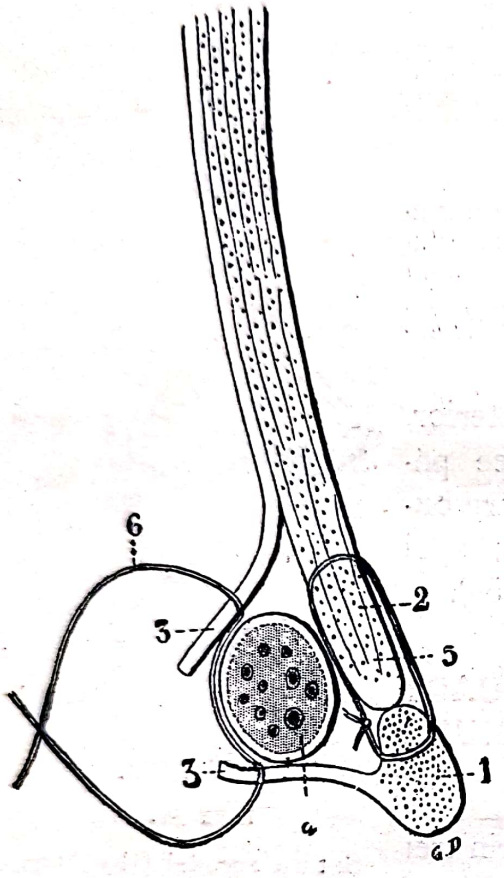

Fig. 655.

După *Rochard*.

Sutura tendonului conjunct. (1) cu arcado (1) a fost efectuata. Sutura aponevrozei oblicului mare (2 şi 3).

RAPORTURI. Pătratul lombelor este conţinut într'o loje osteo-fibroasă, formată: înainte de foiţa anterioară a aponevrozei posterioare a transversului, înapoi de foiţa mijlocie a acestei apronevroze, iar înăuntru de apofizele transverse lombare. Prin mijlocirea acestora, este în raport înapoi cu muşchii spinali, iar înainte cu muşchiul psoas iliac, rinichi, porţiunile verticale ale colonului şi peritoneul.

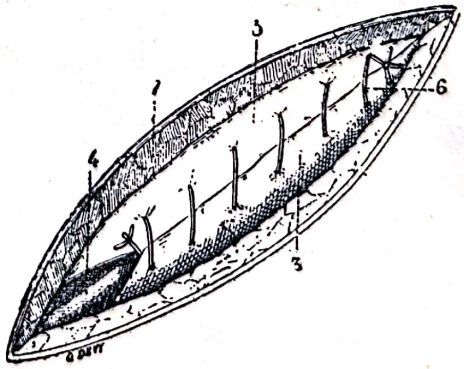

Fig. 656. — După *Rochard*.

Sutura oblicului mare.

Marginea internă e în raport cu mușchii intertransversari ai lombelor, iar marginea externă răspunde unghiului diedru, format de separarea celor două foițe aponevrotice.

ACȚIUNE. Când își ia punctul fix pe basin, el înclină coloana lombară de partea lui, împreună cu mușchii psoas, spinali și mușchii abdominali (fascicole ilio-transversare) și scoboară coastele (prin fascicole ilio-costale); este deci și un mușchii expirator. Pătratul lombelor contribuie la menținerea trunchiului în rectitudine; când își ia punctul fix pe torace, el înclină basinul de partea lui.

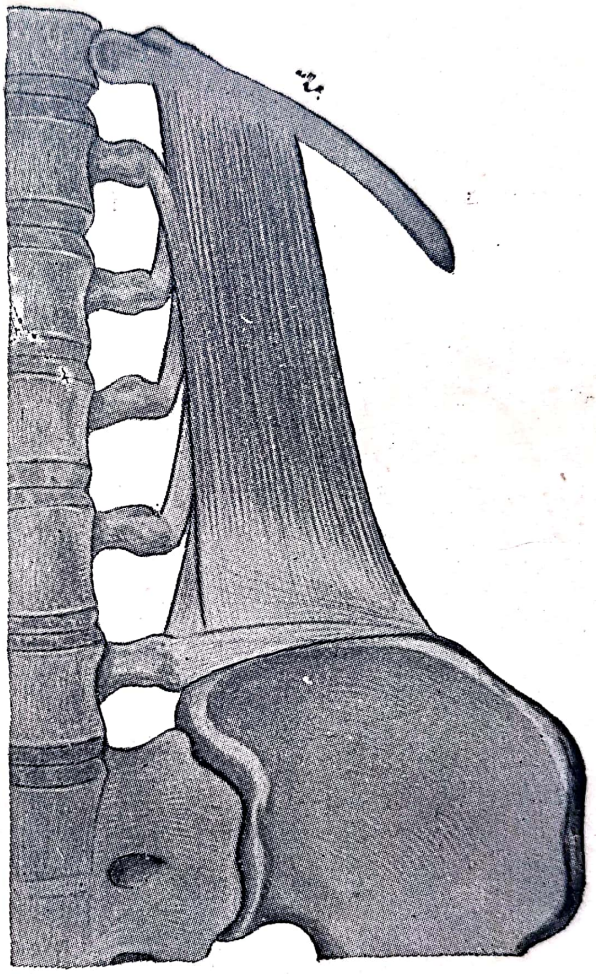

Fig. 657.

Mușchiul pătratul lombelor.

(Fascicole ilio-costale și transverso-costale.)

INERVAȚIUNE. E inervat de ultimul nerv intercostal și primii 3—4 lombari (ramurile anterioare.)

Psoasul iliac. *(M. ilio-psoas).* Psoasul iliac este un mușchi complicat, constituit fiind din două porțiuni: o porțiune *psoas* și una *iliacă.* Cele doua porțiuni sunt izolate în abdomen; ele trec apoi la coapsă, unde se unesc într'un singur corp muscular.

Vom examina separat cele două porțiuni.

A) **MUȘCHIUL PSOAS** *(M. psoas major).* Mușchiul psoas se inseră în sus: 1) pe fața laterară a corpului ultimei dorsale și a primelor patru lombare, 2) pe discurile intervertebrale respective și 3) pe apofizele costiforme ale acestor vertebre. Inserțiunile de pe corpul vertebrelor se fac prin niște arcade fibroase, concave înăuntru, care se fixează pe marginea superioară și inferioară a corpurilor vertebrelor, lăsând mijlocul lor liber; rezultă, de aci că pe marginea internă a psoasului există o serie de orificii ine-

lare, în parte osoase, în parte fibroase, prin care trec vasele lombare şi câteva ramuri din simpatic.

De pe această linie de inserţiune, fascicolele musculare merg în jos, înafară şi înainte, constituind un singur corp muscular, care trece pe sub o arcadă fibroasă (arcada psoasul), parcurge regiunea lombară şi basinul, iese din basin prin lacuna musculară a regiunei inguinale şi vine de se prinde la coapsă, pe trochanterul mic.

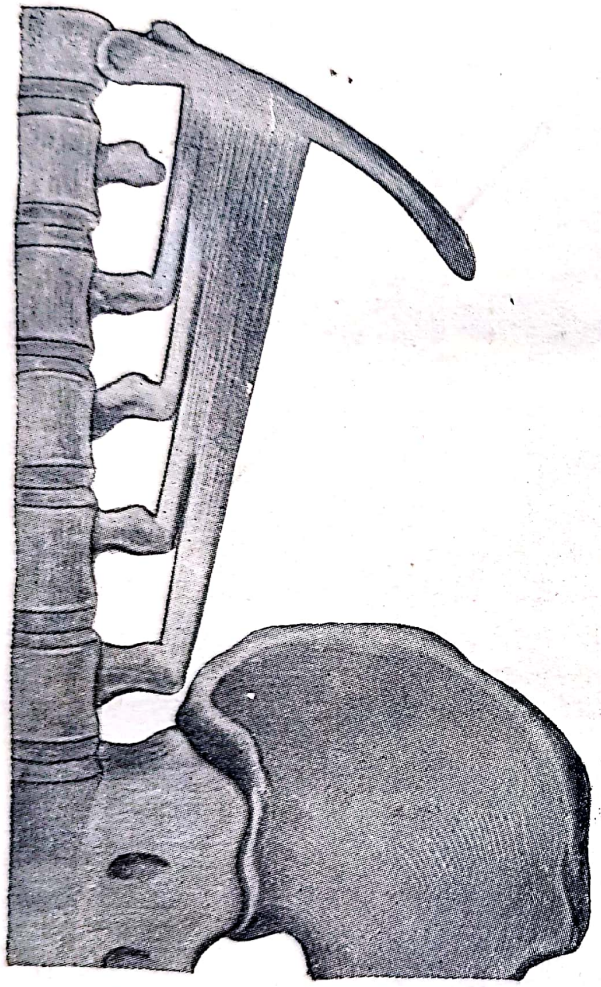

Fig. 658.

Pătratul lombelor.

(Fascicolele transverso-costale.)

3. **MUŞCHIUL ILIAC** *(M. iliacus)*. Este un muşchi lat de formă trunghiulară ce se inseră în sus pe fosa iliacă internă.

Inserţiunile lui se întind de la creasta iliacă, până la căpsula cofemurală şi dela spinele anterioare până la sarum.

De aici, fibrele musculare se unesc într'un singur corp muscular, care trece prin oficiul sau lacuna musculară a regiunei inguinale, şi se uneşte cu tendonul psoasului, pentru a se insera pe trochanterul mic.

Unele fibre musculare ce pleacă de pe marginea anterioară a osului iliac şi de pe spinele iliace anterioare, se prind direct pe femur, formând aşa numitul muşchi *iliac mic (iliacus minor)*.

RAPORTURI. Raporturile acestui muşchi sunt foarte importante; ele trebuiesc studiate separat în abdomen, la nivelul arcadei crurale şi la coapsă.

A) *In abdomen,* psoasul e în raport înainte cu psoasul mic şi cu diferitele organe abdominale (rinichiul, vasele renale, ureterul, vasele spermatice şi porţiunile verticale ale colonului). Inapoi el este aşezat pe pătratul lombar. Intre pătrat şi psoas se găseşte foiţa

anterioară a aponevrozei transversului. Pe marginea internă a mușchiului merg în basin vasele iliace externe. Mușchiul este străbătut de diferitele ramuri ale plexului lombar.

Mușchiul iliac este în raport înainte, cu caecum la dreapta și cu colonul ilio-pelvian la stânga; fața posterioară este așezată pe

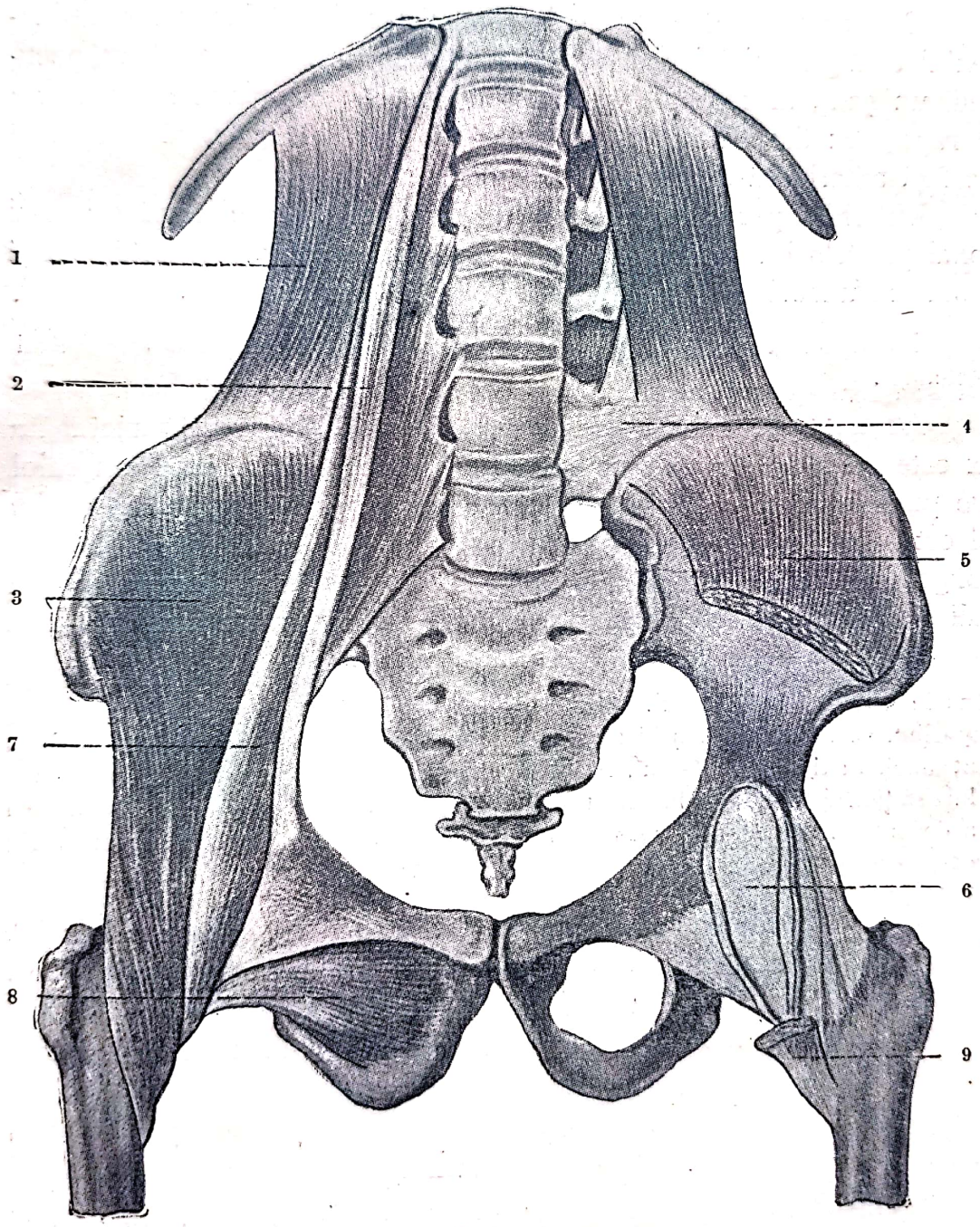

Fig. 659.

1 = Pătratul lombelor; 2 = Psoasul mic; 3 = Iliac; 4 = Pătratul lombelor; 5 = Iliac; 6 = Bursa psoasul; 7 = Psoas; 8 = Obturatorul extern; 9 = Tendonul psoasului.

fosa iliacă internă. In şanţul, care separă cei doi muşchi, merge nervul crural.

B) *La nivelul arcadei crurale,* el trece prin lacuna musculară. Ştim că nervul crural trece impreună cu muşchiul prin această lacună, pe când vasele trec prin orificiul sau lacuna vasculară.

C) *La coapsă* el ia parte prin faţa lui anterioară, la formarea planşeului triunghiului lui Scarpa; marginea internă formează cu pectineul un şanţ, în care merge artera femurală; marginea externă este în raport cu dreptul intern şi croitorul; faţa posterioară e aşezată pe faţa anterioară a capsulei articulare.

Muşchiul psoas este separat de marginea anterioară a osului coxal printr'o bursă seroasă de o mare dezvoltare. Aceasta bursă comunică uneori cu seroasa articulaţiunei coxo-femurale.

O altă bursă seroasă se dezvoltă între tendonul muşchiului şi micul trochanter.

ACŢIUNE. Acţiunea muşchiului e diferită după cum punctul lui fix este pe basin sau pe femur. In primul caz, adică când muşchiul are punctul fix pe coloană, el produce flexiunea coapsei pe basin. El este cel mai important ridicător al coapsei şi intervine în mod obligator în mers. Muşchiul psoas contribuie alături de muşchii spinali şi abdominali, să asigure echilibrul corpului în staţiune verticală.

Puterea lui este atât de mare, în cât prin ajutorul lui se ridică coapsa până la nivelul abdomenului. Când psoasul este paralizat, mersul devine aproap imposibil, căci ceilalţi muşchi sinergişti (quadricepsul şi tensorul fasciei late) sunt slabi. In timpul mersului, psoasul ridică membrul mobil şi-l duce înaintea celui staţionar. Psoasul lucrează prin componeta de înălţime şi iliacul prin cea de putere. Muşchiul psoas mai produce şi rotaţia înafară a femurului; aceasta este o mişcare slabă.

Când muşchiul are punctul fix pe femur (în staţiune verticală), el flexează basinul şi coloana vertebrală înainte. Când se contractă numai de o singură parte, el flexează trunchiul, dar în acelaşi timp îl înclină de partea lui şi-i imprimă o mişcare de rotaţiune, care-l duce spre simfiza de partea opusă. (Testut).

INERVAŢIUNE. E inervat de ramuri din plexul lombar şi câte-va din nervul crural.

Psoasul mic *(M. psoas minor).* Psoasul mic este un muşchi subţire, aşezat înaintea psoas-iliacului.

INSERŢIUNI. Acest muşchi pleacă de pe corpul ultimei vertebre dorsale, primei lombare şi a discului dintre ele. Fibrele lui formează un corp subţire, care merge pe faţa anterioară a psoasului iliac, şi

se continuă cu un tendon, care se fixează pe eminenţa ilio-pectineie şi pe fascia iliacă.

RAPORTURI. Faţa posterioară e aşezată pe psoasul iliac; cea anterioară are raporturi asemănătoare cu acest muşchi.

ACŢIUNE. Psoasul mic, fiind un muşchi rudimentar, nu are nici o acţiune la om.

INERVAŢIUNE. E inervat de ramuri fine din plexul lombar.

Fascia iliacă *(aponevroza lombo-iliacă).* Fascia iliacă, numită impropriu *aponevroza iliacă,* acoperă muşchiul psoas în toată întinderea lui; din punct de vedere practic, este una din cele mai importante fascii.

INSERŢIUNI. Fascia iliacă se inseră (Testut) *înăuntru* pe toate vertebrele lombare, pe arcadele fibroase ale psoasului (astfel că lasă libere acele orificii pentru trecerea vaselor lombare) şi pe linia nenumită a osului coxal. *Inafară,* se inseră, pe aponevroza pătratului lombelor şi pe creasta iliacă. *In sus,* formează o îngroşare în formă de arcadă, *arcada fibroasă* a psoasului, pe care se inseră faşcicolele corespondente ale diafragmului. *In jos,* fascia iliacă se îngroaşe mult; ea aderă intim la partea externă, de arcada crurală; la partea internă este independentă, şi merge de se prinde pe eminenţa iliopectineie formând *bandeleta* sau *ligamentul iliopectineu.* La coapsă, fascia iliacă devine subţire, acopere muşhii şi se fuzionează, de o parte cu fascia ce vine de pe croitor, şi pe de altă parte cu acea ce vine de pe pectineu.

RAPORTURI. Fascia iliacă are raporturi importante de cunoscut Există un strat celulo-grăsos, care o separă de peritoneu; în el, merg vasele iliace. Există însă un altul, care o separă de muşchiul psoas. Din aceste două strate, cel superficial sau sub-peritoneal se opreşte la nivelul arcadei crurale, prin aderenţa fasciei iliace la fascia transversalis, pe când stratul profund sau supra-muscular, se continuă pe sub arcadă până la coapsă. Această dispoziţiune are mare importanţă în clinică. Intradevăr există colecţiuni purulente *sub-peritoneale* şi colecţiuni purulente *sub-aponevrotice.* Primele se vor opri la arcată; cele de al doilea vor descinde la coapsă. (Testut).

MUŞCHIUL REGIUNEI SUPERIOARE A ABDOMENULUI. DIAFRAGMUL.

Diafragmul *(Diaphragma)* este un muşchi lat de formă boltită, care separă cavitatea toracică de cea abdominală: el este străbătut de o serie de organe care din torace descind în abdomen sau in-

vers din abdomen urcă în torace. Muşchiul are o importanţă capitală în funcţiunea respiratoare.

Forma. Diafragmul, după cum am spus, este un muşchi boltit; convexitatea lui e întoarsă spre torace şi concavitatea în spre abdomen. Forma boltită a diafragmului ne explică pentruce abdomenul se invaginează în cavitatea toracică şi pentru ce organele din etajul superior al abdomenului (stomac, ficat şi splină) se proiectează pe păretele toracic. Tot astfel se explică pentru ce o plagă toracică (lovitură de spadă, de cuţit, etc.) poate străbate păretele toracic, apoi diafragmul şi să pătrundă în abdomen. Diafragmul este mai larg în direcţiune transversală de cât în direcţiune antero-posterioară. Planul lui de orientare este oblic de sus în jos şi dinainte înapoi. Dacă examinăm bolta diafragmatică prin torace, după ce organele acestei cavităţi au fost scoase, se vede că boltirea diafragmului nu este uniformă, ci ea prezintă o depresiune centrală, care răspunde inimii. Această depresiune centrală divide bolta în două bolte secundare, una dreapta şi alta stânga. Bolta din dreapta este mai proeminentă ca cea din stânga.

Situaţia diafragmului pe cadavru şi la omul viu. Situaţia diafragmului pe cadavru este aproape constantă. Cea mai mare parte din aerul plămânului a fost expulzat cu ultima expiraţie; diafragmul se ridică până într'o poziţiune de maximă expiraţie. Bolta dreaptă se ridică până la al 4-lea (la adulţi) sau chiar al 3-lea cartilagiu costal (la tineri); bolta stângă e situată cu un cartilagiu mai jos. Situaţia diafragmului la omul viu e foarte schimbătoare. Ea variază cu sexul, vârsta, conformaţiunea toracică, mişcările respiratorii, poziţia individului. In inspiraţia forţată, diafragmul se găseşte în poziţiunea cea mai joasă, în expiraţia forţată, el se găseşte în poziţiunea cea mai înaltă.

La bărbaţi, diafragmul este mai jos, ca la femei; în poziţie culcată el e mai jos ca în poziţie verticală; la indivizii tineri e mai sus ca la cei adulţi; la indivizi cu toracele îngust e mai jos, ca la cei cu toracele lat. Ca atare nu se pot da indicaţiuni precise; în general se poate spune că el este mai jos cu un spaţiu intercostal, decât la cadavru, adică la dreapta până la marginea superioară a celui de al cincelea cartilagiu costal, iar la stânga, până la marginea lui inferioară (Braus). Cercetările lui Lewy Dohrn au arătat că în timpul unei puternice inspiraţiuni, el descinde la dreaptă până la a 7-a coastă, iar în timpul unei expiraţiuni forţate se ridică până la a patra coastă (Poirier.)

Constituţie anatomică. Diafragmul e format din două porţiuni: una centrală, aponevrotică şi alta periferică, musculoasă; le vom studia separat.

A) Porţiunea aponevrotică. Porţiunea centrală a diafragmului se prezintă ca o lamă fibroasă, cu aspect sidefos; ea poartă numele de *centrul frenic* sau *centrul tendinos (centrum tendineum)*. Centrul frenic are o formă caracteristică: el a fost comparată de Winslow cu un trifoi, al cărui pedicul ar fi înlocuit cu o scobitură posterioară. (Fig. 660.) Cele trei frunze ale trifoiului sunt cunoscute sub numele de *foliola dreaptă, stângă* şi *anterioară;* foliola anterioară este cea mai mică, cea dreaptă e cea mai mare şi foliola stângă este de dimensiuni intermediare.

Structura centrului frenic este importantă de cunoscut. Fascicolele tendinoase, care îl constituesc au o dispoziţiune anumită. Există în el două bandelete foarte groase şi rezistente, cunoscute sub numele de *bandeleta semicirculară superioară şi bandeleta semicirculară inferioară.* Bandeleta semicirculară superioară, numită încă *bandeleta oblică* merge pe partea covexă a centrului frenic; ea naşte pe foliola dreaptă, trece înapoia vinei cave şi se termină pe foliola mijlocie. Bandeleta inferioară se vede pe faţa abdominală a centrului frenic. Ea are forma unui arc *(bandeleta arciformă)* şi leagă foliola dreaptă cu cea stângă. Pe aceste două bandelete se înseră toate fibrele musculare ale diafragmului, unele direct şi altele prin intermediul altor fibre tendinoase, care umplu spaţiul dintre foliole şi completează centrul frenic.

B) Porţiunea musculară. La periferia centrului frenic vin o serie de fascicole musculare, care se desprind după circonferinţa inferioară a toracelui (baza); ele pot fi împărţite în mai multe porţiuni care după inserţiunea lor au primit numele de: 1) *porţiunea lombară,* 2) *porţiunea costală* şi 3) *porţiunea sternală.*

1) *Porţiunea lombară (pars lumbalis)* se numeşte astfel, pentrucă fascicolele ei musculare pleacă din regiunea lombară. Aceste fascicole musculare sunt dispuse, de fiecare parte, în trei grupe, numite stâlpi: *stâlpul intern, stâlpul intermediar* şi *stâlpul extern. Stâlpul intern* şi cel *intermediar* pleacă de pe coloana vertebrală; *stâlpul extern* pleacă de pe nişte formaţiuni aponevrotice, numite arcada psoasului şi arcada patratului lombelor. Îi vom examina pe rând.

a) *Stâlpul intern (Crus mediale)* numit încă *stâlp principal,* de şi nu este cel mai voluminos, pleacă de pe coloana vertebrală. Există, după cum am văzut, unul în dreapta şi altul în stânga; inserţiunile lor, cu foarte mici diferenţe, sunt aproape aceleaşi. Stâlpul drept naşte pe corpul celei de a doua şi a treia vertebre lombare, cât şi pe discurile intervertebrale învecinate. Stâlpul stâng naşte pe corpul celei de a doua vertebre lombare şi pe discurile intervertebrale învecinate.

Scanned with OKEN Scanner

Intre cei eoi stâlpi interni (principali) există un spaţiu destul de larg; acest spaţiu este subdivizat şi transformat în două orificii prin nişte *fascicole anastomotice* care pleacă de pe stâlpii principali merg către linia mediană, unde se încrucişează, terminându-se pe

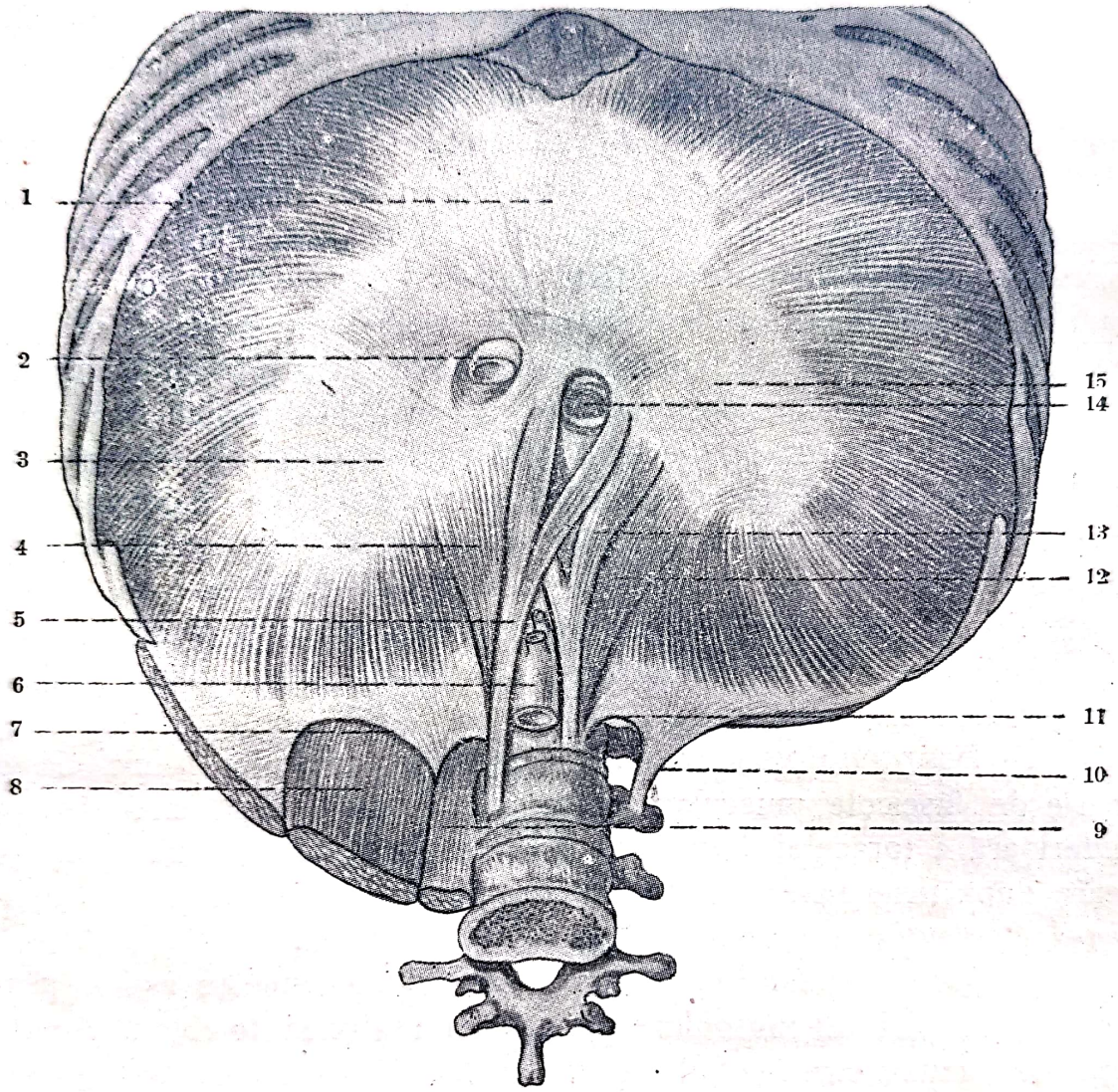

Fig. 660.

1 = Centrul frenic; 2 = Orificiul vinei cave; 3 = Foliola dreaptă; 4 = Stâlp intermediar; 5 = Stâlp intern; 6 = Arteră aortă; 7 = Arcada patratului; 8 = Pătratul lombelor; 9 = Psoas; 10 = Arcada patratului; 11 = Arcada psoasului; 12 = Stâlp intermediar; 13 = Stâlp intern; 14 = Esofag; 15 = Foliola stânga.

stâlpul de origine opus. Prin aceasta încrucişarea fascicolelor anastomotice, se imparte spaţiul dintre stâlpii principali în două orificii: *orificiul superior* sau *esofagian* şi *orificiul inferior* sau *aortic*. Prin primul trece esofagul, prin cel de al doilea trece aorta. (Fig. 660.)

b) *Stâlpul intermediar* (*crus intermedium*), numit încă *stâlp accesor*, este situat înafară celui intern. Există unul în partea dreaptă

şi altul în partea stângă; ei se inseră pe a doua vertebră lombară. Intre stâlpul intern (principal) şi cel intermediar (accesor) există un interstiţiu, pe unde trec cei doi nervi splachnici. Trebue să insistăm, că stâlpii intermediari (accesori) nu au totdeauna o individualitate netă. Foarte dese ori ei sunt confundaţi într'o singură

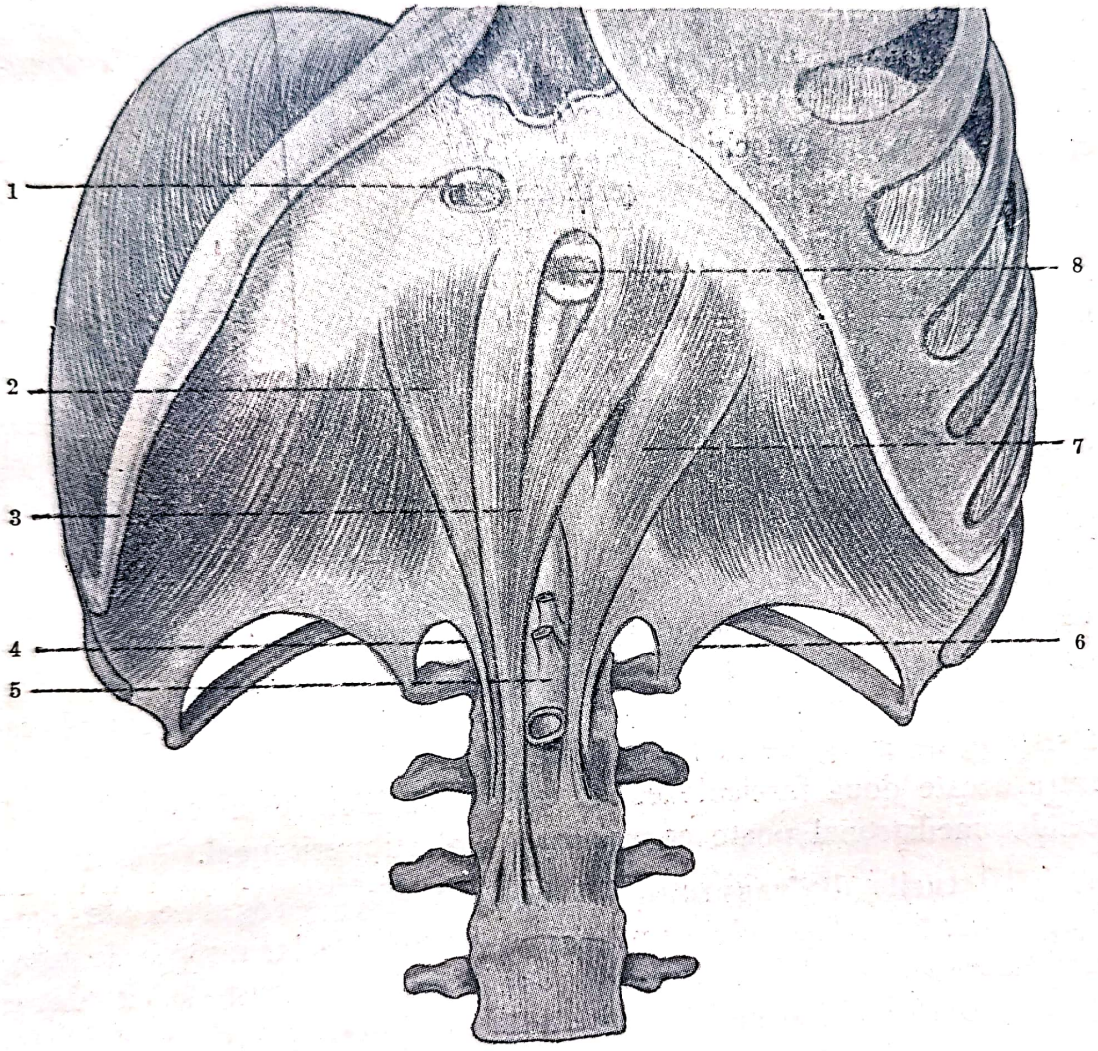

Fig. 661.

1 = Orificiul cavei; 2 = Stâlpul intermediar; 3 = Stâlp intern; 4 = Arcada psoasului; 5 = Aorta; 6 = Arcada pătratului; 7 = Stâlp extern; 8 = Esofag.

formaţiune musculară, perforată de nervii splanchnici; aşa se explică de ce unii autori nu-i consideră ca stâlpi izolaţi, ci îi confundă într'o singură descripţiune cu stâlpii interni.

c) *Stâlpul extern (crus laterale).* Ca şi stâlpii precedenţi, există doi stâlpi externi: unul drept şi altul stâng. Ei sunt cei mai laţi; din cauza formei lor, autorii francezi nu-i numesc stâlpi, nume, pe care îl rezervă numai celor precedenţi. Aceşti stâlpi pleacă de

pe niște formațiuni aponevrotice; numite *arcada psoasului* și *a pătratului lombar*, pe care le vom studia acum.

Arcada psoasului (arcus lumbocostalis medialis) este un arc aponevrotic, care trece ca o punte peste mușchiul psoas și e întins dela corpul celei de a doua lombară, la apofiza transversă a primei vertebre lombare.

Arcada pătratului lombar sau *ligamentul centurat al diafragmului (arcus lumbocostalis lateralis)*, este un arc aponevrotic, ce trece ca o punte peste mușchiul pătratul lombar și e întins dela apofiza transversă a celei de a doua vertebre lombare la vârful coastei a 12-a.

De la aceste arcade fibroase pleacă fascicole musculare, care merg în sus, se unesc cu cele ce provin din stâlpii interni și intermediar și apoi se prind pe centrul frenic. Intre stâlpul extern și și cel intermediar există un interstițiu, pe unde merge cordonul simpaticului; între stâlpul extern și porțiunea costală există un spațiu sau un hiat cu mult mai dezvoltat *(trigonum lumbocostale)*.

2. *Porțiunea costală*. Fibrele diafragmului pleacă de pe fața internă și marginea superioară a ultimelor șase coaste, (Fig. 661) prin intermediul digitațiunilor, ce se încrucișează cu cele ale transversului. Intre porțiunea costală și cea sternală există adesea un hiat *(trigonum sternocostale, hiatul lui Larrey)*.

3. *Porțiunea sternală (pars sternalis)* este formată din două fascicole, ce merg de la baza apendicelui xifoid, la foliola anterioară. Intre aceste două fascicole există uneori un hiat, prin care țesutul celular mediastinal poate comunica cu cel subperitoneal.

Hiaturile diafragmului. Exceptând orificiile regulate ale diafragmului, între fascicolele musculare, pot exista, dar nu întotdeauna, următoarele hiaturi: 1. Intre cele două fascicole sternale. 2. Intre porțiunea sternală și cea costală *(trigonum sternocostale* sau *hiatul lui Larrey)*. 3. Intre porțiunea costală și cea lombară *(trigonum lumbocostale, hiatul lui Bochdalek)*. Importanța acestor hiaturi este foarte mare în chirurgie.

Intradevăr hiatul lombo-costal este căptușit pe de o parte de pleură iar pe dealtă parte fascia renală; se înțelege deci cum foarte ușor o colecțiune purulentă perinefretică se poate deschide în pleură. Tot prin acest hiatus se pot face hernii ale organelor din abdomen in torace. La nivelul hiatului sterno-costal, pleura și cu peritoneul sunt alipite, de unde posibilitatea de propagare a infecțiunilor. Nu mai puțină importanță are hiatul sternal. La acest nivel țesutul celular prepericardic vine în contact direct cu țesutul celular subperitoneal, de unde posibilitatea unei colecțiuni de a descinde din torace în abdomen pe sub peritoneu.

Scanned with OKEN Scanner

Orificii. Am văzut că în diafragm se găsesc o serie de orificii:

1. *Orificiul esofagian* are o formă eliptică, cu o lungime aproximativ de 30 mm. pe 10 mm. lărgime. El este format pe laturi de cei doi stâlpi interni, iar în jos de fascicolele anastomotice. Prin acest orificiu trece esofagul şi cei doi pneumogastrici.

2. *Orificial aortic* e situat sub precedentul şi are deasemenea o formă eliptică; el este mărginit pe lături de stâlpii interni, iar în sus de încrucişarea celor două fascicole anastomotice. Prin el trece aorta şi canalul toracic.

3. *Orificiul vinei cave* este situat în centrul frenic, la unirea foliolei mijlocii cu cea dreaptă; are o formă neregulat patrulateră.

4. *Orificiile stâlpilor.* Stâlpii sunt străbătuţi longitudinal de vase şi nervi. Trunchiul simpaticului trece deobiceiu, de şi nu constant, între stâlpul intermediar şi cel extern; marele şi micul splanchnic trec între stâlpul intern şi cel intermediar; vinele lombare ascendente, care pleacă din abdomen şi ajungând în torace, devin marea şi mica vână azigos, trec uneori cu splanchnicii, alte ori cu simpaticul.

Aceste orificii reprezintă ca şi hiaturile puncte slabe pe unde se pot face *herniile diafragmatice*. De asemenea la nivelul lor se găsesc foarte apropiate cele două seroase, peritoneul şi pleura, de unde posibilitatea de propagare a unei inflamaţiuni (peritonită în urma pleureziei sau invers). Punctul cel mai slab se găseşte la nivelul orificiului aortic. Celelalte orificii (esofagian şi al vinei cave) sunt bine fixate de organe. Pe aci descind colecţiuni plecate de la coloana vertebral dorsată, ca să meargă în torace.

Raporturi. Faţa convexă sau superioară răspunde organelor toracice: prin partea mijlocie răspunde pericardului, care aderă de foliola anterioară; pe lături răspunde pleurei şi bazei plămânilor. Plămânii nu se scoboară până la circonferinţa diafragmului, astfel că acesta vine în contact direct cu păretele costal, formând *şanţul costo-diafragmatic.*

Faţa concavă inferioară sau abdominală este acoperită de peritoneu şi răspunde organelor abdominale. E în raport cu faţa convexă a ficatului, tuberozitatea mare a stomacului şi faţa externă a splinei; în partea posterioară este în raport cu capsulele suprarenale şi rinichii.

Stâlpii diafragmului sunt aşezaţi pe coloana vertebrală; înainte sunt în raport cu bursa omentală, care-i separă de faţa posterioară a stomacului. Mai sunt în raport cu duodenul (3-a porţiune) pancreasul apoi cu importante vase şi nervi ai abdomenului.

Scanned with OKEN Scanner

Acţiune. Diafragmul este un muşchi inspirator; contractându-se el măreşte toate trei diametrele toracelui (vertical, antero-posterior şi transversal). Mecanismul precis al acestăr mişcări încă nu e bine cunoscut. Ştim că diafragmul este format din fibre arciforme, inserate printr'un capăt pe centrul frenic şi cu altul pe periferia toracelui. Teoria clasică susţine că centrul frenic este fix; contracţiunea muşchiului ar avea ca rezultat de scop preschimbarea acestor curburi în fibre rectilinii şi în consecinţă mărirea diametrului vertical al toracelui. În aceleaşi timp, contracţiunea muşchiului ridică ultimele coaste şi astfel se măreşte şi celelalte doua diametre: sagital şi frontal (vezi articulaţiunile toracelui). Cercetările radiologice moderne combat această teorie clasică; ele au arătat că schimbarea de curbură este minimală şi că diafragmul se scoboară în inspiraţiune şi se ridică în expiraţiune, ca un piston, păstrându-şi forma lui de boltă. După Gley, la muşchiul diafragm nu se poate vorbi de o inserţiune fixă. Intradevăr centrul frenic nu este imobil, ci se mişcă în timpul mişcărilor respiratori. In timpul contracţiunii, fibrele muşchiului iau în acelaş timp un punct fix pe coaste, scoborând centrul frenic şi un punct fix pe centrul frenic, ridicând coastele şi sternul. Când muşchiul se contractă, el împinge viscerele înaintea lui, astfel că păreţi abdomenului se dilată şi se ridică la fiecare inspiraţiune.

Graţie acestei contracţiuni, muşchiul intervine în multe acte ca: râsul, sughiţul, căscatul etc. De asemeni el intervine în acţiunea presei abdominale şi se contractă în timpul evacuărilor: micţiune, defecaţiune, vomă. Are un rol în fonaţiune şi cânt prin regularea curentului aerian. Contracţiunea lui mai are un efect; formează o barieră, care împiedecă organele abdominale să pătrundă în torace sub influenţa presiunii abdominale. Contracţiunea diafragmului diminuă orificiul esofogian împiedecând conţinutul stomachal să se întoarcă în timpul inspiraţiunei. Contracţiunea lui nu are nici o influenţă asupra aortei şi a cavei, care sunt înconjurate în mare parte de ţesut fibros.

INSERŢIUNE. Diafragmul este inervat nervul frenic; în plus el primeşte câteva ramuri subţiri din intercostali.

Hernia diafragmatică. Herniile diafragmatice pot fi *congenitale* în urma unei opriri de dezvoltare a diafragmului sau pot fi *traumatice* în urma unei plăgi sau unei rupturi a lui. In herniile diafragmatice, organele abdominale (stomac, colon, intestin subţire) se invaginează în cavitatea toracică.

Respiraţia. Vom studia aci doar câteva noţiuni din respiraţia

pulmonară, căci respiraţia internă sau a ţesuturilor priveşte exclusiv fiziologia. In resiraţia pulmonară se disting două grupe de fenomene: *fenomene mecanice* şi *fenomene fizico-chimice*. Pe noi nu ne interesează de cât fenomenele mecanice. Fenomenele mecanice sunt condiţionate în primul rând de mişcările de inspiraţiune şi de expiraţiune ale toracelui; cum plămânul e solidar cu toracele, rezultă că şi el va urma mişcările de expansiune ale inspiraţiunilor şi de retracţiune ale expiraţiunilor.

Inspiraţiunea. In inspiraţiune, toracele se dilată; consecutiv aerul este aspirat. In inspiraţie cele trei diametre ale toracelui se măresc. Diametrul transversal şi cel sagital se măresc prin ridicarea coastelor; cel vertical prin scoborârea diafragmului. Muşchii inspiratori sunt: diafragmul, apoi muşchii rădicători ai coastelor: *supracostalii, scalenii, dinţatul postero-superior, intercostalii externi.*

Expiraţiunea. In timp ce inspiraţiunea obişnuită e activă adică este condiţionată de activitatea anumitor muşchi, expiraţiunea obişnuită este pasivă.

La sfârşitul inspiraţiunii, plămânul a fost distins. Ori plămânul este un organ elastic, ce tinde să-şi ia forma lui normală. Imediat ce muşchii inspiratori şi-au încetat contracţiunea, forţa elastică a plămânului intervine şi fiindcă toracele e solidar cu plămânul, el va continua să se retracteze, urmând întru totul impulsul venit dela plămân.

Inspiraţia şi expiraţia forţată. Sunt anumite stări funcţionale, când omul execută mişcări de inspiraţiune şi de expiraţiune superioare celor obişnuite. Atunci intervin alţi muşchi. Astfel în *inspiraţiunea forţată* se contractă: *pectoralul mare, pectoralul mic, dinţatul mare* (digitaţii inferioare) *dorsalul mare, sterno-cleido-mastoidianul.* In expiraţia forţată (contrar expiraţiei obişnuite care e doar un fenomen pasiv) intervin deasemeni următorii muşchi: *intercostalii interni, muşchii abdomenului, micul dinţat inferior, pătratul lombelor, triunghiularul sternului, ilio-costal* şi *lungul şanţurilor vertebrale.*

Tipuri respiratorii. Se disting după felul de expansiune şi de retracţiune al toracelui, trei tipuri respiratorii: *tipul costal superior* la care maximul de amplitudine se găseste la partea superioară a toracelui, *tipul costal inferior* în în care el este la partea inferioară şi *tipul abdominal* sau *diafragmitic* în care mişcările sunt realizate prin diafragm. Un tip diafragmatic găsim la copil, un tip costal superior se găseşte la femei şi un tip costal inferior la bărbaţi. La bătrâni, din cauza rigidităţii toracelui, respiraţia redevine diafragmatică.

Scanned with OKEN Scanner

Respiraţia liniştită poate fi abdominală, cea forţată este costală. Şi poziţiunea corpului influenţează tipul respirator; dar asupra acestei chestiuni atât de complicate nu putem intra aci (vezi tratatele de fiziologie şi de radiologie).

6° MUŞCHII MEMBRULUI SUPERIOR.

Am văzut că membrul superior este împărţit în patru segmente: *umăr*, *braţ*, *antebraţ* şi *mână*. Vom studia muşchii membrului superior în aceeaşi ordine: 1. *muşchii umărului*, 2. *muşchii braţulni*, 3. *muşchii antebraţului* şi 4. *muşchii mânei*.

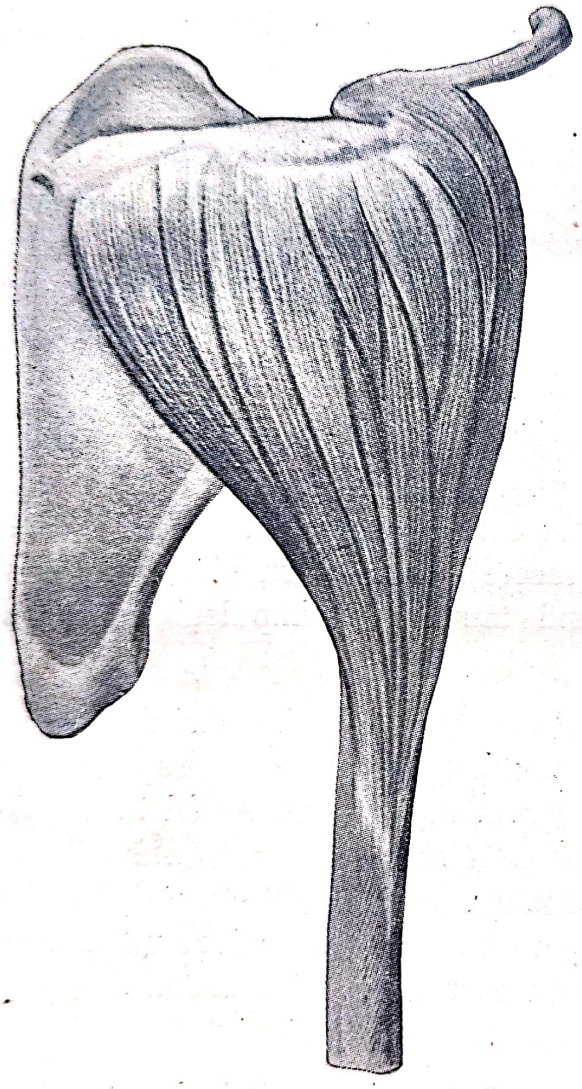

Fig. 662.
Muşchiul deltoid.

MUŞCHII UMĂRULUI.

Muşchii umărului sunt în număr de şase: *deltoidul*, *supraspinosul*, *subspinosul*, *rotundul mare*, *rotundul mic* şi *subcapularul*.

Deltoidul *(M. deltoides)*. Deltoidul este cel mai superficial şi mai voluminos dintre muşchii umărului; el are o formă triunghiulară şi învelеşte articulaţiunea scapulo-umerală (Fig. 662); pe viu, muşchiul contribue că dea împreună cu articulaţia scapulo-umerală, forma atât de caracteristică a regiunii.

INSERŢIUNI. Deltoidul ia naştere în sus: pe claviculă, acromion şi spina omoplatului. Aceste inserţiuni se fac astfel: 1) pe treimea externă a marginei anterioare a claviculei, (2) pe marginea externă a acromionului şi 3) pe buza inferioară a marginii posterioare a spinei omoplatului. Tot pe aceste oase se prinde şi trapezul; ele formează o intersecţiune osoasă (Duval) între cei doi muşchi.

Muşchiul poate fi descompus în trei porţiuni: *claviculară*, *acro-*

mială şi *scapulară*. Porţiunea scapulară se prinde pe os prin intermediul unei aponevroze triunghiulare; de asemenea şi porţiunea acromială se inseră prin ajutorul câtorva mici aponevroze; porţiunea claviculară are spre inserţiune scurte, fibre tendinoase amestecate cu fibre musculare.

De pe această linie de inserţiune scapulo-claviculară, fasciculele musculare se scoboară către umer, în modul următor: fasciculele anterioare *(clavicularе)* merg dinainte înapoi, cele mijlocii *(acromiale)* scoboară vertical şi cele postarioare *(scapulare)* oblic dinapoi inainte, convergând către un tendon, care se prinde pe impresiunea deltoidiană (V-ul deltoidian) de pe umer.

Am spus că muşchiul contribue să dea forma rotunzită a umărului. Această formă e datorită în special epifizei umerale (Braus). Am văzut că în luxaţiunile umărului, forma rotunzită dispare şi la acest nivel se face o depresiune în care se porte introduce mâna.

La omul viu, muşchiul se desemnează bine sub piele; chiar şi diferitele lui porţiuni se pot distinge. Când este contractat, aceste fascicole apar şi mai evidente, iar la nivelul aponevrozelor se găsesc depresiunile caracteristice.

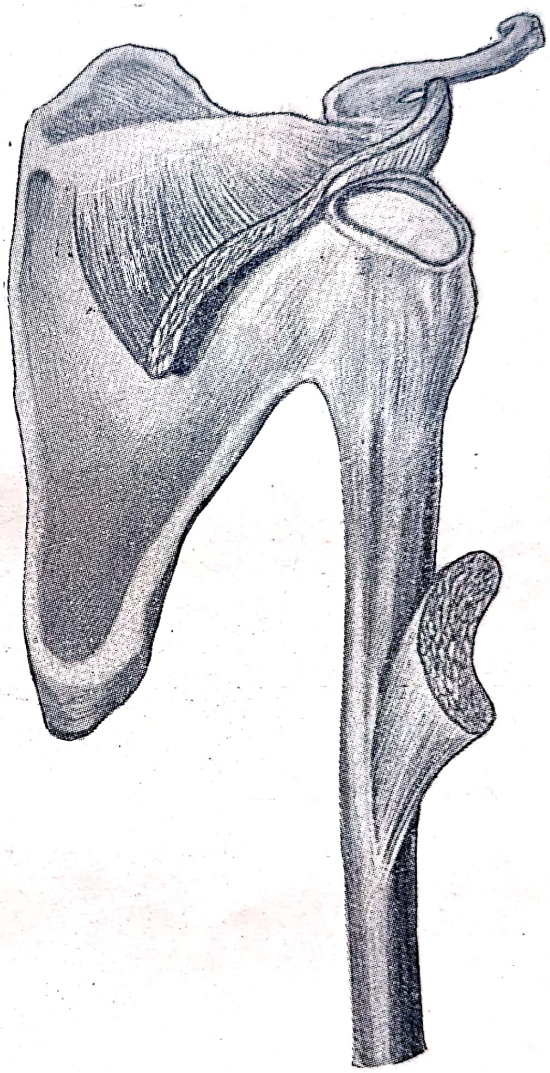

Fig. 663.

Bursa seroasă subdeltoidiană.
(Deltoidul secţionat.)

RAPORTURI. Faţa superficială este acoperită de o fascie care-l separă de piele. Faţa profundă acoperă articulaţia umărului şi tendoanele ce o încrucişează. Intre ea şi articulaţie se găseşte o bursă seroasă (subdeltoidiană).

Muşchii, pe care aceasta faţă îi acopere, sunt înapoi: subspinosul rotun-

dul mic, rotundul mare şi lunga porţiune a tricepsului; înainte supraspinosul, bicepsul, coraco-brachial subscapularul şi marele pectoral.

Marginea anterioară oblică în jos şi înapoi, formează cu pectoralul mare, spaţiul delto-pectoral (vezi fig. 673).

Marginea posterioară, oblică în jos şi înainte, încrucişează muşchii: subspinosul, rotundul mic şi mare, şi tricepsul.

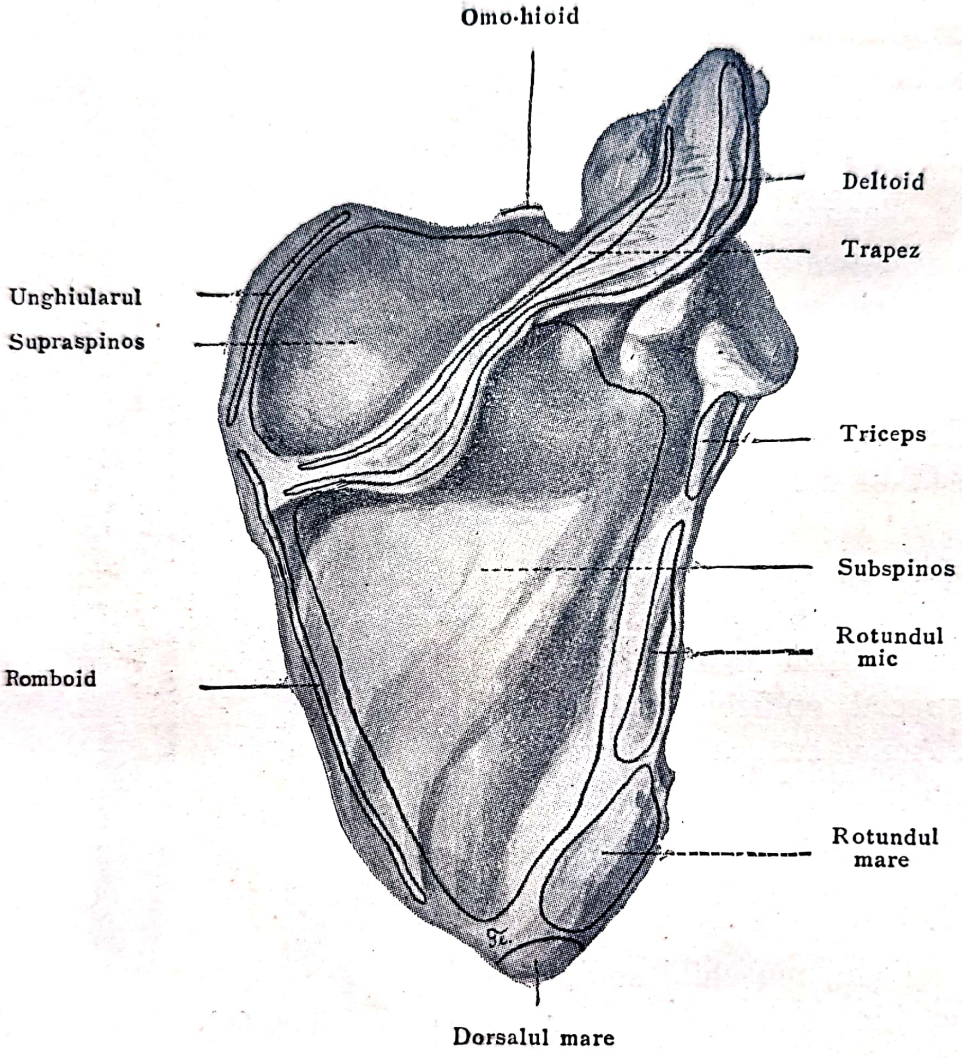

Fig. 664.
Inserţiunea muşchilor pe faţa posterioară a omoplatului.

Vârful deltoidului se prinde pe impresiunea deltoidiană. *Baza*, răspunde liniei de inserţiune a trapezului, astfel că deltoidul şi trapezul par să formeze un singur muşchi, format din două porţiuni, separate printr'o intersecţiune osoasă.

ACŢIUNE. Când deltoidul se contractă în totalitate, el este abductor al braţului; contracţiunea lui nu ridică braţul mai sus de linia orizontală. Am văzut că momentul acestui muşchi e mic. Omul nu poate ţine vreme îndelungată braţul în orizontalitate.

Scanned with OKEN Scanner

Când se contractă numai fascicolele anterioare (claviculare), braţul e rotat înăuntru: când se contractă numai fascicolele posterioare (scapulare) braţul este rotat înafară. Ambele feluri de fascicole în plus sunt adductoare. Porţiunea acromială este abductoare, când acţionează singură; ea duce braţul înainte când se contractă împreună cu fascicolele claviculare; ea duce braţul înapoi, când se contractă împreună cu cele scapulare. (Braus.) Porţiunea claviculară îndreaptă braţul înainte şi înăuntru, ca în acţiunea de a duce mâna la gură; porţiunea posterioară îl îndreaptă înapoi şi înăuntru ca în acţiunea de a duce mâna la spate. (Poirier.) După cum vedem, diferitele părţi ale muşchiului au acţiuni deiferite şi chiar antagoniste, atunci, când lucrează izolat.

Deltoidul, prin tonicitatea lui menţine capul umeral în cavitătea glenoidă. Când braţul e vertical şi deltoidul îşi ia punctul fix pe el, muşchiul ridică umărul şi toracele (acţiunea de acăţare).

INERVAŢIUNE. El e inervat de nervul circonflex.

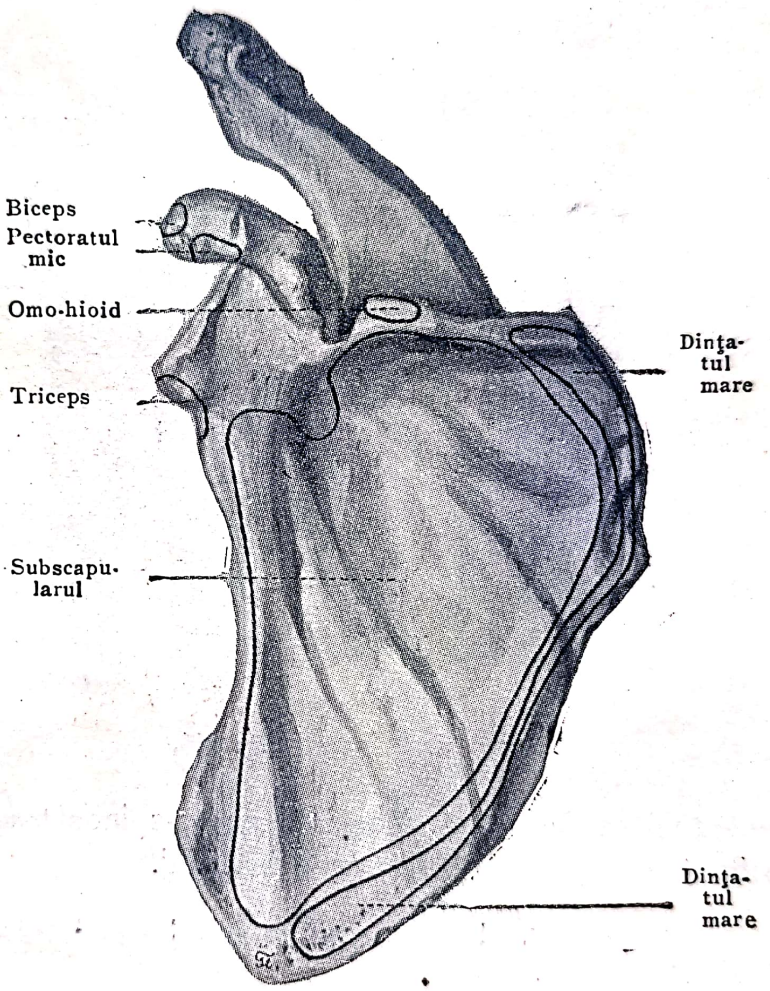

Fig. 665.
Inserţiunea muşchilor pe faţa anterioară a omoplatului.

Supra-spinosul. *(M. supraspinatus)* Supra-spinosul este un gros de formă triunghiulară, ocupând fosa supra-spinoasă, în cea mai mare parte.

INSERŢIUNI. Se inseră în fosa supra-spinoasă şi pe fascia groasă (cu caracter de aponevroză) ce-l acoperă; fibrele musculare merg înainte şi înafară şi se fixează printr'un tendon, pe feţişoara superioară a tuberozităţii mari.

RAPORTURI. El e acoperit de trapez. Acopere fosa supra-spinoasă şi capsula articulară a umărului.

ACŢIUNE. Muşchiul e abductor al braţului şi ajută deltoidului

în acţiunea sa. In caz de paralizie a deltoidului, el îl poate înlocui. Are de asemeni rolul unui ligament activ, menţinând capul umeral în cavitatea glenoidă. Asupra articulaţiunii scapulo-umerale el are şi un alt rol mai important. Capsula acestei articulaţiuni este foarte laxă, după cum am văzut. La mişcările braţului se produc cute ale ei, care ar putea fi prinse între cele două suprafeţe osoase. Acest mare inconvenient nu are loc, graţie muşchilor, ce se înseră pe capsulă. Prin contracţiunea lor, ei trag înafară cutele capsulare, care

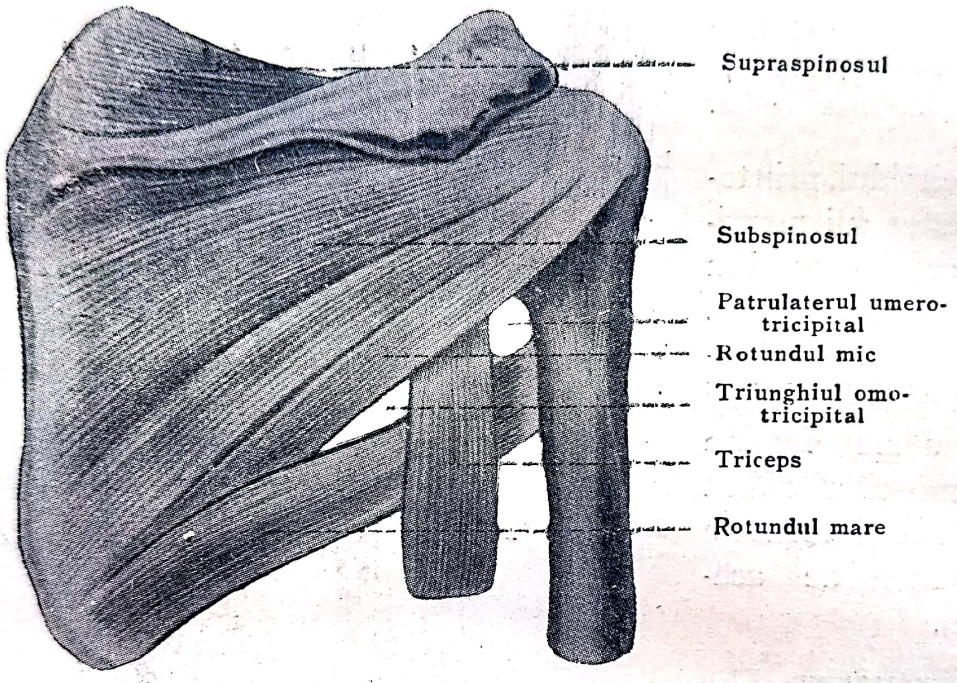

Fig. 666.

eventual se formează. Muşchiul supra-spinos trage în sus, cuta capsulară, formată în abducţiunea braţului.

INERVAŢIUNE. El este inervat de nervul supra-scapular, ramură din plexul brachial.

Sub-spinosul. *(M. infraspinatus).* Subspinosul este un muşchi tot de formă triunghiulară, dar cu mult mai întins, de cât precedentul, ocupând cea mai mare parte a fosei subspinoase.

INSERŢIUNE. Se înseră în fosa subspinoasă şi pe fascia groasă cu caracter aponevrotic ce-l acoperă. De acolo fibrele lui musculare converg către articulaţia scapulo-umerală şi se termină pe un tendon, ce se prinde pe feţişoară mijlocie a tuberozităţii mari. El apare la omul viu (împreună cu rotundul mic) ca o depresiune plată în regiunea scapulară, între muşchii vecini (rotundul mare, trapez şi deltoid).

Scanned with OKEN Scanner

RAPORTURI. E acoperit de trapez, deltoid şi piele; acopere fosa subspinoasă şi articulaţia scapulo-umerală; înafară răspunde marelui şi micului rotund.

ACŢIUNE. El este un rotator înafară al umerului; momentul lui e mai mare când braţul a fost prealabil rotat înăuntru. Ca şi precedentul, are un rol activ în scoaterea cutelor capsulare şi în menţinerea oaselor în articulaţia scapulo-umerală.

INERVAŢIUNE. E inervat de nervul supra-scapular, ramură din plexul brachial

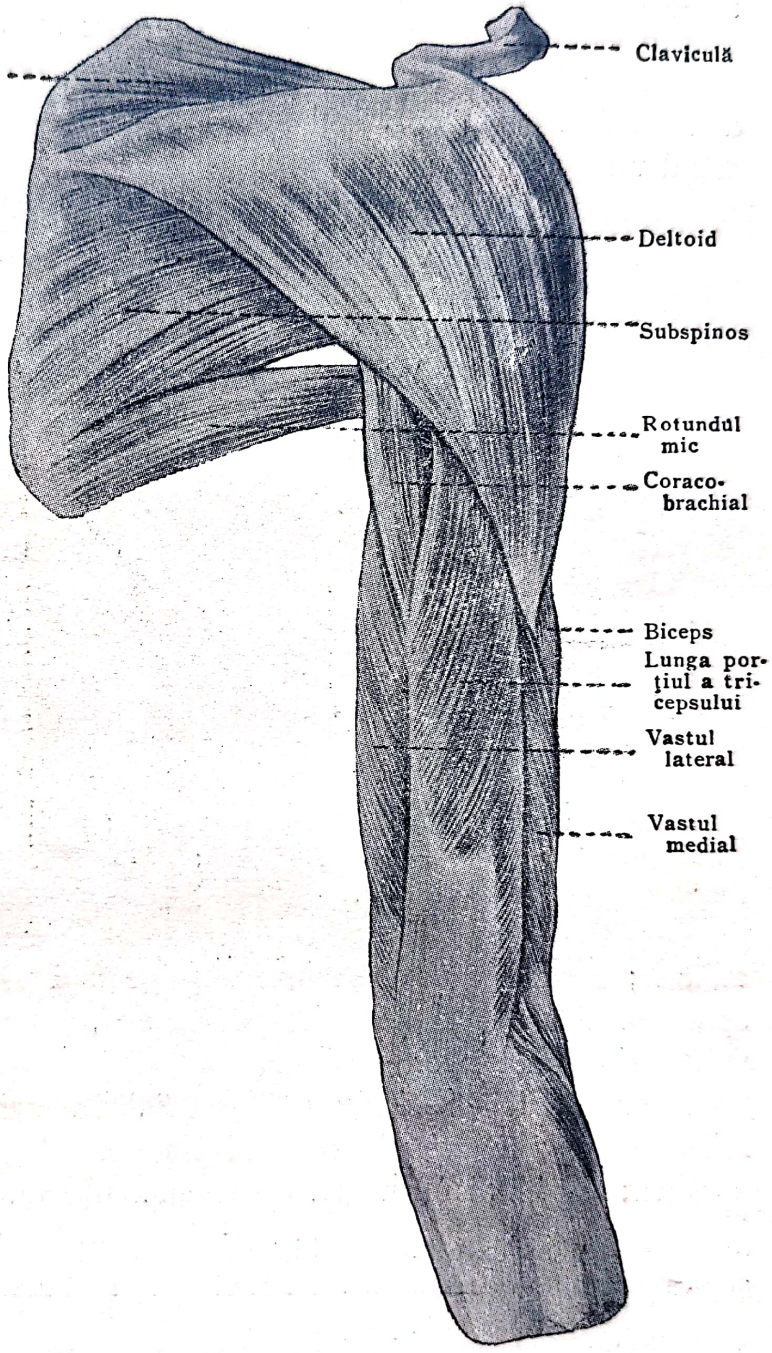

Fig. 667.

Rotundul mic. *(M. teres minor.)* Rotundul mic este un muşchi mic aşezat înafara sub-spinosului, cu care la prima vedere se confundă, părând doar un fascicol al acestuia.

Inervaţia lui, alta de cât a subspinosului îl diferenţiaza ca un muşchi aparte.

INSERŢIUNE. Se inseră pe faţa posterioară a omoplatului, în vecinătatea marginii axilare a osului (pe jumătatea superioară a

feţei înguste, ce se găseşte dealungul marginei axilare a omoplatului) şi pe faţa profundă a fasciei subspinoase. De pe această inserţiune muşchiul merge înafară şi în sus şi se termină printr'un tendon pe feţişoara inferioară a tuberozităţii mari.

RAPORTURI. Rotundul mic e acoperit înapoi de deltoid şi piele şi acopere înainte lunga porţiune a tricepsului. La origine este situat imediat lângă rotundul mare, de care apoi se depărtează, formând un spaţiu triunghiular.

ACŢIUNE. Are aceiaşi acţiune ca şi subspinosul.

INERVAŢIUNE. E inervat printr'o ramură din circonflex.

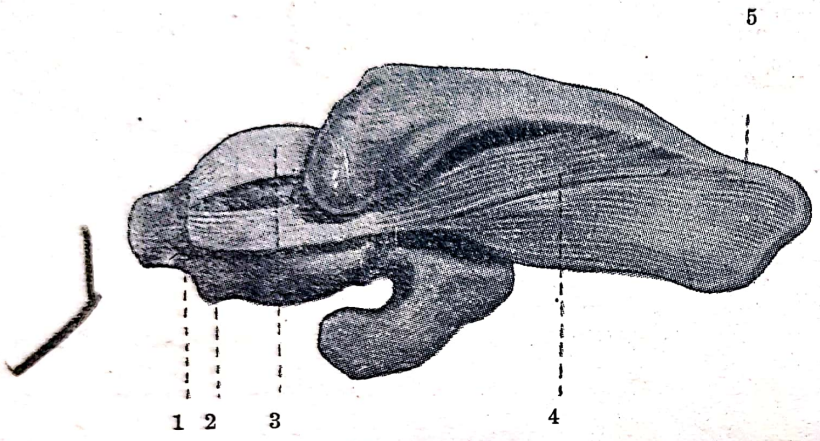

Fig. 668.

1 = Capul umeral; 2 = Tuberozitatea mică; 3 = Subspinosul; 4 = Supraspinosul; 5 = Omoplat.

Rotundul mare. *(M. teres major).* Rotundul mare este un muşchi alungit, volumînos şi puternic, care merge de la unghiul inferior al omoplatului, la culisa bicipitală.

INSERŢIUNI. El se inseră pe faţa posterioară a omoplatului şi anume, pe unghiul inferior şi jumătatea inferioară a feţişoarei longitudinale, ce mărgineşte marginea axilară; deasemenea el se inseră şi pe faţa profundă a fasciei subspinoase. Fibrele lui se îndreaptă în sus, înainte şi înafară şi se termină printr'un tendon pe buza posterioară a culisei bicipitale, înapoia dorsalului mare. (Fig. 667 şi 669.) La omul viu el formează un relief rotungit înafara depresiunii plate a subspinosului. Când braţul e ridicat muşchiul formează o proeminenţă foarte carasteristică.

De tendonul acestui muşchi sunt anexate două burse, una între el şi os şi alta situată între tendonul rotundului mare şi dorsalului mare.

RAPORTURI. Muşchiul are două feţe, una anterioară, alta posterioară şi două margini una superioară şi alta inferioară. Raporturile principale le constitue marginele. *Marginea inferioară* formează cu aceia a dorsalului mare, marginea posterioară a axilei; *marginea superioară* e separată de rotundul mic printr'un spaţiu triunghiular cu baza la umer. Porţiunea lungă a tricepsului divide acest triunghiu

în două regiuni: 1) o regiune externă, patrulateră, numită patrulaterul *umero-triciptal* (Testut), prin care trece *nervul circonflex* şi *artera circonflexă* posterioară, 2) o regiunea internă, triunghiulară numită triunghiul *omo-tricipital,* prin care trece *artera scapulară inferioară.*

Celelalte raporturi sunt uşor de înţeles: faţa posterioară e acoperită de marele dorsal şi piele; faţa anterioară e acoperită iar de marele dorsal, care

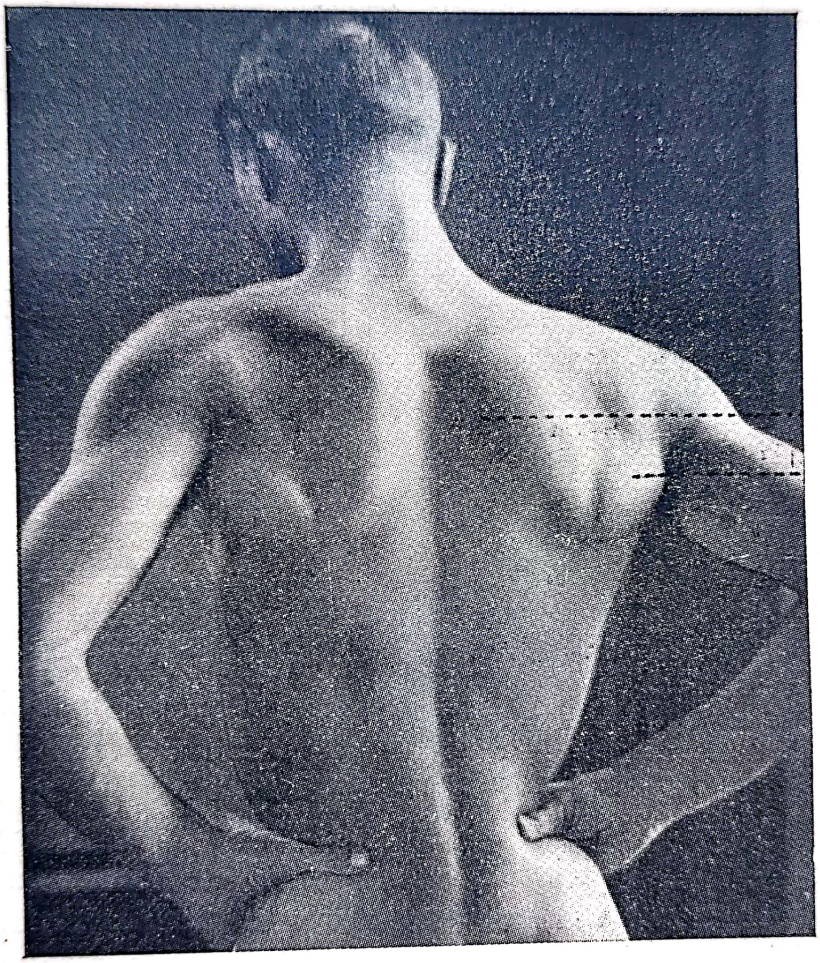

Fig. 669.

înconjoară marginea inferioară a rotundului mare şi se aşează pe faţa lui anterioară. Ea este încrucişată de vasele axilare şi de muşchiul coraco-brachial.

Acţiune. Din punct de vedere topografic acest muşchi face parte din grupul muşchilor umărului; din punct de vedere fiziologic el este auxiliarul dorsalului mare. Ca şi acesta, când îşi ia punctul fix pe torace el este adductor al braţului şi prin urmare antagonist al deltoidului; apoi este şi rotator intern. Dacă îşi ia punctul fix pe umer, duce omoplatul în sus şi înainte.

Inervaţiune. El e inervat da nervul marelui rotund, ramură din plexul brachial.

Scanned with OKEN Scanner

Sub-scapularul. *(M. subscapularis).* Sub-scapularul este un muşchi larg, triunghiular care ocupa fosa subscapulară a omoplatului (Fig. 670).

INSERŢIUNE. El se inseră în fosa subscapulară, (pe crestele din această fosă) pe marginea spinală (buza anterioară) şi pe marginea axilară (buza anterioară) a omoplatului. Pe de altă parte; el se prinde printr'un tendon pe mica tuberozitate a umerului (trochin).

O bursă seroasă se găseşte între tendonul lui şi articulaţie.

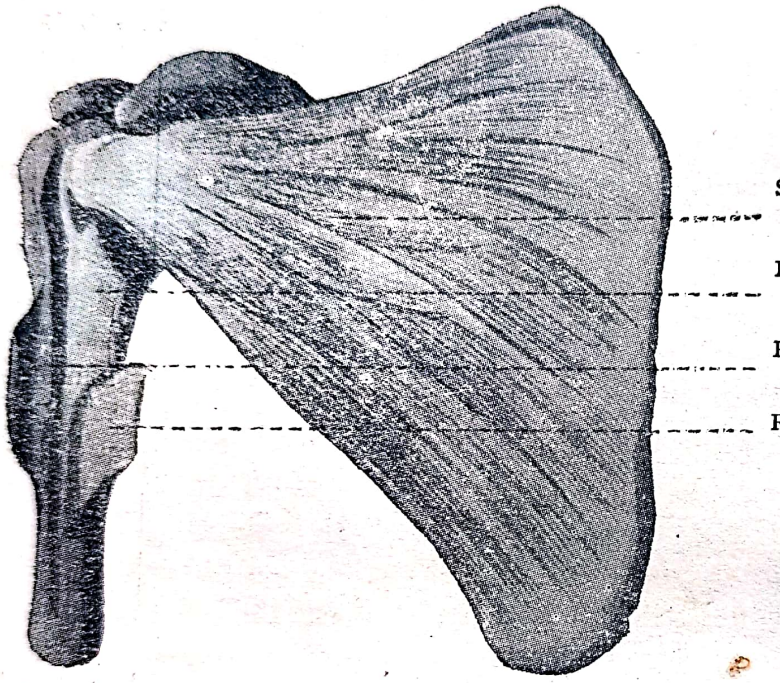

Fig. 670.

RAPORTURI. — Corpul muşchiului are raporturi importante: înapoi el acoperă fosa subscapulară a omoplatului, iar înainte răspunde păretelui toracic şi axilei. Intre păretele toracic şi omoplat se găsesc doi muşchi: subscapularul şi dinţatul mare. Muşchiul subscapular formează păretele posterior al axilei. Ca atare, el e în raport cu conţinutul axilei şi în special cu vasele şi nervii axilei. Tendonul subscapularului răspunde înapoi capsulei articulare, de care e separat prin bursa subscapulară. Aceasta poate fi independentă sau poate fi o prelungire a sinovialei. Inainte, tendonul este încrucişat de biceps şi coraco-brachial, de care-l separă o bursă seroasă independentă de articulaţie.

ACŢIUNE. El e rotator al umerului înăuntru, ca atare, antagonist al subspinosului, al rotundului mic şi al porţiunii scapulare a deltoidului; el este şi adductor al acestui os; în plus el menţine capul umerului în cavitatea glenoidă şi are aceeaşi acţiune protectoare asupra capsulei, ca şi supra-spinosul.

INERVAŢIUNE. El primeşte doua ramuri, din plexul brachial.

Rezumat al acţiunii muşchilor umărului. Un studiu de totalitate al diferitelor mişcări ce se petrec în regiunea umărului va fi făcut ulterior, odată cu studiul topografic al regiunii; acum trebue să rezumăm acţiunea sinergică şi antagonistă a celor şase muşchi grupaţi imprejurul articulaţiunii scapulo-umerale. *Deltoidul* şi cu *supraspinosul* sunt abductori. *Subspinosul* şi *cu rotundul mic* sunt rotatori inafară. *Rotundul mare* şi *subscapularul* sunt adductori şi rotatori inauntru (antagonişti ai grupelor precedente).

Fasciile muşchilor umărului. Vezi fasciile membrului superior.

MUŞCHII BRAŢULUI.

Muşchii bratului sunt aşezaţi în două regiuni: A) *regiunea anterioară* şi B) *regiunea posterioară*. Cele două regiuni sunt separate între ele prin nişte despărţitori (septe) intermusculare, ce provin din fascia de înveliş a braţului.

Pe omul viu cele două grupe muşculare sunt foarte bine diferenţiate.

A) **Regiunea anterioară.** Regiunea anterioară cuprinde muşchii flexori, aşezaţi pe două planuri: planul superficial, format din biceps; planul profund, format din brachialul anterior şi coracobrachialul.

BICEPSUL. *(M. biceps brachii.)* Bicepsul este unul dintre cei mai expresivi muşchi ai corpului; alungit şi fuziform, el pleacă de pe omoplat, prin două porţiuni distincte *(porţiunea lungă şi scurtă)*, merge pe partea anterioară a braţului şi se termină printr'un tendon pe extremitatea superioară a radiului (Fig. 671).

La omul viu pe partea lui medială exista un *şanţ bicipital intern (sulcus bicipitalei medialis)* totdeauna vizibil; el răspunde traiectului arterei umerale. Lateral, separaţiunea nu e evidenta de cât atunci când muşchiul biceps este contractat; apare astfel un *şanţ bicipital extern (sulcus bicipitalis lateralis)*.

INSERŢIUNI. *Porţiunea scurtă (caput breve)* pleacă de pe vârful apofizei coracoide, printr'un tendon comun cu cel al coraco-brachialului. *Porţiunea lungă (capul longum)* e situată pe partea laterală a precedentei; ea ia naştere printr'un tendon cilindric pe feţişoara supraglenoidală a omoplatului şi pe cadrul glenoidian. Acest tendon pătrunde apoi în cavitatea articulară şi se aşează în fundul culisei bicipitale. Denumirea de porţiune lungă şi scurtă se trage dela lungimile diferite ale tendoanelor de origină. Pe ambele tendoane apar fascicole musculare, care formează cele două porţiuni ale muş-

Scanned with OKEN Scanner

chiului. Aceste două porţiuni, la început independente, se alipesc şi apoi se fuzionează într'un singur corp muscular gros şi fuziform, ce descinde până la cot, unde se inseră pe tuberozitatea radiului, prin

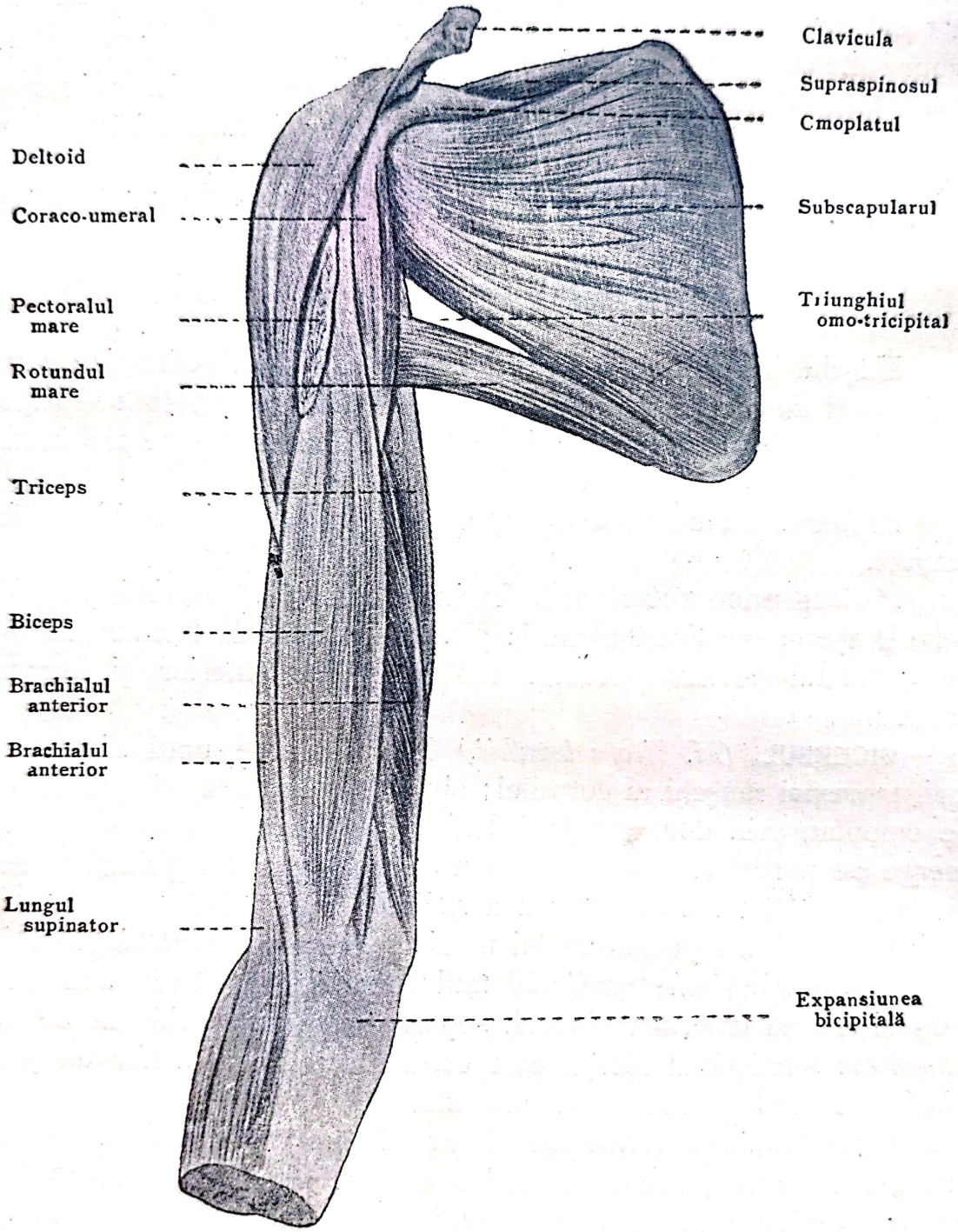

Fig. 671.

intermediul unui tendon. De pe partea medială a acestui tendon pleacă o lamă aponevrotică: *expansiunea bicipitală (Lacertus fibrosus)*. Aceasta se confundă cu fascia brachială. Intre tuberozitatea bicipitală şi tendonul terminal se găseşte o bursă seroasă *(bursa bicipitoradialis)*.

Scanned with OKEN Scanner

La omul viu, porţiunea superioară a bicepsului nu se vede, fiind acoperită de deltoid. În jos de acest muşchi, bicepsul determină o proeminenţă alungită şi rotunzită foarte caracteristică, limitată pe lături de cele două şanţuri bicipitale. Cele două şanţuri bicipitale ajungând în regiunea plicii cotului, converg, formând un V, prin ale cărui ramuri se separă cele trei grupe musculare din această regiune (muşchii epitrochleieni, muşchi epicondiliani şi biceps).

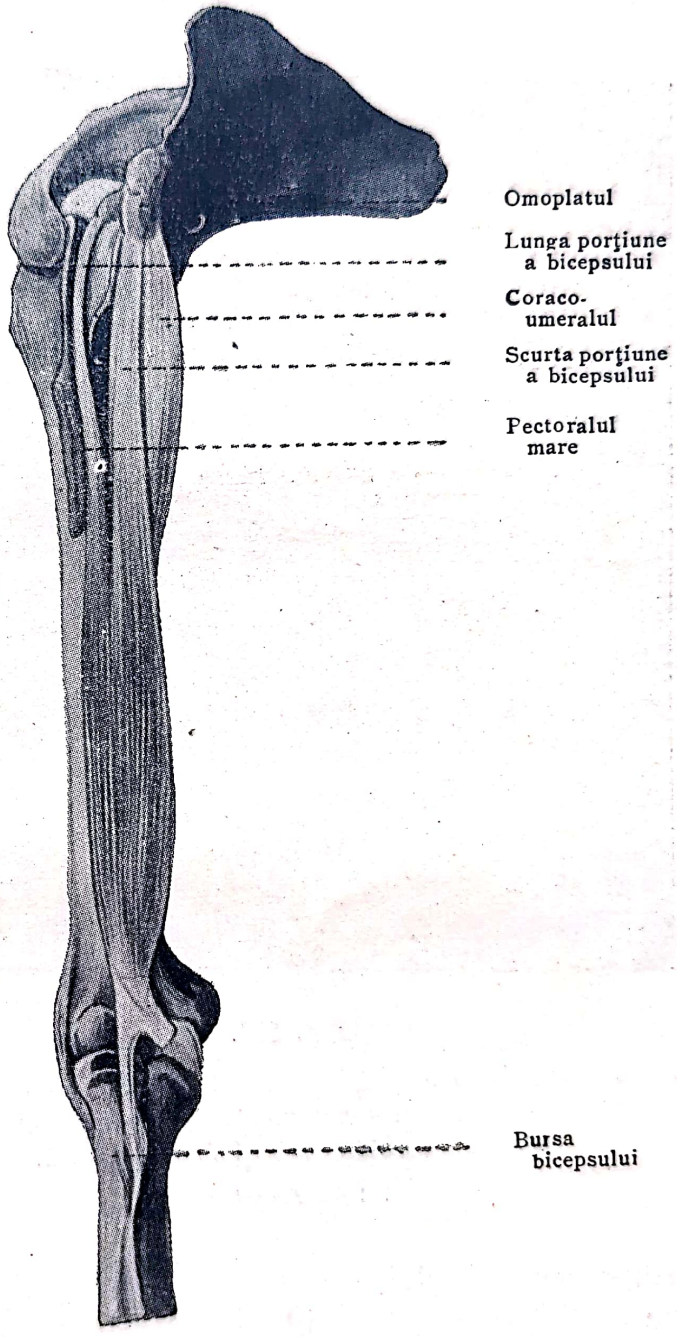

Fig. 672.

Când muşchiul se contractă, corpul lui devine globulos şanţul bicipital lateral devine accentuat. Se simte prin palpare şi uneori chiar se vede expansiune aponevrotică.

RAPORTURI. El are raporturi importante de cunoscut.

1. La umăr, tendoanele bicepsului se găsesc situate în axilă: porţiunea lungă este aşezată în cavitatea articulară, între capul umeral şi capsulă. Am studiat la articulaţia scapulo-umerală, raporturile tendonului cu sinoviala. — Porţiunea scurtă este aşezată înafara coraco-brachialului; ea repauzează înapoi pe păretele posterior al axilei (subscapular, dorsalul mare şi rotundul mare) şi este acoperit înainte de păretele anterior al axilei, format aci numai de pectoralul mare.

2. La nivelul braţului, bicepsul are raporturi foarte importante de cunoscut: înainte el este acoperit de fascia brachială, ţesutul celular subcutanat şi piele. Inapoi e aşezat pe brachialul anterior, de care e separat prin nervul musculo-cutanat; înafară răspunde deltoidului şi umero-radialului (supinatorului lung); înăuntru, el este în raport cu pachetul vasculo-nervos umeral. El este muşchiul satelit al arterei umerale.



Fig. 673.

Pe această fotografie se vede relieful coraco-umeralului (axilă) fosele supra şi subclaviculare, proemienţele sterno-cleido mastoidienilor şi fosa jugulară.

(Clişeu *Fleischer.*)

3. La cot intră în unghiul format de grupul muşchilor epitrochleieni, cu acel al muşchilor laterali (umero-radial şi radiali). Înăuntrul lui merg vasele umerale (sunt acoperite — detaliu important în medicina operatorie — de expansiunea bicipitală) iar înafară, nervul radial şi artera recurentă anterioară.

ACŢIUNE. Muşchiul biceps acţionează atât asupra antebraţului, cât şi asupra braţului. El flexează antebraţul pe braţ. Când antebraţul se găseşte în pronaţiune, tuberozitatea bicipitală este dorsală şi tendonul este invârtit împrejurul radiului; contracţiunea muşchiului duce antebraţul în supinaţie. El e nu numai flexor, ci şi supinator al antrebraţului. Bicepsul e chiar un puternic supinator al antebraţului. Asupra braţului, el are prin porţiunea lui scurtă, o acţiune de adducţiune (ca şi coraco-umeralul) şi de abducţiune (ca şi deltoidul şi supra spinosul) când

intervine porţiunea lungă (luând capul umeral drept hipomochlion). Când îşi ia punctul fie pe antebraţ, ca în acţiunea de acăţare, el ridică umărul şi flexează braţul pe antebraţ.

INERVAŢIUNE. E inervat de o ramură din musculo-cutanat.

CORACO-BRACHIALUL. *(M. coraco-brachialis)*. Este un muşchi alungit, situat înăuntrul scurtei porţiuni a bicepsului şi întins dela apofiza coracoidă la umer.

INSERŢIUNI. In sus se inseră pe vârful apofizei coracoide printr'un tendon comun cu scurtul biceps; fascicolele musculare merg în jos şi se fixează pe faţa internă a umerului (impresiunea coraco-brachialului). La omul viu, muşchiul nu e evident, când braţul atârnă in jos, fiind acoperit de biceps. Când braţul e pus în abducţiune, el apare ca un relief în axilă. (Fig. 673).

RAPORTURI. Muşchiul e situat în bună parte în axilă. El are trei raporturi principale. Înăuntrul lui, se găseşte pachetul vasculo-nervos; înafară, vine în raport cu scurta porţiune a bicepsului; al treilea raport constă în faptul că este perforat de nervul musculo-cutanat.

Pentru a completa raporturile putem spune, că acest muşchi e în raport înainte cu deltoidul, pectoralul mare, înapoi cu subscapularul, dorsalul mare şi rotundul mare; înafară cu scurta porţiune a bicepsului.

ACŢIUNE. El ridică braţul şi-l duce înăuntru (adductor şi proiector înainte).

INERVAŢIUNE. E inervat de ramuri din musculo-cutanat.

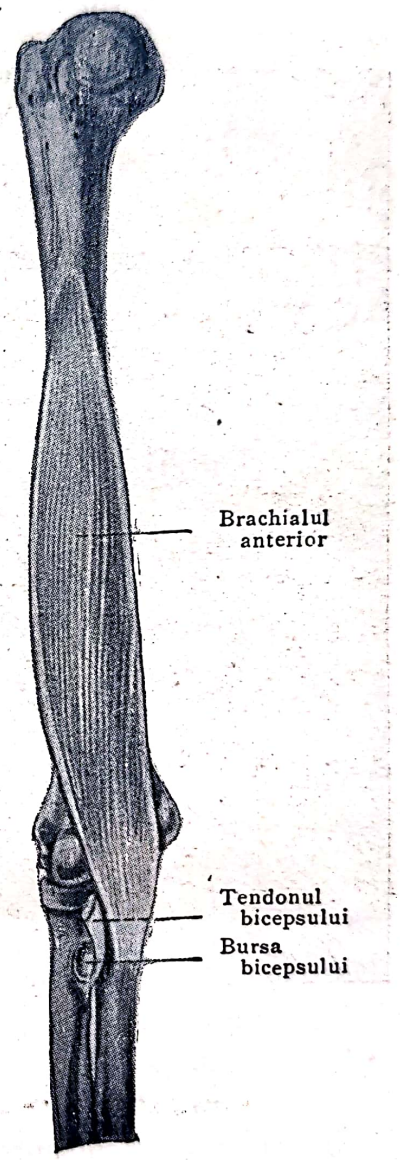

Fig. 674.

BRACHIALUL ANTERIOR. *(M. brachialis)*. Brachialul anterior este un muşchi lat, aşezat la partea anterioară şi inferioară a braţului înapoia bicepsului. Acest muşchi contribue să dea lărgimea braţului în partea lui inferioară. (Fig. 674).

INSERŢIUNI. El se inseră în sus pe buza inferioară a impresiunii deltoidiane (V. deltoidian), pe cele două feţe (internă şi ex-

ternă) a umerului, şi pe ele două despărţitoare (septele) fibroase intermusculare. De acolo, fibrele merg în jos, trec înaintea capsulei articulaţiunii cotului, pe care câteva fascicole se inseră şi se fixează prin ajutorul unui tendon, pe baza apofizei coronoide a cubitului. La omul viu, el se vede pe faţa laterală a braţului între biceps şi triceps (Fig. 675).

RAPORTURI. Inainte este în raport cu bicepsul, de care-l separă nervul musculo-cutanat. Brachialul fiind mai lat decât bicepsul, îl depăşeşte atât înăuntru, unde vine în raport cu pachetul vasculo-nervos al braţului şi cu rotundul pronator, cât şi înafară, unde se pune în contact cu lungul supinator (umero-radialul) şi primul radial. *Intre umero-radial şi brachial trece nervul radial, artera umerală profundă şi recurenta radială anterioară.* Inapoi răspunde umerului şi feţei anterioare a articulaţei cotului.

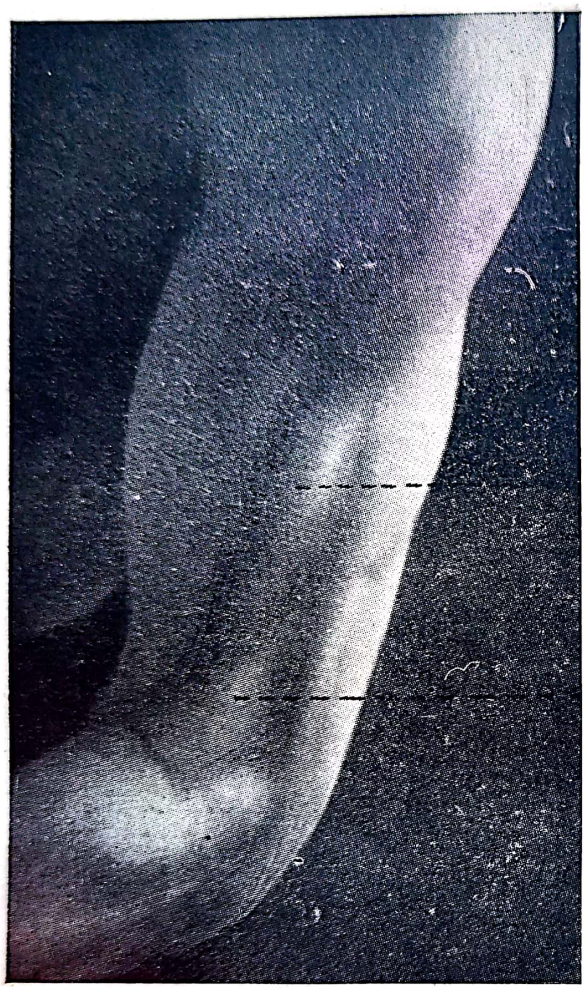

Fig. 675.

(Clişeu *Fleischer.*)

ACŢIUNE. El este cel mai puternic flexor al antebraţului (superior bicepsului). Când îşi ia punctul fix pe antrebraţ, el acţionează asupra braţului, pe care'l flexează pe antebraţ (acăţare). Brachialul este şi un tensor al capsulei.

INERVAŢIUNE. E inervat de nervul brachialului anterior, ramură din musculo-cutanat.

B) **Regiunea posterioară.** In această regiune există un sigur muşchi, numit *triceps* (676).

TRICEPSUL. *(M. triceps brachii).* Tricepsul este un muşchi voluminos, format din trei porţiuni; *o porţiune lungă* şi două porţiuni scurte, numite *vaşti.*

Scanned with OKEN Scanner

INSERŢIUNE. *Porţiunea lungă (caput lungum)* se inseră pe feţişoara infraglenoidală a omoplatului, prin ajutorul unui tendon. *Vastul extern (caput laterale)* se inseră pe despărţitoarea intermusculară laterală şi pe porţiunea feţei posterioară a umerului, situată deasupra şanţului nervului radial; *vastul intern (caput mediale)* se inseră pe despărţitoarea intermusculară medială şi pe porţiunea feţei posterioare situate sub acest şanţ. Cele trei porţiuni merg în jos şi se inseră printr'un tendon comun, bine dezvoltat, pe faţa posterioară şi cele două pe margini ale olecranului. Dispoziţiunea lor e următoarea: vastul intern e profund şi înveleşte corpul umerului; vastul extern şi cu lunga porţiune sunt superficiale şi acopere aproape în întregime vastul intern. În traiectul său, muşchiul acopere şi articulaţiunea cotului, pentru care de fascicole tensoare ale capsulei.

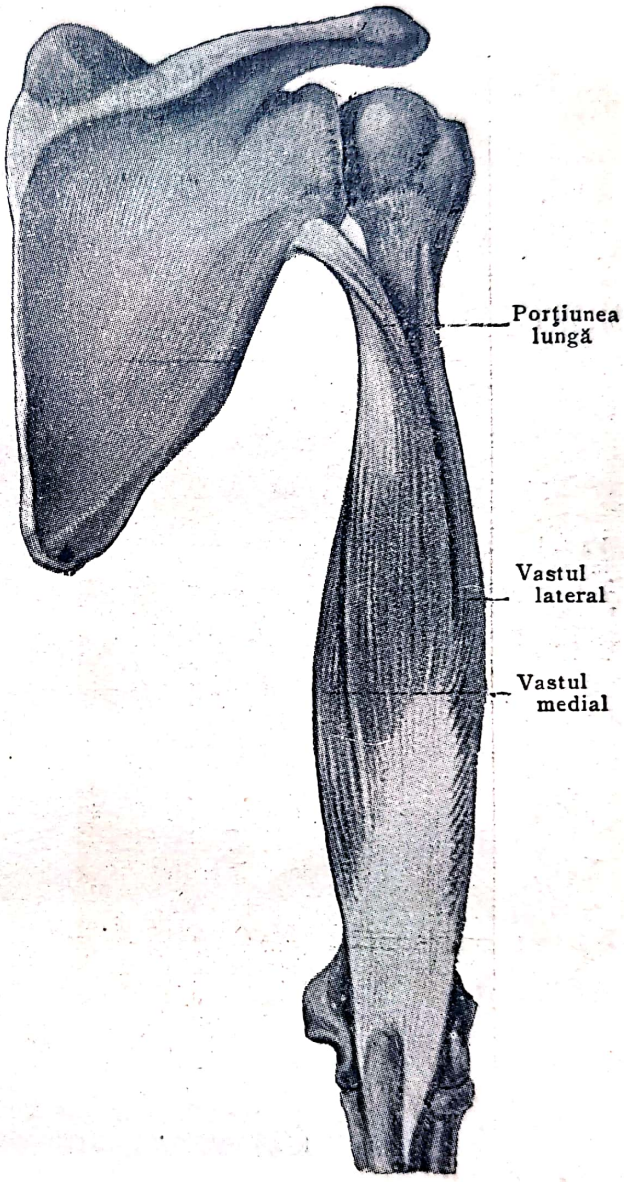

Fig. 676.

La omul viu, când braţul e în extensiune se distinge depresiunea plata determinată de tendonul muşchiului în jumătatea inferioară a braţului. Deasupra ei, se văd reliefurile celor doi vaşti. Vastul extern e bine diferenţiat până în porţiunea superioară a braţului; vastul intern ocupă doar porţiunea lui inferioară. In sus, el se continuă cu porţiunea lungă a tricepsului.

De tendonul tricepsului sunt anexate două burse seroasă, una subtendinoasă şi alta intratendinoasă. (Vezi bursele seroase, şi tecile sinoviale ale membrului superior).

Scanned with OKEN Scanner

RAPORTURI. Muşchiul are raporturi importante: a) înapoi el e acoperit de deltoid, iar mai jos, de piele. b) Faţa lui anterioară e aşezată pe umer, de care e separată prin nervul radial şi artera umerală profundă. c) al treilea raport e făcut de nervul cubital, care merge dealungul marginei lui mediale. Nu trebue să uităm că în re-

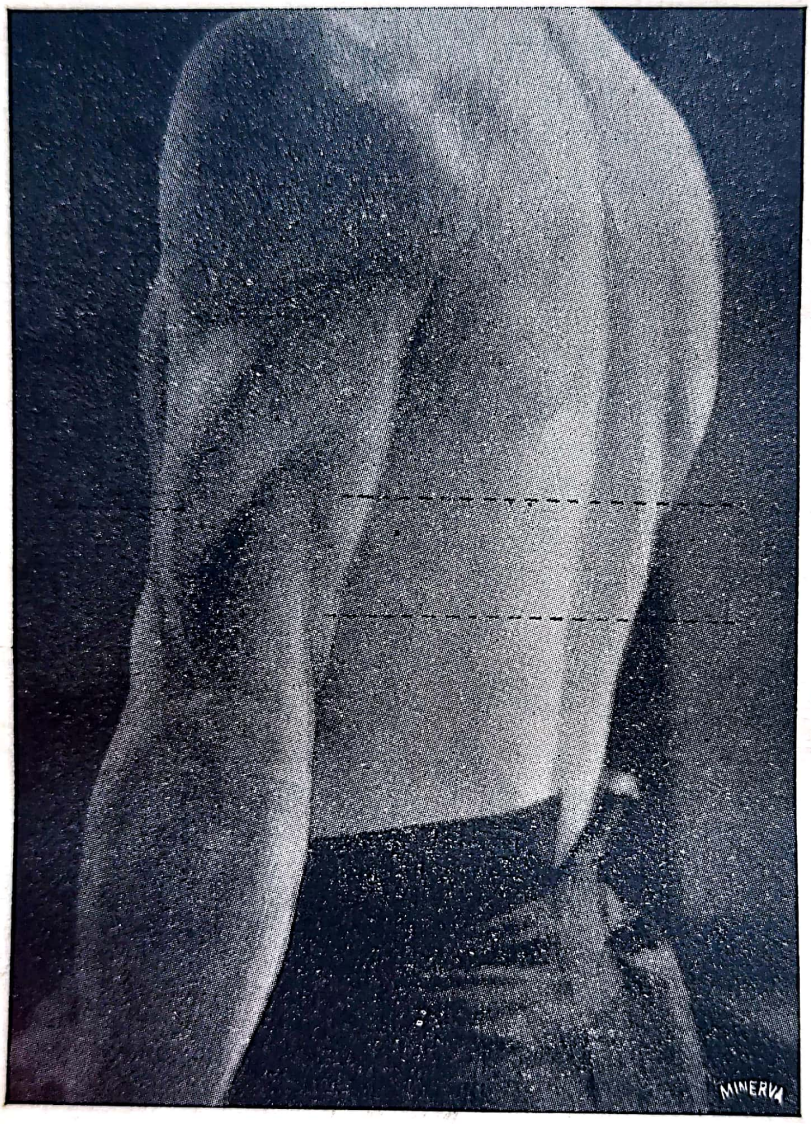

Fig. 677.

giunea umărului, tendonul lungii porţiuni participă la formarea *patrulaterului umero-tricipital* şi *triunghiului omo-tricipital*.

ACŢIUNE. El este extensor al antebraţului. Prin fascicolele lu articulare, el este un tensor al capsulei.

INERVAŢIUNE. E inervat de o ramură din radial.

MUŞCHII ANTEBRAŢULUI.

Aceşti muşchi sunt grupaţi în trei regiuni: A. *anterioară*, B. *posterioară* şi C. *externă*.

A. **Regiunea anterioară.** Regiunea anterioară este compusă din opt muşchi, dispuşi pe patru planuri:

a) Primul plan, este format de muşchii epitrochleieni, şi cuprinde, dinafară înăuntru: rotundul pronator, palmarul mare, palmarul mic şi cubitalul anterior.

b) Al doilea plan îl formează flexorul superficial comun al degetelor.

c) Al treilea plan este format de flexorul comun profund şi flexorul propriu al policelui.

d) Al patrulea plan e format de un singur muşchi: patratul pronator.

Muşchii antebraţului contribuie în bună parte să dea forma caracteristică a acestui segment al membrului superior. Antebraţul se prezintă ca un trunchi de con turtit, cu baza cea mare în sus. Muşchii regiunii au porţiunile lor musculare îndreptate către partea proximală a antebraţului, iar tendoanele lor către partea distală.

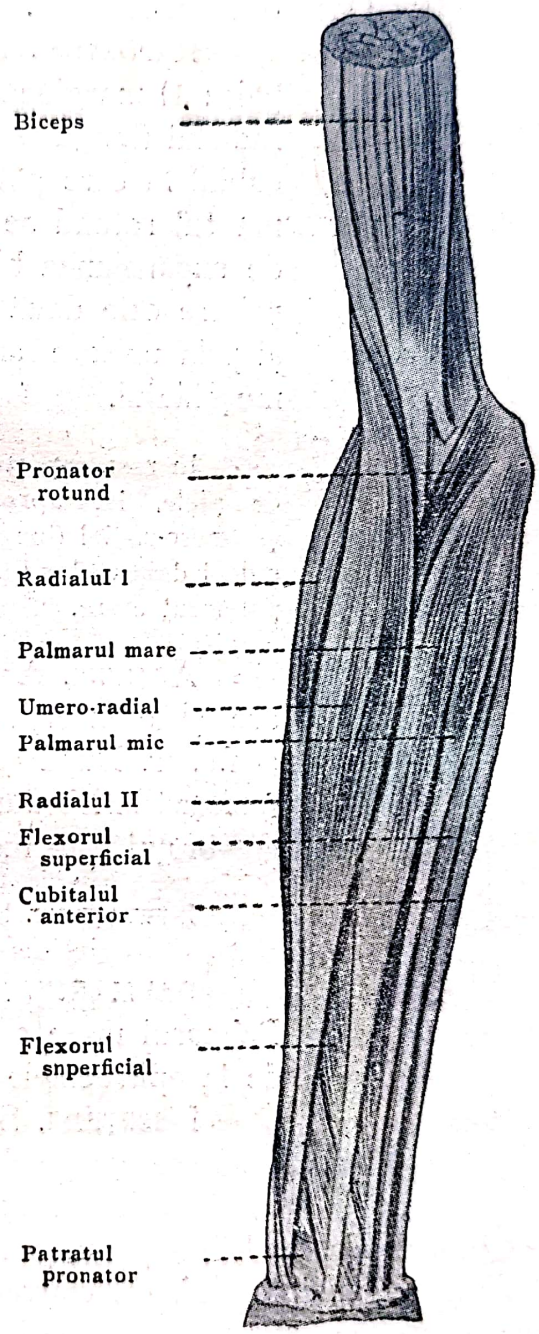

Fig. 678.

ROTUNDUL PRONATOR *(M. pronator teres).* Rotundul pronator este un muşchiu destul de puternic; el este cel mai extern muşchi al planului întâi şi se întinde oblic de la epitrochleie la faţa externă a radiului. (Fig. 678.)

INSERŢIUNI. Rotundul pronator se inseră prin două fascicole:

unul *coronoidian (caput ulnare)*, pe apofizia coronoidă şi unul *epitrochleian (caput humerale)* pe faţa anterioară a epicondilului medial sau epitrochleie; cele două fascicole fuzionează după un scurt traiect dând corpul muscular, care merge oblic în jos şi înafară şi se fixează printr'un tendon pe partea mijlocie a feţei externe a radiului.



Fig. 679.
Rotundul pronator.

RAPORTURI. Muşchiu are două raporturi principale: 1) marginea lui externă formează cu umero-radialul (lungul supinator) *triunghiul cotului,* (fossa cubiti) în care pătrunde bicepsul; între biceps şi pronatorul rotund se găseşte artera umerală (acoperită de expansiunea bicipitală); 2) nervul median, trece printre cele două fascicole de origină ale muşchiului, şi prin urmare artera umerală se găseşte înafara muşchiului.

In rest, raporturile se înţeleg uşor; înainte e acoperit de piele, iar aproape de terminare, de muşchii radiali şi umero-radial (lungul supinator), înapoi repauzează pe planul al doilea (flexorul superficial), înăuntru e în raport cu palmarul mare.

ACŢIUNE. Acest muşchi este un pronator. Dar el are şi o inserţiune epitrochleiană şi prin ea devine şi flexor. După ce pronaţia s'a efectuat, contracţia lui flexează antebraţul. El este deasemenea flexor, când antebraţul este fixat prealabil în supinaţiune.

INERVAŢIUNE. E inervat de o ramură a medianului.

PALMARUL MARE *(M. flexor carpi radialis).* Palmarul mare este un muşchi fuziform, întins oblic de la epitrochleie la al doilea metacarpian.

INSERŢIUNI. Se inseră pe faţa anterioară a epitrochleiei (şi pe despărţitoarele fibroase, care-l separă de rotundul pronator înafară şi de palmarul mic, înăuntru). Fascicolele musculare merg în jos şi înafară; la partea mijlocie a antebraţului, ele converg către un tendon, care merge să se insere pe extremitatea superioară a metacarpianului al 2-lea.

RAPORTURI. Raporturile muşchiului dela antebraţ se înţeleg de la sine. Faţa lui superficială este acoperită de piele şi fascia antibrachială. Faţa profundă repauzează pe flexorul comun superficial şi flexorul propriu al policelui. La gâtul mânii, tendonul trece sub

ligamentul inelar, în şanţul trapezului; la acest nivel, tendonul are o bursă seroasă. Tendonul lui participă la formarea şanţului pulsului şi are în medicina operatoare o mare importanţă; el serveşte la descoperirea arterei radiale, situată înafara lui cât şi a nervului median, situat înăuntru.

ACŢIUNE. Muşchiul flexează mâna pe antebraţ; el este şi un slab abductor al ei. Când mâna este în extensiune, muşchiul care are un traiect oblic dela epitrochleie către metacarp, răstoarnă mâna şi devine pronator al antebraţului. El e deasemenea un slab flexor al antebraţului pe braţ.

INERVAŢIUNE. E inervat de o ramură a medianului.

PALMARUL MIC *(M. palmaris longus)*. Este un muşchi alungit şi subţire, întins de la epitrochleie la ligamentul inelar; uneori el poate lipsi (20%).

INSERŢIUNI. El se inseră pe faţa anterioară a epitrochleiei şi pe despărţitoarele fibroase, care-l separă de palmarul mare; înafară şi de cubitalul anterior, înăuntru. Corpul muscular este foarte scurt; el e continuat de un tendon lung, care se lărgeşte ca un evantaliu, la nivelul ligamentului inelar. Părţile lăturalnice ale evantaliului, se termină pe eminenţa tenară şi hipotenară, iar porţiunea lui mijlocie se prelungeşte la palmă, continuându-se cu aponevroza palmară mijlocie. Tendonul lui e foarte evident sub piele.

RAPORTURI. Are raporturi foarte simple: înainte cu fascia şi pielea, înapoi cu flexorul comun superficial, înăuntru cu cubitalul anterior, iar înafară cu palmarul mare.

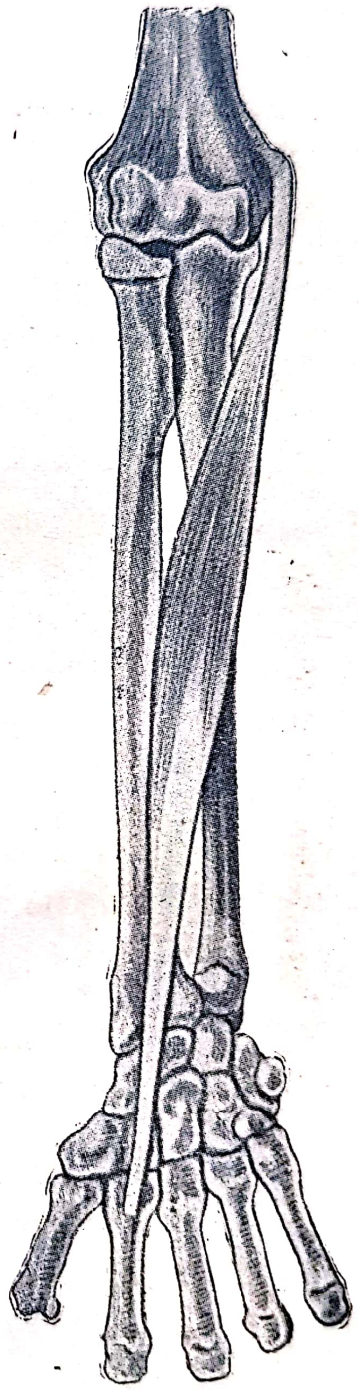

Fig. 680.
Palmarul mare.

ACŢIUNE. Muşchiul flexează mâna, trăgând de aponevroza palmară. El întinde aponevroza palmară, care devine puternică şi poate

proteja organele subjacente; are şi o slabă acţiune de flexiune a antebraţului.

INERVAŢIUNE. E inervat de o ramură a medianului.



Fig. 681.
Cubitalul anterior.

CUBITALUL ANTERIOR *(M. flexor carpi ulnaris)*. Cubitalul anterior este cel mai intern dintre muşchii primului plan; el se întinde de la epitrochleie la pisiform.

INSERŢIUNI. În sus ia naştere prin două capete: unul *umeral (caput humerale)*, pe epitrochleie, şi altul *cubital (caput ulnare)*, pe marginea internă a olecranului şi pe marginea posterioară a cubitului. Aceste două capete sunt unite între ele printr'o *arcadă fibroasă*, pe sub care trece nervul cubital şi artera recurentă cubitală posterioară. Corpul muscular se continuă cu un tendon, ce vine să se însere pe pisiform.

RAPORTURI. Raporturile principale ale muşchiului sunt acelea pe care el le are cu artera şi nervul cubital. Muşchiul este îndreptat în direcţiunea aproape antero-posterioară, astfel că el prezintă de studiat două feţe: una internă şi alta externă şi două margini: una anterioară şi alta posterioară. *Faţa profundă* sau *externă* este în raport cu flexorul superficial profund şi cu patratul pronator; dealungul acestei feţe merge artera şi nervul cubital, cărora cubitalul le este muşchiul satelit.

Celelalte raporturi sunt următoarele: faţa internă sau superficială este în raport cu fascia antibrachială şi pielea, marginea posterioară cu osul, iar marginea anterioară cu palmarul mic.

ACŢIUNE. Este flexor şi adductor al mânei.

INERVAŢIUNE. E inervat de o ramură din cubital.

La omul viu, rotundul pronator determină o proeminenţă rotunzită şi alungită în porţiunea superioară a antebraţului. Tendoanele

celorlalţi trei muşchi proemină la partea inferioară a antebraţului. La mijlocul gâtului mânei se vede tendonul subţire al palmarului mic, înafara lui se vede tendonul palmarului mare. Tendonul cubitalului anterior mai mult se simte; când mâna e în flexiune şi adducţiune, el apare la suprafaţa regiunii.

FLEXORUL COMUN SUPERFICIAL AL DEGETELOR *(M. flexor digitorum sublimis)*. Flexorul comun superficial formează al doilea plan al muşchilor antebraţului. (Fig. 682.) Este un muşchi lat, şi foarte voluminos, contribuind în bună parte să dea forma exterioară a antebraţului.

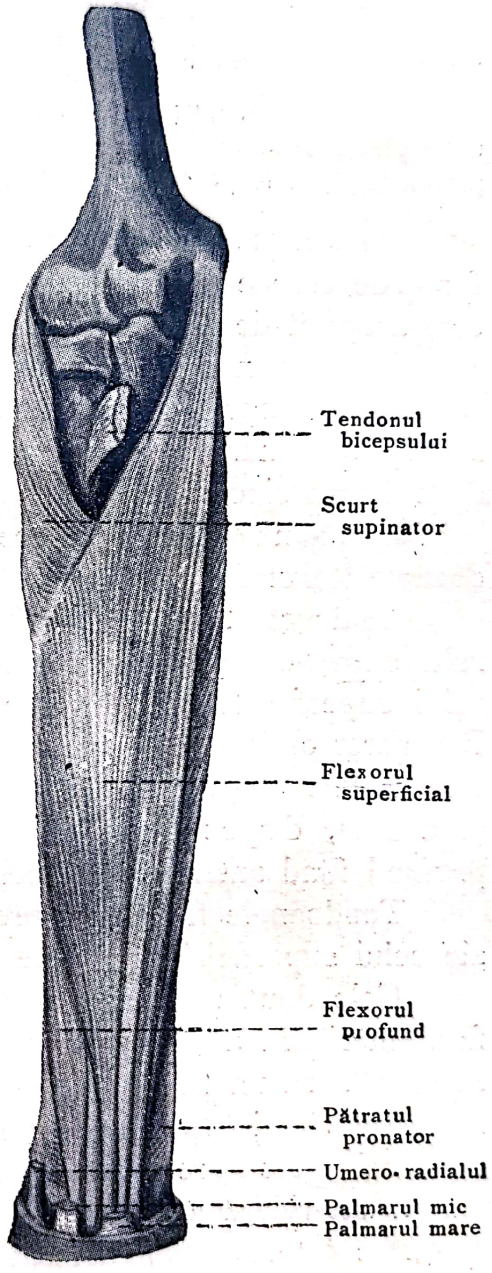

Fig. 682.

INSERŢIUNI. Acest muşchi se inseră în sus prin două capete: un capăt *principal* numit încă *umero-cubital (caput humerale)*, care se prinde pe faţa anterioară a epitrochleiei şi pe marginea internă a apofizei coronoide şi un al doilea capăt *accesor* sau *radial (caput radiale)*, ce se prinde pe marginea anterioară a radiului (în porţiunea superioară). Între ambele capete există o *arcadă tendinoasă*, pe sub care trece artera cubitală şi nervul median.

Corpul muscular odată format, merge în jos şi la partea inferioară a antebraţului se împarte în patru porţiuni, care se termină fiecare pe câte un tendon. Aceste tendoane trec pe sub ligamentul anterior al carpului, ajung la palmă şi apoi la degetele respective. Dispoziţia lor e foarte importantă de cunoscut. La nivelul primei falange, fiecare din ele se divide în două ramuri, care mai jos, se reunesc, (unele fibre chiar se încrucişează, *chiasma tendinum)* formând astfel un orificiu *(hiatus tendineus)*, pe unde pătrunde tendonul flexorului profund. Astfel reconstituit tendonul, nu întârziază a se împărţi

în două bandelete terminale, ce vin să se insere pe partea mijlocie a falangei a doua.

Muşchiul flexorul cumun superficial împreună cu cei doi flexori profunzi dau forma caracteristică a antebraţului. In partea inferioară, tendoanele lui se pot simţi sub piele şi chiar vedea.

La antebraţ, muşchiul e format din două planuri: un plan superficial, de unde pleacă tendoanele pentru degetele din mijloc şi un plan profund de unde pleacă tendoanele pentru degetul al doilea şi al cincilea.

RAPORTURI. La antebraţ, el este aşezat pe flexorul comun profund, de care e separat prin nervul median şi artera cubitală; el este acoperit de planul muscular superficial şi piele.

La gâtul mânei, tendoanele lui trec prin canalul osteos-fibros al carpului împreună cu flexorul comun profund, flexorul propriu al degetului mare şi nervul median. Alunecarea lor este favorizată de o bursă sinovială.

La palmă, tendoanele acestui muşchi sunt situate înaintea tendoanele flexorului profund.

La degete, trebuiesc precizate raporturile dintre tendoanele flexorului superficial şi ale celui profund. Am văzut, că tendoanele flexorului superficial prezintă câte un orificiu la nivelul falangei întâi. Prin acest orificiu pătrunde tendonul respectiv al flexorului profund, care devine superficial. Cu alte cuvinte, la nivelul falangei a doua şi a treia, dispoziţiunea tendoanelor este inversată, tendonul celui profund fiind anterior şi al celui superficial posterior.

Tendoanele flexorului profund mai sunt numite *perforante,* iar ale celui superficial, tendoane *perforate.*

Cele două tendoane, superficial şi profund, sunt menţinute pe faţa anterioară a falangelor printr'o lamă fibroasă, (vagina fibrosa) recurbată ca un tunel, care se inseră pe marginile falangelor; se formează astfel la fiecare deget pentru tendoanele respective câte un canal osteo-fibros. In aceste canale, tendoanele sunt unite de partea anterioară a falangelor prin mezotendoane. Rolul acestei lame de fixare este foarte important întrucât fixează tendoanele şi le permite o acţiune mai uşoară.

ACŢIUNE. El flexează falanga a doua pe prima, degetele pe mână şi mâna pe antebraţ. aceasta pe braţ. (Vezi mai jos: acţiunea flexorală.) El este şi un adductor al mânei.

INERVAŢIUNI. E inervat de ramuri din median.

FLEXORUL COMUN PROFUND. *(M. flexor digitorum profundus).* Flexorul comun profund formează partea internă a stratului al treilea muscular. (Fig. 683.)

INSERȚIUNI. El se inseră în sus pe fața anterioară și internă a cubitului în cele două treimi superioare; pe porțiunea respectivă (internă) a ligamentului interosos. De pe aceasta linie de inserțiune trunchiul muscular merge în jos și după un scurt traiect, cam pe la partea mijlocie a antrebrațului, el se împarte în patru fascicole, continuate fiecare prin câte un tendon, care trecând pe sub ligamentul inelar, merge la palmă. La palmă cele patru tendoane diverg, ducându-se fiecare la câte un deget (al 2-lea, 3-lea, 4-lea și 5-lea); aici perforează tendonul flexorului superficial și se termină pe extremitatea superioară a celei de a 3-lea falangă. La o palmă, pe tendoanele acestui mușchi se inseră mușchii lombricali.

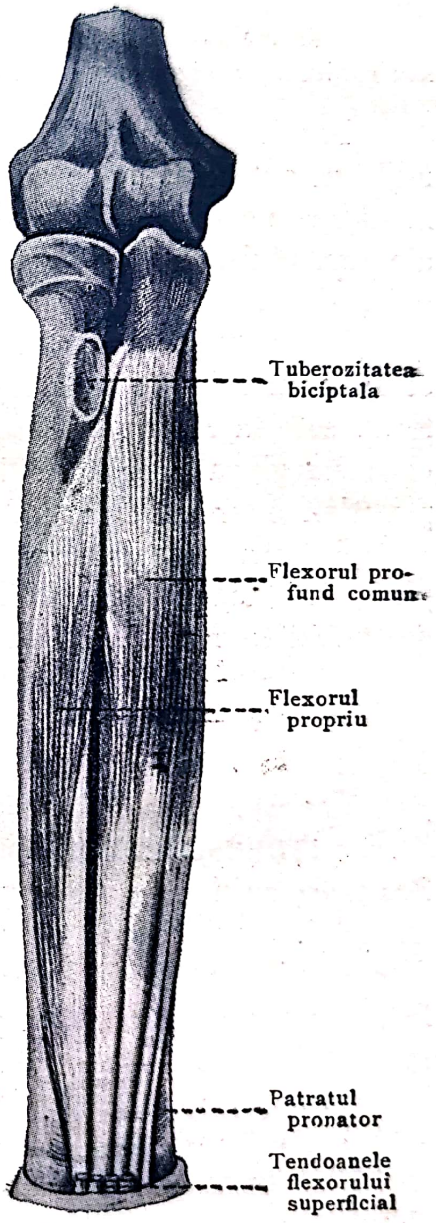

Fig. 683.

RAPORTURI. Raporturile importante sunt cele de la antrebraț. Flexorul comun profund este așezat pe cubit, ligamentul interosos și patratul pronator. Este acoperit de flexorul superficial și cubitalul anterior; între acești doi mușchi și flexorul profund merge nervul median, vasele și nervul cubital. Înăuntru e în raport cu cubitalul anterior, înafară el este în raport cu flexorul propriu al policelui de care e separat prin vasele și nervul interosos.

Raporturile lui la gâtul mânei, falange și degete au fost studiate odată cu flexorul superficial.

ACȚIUNE. Este flexor al ultimelor două falange. In al doilea rând, flexează mâna pe antebraț și o duce puțin în adducție.

INERVAȚIUNE. Medianul inervează cele două fascicole externe (index și medius), iar cubitalul celelalte două fascicole interne (inelar și degetul mic).

FLEXORUL PROPRIU AL DEGETULUI MARE *(M. flexor pollicis*

longus). Acest muşchi este situat pe acelaş plan ca şi precedentul, dar înafara lui; ar putea fi considerat, ca o diviziune a lui.

INSERŢIUNI. In sus el se inseră pe faţa anterioară a radiului în cele trei sferturi superioare şi pe porţiunea respectivă (externă) a ligamentului interosos.

Flexorul propriu mai primeşte un fascicol de întărire, cu origină umerală sau cubitală (apofiza coronoidă, epitrochleie, faţa anterioară a cubitului).

Fascicolele musculare se îndreaptă în jos şi înafară, şi pe la mijlocul antebraţului se continuă cu un tendon; acesta trece în canalul radio-carpian, ajunge la palmă, trece între cele două porţiuni ale scurtului flexor şi se termină pe extremitatea superioară a falangei a doua.

RAPORTURI. La antebraţ este acoperit de muşchii planurilor precedente, el acopere radiul şi ligamentul interosos; marginea lui externă este în raport cu fascicolul radial al flexorului comun superficial; marginea internă cu flexorul comun profund, de care e separat printr'un interstiţiu, pe unde trec vasele şi nervul interosos.

La gâtul mânei trece, pe sub ligamentul inelar, în canalul carpian; la mână el trece prin eminenţa tenară, în şanţul dintre cele două fascicole ale flexorului scurt al policelui.

La deget, întră într'un tunel ca şi celelalte tendoane.

ACŢIUNE. Flexează falanga a doua pe prima şi prima pe metacarpian.

Flexează mâna şi o duce în uşoară abducţie.

ACŢIUNEA FLEXORILOR. Am văzut că flexorul profund produce flexiunea celei de a doua şi a treia falangă, iar cel superficial flexiunea falangei a doua. Acţiunea flexorilor asupra primei falange este foarte redusă; *această flexiune este executată de interosoşi*. Muşchii flexori au o importantă acţiune de flexiune asupra mânei, graţie ligamentului carpian, care-i ţine strâns în contact cu carpul.

O contracţiune energică a flexorului se execută când degetele şi mâna au fost puse în extenxie, ca în facerea pumnului. Dimpotrivă când mâna e pusă în flexiune, flexiunea degetelor e fără putere. (Braus).

INERVAŢIUNE. E inervat de nervul interosos, ramura din median.

PATRATUL PRONATOR. *(M. pronator quadratus)*. Patratul pronator este un muşchi patrulater situat transversal pe partea inferioară a feţei anterioare a antebraţului: el formează singur planul ultim al muşchilor antebraţului.

INSERŢIUNI. El se inseră pe faţa anterioară a cubitului de o parte; de acolo fibrele lui merg transversal şi se prind pe faţa anterioară a radiului.

Scanned with OKEN Scanner

RAPORTURI. Pătrătul pronator acopere scheletul antibrachial (sfertul inferior) şi articulaţia radio-cubitală inferioară; este acoperit de flexorul propriu al policelui, flexorul comun profund şi cubitalul anterior.

ACŢIUNE. El este pronator al mânii.

INERVAŢIUNE. Patratul pronator este inervat de o ramură din median.

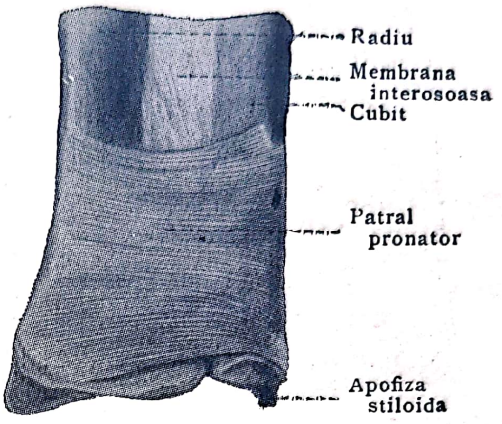

Fig. 684.

B) **Regiunea posterioară a antebraţului**. In această regiune se găsesc opt muşchi, dispuşi pe două planuri: 1) *Planul superficial* format din patru muşchi, care se inseră pe epicondilul lateral: extensorul comun, al degetelor, extensorul propriu a degetului mic, cubitalul posterior şi anconeul. 2) *Planul profund* e format tot din patru muşchi: lungul abductor al policelui, scurtul extensor al policelui, lungul extensor al policelui şi extensorul propriu al indexului Ei formează la originea lor o masă comună nedivizată, ce se inseră pe partea posterioară a oaselor antebraţului; mai jos această masă se subdivide, dând naştere la cei patru muşchi.

EXTENSORUL COMUN AL DEGETELOR *(M. extensor digitorum communis)*. Extensorul comun al degetelor este muşchiul cel mai lateral al stratului superficial; el se ramifică în patru tendoane unul pentru fiecare deget. (Fig. 685.)

INSERŢIUNI. Se inseră în sus pe epicondil, pe fascia antibrachială şi despărţitoarele fibroase care-l separă de muşchii vecini (extensorul propriu al degetului mic, înăuntru şi de al doilea radial extern, inafară).

Corpul muscular merge în jos şi se împarte în patru fascicole, care se continuă fiecare cu câte un tendon, ce merge către degetele: index, medius, inelar şi mic. Tendoanele extensorilor trec pe sub ligamentul inelar posterior; ele trimit la nivelul articulaţiunilor metacarpo-falangiane câte o expansiune fibroasă, care aderă de capsula articulară şi se inseră pe prima falangă; apoi primesc expansiunile largi ale muşchilor interosoşi şi ale lombricalilor, cu care formează *aponevroza dorsală a degetelor*. Fiecare tendon se împarte în trei ramuri aponevrotice: ramura mediană se fixează pe faţa dorsală a falangei a 2-a, celelalte două se depărtează mai întâi, apoi se apropie pentru a se prinde pe falanga 3-a.

Tendoanele sunt unite între ele pe faţa posterioară a metacarpianilor prin trei bande fibroase transversale *(juncturae tendinum)*. Aceste bande fibroase legând între ele tendoanele extensorilor, le solidarizează în mişcările de extensiune. Fiecare ştie cât e de greu a extinde degetul medius şi inelar.

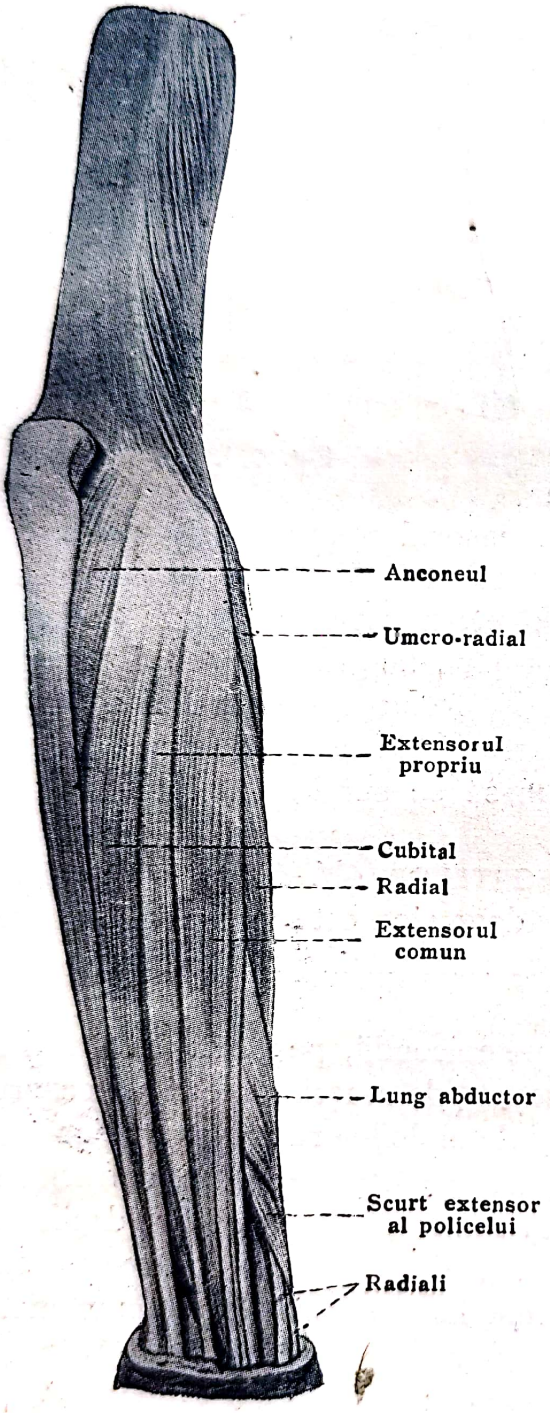

Fig. 685.

La omul viu, corpul muşchiului e bine desemnat, ca un relief pe partea externă a regiunii. La gâtul mânii, tendoanele nu se văd; ele însă se văd foarte bine la mână (în extensiune). La degete deasemenea ele nu se disting.

RAPORTURI. Faţa posterioară este acoperită la antebraţ de piele, şi de fascia antibrachială; la gâtul mânei tendoanele lui trec pe sub ligamentul inelar posterior iar la mână sunt acopetite de fascia dorsală a mânii. Faţa anterioară acopere de sus în jos: scurtul supinator şi muşchii planului profund, articulaţia gâtului mânii, muşchii interosoşi şi falangele. Marginea externă este în raport cu al doilea radial extern, cea internă cu extensorul propriu al degetului mic.

ACŢIUNE. El e extensor al celei de a treia falangă pe a doua, al acesteia pe prima, al primei falange pe metacarp şi al mânii pe antebraţ.

Numai extensiunea primei falange se face cu putere; pentru celelalte falange acţiunea de extensiune a extensorului comun este insuficientă. Extinderea lor e făcută de interosoşi.

Scanned with OKEN Scanner

Muşchiul este extensor şi adductor al mânii; în plus, el depărtează degetele. Aceste mişcări vor fi studiate ulterior.

INERVAŢIUNE. Primeşte firicele din ramura posterioară a radiului.

EXTENSORUL PROPRIU AL DEGETULUI MIC *(M. extensor digiti quinti proprius)*. Extensorul propriu al dngetului mic, este situat înăuntrul precedentului fiind de fapt un fascicol al acestuia; este izolat în descripţiune, de oarece la gâtul mânii are o culisă specială.

INSERŢIUNI. Se inseră în sus pe epicondil, fascia antibrachială şi pe despărţitoarele fibroase, care-l separă de muşchii vecini (extensor comun şi cubital posterior). Muşchiul merge în jos şi se continuă cu un tendon, care trece pe sub ligamentul inelar posterior, printr'o culisă specială, merge dealungul celui de al 5-lea metacarpatiu şi se inseră pe ultimele două falange ale degetului mic, fuzionându-se cu tendonul extensorului comun.

RAPORTURI. Marginea internă e în raport su cubitalul posterior, marginea externă su extensorul comun al degetelor. Inainte şi înapoi are aceleaşi raporturi ca şi muşchiul precedent.

ACŢIUNE. Este extensor al degetului mic.

ÎNERVAŢIUNE. E inervat de un firişor, ce provine din ramura posterioară a radiąlului.

Cubitalul posterior *(M. extensor carpi ulnaris)*. Cubitalul posterior este un muşchi alungit şi fuziform, situat înăuntrul precedentului; el e intins dela epicondil la metacarpianul al 5-lea şi străbate în drumul lui ca o diagonală faţa posterioară a antebraţului.

INSERŢIUNI. Ia naştere în sus pe epicondil, pe marginea posterioară a cubitului (prin ajutorul unei aponevroze) şi pe despărţitoarele fibroase, care-l separă de muşchii vecini (anconeu şi extensor al degetului mic). Merge în jos şi înăuntru; tendonul lui terminal trece

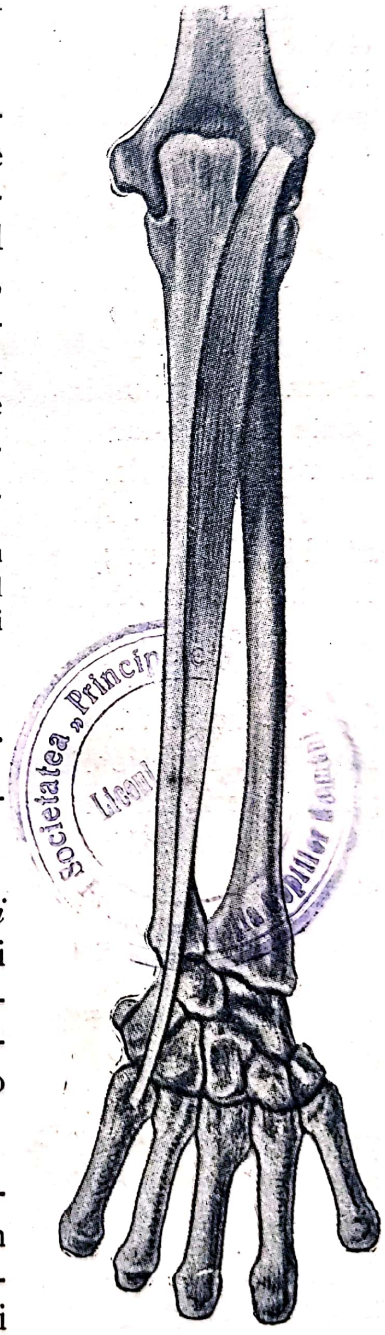

Fig. 686.
Cubitalul posterior.

prin şanţul extremităţii inferioare a cubitului şi se inseră pe extremitatea superioară a metacarpianului al 5-lea.

La omul viu, corpul muşchiului formează un relief distinct dealungul marginii interne a osului cubit; această margine osoasă răspunde unui şanţ, situat între cubitalul posterior (înapoi) şi cubitalul anterior şi flexorul comun înainte.

RAPORTURI. Cubitalul posterior este acoperit de fascia antibrachială şi piele; el vine în raport înainte cu scurtul supinator, muşchii stratului profund şi cubitul. Marginea externă răspunde extensorului propriu al degetului mic; marginea internă a anconeului şi mai jos, cubitului, care-l separă de cubitalul anterior.

ACŢIUNE. El este extensor şi adductor al mânii.

INERVAŢIUNE. E inervat de ramura posterioară a radiului.

ANCONEUL *(M. anconaeus)*. Anconeul este un muşchi scurt, de forma unui triunghi, cu vârful la epicondil şi baza la olecran. El poate fi considerat atât din punct de vedere anatomic, cât şi din punct de vedere fiziologic ca o porţiune a tricepsului.

INSERŢIUNI. Anconeul se inseră pe partea postero-internă a epicondilului lateral; de aci fibrele lui musculare merg oblic în jos şi înăuntru terminându-se pe suprafaţa triunghiulară, ce se găseşte în treimea superioară a feţii posterioare a cubitului.

RAPORTURI. Faţa superficială este acoperită de piele şi fascie; faţa profundă răspunde articulaţiei cotului şi supinatorului scurt. Marginea superioară e în raport cu vastul intern al tricepsului; marginea inferioară cu cubitalul posterior.

ACŢIUNE. Anconeul este extensor al antebraţului şi poate fi considerat ca a patra porţiune a tricepsului.

INERVAŢIUNE. E inervat de o ramură din radial.

PLANUL PROFUND. In planul profund se găsesc patru muşchi: *abductorul lung al policelui, extensorul scurt al policelui, extensorul lung al policelui* şi *extensorul propriu al indexului*. Ei formează la originea lor o masă musculară, care se prinde pe faţa posterioară a cubitului, a radiului şi a membranei interosoase. Apoi ea se divide în patru corpuri musculare. Această masă se vede la omul viu, ca o umflătură oblungă, pe partea posterioară şi inferioară a antebraţului. După cum vedem muşchi profunzi sunt legaţi de primele două degete (police şi index). Cei trei muşchi ai policelui se

Scanned with OKEN Scanner

inseră succesiv pe metacarpian (abductorul lung) pe prima falangă (extensorul scurt) şi a doua falangă (extensorul lung).

ABDUCTORUL LUNG AL POLICELUI *(M. abductor pollicis lungus).* Abductorul lung al policelui este cel mai extern dintre muşchii planului profund; în acelaş timp e cel mai puternic.

INSERŢIUNI. Naşte în sus: pe faţa posterioară a cubitului, pe faţa posterioară a radiului şi pe ligamentul interosos. Muşchiul merge în jos şi înafară, şi ajunge pe faţa externă a radiului; tendonul terminal trece pe sub ligamentul inelar, alunecând în şanţul cel mai extern al extremităţii inferioare a acestui os şi se fixează pe extremitatea superioară a primului metacarpian. La omul viu, tendonul lui împreună cu cel al muşchiului următor, formează un relief care delimitează înafară, tabachera anatomică.

RAPORTURI. In partea superioară este profund situat şi e acoperit de muşchii precedenţi (extensorul comun şi extensorul propriu al degetului mic); în partea inferioară devine superficial, în contact cu fascia antibrachială şi piele. Prin faţa profundă el acoperă oasele antebraţului; tendonul lui încrucişează cei dei radiali. Marginea externă este în raport cu supinatorul scurt; cea internă, cu scurtul extensor al policelui.

ACŢIUNE. Duce metacarpul şi odată cu el policele înafară şi înainte; este deci un abductor al policelui. El este însă şi un puternic abductor al mânei.

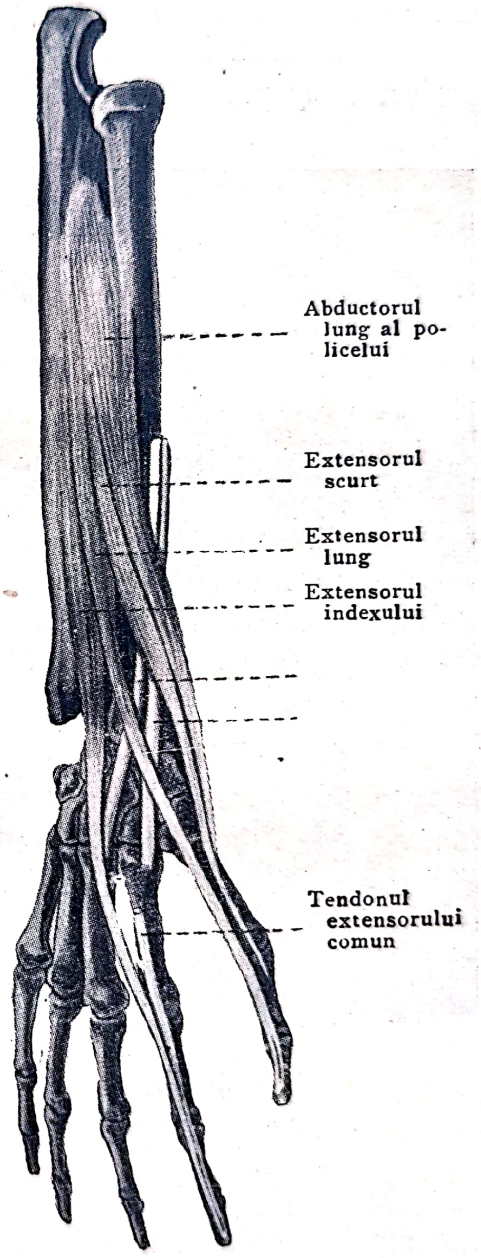

Fig. 687.

Situaţiunea lui foarte externă la gâtul mânii, face ca abductorul lung al degetului mare să flexeze mâna, iar nu s'o extindă; el este un sinergist al muşchilor flexori, iar nu al celor extensori. In caz de paralizie a flexorilor, el poate să-i înlocuiască (Braus). Acţiunea lui principală este abducţia mânii, pe care el

o execută cu mai multă putere, ca pe cea a policelui. Numele lui este în parte greşit.

INERVAŢIUNE. E inervat de ramura posterioară a radiului.

EXTENSORUL SCURT AL POLICELUI. *(M. extensor pollicis brevis).* Este situat înăuntrul lungului abductor.

INSERŢIUNI. Muşchiul are aceleaşi inserţiuni superioare şi acelaşi traiect ca şi precedentul, de care este alipit; tendonul lui trece pe sub ligamentul posterior al carpului, mergând prin aceiaş lojă osteo-fibroasă, ca şi lungul abductor; alunecă dealungul primului metacarpian şi se termină pe extremitatea superioară a primei falange a policelui. Am văzut mai sus, că tendonul lui formează împreună cu precedentul relieful, care delimitează la omul viu tabachera anatomică.

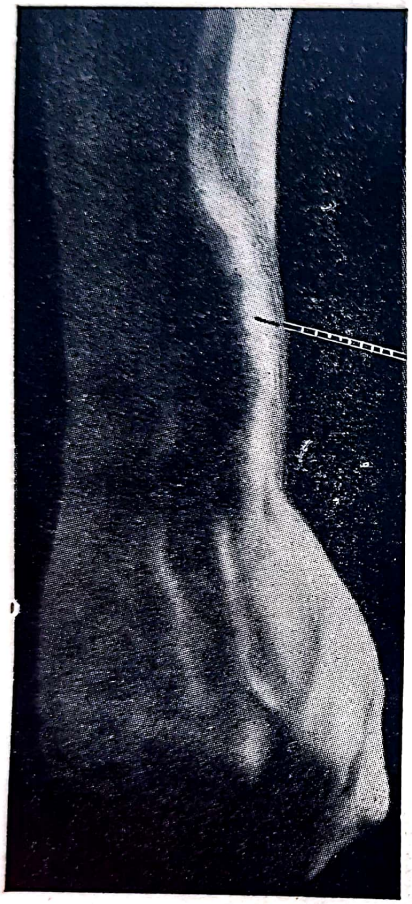

Musa comună a strutului profund

Fig. 688.

Clişeu *Fleischer.*

RAPORTURILE. Sunt aceleaşi cu ale precedentului.

ACŢIUNE. Are aceiaşi acţiune ca şi el, fiind un extensor şi abductor al policelui.

INERVAŢIUNE. Este inervat de o ramură posterioară a radiului.

Extensorul lung al policelui. *(M. extensor pollicis longus).* Este aşezat înăuntrul precedentului şi se întinde de la masa comună a muşchilor profunzi ai antebraţului la a doua falangă a policelui.

INERVAŢIUNI. Se inseră pe faţa posterioară a cubitului şi pe ligamentul interosos. Tendonul terminal trece pe sub ligamentul inelar posterior, într'un canal propriu; aci coteşte împrejurul creste osoase de pe faţa posterioară a epifizei, îndreptându-se oblic înafară şi în jos, încrucişează tendoanele radialilor, merge pe primul metacarpian şi se termină pe falanga a doua a policelui. Tendonul lui este foarte vizibil la omul viu, când policele este pus în abducţie şi extensiune; el limitează tabachera anatomică.

RAPORTURI. Extensorul lung al policelui are aceleaşi raporturi ca şi muşchii precedenţi. Tendonul acestui muşchi formează cu cel al scurtului extensor un spaţiu ovalar, cunoscut sub numele de *tabachera anatomică* (fiindcă aci se punea tutunul de prizat). Acest spaţiu e datorit faptului că, muşchii sunt alipiţi în partea superioară, iar în partea inferioară a antebraţului tendoanele lor se separă pentru a trece prin canale diferite; mai jos, la nivelul primului metacarpian, ele iar se alipesc, delimitând acest spaţiu ovalar. In fundul tabacherii anatomice, pe planul osos, se găsesc: tendoanele radialilor şi artera radială (ale cărei pulsaţiuni pot fi simţite).

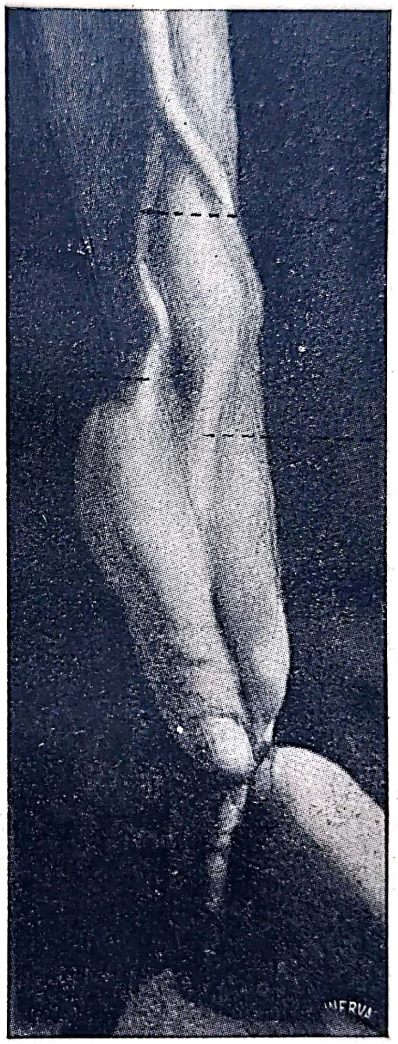

Fig. 689.

Clişeu *Fleischer*.

ACŢIUNE. Intinde falanga doua pe prima şi aceasta pe metacarpian.

Asupra policelui pus în abducţiune, muşchiul are o acţiune de adducţiune. Acest fapt este datorit situaţiunei tendonului în culisa a treia a radiului, situată la mijlocul epifizei. — Aci creastă osoasă serveşte muşchiului drept hipomochlion. Muşchiul îşi ia punct de sprijin pe ea şi tot de pe ea, el acţionează. Trebue observat cum doi muşchi (lungul abductor şi extensorul lung al policeului, situaţi unul lângă altul la antrebraţ, devin unul (lungul abductor) abductor şi celalalt (lungul extensor) adductor, din cauza schimbărei de direcţiune a tendoanelor. Din aceaşi cauză lungul extensor este extensor al mânei, iar lungul abductor este flexor (Braus).

INERVAŢIUNE. E inervat de ramura dorsală a radiului.

EXTENSORUL PROPRIU AL INDICELUI. *(M. extensor indicis pro-*

prius). Extensorul propriu al indicelui este cel mai intern din grupa muşchilor profunzi; el merge de la partea mijlocie a antrebraţului la falangele indexului.

INSERŢIUNI. Se inseră pe faţa posterioară a cubitului şi a ligamentul interosos. Tendonul lui merge pe sub ligamentul inelar posterior, în acelaş canal cu extensorul comun şi se confundă, la nivelul articulaţiei metacarpo-falangiene cu tendonul acestuia, în aponevroza dorsale a degetului. După cum vedem extensiunea indexului e asigurată de doi extensori.

RAPORTURI. Este acoperit de muşchii supeficiali, la antebraţ, iar la mână, de piele şi fascie; acoperă cubitul, articulaţia gâtului mânii, carpul şi metacarpul.

ACŢIUNE. Este extensor al indicelui.

INERVAŢIUNE. Este inervat de ramura posterioară a radiului.

C) **Regiunea externă.** Regiunea externă a antrebraţului cuprinde patru muşchi, aşezaţi pe două planuri: *un plan superficial,* format de umero-radial sau lungul supinator, primul şi al doilea radial extern; *un plan profund,* format de un singur muşchi, scurtul supinator.

UMERO-RADIALUL SAU LUNGUL SUPINATOR. *(M. brachioraialis).* Muşchiul umero-radial sau lungul supinator este cel mai superficial şi în acelaş timp mai puternic muşchi al grupului extern.

INSERŢIUNE. El se inseră în sus pe marginea externă a umerului şi pe despărţitoarea intermusculară externă. Corpul muscular merge în jos, iar pe la mijlocul braţului se continuă cu un tendon, ce vine de se termină pe baza apofizei stiloide a radiului. Pe viu, muşchiul se profilează bine, sub câmpul brachialului când antebraţul e pus în flexiune puternică (Fig. 675).

RAPORTURI. Acest muşchi are o direcţiune verticală şi aproape sagitală; ca atare, prezintă o faţă externă, una internă, o margină anterioară şi una posterioară. Raporturile principale sunt formate de marginea anterioară. Această margine formează cu muşchiul brachialul anterior şi cu bicepsul, şanţul extern al triunghiului cotului în care trec: nervul radial, artera umerală profundă şi artera recurentă radială. La antebraţ această margină e în raport cu nervul şi artera radială; *lungul supinator devine muşchiul sateliat al arterei radiale.*

Ca să completăm raporturile, putem spune, că marginea posterioară e în raport cu vastul extern (sus) şi cu primul radial extern; faţa externă e în

raport cu pielea şi fascia; faţa internă e în raport cu muşchii radiali şi extremitatea inferioară a rotundului pronator.

ACŢIUNE. Muşchiul umero-radial sau supinatorul lung nu este supinator de cât în anumite cazuri speciale, astfel că numele său de supinator nu e propriu. El este flexor al antebraţului pe braţ şi devine supinator numai când antebraţul este în pronaţiune forţată.

Umero radialul este deasemenea pronator, când antebraţul este în supinaţie complectă. In orice caz, în mişcările de rotire ale braţului, el îl duce într'o poziţie intermediară între supinaţie şi pronaţie. Funcţiunea lui principală e flexarea. După cum vedem, el nu-şi merită numele de lungul supinator. Bicepsul ar putea fi socotit drept lung supinator, în opoziţie cu scurtul supinator.

INERVAŢIUNE. E inervat de ramuri din radial.

PRIMUL RADIAL EXTERN. *(M. extensor carpi radialis longus)*. Primul radial extern este un muşchi alungit, situat sub lungul supinator.

INSERŢIUNI. Se inseră în sus pe marginea externă a umerului şi pe despărţitoarea intermusculară externă; de acolo merge vertical în jos şi la partea mijlocie a antebraţului se continuă cu un tendon, care merge dealungul feţei externe a radiului împreună cu cel al tendonului muşchiului următor, trece în şanţul radialilor de pe epifiza distală a radiului şi se fixează pe baza celui de al doilea metacarpian. La omul viu, corpul muşchiului se confundă cu cel al umero-radialului. Când antebraţul e flexat cu putere, conturul lui se desprinde de al umero-radialului.

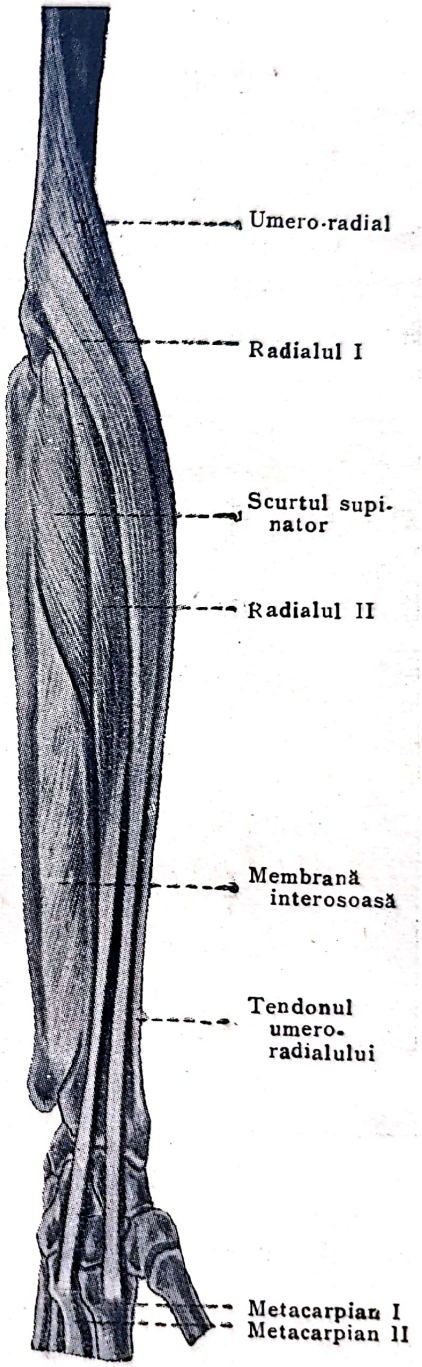

Fig. 690.

RAPORTURI. Primul radial acoperă articulaţia cotului, al doilea radial şi articulaţia radiocarpiană; este acoperit de brachio-radial sau lung supinator, iar în partea inferioară e încrucişat de ten-

doanele lungului abductor, scurtului extensor şi lungului extensor al policelui.

ACŢIUNE. Primul radial este extensor şi abductor al mânii. El flexează antebraţul pe braţ.

INERVAŢIUNE. E inrevat de o ramură din radial.

AL DOILEA RADIAL EXTERN. *(M, extensor carpi radialis brevis).* Este situat sub precedentul.

INSERŢIUNI, Acest muşchi ia naştere pe epicondil şi pe despărţitoarea, care-l separă de extensorul comun. Fibrele musculare se continuă cu un tendon, care merge împreună cu cel al primului radial, trece împreună cu el în acelaşi şanţ, apoi se desparte şi se prinde pe extremitatea superioară a metacarpianului al treilea. Pe viu, se poate distinge ca o proemenenţă alungită pe marginea externă a antebraţului în porţiunea ei mijlocie.

Fig. 691.

RAPORTURI. In tot drumul lui este acoperit de primul radial, numai în porţiunea inferioară, se desparte, căci au inserţiuni deosebite; în partea inferioară, el este încrucişat de lungul abductor, de scurtul extensor şi de lungul extensor. Prin faţa profundă acopere radiul, scurtul supinator şi rotundul pronator.

ACŢIUNE. Muşchiul este extensor al mânii.

Cei doi radiali (împreună cu extensorul lung al policelui, sunt antagoniştii flexorilor şi cubitalului anterior la închiderea pumnului. Când strângem pumnul noi răsturnăm mâna dorsal; tot aşa la scris şi la desemnat. In asemenea cazuri, tendoanele flexorilor sunt întinse şi acţionează cu mai multă putere (Siegelbauer).

INERVAŢIUNE. E inervat de ramura posterioară a radiului.

SCURTUL SUPINATOR *(Musculus supinator).* Scurtul supinator este un muşchi scurt şi gros, ascuns sub muşchii precedenţi.

Scanned with OKEN Scanner

INSERŢIUNE. El este, după cum îi spune numele, un supinator şi ca atare trebue să se insere pe de o parte pe cubit (punct fix) iar de altă parte pe radiu (punct mobil). Pe cubit, muşchiul se inseră pe acea faţă ruginoâsă, situată sub cavitatea mică sigmoidă.

In realitate inserţiunea lui superioară este mult mai complexă, căci înafară de inserţiunea cubitală, el se mai prinde pe ligamentul colateral radial, pe ligamentul inelar şi pe epicondilul umeral.

De acolo muşchiul se lărgeşte mult, înconjoară treimea superioara a radiului şi se prinde pe faţa externă a acestui os, în treimea lui superioară.

RAPORTURI. Acest muşchi este străbătut de ramura profundă a nervului radial.

Faţa lui superficială e acoperită de muşchii superficiali externi (cei doi radiali) şi posteriori (extensorul comun, extensorul propriu al degetului mic şi cubitalul posterior). Faţa profundă acopere articulaţia cotului.

ACŢIUNE. Muşchiul scurtul supinator este, după cum îl arată şi numele, supinator al antebraţului. El este cel mai puternic şi mai constant supinator spre deosebire de lungul supinator şi de biceps care numai în anumite împrejurări supinează.

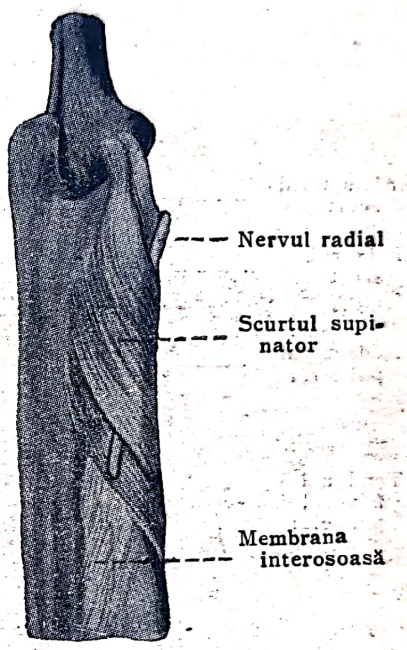

Fig. 692.

INERVAŢIUNE. Este inervat de o ramură a radialului.

MUŞCHII MÂNII.

Mâna, din punct de vedere topografic, e impărţită în două regiuni: una *palmară*, alta *dorsală*.

La palmă sunt 19 muşchi, grupaţi astfel:

A) O regiune externă în raport cu axul mânii numită *eminenţa tenară*.

B) O regiune internă, numită *eminenţa hipotenară*.

C) O regiune mijlocie.

Faţa dorsală a mânii nu prezintă în mod normal nici un muşchi propriu, ci numai tendoanele muşchilor extensori deja descrise şi aponevrozele anexate.

Muşchii eminenţei tenare. Muşchii eminenţei tenare sunt în număr de patru: *abductorrul scurt al policelui, flexorul scurt al policelui, opozantul* şi *adductorul policelui.* Aceşti muşchi sunt aşezaţi pe trei planuri: planul întâi este format de adductorul scurt al policelui; planul al doilea e format de opozant şi scurtul flexor;

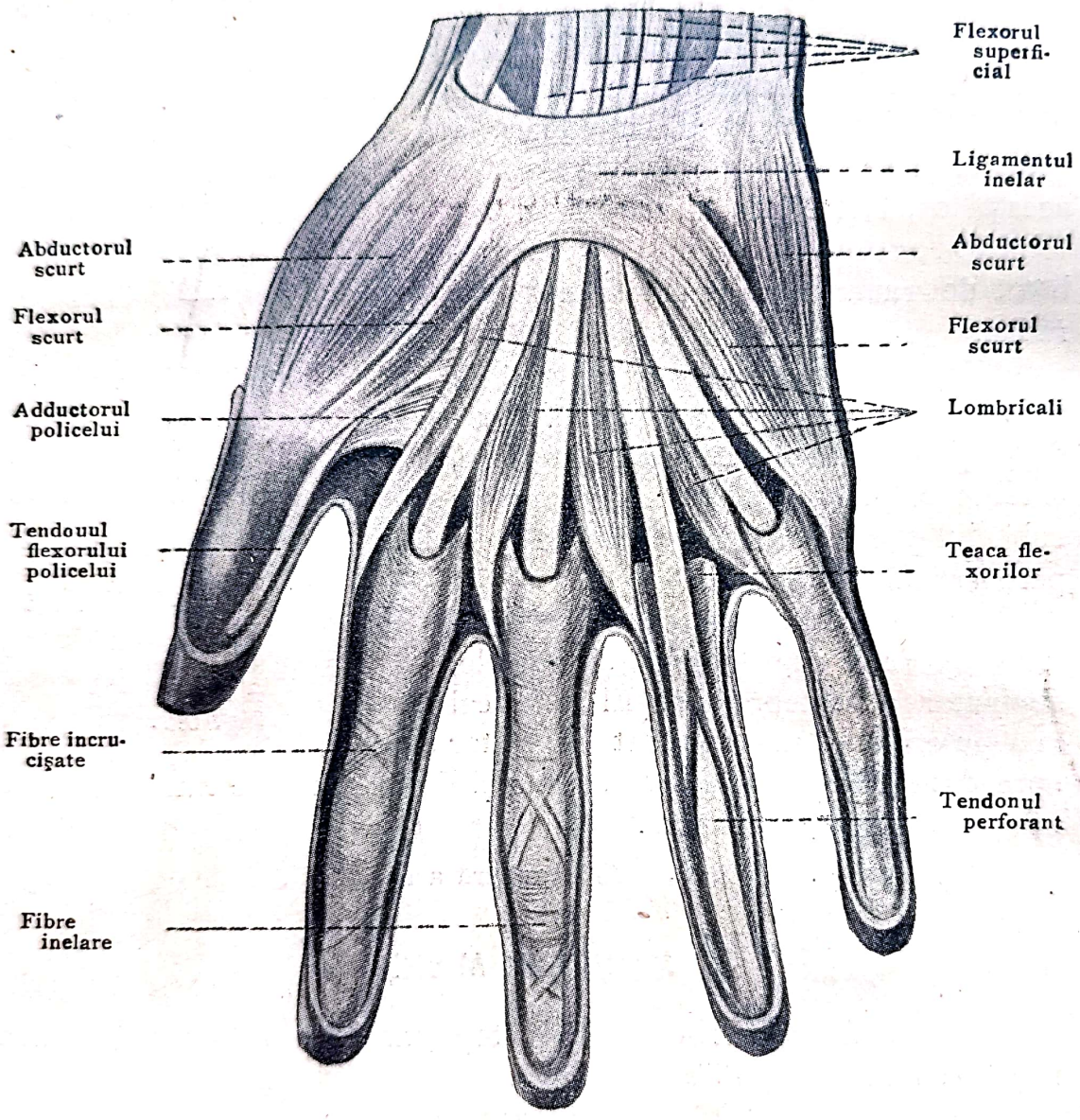

Fig. 693.

planul al treilea e format de adductor. La omul viu, eminenţa tenară se prezintă ca o proeminenţă ovalară situată în partea inferioară a palmei, deasupra policelui.

ABDUCTORUL SCURT AL POLICELUI *(M. abductor pollicis brevis).* Este cel mai superficial dintre muşchii regiunii (Fig. 693). El determina cea mai mare parte din rotunjimea eminenţei tenare.

Scanned with OKEN Scanner

INSERȚIUNI. Se inseră în sus pe scafoid și fața anterioară a ligamentului inelar; se termină în jos, pe sesamoidul extern, pe extremitatea superioară a primei falange a policelui (partea externă) și trimete o expansiune fibroasă pentru extensorul degetului mare.

RAPORTURI. Acest mușchi acopere opozantul și flexorul scurt al policelui și este acoperit de fascia și piele.

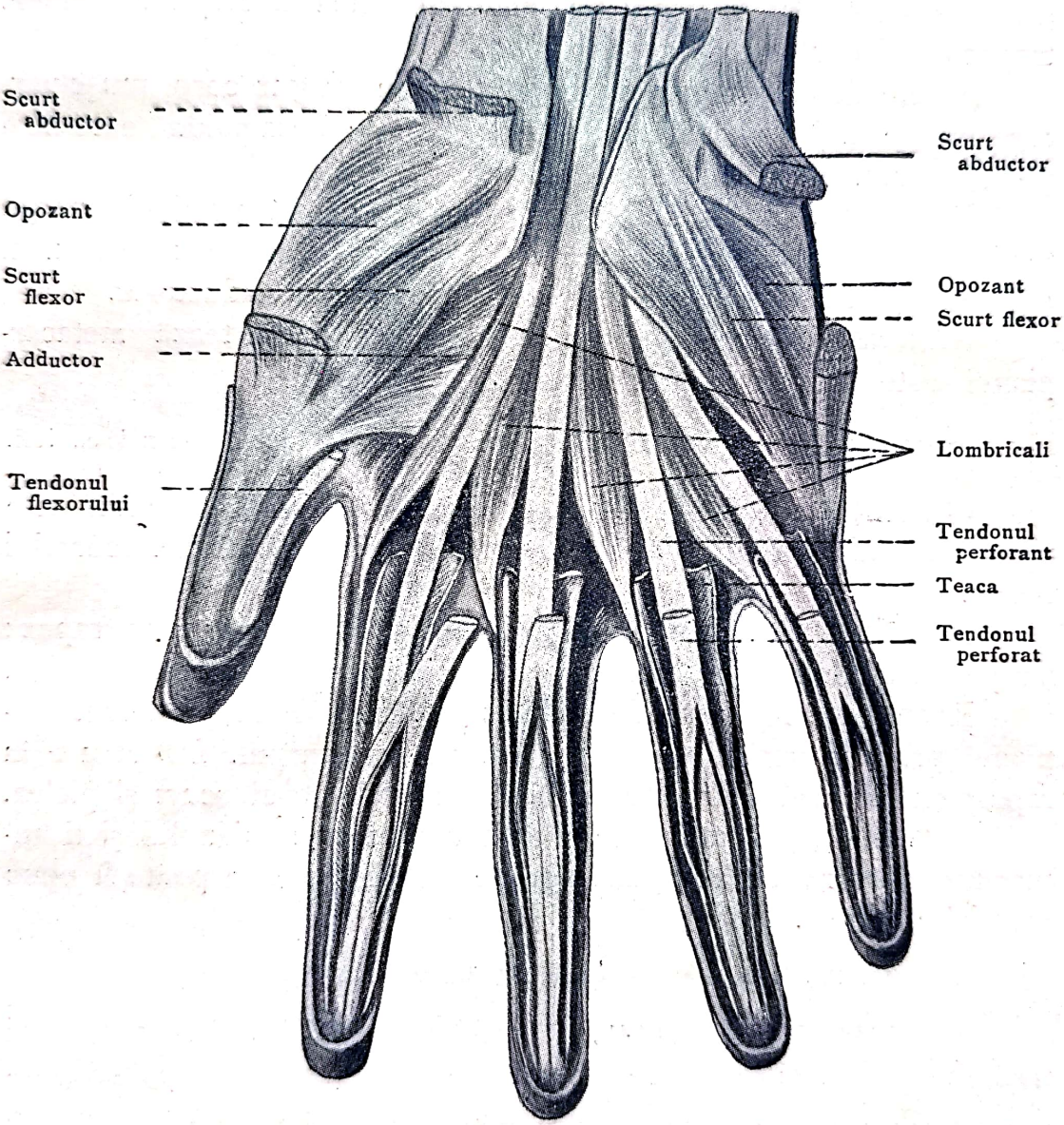

Fig. 694.

ACȚIUNE. El este abductor al degetului mare. Prin intermediul aponevrozei dorsale, el flexează ca și interosoșii falanga primă și extinde pe a doua.

INERVAȚIUNE. Este inervat în acelaș timp de o ramură din radial și de o ramură din median.

Scanned with OKEN Scanner

FLEXORUL SCURT AL POLICELUI. *(M. flexor pollicis brevis).* Este un muşchi mic, situat înăuntru şi dedesubtul precedentului. Contribuie alături de muşchiul precedent să formeze rotunzimea eminenţei tenare (partea medială).

INSERŢIUNI. Ia naştere prin două fascicole: *fascicolul superficial (caput superficiale)* se inseră pe ligamentul inelar, *fascicolul profund (caput profundum)* se inseră pe rândul al doilea al carpului (trapez, trapezoid şi osul mare).

Aceste două fascicole se unesc într'un singur corp muşcular, care merge în jos şi înafară şi se inseră pe sesamoidul extern şi pe tuberculul extern al primei falange.

RAPORTURI. In unghiul format de cele două porţiuni, merge tendonul flexorului lung al policelui. Muşchiul e acoperit de scurtul abductor, fascie şi piele; el acopere opozantul şi adductorul.

ACŢIUNEA. Flexează prima falangă; el îndepărtează metacarpianul, este abductorul al degetului.

INERVAŢIUNE. Fascicolul extern e inervat de median, iar cel intern de cubital.

OPOZANTUL POLICELUI. *(M. oponens pollicis).* Opozantul este un muşchi triunghiular situat sub scurtul abductor, înafara scurtului flexor.

INSERŢIUNI. Se inseră pe ligamentul inelar anterior şi pe trapez; iar pe de altă parte pe toată faţa anterioară a primului metarcarpian.

RAPORTURI. Acoperit de abductorul scurt, el acopere metacarpianul prim, şi articulaţia trapezului cu metacarpul. Înăuntru e în raport cu flexorul scurt, iar în afară cu abductorul scurt şi pielea.

ACŢIUNE. Opozantul este abductor al metacarpianului şi îi imprimă o mişcare de rotaţiune, graţie căreia policele poate fi opus celorlalte degete.

INERVAŢIUNE. E inervat de o ramură din median.

ADDUCTORUL POLICELUI. *(M. adductor pollicis).* Este un muşchi triunghiular, cu baza pe metacarpianul al treilea şi vârful pe sesamoidul intern. El formează planul al treilea al muşchilor eminenţei tenare.

INSERŢIUNI. Acest muşchi ia naştere prin două feluri de fibre: *fibre carpiene (caput obliquum),* ce se inseră pe al doilea rând al carpului şi *fibre metacarpiene (caput transversum)* ce se inseră pe metarcarpianul al III-a în toată întinderea lui. (Fig. 695.) De aici fascicolele lui merg înafară, convergând către articulaţia metacarpofalangiană, unde se înseră pe sesamoidul intern şi pe tuberculul intern al primei falange. Muşchiul se desemnează şi la omul viu,

Scanned with OKEN Scanner

când policele este pus în abducţiune. El se prezentă ca o formaţiune triunghiulară, aşezată sub eminenţa tenară şi umplând spaţiul dintre metacarpianul al II-lea şi police.

RAPORTURI. Prin faţa dorsală răspunde interosoşilor primului şi celui de al doilea spaţiu; faţa palmară e acoperită de tendoanele flexorilor şi muşchii lombricali.

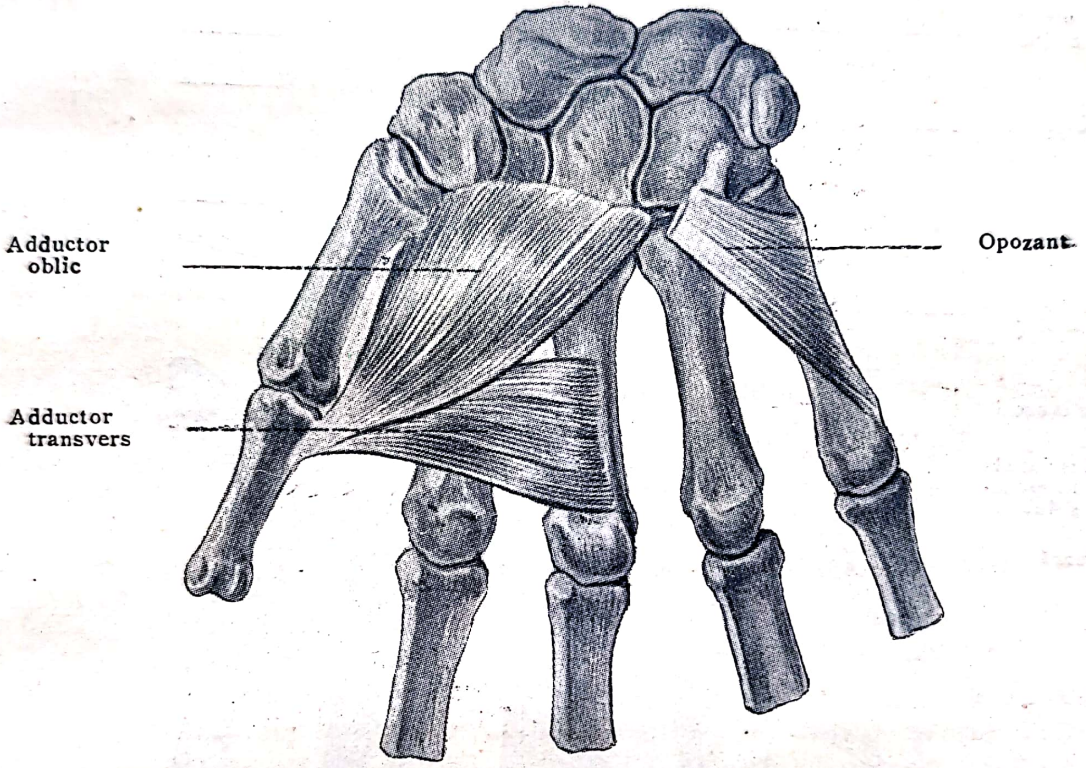

Fig. 695.

ACŢIUNE. Muşchiul este adductor al degetului mare; el flexează prima falangă.

Acţiunea muşchilor tenarieni se combină, ca să execute numeroasele mişcări posibile ale policelui. Asupra acestor mişcări vom reveni odată cu studiul topografic al regiunii; trebuie însă să menţionăm că în caz de paralizie a acestor muşchi, primul metacarpian şi cele două falange sunt puse în extensiune (mână de maimuţă) prin acţiunea extensorilor.

INERVAŢIUNE. Ramura profundă a cubitalului.

B) **Regiunea palmară externă sau eminenţa hipotenară.** In această regiune se găsesc patru muşchi: *palmarul cutanat, abductorul degetului mic, scurtul flexor al degetului mic* şi *opozantul degetului mic.*

Mușchiul palmarul cutanat este un mușchi pielos, situat deasupra fasciei; ceilalți trei mușchi sunt situați sub fascie pe două planuri: un plan, format de scurtul flexor și abductorul degetului mic și un alt plan, format de opozant.

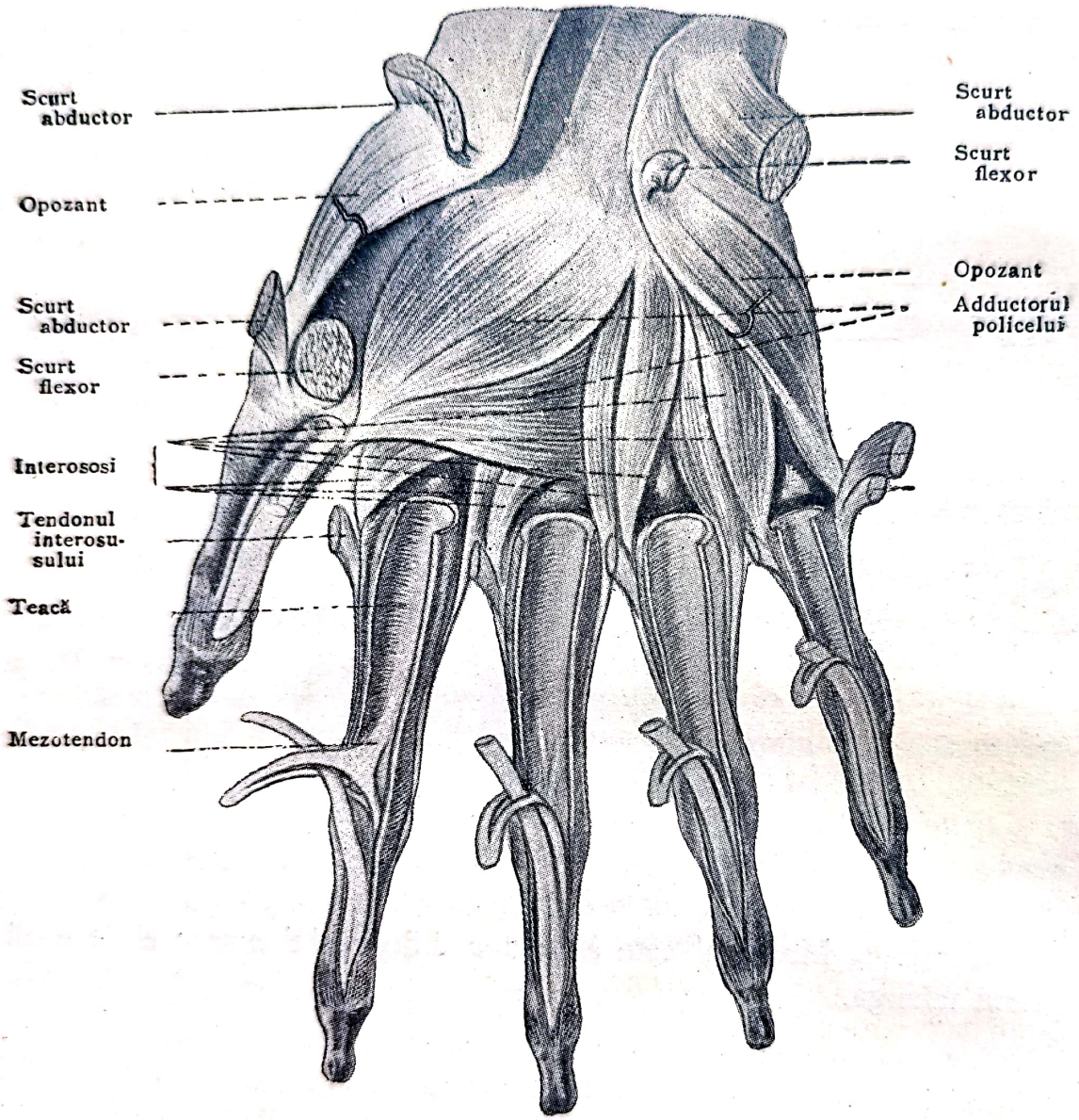

Fig. 696.

PALMARUL CUTANAT *(M. palmaris brevis)*. Palmarul cutanat este un mușchi pielos, care se inseră prin extremitatea laterală pe aponevroza palmară, iar înăuntru pe fața profundă a pielii eminenței hipotenar.

RAPORTURI. Acest mușchi e înconjurat de o atmosferă celulo-grăsoasă. El acopere artera cubitală.

Scanned with OKEN Scanner

Acţiune. El este un muşchi atrofiat, cu funcţiune redusă: încreţeşte pielea eminenţei hipotenare şi protejează artera cubitală subjacentă când pumnul este strâns puternic.

Inervaţiune. E inervat de o ramură din cubital.

ABDUCTORUL DEGETULUI MIC *(M. abductor digiti quinti).* Acesta este un mic muşchi, fuziform, situat la partea internă şi superficială a regiunii.

Inserţiuni. Se inseră în sus pe piziform şi pe ligamentul inelar. De aici merge în jos şi se sfârşeşte pe extremitatea superioară (partea internă) a primei falange şi trimete o expansiune pe partea dorsală a primei falange.

Raporturi. El e acoperit de fascie şi acopere opozantul; prin partea lui externă vine în raport cu flexorul scurt.

Acţiune. El duce degetul mic înăuntru către corp. Muşchiul este adductorul degetului mic, în raport cu corpul şi abductor în raport cu axul mânii; de acea unii autori îl numesc abductor şi alţi adductor. El flexează prin intermediul aponevrozei dorsale prima falangă şi extinde pe celelalte două (acţiune analoagă cu cea a interosoşilor).

Inervaţiune. E inervat de ramura profundă a cubitalului.

SCURTUL FLEXOR AL DEGETULUI MIC *(M. flexor digiti quinti brevis).* Scurtul flexor e un muşchi mic, situat înafara precedentului.

Inserţiuni. Se inseră pe apofiza osului cu cârlig şi pe ligamentul inelar, iar de altă parte pe extremitatea superioară a primei falange a degetului mic, unde se confundă cu inserţia precedentului.

Raporturi. Este acoperit de fascie, acopere opozantul şi înăuntru e în raport cu abductorul scurt.

Acţiune. Flexează prima falangă a degetului mic pe metacarpianul corespunzător.

Inervaţiune. E inervat de ramura profundă a cubitalului.

OPOZANTUL DEGETULUI MIC *(M. opponens digiti quinti).* Opozantul este situat sub cei doi precedenţi.

Inserţiuni. Opozantul se inseră pe apofiza osului cu cârlig şi pe ligamentul inelar; în jos se prinde pe toată marginea internă a primului metacarpian.

Raporturi. Acoperit de muşchii precedenţi, acopere metacarpianul al cincelea, al treilea interosos palmar şi tendonul respectiv al flexorului comun.

Scanned with OKEN Scanner

ACȚIUNE. Opozantul apropie metacarpianul de axul mânii (acțiune analogă cu a interosilor) el schițează o mișcare de opoziție a degetului mic. (Poirier).

INERVAȚIUNE. E inervat de o ramură profundă a cubitalului.

C) **Regiunea palmară mijlocie.** Această regiune este formată de tendoanele mușchilor flexori. Inafară de ei găsim *mușchii lombricali,* anexați de tendoanele flexorului profund și *mușchii interosoși,* situați în spațiile interosoase.

LOMBRICALII *(Mm. lombricales).* Mușchii lombricali sunt niște mici mușchi vermiformi, situați între tendoanele flexorului comun profund și pe același plan cu ei. Lombricalii sunt în număr de patru și sunt numerotați dinafară înăuntru, de la police către degetul mic.

INSERȚIUNI. Lombricalii iau naștere pe tendoanele flexorilor profunzi, între care sunt situați. Primii doi lombricali se inseră pe câte un tendon și anume pe partea lor externă (radială); ultimii doi lombricali se inseră pe două tendoane învecinate. Fascicolele musculare converg către niște tendoane subțiri, care merg pe partea externă a articulațiilor metacarpo-falangiane; aici, fiecare se unește cu expansiunea tendinoasă a interososului corespunzător și se inseră pe tendonul respectiv al extensorului comun, (primul pe cel al îndexului; al doilea pe cel al mediului; al treilea pe cel al inelarului; al patrulea pe cel al degetului mic).

RAPORTURI. Lombricalii sunt acoperiți de tendoanele flexorului superficial, arcada palmară superficială și ramurile cubitalului și medianului: acopere mușchiul adductor al policelui și spațiile interosoase.

ACȚIUNE. Lombricalii sunt flexori ai primei falange și extensori ai celorlalte două. Au prin urmare aceiași acțiune ca și interosoșii mai puțin mișcările de abducțiune-adducțiune (vezi aponevroza dorsală a degetelor).

INERVAȚIUNE. Cei doi lombricali externi primesc ramuri din median, ceilalți doi, din cubital.

MUȘCHII INTEROSOȘI. Mușchii interosoși umple spațiul dintre metacarpiani; după situația lor, ei sunt de două feluri: palmari și dorsali; studiul lor se face în raport cu axul mânii adică cu axul care trece prin mijlocul articulației gâtului mânei și prin degetul mijlociu.

a) INTEROSOȘII PALMARI. *(Mm. interossei volares).* Mușchii interosoși palmari sunt în număr de trei, ei ocupă ultimile trei spații in-

Scanned with OKEN Scanner

terosoase. Aceşti muşchi au caractere comune (Testut): 1. Ocupă o jumătate din spaţiul interosos; 2. se prind numai pe un metacarpian; 3. merg în jos la degetul ce urmează metacarpianului pe care se inseră.

INSERŢIUNI. Muşchii interosoşi palmari se inseră în sus pe faţa metacarpianului, care priveşte axul mânii. Merg în jos şi în dreptul articulaţiei metacarpo-falangiane se continuă cu un tendon, care se împarte în două porţiuni: una scurtă ce se fixează pe tuberculul

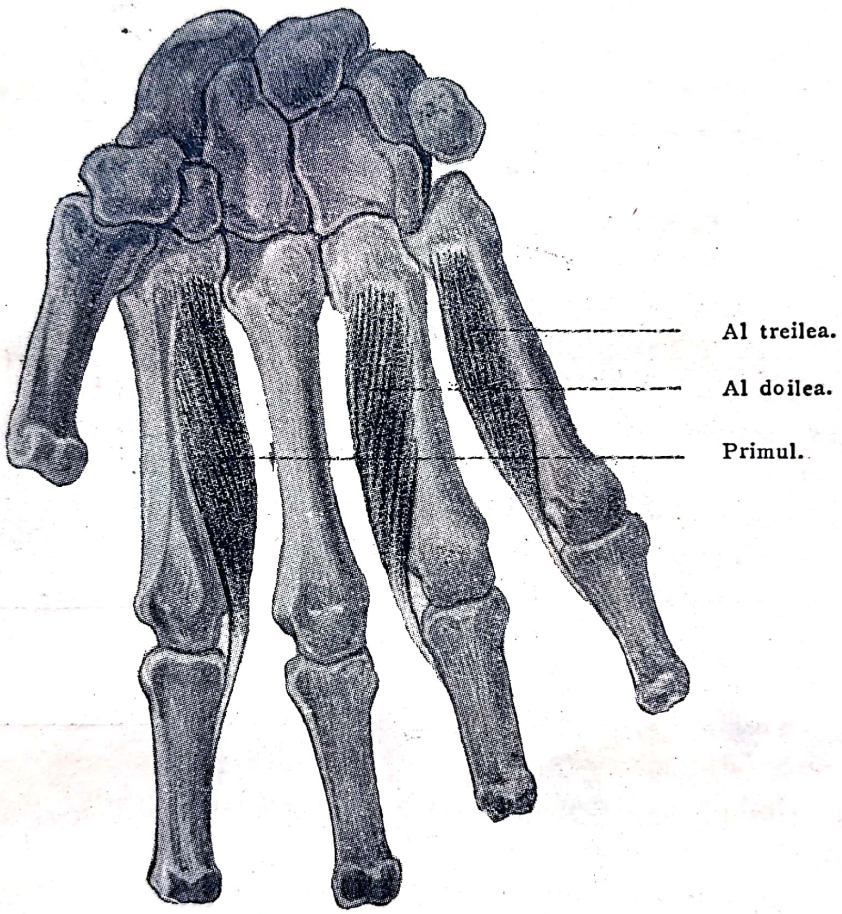

Fig. 697.

Interosoşii palmari.

falangei, şi o expansiune tendinoasă, foarte largă care se uneşte cu tendonul extensorului corespunzător.

După cum vedem: primul interosos palmar se inseră pe faţa internă a celui de al doilea metacarpian, al doilea interosos palmar se inseră pe faţa externă a celui de al 4-lea metacarpian; al treilea interosos se inseră pe faţa externă a celui de al 5-lea metacarpian. (Fig. 697). Metacarpianul al treilea nu dă inserţiune vreunui interosos palmar.

RAPORTURI. Faţa dorsală răspunde interosoşilor dorsali; faţa

anterioară este acoperită de fascia profundă şi răspunde tendoanelor flexorilor şi lombricalilor.

b) INTEROSOŞII DORSALI. *(M. interossei dorsales).* Caracterele lor generale sunt următoarele (Testut): 1. Ei ocupă tot spaţiul inte-

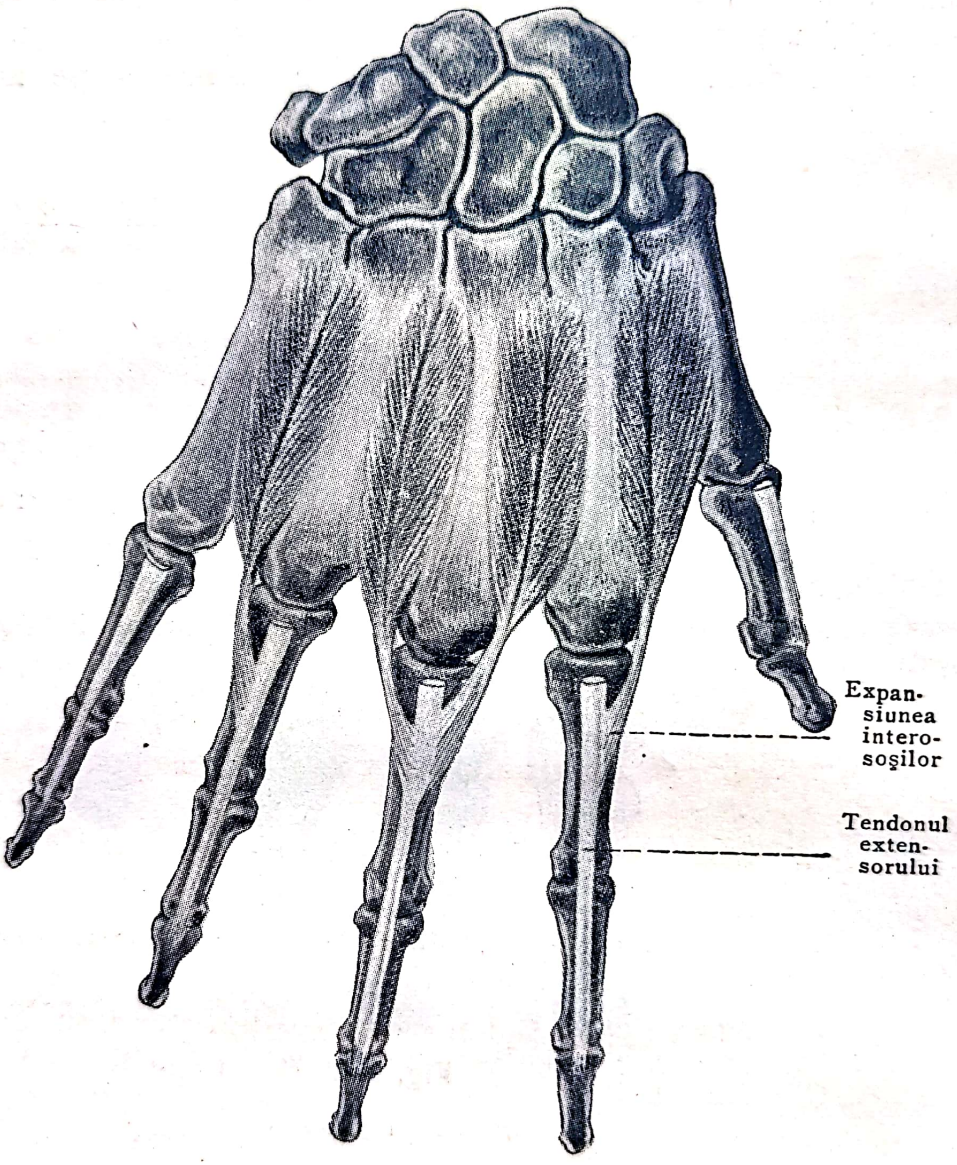

Fig. 698.

rosos; 2. se inseră pe ambii metacarpiani, care mărginesc acest spaţiu; 3. merg în jos la degetul corespunzător metacarpianului, pe care iau inserţiunile mai puternice. (Fig. 698).

INSERŢIUNI. Am văzut că interosoşii se inseră pe ambele oase, care limitează spaţiile interosoase, dar într'un mod inegal. Ei se inseră pe toată faţa metacarpianului, care nu priveşte axul mânii, căci pe acest metacarpian nu se inseră un interosos palmar şi pe jumă-

tatea posterioară a metacarpianului, care priveşte axul mânii, căci pe acest metacarpian se inseră şi un interosos palmar. Muşchiul merge în jos, se continuă cu un tendon, care se împarte în două porţiuni; una scurtă, ce se fixează pe prima falangă şi o porţiune lungă, ce se termină printr'o largă expansiune pe tendonul extensorului. (Fig. 699.)

Din datele de mai sus rezultă următoarele: *Primul interosos dorsal* se inseră parţial pe faţa internă a primului metacarpian şi total pe faţa externă a celui de al doilea; el merge la tendonul extensorului indexului. Primul interosos dorsal e foarte voluminos; el apare la omul viu, pe partea dorsale a mânei, când policele este apropiat de index. *Al doilea interosos* se inseră parţial pe faţa internă a celui de al doilea metacarpian şi total pe faţa radială a celui de-al treilea, el merge la tendonul extensorului mediului. *Al treilea interosos dorsal* se inseră parţial pe faţa externă a celui de-al patrulea metacarpian şi total pe faţa internă a celui de-al treilea, el merge tot la tendonul mediului. *Al patrulea interosos* se inseră parţial pe faţa externă a celui de al cincilea metarcapian şi total pe faţa internă a celui de al patrulea; el merge la tendonul extensor al inelarului. Trebue se observăm, că mediul n'are interosos palmar şi are doi interosoşi dorsali.

Acţiune. Interosoşii au o acţiune comună şi o acţiune specială.

a) Toţi interosoşii (atât dorsali, cât şi palmari) flexează prima falangă şi extind pe celelalte două.

b) Interosoşii palmari apropie degetele de axa mânii; sunt adductori.

c) Interosoşii dorsali depărtează degetele de axa mânii; sunt abductori.

Interosoşii sunt sinergişti în acţiunea de flexiune şi extensiune şi antagonişti în mişcare de abducţiune-adducţiune.

Inervaţiunei Interosoşii sunt inervaţi de ramura profundă a cubitatului.

APONEVROZA DORSALĂ A DEGETELOR. Pe partea dorsală a falangelor există un complex fibros, numit *aponevroza dorsală a degetelor*. Ea este formată de tendoanele extensorilor şi de expansiunile tendinoase ale interosoşilor şi lombricalilor. Dacă o examinăm pe un preparat, la care am tăiat tendonul extensorului, cât şi al interosoşilor şi lombricalilor respectivi, atunci ea se prezintă ca o formaţiune triunghiulară, cu baza la nivelul bazei metacarpianului şi cu vârful la nivelul falangei a treia. La nivelul bazei există trei capete: unul în mijloc, al extensorului şi două pe laturi, ale lombricalilor şi interosoşilor. (Fig. 700).

Scanned with OKEN Scanner

Am văzut modul de comportare al tendonului extensorului; am văzut cum interosoşii trimit acele largi expansiuni, care împreună

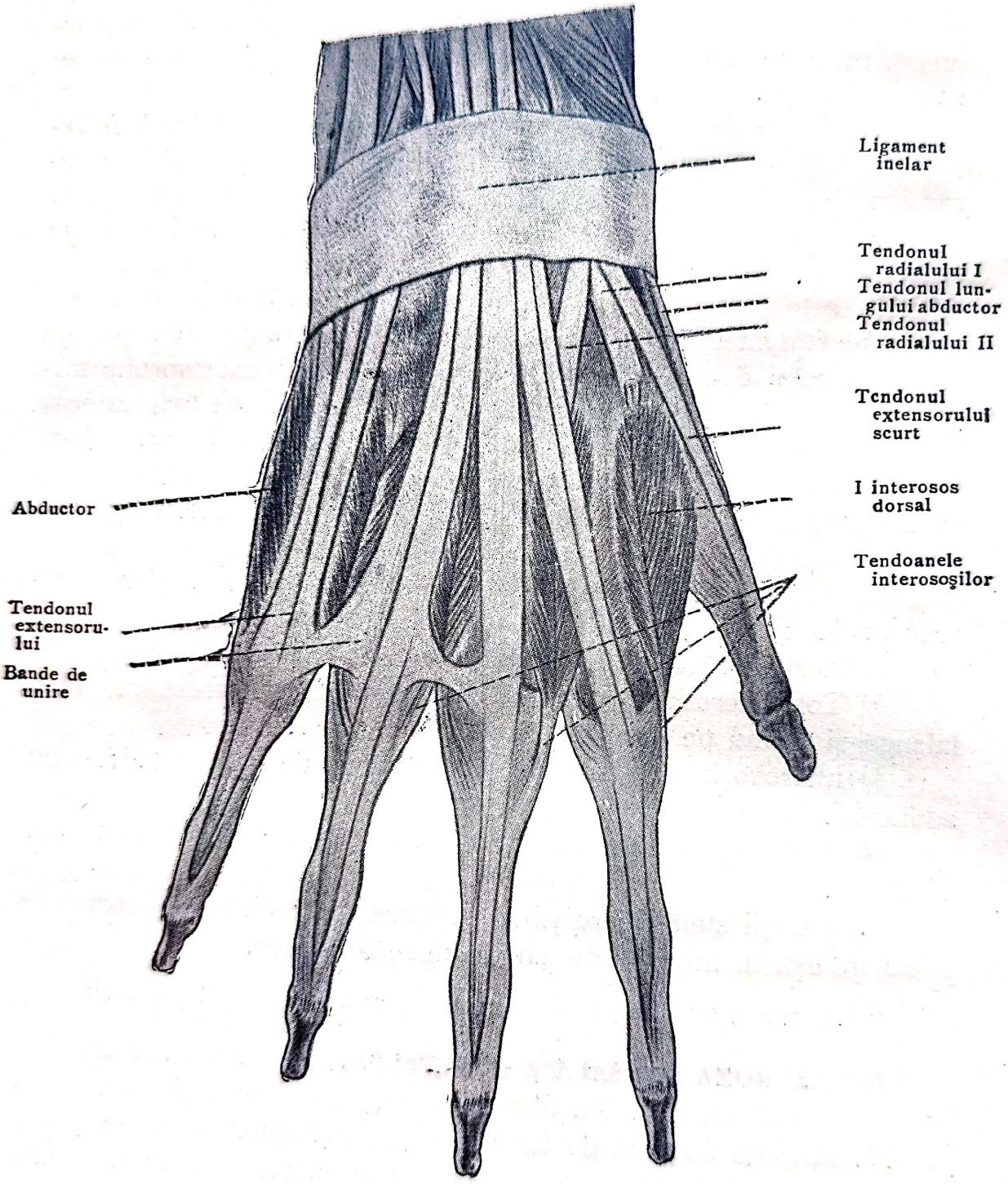

Fig. 699.

cu cele ale lombricalilor şi cu tendoanele extensorilor, formează aponevroza dorsală a degetelor. Expansiunile interosoşilor se lărgesc ca un evantaliu pe partea dorsală a degetelor. Fibrele superioare sunt

transversale şi curbe, trec peste tendoanele extensorilor şi se unesc cu cele ale interososului de parte opusă. Fibrele mijlocii ale expansiunii merg pe laturile ale tendonului extensorilor, către extremitatea superioară a falangei a doua. Fibrele inferioare sunt verticale, se unesc cu cele ale lombricalilor şi merg până la falanga treia.

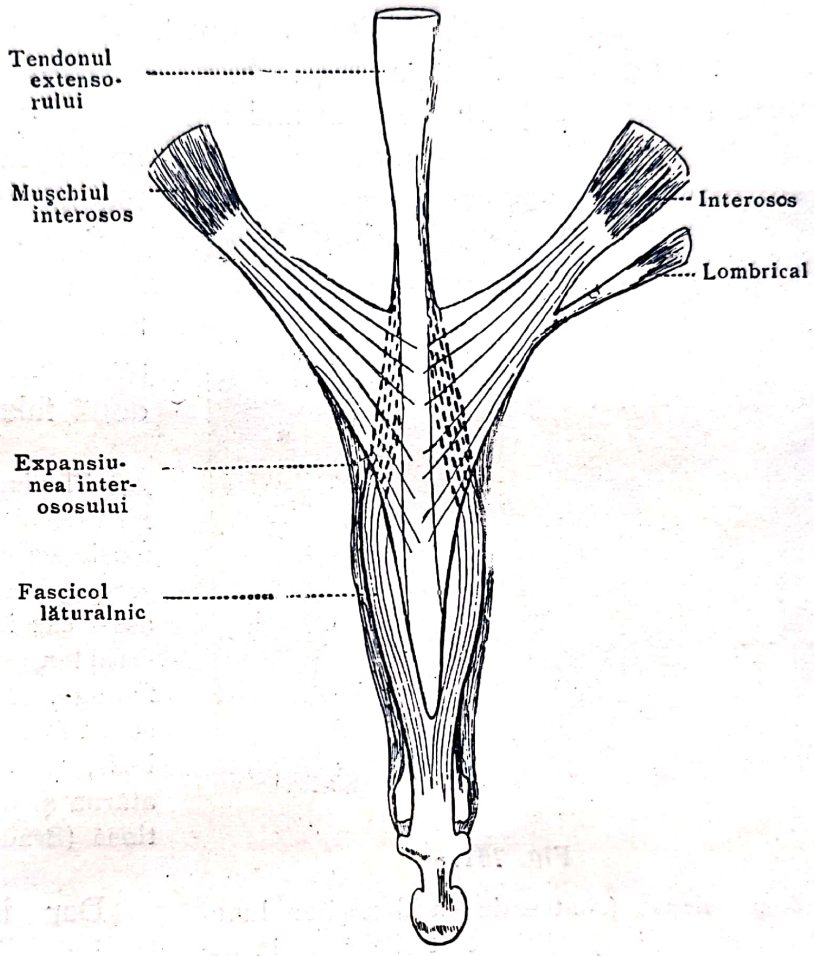

Fig. 700.

(După *Poirier* modificat.)

1. Aponevroza dorsală a indexului e formată la mijloc de extensori (propriu şi comun), înafară de 1-ul interosos dorsal şi lombrical, iar înăuntru de 1-ul interosos palmar.

2. Aponevroza dorsală a degetului mediu e formată la mijloc de extensorul comun, înafară de al 2-lea interosos dorsal şi lombricalul al 2-lea, iar înăuntru prin al 3-lea interosos dorsal.

3. Aponevroza dorsală a degetului inelar e formată la mijloc, de tendonul extensorului comun, înafară de al 2-lea interosos palmar şi al 3-lea lombrical, iar înăuntru de al 4-lea interosos dorsal.

4. Aponevroza dorsală a degetului mic este formată pe mijloc de tendoanele extensorilor (comun şi propriu al degetelor), înafară de tendonul celui de al 3-lea interosos palmar (Braus).

Aponevroza dorsală a degetelor are faţă de tendoanele exterioare un rol de fixare; am văzut că aponevroza primeşte trei capete, unul mijlociu al extensorului şi două pe laturi provenite din interososi şi lombricali. Aceste expansiuni menţin în poziţiune tendonul extensorului. Când degetele se flexează, tendoanele extenso-

rilor ar aluneca, dacă n'ar fi cele două expansiuni de pe lături. (Braus).

Dar aponevroza dorsală explică şi mişcările degetelor prin ajutorul diferiţilor muşchi. Când se contractă capătul mijlociu, degetul e dus în extensie. Când se contractă interosoşii şi lombricalii, ei flexează prima falangă şi extind ultimele două. Şi aceaste funcţiune se explică prin dispoziţiunea aponevrozei dorsale. Intr'adevăr aceşti muşchi sunt situaţi pe un plan mai anterior ca aponevroza; când ei se contracta, vor duce înainte prima falangă. In acelaşi timp această aponevroză se întinde pe partea dorsală şi ca rezultat avem extensiunea celorlalte două falange. (Braus.)

Fig. 701.

Indexul flexat (contracţiunea flexorilor lungi şi a interosoşilor). Ultimele trei degete în abducţie (contracţiunea interosoşilor şi a abductorului).

Flexiunea primei falange nu este obligat asociată cu extensiunea celorlalte două, după cum uşor se poate constata. In asest caz intervine însă extensorul lung, care extinde şi prima falangă. Când aponevroza dorsală a fost ruptă pe falanga mijlocie, atunci falanga terminală atârna şi nu mai poate fi extinsă (Braus).

Dar interosoşii şi cu lombricalii pot aduce şi abduce degetele. Şi această acţiune se poate explica prin dispozitivul anatomic al aponevrozei dorsale. In loc să acţioneze muşchii asupra ambelor expansiuni el lucrează numai uneia singure. Ei abduc sau aduc degetele, după cum acţionează expansiunea apropiată sau depărtată de degetul mijlociu. (Braus.) E suficient să privim figura 697 şi 698 pentru a ne da seamă, că interosoşii palmari apropie degetele de axul mânei adică sunt adductori, pe când cei dorsali le depărtează de aceasta, adică sune abductori.

Studiul analitic de mai sus al acţiunilor muşculare, nu ne explică decât în parte, mecanismul (foarte complicat al mişcărilor degetelor. Un studiu sintetic în care să se vedereze importanţa tuturor factorilor mecanici, cât şi a diferitelor momente funcţionale va fi

făcut mai târziu, la noţiunile de anatomie topografică. Deocamdată trebue să reţinem următoarele date:

Mişcările de flexiune şi de extensiune ale degetelor (fără police) pot interesa toate articulaţiile sau numai unele din ele. Avem următoarele posibilităţi (Siegelbauer).

1. Extensia tuturor articulaţiunilor.
2. Flexiunea tuturor articulaţiunilor (strângerea pumnului).
3. Flexiunea primei falange şi extensiunea celorlalte, ca la scris.
4. Extensiunea primei falange şi flexiunea celorlalte (poziţia de cârlig al degetului).

1) Extensia tuturor articulaţiunilor este realizată de extensorii degetelor, interosoşi şi lombricali. Extensiunea primei falange este făcută de extensorul comun al degetelor. Celelalte două falange sunt extinse de lombricali şi interosoşi prin intermediul aponevrozei dorsale.

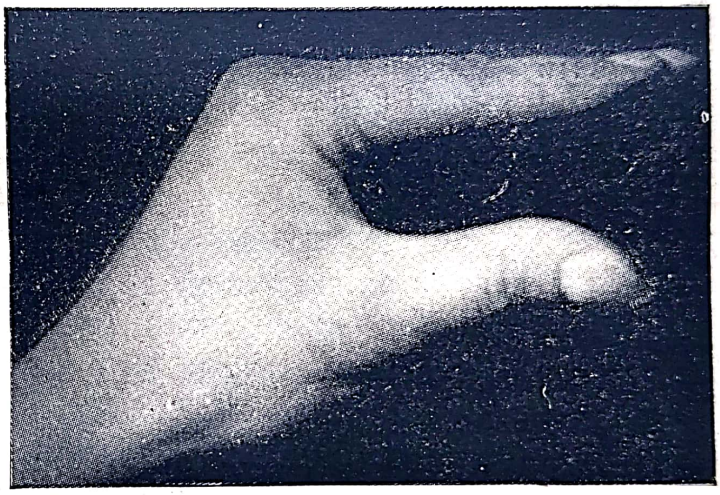

Fig. 702.

Contracţiunea interosoşilor.

(Clişeu *Fleischer.*)

2) Flexiunea tuturor articulaţiunilor este realizată de flexori, interosoşi şi lombricali. Flexiunea primei falange e realizată de interosoşi şi lombricali (prin intermediul aponevrozei dorsale) cât şi a flexorilor lungi, care acţionează indirect prin intermediul canalelor lor osteo-fibroase (Braus). Falanga doua e flexată direct de flexorul superficial şi indirect de flexorul profund (prin intermediul canalului osteo-fibros). Falanga a treia e flexată direct de tendonul flexorului profund. Am văzut ca la închiderea pumnului contribuie şi extensorii degetelor şi ai mânei, căci în această poziţie, mâna este răsturnată dorsal.

3) Flexiunea primei falange şi extensiunea celorlalte două este exercitată de: interosoşii şi lombricalii; participă şi flexorii.

4) Extensiunea primei falange şi flexiunea celorlalte două (poziţia de cârlig a degetului) este realizată de flexori şi de extensorii lungi. Putem cu multă greutate şi numai după o îndelungată exer-

citare să flexăm falanga treia pe a doua, în timp ce celelalte falange se găsesc în extensie.

Din cele spuse mai sus, se vede că flexiunea în articulaţiuni interfalangiană distală se face cu un singur flexor (profund) iar în cea proximală cu doi (profund şi superficial) şi cu cinci (doi flexori, doi interosoşi şi un lombrical) în metacarpo-falangian. Aceasta din urmă poate fi uşor flexată, celelalte tot mai greu. (Sieglhaur)

Am văzut (Ig. 820) mecanismul contracţiunii lombricalilor şi interosoşilor. Este important de făcut deosebire între contracţiunea muşchilor lungi şi a celor scurţi. Muşchii scurţi (lombricali şi interosoşi) produc flexiunea primei falange şi extensiunea celorlalte două). Dimpotrivă prin acţiunea flexorilor şi extensorilor se obţine o extensiune a primei falange şi o flexiune a celorlalte două. Aceasta poziţiune o găsim în clinică, în cazuri de paralizii ale muşchilor scurţi (lombricali şi interosoşi) astfel că numai muşchii lungi acţionează. In asemenea cazuri, ultimele două falange stau flexate şi prima extinsă. Invers, când muşchii scurţi sunt intacţi şi extensorii lungi sunt paralizaţi (paralizi ale nervului radial, atunci degetele sunt flexate în prima falangă şi extinse în celelalte două. Tendoanele extensorilor comun întind complet doar prima falangă; asupra celorlalte falange acţiunea lor e foarte redusă. Aşa se explică pentruce în paralizia extensorilor, interosoşii pot să extindă ei ultimele falange imediat ce mâna şi falangele I, au fost puse în poziţiune normală. (Braus). Presupunem că flexorul superficial e paralizat atunci falanga doua e pusă în hyperextensie (acţiunea interosilor) şi chiar subluxată (Merkel).

Am văzut că lombricalii pot ca şi interosoşii produce flexiunea primei falange şi extensiunea celorlalte două, dar nu pot interveni în mişcările de adducţiune-abducţiune, căci n'au inserţiune pe oase. In schimb în aceste mişcări intervin flexorii lungi în adducţiunea degetelor şi extensorii lungi în abducţiune.

Muşchii manios sau **scurtul extensor al degetelor** *(m. extensor brevis digitorum)* este omolog cu pediosul dela picior; este situat în mod anormal în regiunea dorsală a mânei. El pleacă de pe oasele carpului sau de pe ligamentul inelar posterior şi se termină prin tendoane separate pe cele trei degete dela mijloc.

FASCIILE ŞI APONEVROZELE EXTREMITĂŢII SUPERIOARE.

Muşchii membrului superior sunt înveliţi de o teacă fibroasă şi rezistentă; această fascie de înveliş, privită în totalitate, se prezintă ca un cilidru, ce se continuă în sus cu fascia muşhilor umărului şi ai păretului toracic, iar în jos se termină la nivelul degetelor.

Scanned with OKEN Scanner

Fasciile umărului. Fosa supra-spinoasă, împreună cu conținutul ei (mușchiul supra-spinos), cât și fosa sub-spinoasă cu conținutul ei (mușchiul sub-spinos, rotundul mare, rotundul mic) sunt acoperite fiecare de câte o fascie foarte rezistentă; se formează astfel câte o lojă osteo-fibroasă *(loja osteo-fibroasă supra-spinoasă* și *loja sub-spinoasă)*.

Atât fascia supra-spinoasă. cât și cea sub-spinoasă se inseră pe marginile fosei supra și sub-spinoase. Fascia supra-spinoasă diminuează în grosime, pe măsură ce se apropie de articulația scapulo-umerală și se termină pe bolta acromio-coracoidiană. Fascia sub-spinoasă ajungând la nivelul deltoidului se bifurcă, (Testut) dând două foițe, ce învelesc deltoidul. Foița care tapetează mușchiul pe fața lui profundă, e foarte subțire; foița, care acoperă mușchiul pe fața lui superficială este mai groasă, se inseră ca și mușchiul pe spina omoplatului, acroemion și claviculă. In rest: această fascie se continuă cu fascia brachială (în jos) și cu cea a pectoralului mare înainte.

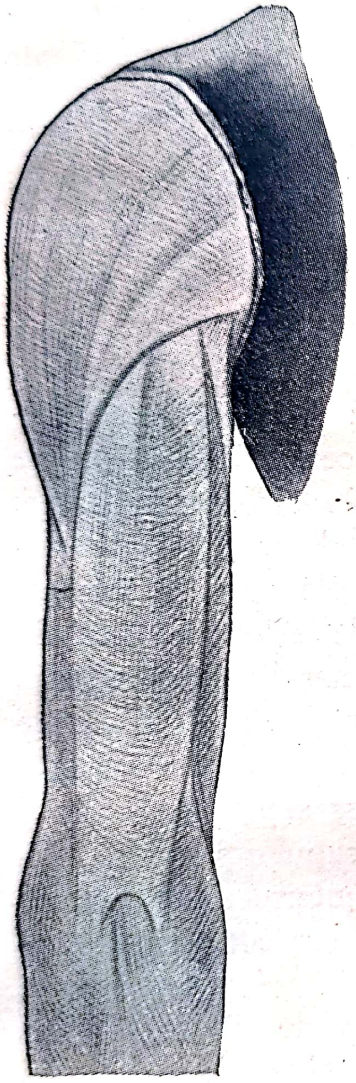

Fig. 703.
Fascia brachială.
(Fața anterioară.)

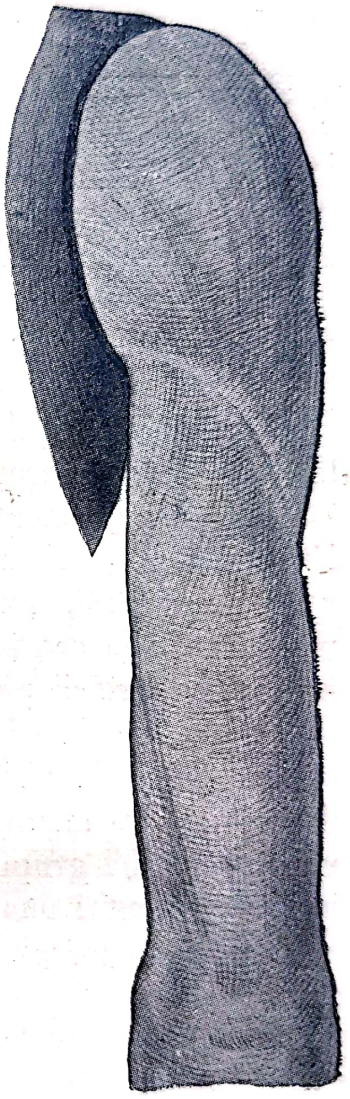

Fig. 704.
Fascia brachială.
(Fața posterioară.)

Mușchiul sub-scapular este învelit de o fascie foarte subțire.

Fascia brachială *(fascia brachii)*. Fascia brachială, numită impropriu aponevroza brachială, înconjoară brațul ca un manșon. Extremitatea superioară se continuă: înainte cu fascia pectoralului

mare, înapoi cu cea a subspinosului, înăuntru cu fascia axilară. Extremitatea inferioară se prinde pe olecran, epicondil şi epitrochleie. Fascia brachială e perforată de orificii pentru trecerea nervilor şi vinelor superficiale; prin cea mai mare, trece vâna bazilică.

De pe faţa ei interioară pleacă *două despărţitoare:* una internă şi alta externă *(septum intermusculare mediale* şi *laterale;* cea externă se prinde pe buza externă a culisei biciptale, pe marginea externă a umerului şi pe epicondil; cea internă, se prinde pe buza internă a culisei biciptale, pe marginea internă a umerului şi epitrochlee. S'au format astfel *două loje:* una anterioară, în care se găsesc muşchii anterior şi alta posterioară, în care se găseşte tricepsul. Cele două loje comunică între ele prin orificii, care străbat despărţitoarele şi pe unde trec vase şi nervi (nervul radial şi cubital).

Fascia antibrachială *(fascia antibrachii).* Antebraţul este înconjurat ca şi braţul de o fascie dispusă ca un manşon. Extremitatea superioară a acestei fascii, se continuă cu cea brachială şi se inseră pe proieminenţele osoase ale cotului: epitrochleie şi epicondil. Extremitatea inferioară se îngroaşe mult formând două bande dispuse transversal, numite *ligamente inelare;* ele vor fi studiate mai jos. Ca şi cea brachială fascia antibrachială este perforată de numeroase orificii pentru trecerea vaselor şi nervilor superficiale.

Suprafaţa interioară răspunde muşchilor antebraţului; ea trimite o serie de prelungiri care învelesc muşchii. Din aceste prelungiri două sunt mai importante; ele au valoarea unor septe musculare şi separă muşchii grupului anterior, de muşchii grupului posterior. Din aceste prelungiri una este externă şi alta este internă; cea internă, se fixează pe marginea posterioară a cubitului, iar cea externă pe marginea posterioară a radiului. Trebue notat că prelungirea internă poate lipsi; în acest caz, fascia de înveliş aderă de cubit. In loja anterioară se găsesc muşchii grupului anterior şi extern; în loja posterioară se găsesc muşchii grupului posterior. Dintre diferitele prelungiri ale acestei fascii, este una cu importanţă chirurgicală: ea e situată înaintea muşchiului flexorul superficial şi poartă numele de *fascia antibrachială profundă* sau *fascia muşchiului flexor superficial.* Ea separă flexorul superficial de artera şi nervul radial, cât şi de planul prim al muşchilor antebraţului (lungul supinator palmarul mare, palmarul mic şi cubitalul anterior); ea aplică tendoanele flexorului superficial împreună cu artera şi nervul cubital şi median, pe flexorul profund. După cum vedem, fascia profundă trece înapoia arterei radiale şi înaintea celei cubitale; acest detaliu îşi are importanţa lui practică.

Scanned with OKEN Scanner

Ligamentele inelare şi culisele de la gâtul mânei. La extremitatea inferioară a manşonului fibros antibrachial, există două formaţiuni cunoscute sub numele de *ligamente inelar*. Unul e situat pe faţa anterioară şi poartă numele de *ligamentul inelar anterior*, altul e situat pe faţa posterioară şi poartă numele de *ligamentul inelar posterior*. ligamentele inelare determină împreună cu oasele, un număr de culise pe unde alunecă tendoanele muşchilor antebraţului. Această alunecare e favorizată de un număr de burse, a căror dispoziţiune o vom studia ulterior.



Fig. 705.
Fascia antibrachială.
(Faţa anterioară.)



Fig. 706.
Fascia antibrachială.
(Faţa posterioară.)

A) LIGAMENTUL INELAR ANTERIOR. Acest ligament este o panglică fibroasă, patrulateră, întinsă transversal de la o margine a carpului, la cealaltă. (Fig. 693.) Prin extremitatea internă se inseră pe eminenţa carpiană internă (piziform şi apofiza unciformă a osului cu cârlig); prin extremitatea externă se inseră pe eminenţa carpiană externă (tuberculul scafoidului şi al trapezului). De pe faţa posterioară a ligamentului pleacă o lamă despărţitoare, care se inseră pe faţa anterioară a scafoidului, trapezoidului şi a osului mare; astfel se formează două culise osteofibroase: una *externă*, mică, prin care trece palmarul mare *(culisa palmarului)* şi alta *internă*, mult mai mare, pe unde trec tendoanele flexorilor şi nervul median *(culisa sau canalul radio-carpian)*.

Descripţiunea de mai sus a ligamentului inelar este incopletă. In realitate, dispoziţiunea lui este mai complexă. Dacă

Scanned with OKEN Scanner

examinăm regiunea gâtului mânei (după ce pielea a fost ridicată), găsim la partea inferioară a aponevrozei antibrachiale o serie de fibre transversale, care fac parte într'un mod evident din fascia antibrachială. (Fig. 706.) Aceste fibre au oarecare individualitate morfologică, formează o bandă cu direcţiune transversală, pe care autorii germani o numesc *ligamentum carpi volare;* ea se continuă cu una mult mai bine evidenţiată, situată pe faţa posterioară a antebraţului *(ligamentum carpi dorsale).* Dacă apoi tăiem această formaţiune şi ridicăm tendonul muşchiului palmar, cât şi aponevroza palmară, care se continuă cu el, atunci vedem mai jos, o a doua formaţiune fibroasă, foarte densă şi foarte rezistentă; este *ligamentum carpi transversum* al autorilor germani, care e situat înaintea şanţului carpian şi care se uneşte cu cele două eminenţe ale acestui şanţ. El formează canalul carpian, pe sub care trec tendoanele flexorilor; el este ligamentul inelar descris mai sus. (Fig. 693.)

B) LIGAMENTUL INELAR POSTERIOR *(ligamentum carpi dorsale).* Ligamentul inelar posterior este cu mult mai simplu, ca cel anterior: el se prezintă ca o bandă de întărire a fasciei antibrachiale. Are o formă patrulateră şi se inseră înăuntru pe piramidal şi pe piziform, iar înafară pe radiu. In sus se continuă cu fascia antibrachială, iar în jos cu cea dorsală a mânei. Pe faţa posterioară dă o serie de despărţitori, care se prind pe crestele osoase ale extremităţii inferioare a cubitului şi radiului; se formează astfel cu şanţurile dintre aceste creste, şase culise osteo-fibroase, denumite după tendonul ce trece prin ele. Avem dinafară înăuntru: 1. *Culisa lungului abductor şi scurtului extensor al policelui.* 2. *Culisa celor doi radiali.* 3. *Culisa lungului extensor al policelui.* 4. *Culisa extensorului comun şi a extensorului propriu al indexului.* 5. *Culisa extensorului propriu al degetului mic.* 6. *Culisa cubitalului posterior.*

Ligamentul inelar posterior are o dispoziţiune cu mult mai simplă, ca a celui anterior; este o bandă de întărire a fasciei antibrachiale şi are aceiaşi semnificare *cu ligamentum carpi volare,* cu care se şi continuă. Această brăţare fibroasă, formată de ligamentum carpi valore şi dorsale, este numită de autorii germani *ligamentum carpi comune.*

Fasciile şi aponevrosele mânei. Ele trebuiesc studiate separat în regiunea palmară şi în cea dorsală a mânei.

A) IN REGIUNEA PALMARA avem două fascii, dintre care una este *superficială,* iar cealaltă *profundă.*

1. *Fascia palmară superficială* se întinde pe toată palma, dar

prezintă aşa de mari deosebiri în dispoziţiunea ei, încât i se consideră trei porţiuni: Vom rezuma după Testut, dispoziţia ei.

a) *Porţiunea mijlocie* are valoarea unei aponevroaze, de aceia e numită încă aponevroza palmară; ea este cea mai caracteristică porţiune

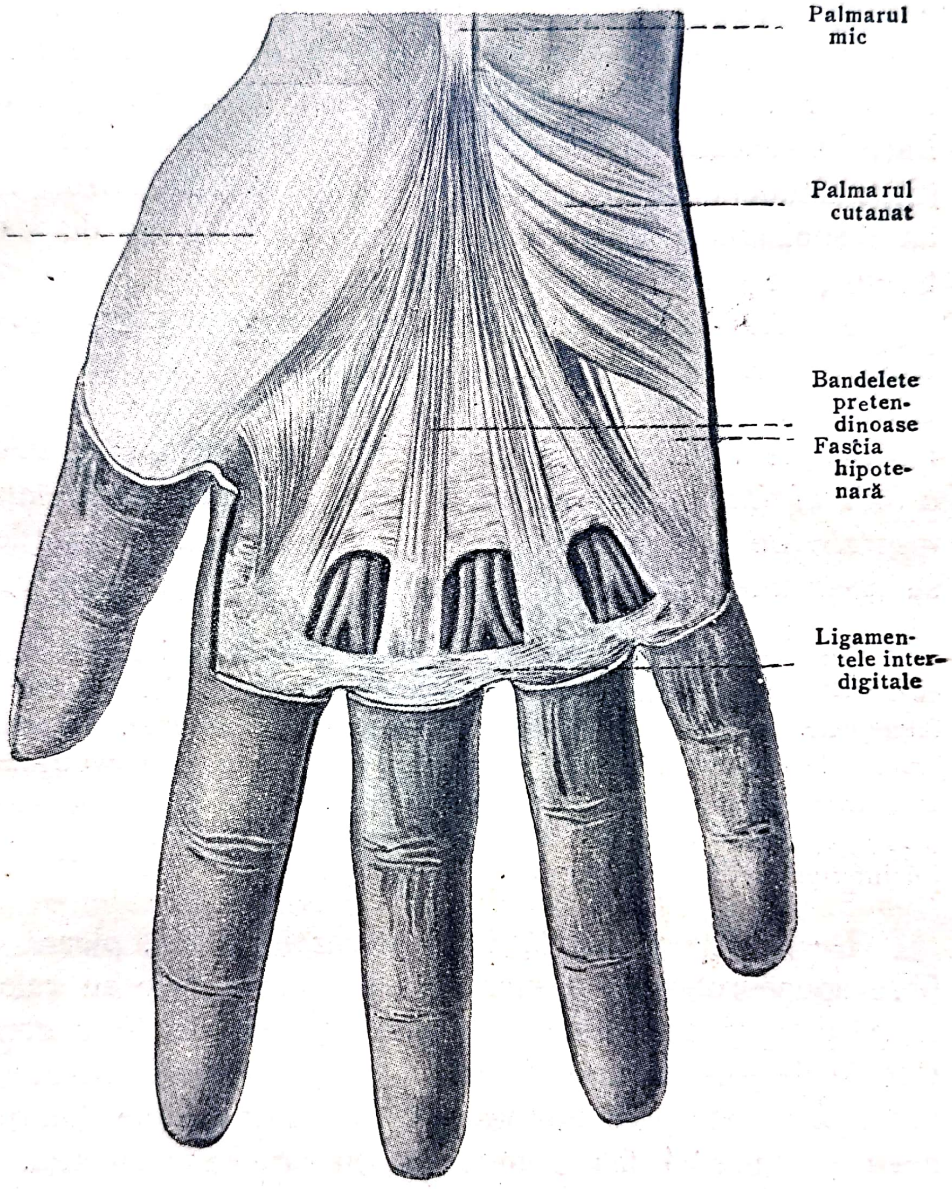

Fig. 707.

Aponevroza palmară.

şi ocupă spaţiul cuprins între regiunea tenară şi cea hipotenară. Porţiunea mijlocie are forma unui triunghi cu vârful la ligamentul inelar, unde se continuă cu tendonul palmarului mic şi cu baza la nivelul degetelor; cât despre cele două margini ele se continuă cu cele două fascii: tenare şi hipotenare. (Fig. 707.) Această porţiune mijlocie este formată din două feluri de fibre: unele *longitudinale* şi altele *transversale*.

Fibrele longitudinale pleacă din tendonui palmarului mic şi iradiază ca un evantaliu; în porţiunea inferioară a palmei, el se grupează în mai multe bandelete, corespunzătoare fiecărui tendon, *bandeletele pretendinoase*. (Legue şi Juvara). O parte din fibrele bandeletelor se termină pe pielea digito-palmară, iar cealalte formează două fascicole (extern şi intern), care după ce au înconjurat rădăcina degetelor, se fixează pe faţa dorsală a primei falange. Intre bandeletele pretendinoase mai există alte fibre longitudinale (fibre intertendinoase), provenite tot din evantaliul fibros, dar care nu au dispoziţiunea caracteristică bandeletelor pretendinoase; ele se termină pe pielea regiunii digito-palmare.

Fibrele transversale sunt dispuse perpendicular pe precedentele. Puţin numeroase la partea superioară, ele devin mai abundente la cea inferioară. Aceste fibre transversale determină cu cele longitudinale, şapte arcade şi anume: patru la nivelul degetelor, numite *arcade digitale* şi trei în spaţiile dintre degete, numite *arcade interdigitale*. Pe sub primele arcade trec tendoanele flexorilor, iar pe sub cele interdigitale trec lombricalii, arterele şi vinele colaterale.

Inafară de fibrele transverse mai sus descrise mai există o serie dc fibre cu aceiaş direcţiune, dar situate mai jos, la nivelul articulaţiunilor metacarpofalangiene. Aceste fibre formează o bandeletă neîntreruptă, acoperind tecile fibroase ale flexorilor, numită *ligamentum natatorium* (Grapow) *ligamentul transvers subcutanat* (Bourgry) sau *ligamentele interdigitale* (Legeu şi Juvara). Marginea superioară a acestui ligament e separată de aponevroza palmară, marginea lui inferioară răspunde spaţiilor interdigitale.

De pe faţa profundă a aponevrozei mijlocii, pleacă o serie de fibre aponevrotice, care merg în profunzîme; ele au valoarea unor despărţitori şi sunt cunoscute sub numele de *fibre despărţitoare*. Fibrele despărţitoare se desprind de pe marginile fiecăreia din cele patru bandelete pretendinoase, de acolo merg pe laturile tendoanelor şi ajung la fascia profundă cu care se fuzionează. La nivelul palmei, se formează astfel, câte o teacă fiecărui tendon flexor; această teacă e constituită: pe lături de cele două sisteme de fibre despărţitoare, înainte de fibrele pretendinoase şi înapoi de fascia palmară profundă. Există patru teci şi fiecare din ele conţine tendonul flexorului superficial şi tendonul flexorului profund.

Inafară de fibrele despărţitoare se mai găsesc un grup de fibre, numite *fibre perforante*. Fibrele perforante se găsesc numai la nivelul articulaţiunilor

metacarpo-falangiene; ele pleacă de pe marginile bandeletelor pretendinoase: merg dinainte înapoi, către ligamentul transvers (al articulației metacarpo-falangiene), îl străbate și mergând pe laturile articulațiunii metacarpo-falangiene, ajung pe fața dorsală a degetelor și se fuzionează cu teaca fibroasă a extensorilor. Spațiul dintre capetele a doi metacarpieni vecini, e limitat de aceste două lamele perforante; prin el trece mușchii interosoși. Deseori există un fascicol anastomotic întins între cele două lame și care împarte spațiul în două spații secundare: unul pentru interososul palmar și altul pentru cel dorsal.

b) Porțiunea externă sau *tenară* este mult mai subțire ca precedenta. Se continuă înăuntru cu aponevroza mijlocie, iar înafară se inseră pe scafoid, trapez și primul metacarpian.

c) Porțiunea internă sau *hipotenară,* foarte subțire, se continuă înafară cu cea mijlocie, iar înăuntru se inseră pe piziform și al 5-lea metacarpian.

d) Lojele palmei. De la locul unde se unește aponevroza mijlocie cu fascia hipotenară și tenară, pleacă două despărțitoare, care formează trei loje palmare. Prima despărțitoare pleacă de la unirea aponevrozei mijlocii cu fascia tenară; ea se prinde pe metacarpianul al III-lea; a doua despărțitoare pleacă de la unirea aponevrozei mijlocii cu fascia hipotenară; ea se fixează pe marginea anterioară a metacarpianului al 5-lea. Se formează trei loje: loja externă (tenară), loja mijlocie și loja internă (hipotenară).

2. *Fascia palmară profundă (Fascia interossea volaris)* e numită și *interosoasă* pentrucă acopere spațiile interosoase; ea se inseră pe fiecare metacarpian (afară de al 3-lea, unde se inseră adductorul). Această fascie se continuă în jos cu ligamentul transvers al metacarpului, iar în sus cu elementele articulațiunei carpiane și radio-carpiane.

B) FASCIILE REGIUNII DORSALE sunt în număr de două:

1. *Fascia dorsală superficială,* situată sub piele, acopere tendoanele extensorilor. Lateral, se inseră pe cei doi metacarpiani externi, în sus se continuă cu fascia antibrachială.

2. *Fascia dorsală profundă* acopere spațiile interosoase, mergând sub tendoanele extensorilor.

Tecile fibroase ale flexorilor *(Vaginae fibrosae).* Am văzut că tendoanele flexorilor (superficial și profund) trec prin câte un tunel osteo-fibros, format de fața anterioară a falangelor și de câte o lamă fibroasă recurbată, inserată pe marginile respective ale acestor oase.

Această lamă fibroasă *(ligamentum vaginale)* începe la nivelul articulațiunei metacarpo-falangiane și se termină pe a treia falangă. Ea este tare și

rezistentă la nivelul corpului falangelor şi este mai puţin rezistentă la nivelul articulaţiunilor. Aici ea este formată numai din fibre răzleţe, care merg oblic, transversal sau se încrucişează *(ligg. annularia, obliqua, cruciata)*. In aceste teci se găsesc nişte sinoviale tendinoase, care uşurează alunecarea tendoanelor.

Aponevrozele dorsale a degetelor. Aceste aponevroze au fost descrise la studiul muşchilor mânei (Pg. 823).

BURSELE SEROASE ŞI TECILE SINOVIALE ALE MEMBRULUI SUPERIOR.

La membrul superior există numeroase organe seroase, anexate fie de muşchi, fie de tendoane. Inafară de importanţa lor fiziologică ele au o reală importanţă practică. Le vom examina, mergând de la rădăcina membrului, către degete.

Bursele seroase de la umăr. La umăr avem (înafară de bursa bicipitală şi subscapulară a articulaţiunei scapulo-umerale) următoarele burse:

1. *Bursa subdeltoidiană (Bursa subdeltoidea)* e situată între faţa profundă a deltoidului şi tuberozitatea mare a umerului. Ea comunică adese cu următoarea.

2. *Bursa subacromială (Bursa subacromialis)* e situată între acromion şi ligamentul acromio-coracoidian de o parte şi capsula articulaţiunii de altă parte. Inflamaţia acestor burse *(periartrite)* poate da o limitare a mişcărilor.

3. *Bursa subcoracoidiană (Bursa sucoracoidea)* e situată sub apofiza coracoidă, între această apofiză şi capsula articulară.

4. *Bursa ligamentului coraco-clavicular (Bursa ligamenti coracoclavicularis)* e situată între ligamentul conoid şi trapezoid.

5. *Bursa muşchiului coraco-brachial (Bursa musculi coracobrachialis)* este situată între muşchiul coraco-brachial si subscapular.

6. *Bursa posterioară a muşchiului dorsalul mare (Bursa m. latissimi dorsi)* este situată între tendonul dorsalului mare şi rotundul mare.

7. *Bursa anterioară a muşchiului dorsalului mare*, situată pe faţa anterioară a tendonului, între el şi muşchiul biceps.

8. *Bursa pectoralului mare (Bursa musculi pectoralis maioris)* e situată pe faţa posterioară a tendonului muşchiului, între el şi biceps.

9. *Bursa pectoralului mic (Bursa m. pectoralis minoris)* e situată între tendonul lui şi apofiza coracoidă.

10 *Bursa sub-spinosului (Bursa musculi infraspinati)* e situată între tendon şi capul umeral.

11. *Bursa sub-cutanată acromială* se găseşte sub piele, în dreptul acromionului; ea există la muncitorii ce poartă pe umăr greutăţi.

Scanned with OKEN Scanner

Bursele seroase dela cot. La cot găsim mai multe burse dintre care cea a bicepsului este mai importantă.

1. *Bursa radială a bicepsului (Bursa bicipitoradialis)* este situată între tuberozitatea bicipitală şi tendonul bicepsului.

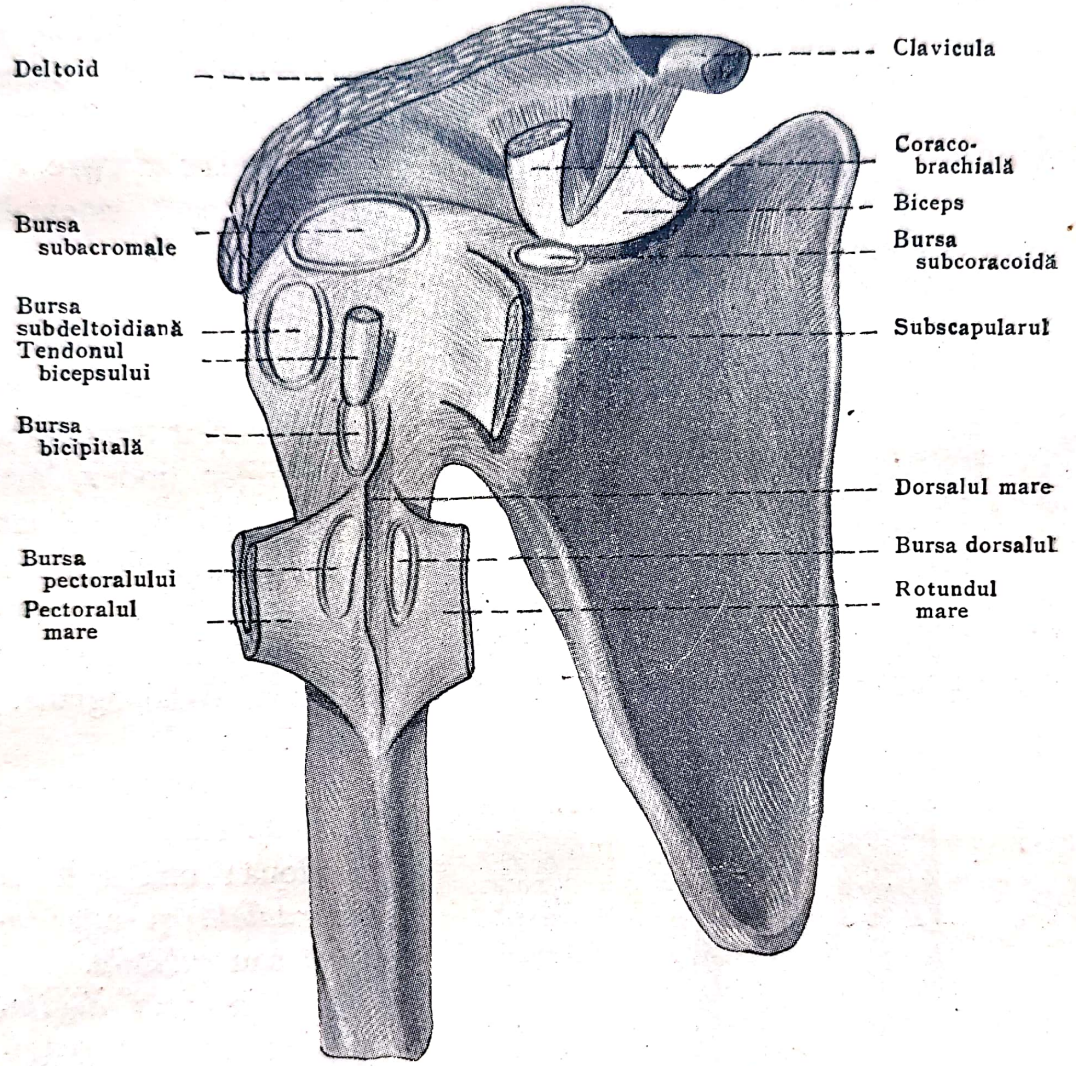

Fig. 708.

2. *Bursa cubitală interosoasă (Bursa cubitalis interossea)* e situată între tendonul bicepsului (înafară) şi coarda ligamentoasă a lui Weitbrecht (înăuntru).

3. *Bursa intratendinoasă olecraniană (Bursa intratendinea olecrani)* este situată între fascicolele tendonului tricipital.

4. *Bursa sub-tendinoasă olecraniană (Bursa subtendinea olecrani)* e situată înaintea tendonului tricepsului (între tendon şi capsulă).

5. *Bursa anconeului (Bursa m. anconaei)* e situată sub originea muşchiului.

6. *Bursele subcutanate* se găsesc sub piele la nivelul olecranului *(Bursa subcutanea olecranii)*, la nivelul epitrochleiei şi a epicondilului *(Bursa subcutanea epicondyli lateralis şi medialis)*.

7. Mai există burse cu mult mai rare pe faţa profundă a muşchilor radiali (întâi şi al doilea), şi a cubitalului posterior.

Tecile sinoviale ale tendoanelor flexorilor. De tendoanele flexorilor sunt anexate nişte teci sinoviale, destinate să uşureze alunecarea acestor tendoane.

Dispoziţiunea generală a acestor teci sinoviale e aceea, pe care am văzut-o la generalităţi După întinderea lor, ele sunt împărţite în teci sinoviale digitale şi teci sinoviale digito-carpiene. (Testut.) Tendonul palmarului mare posedă o teacă sinovială specială.

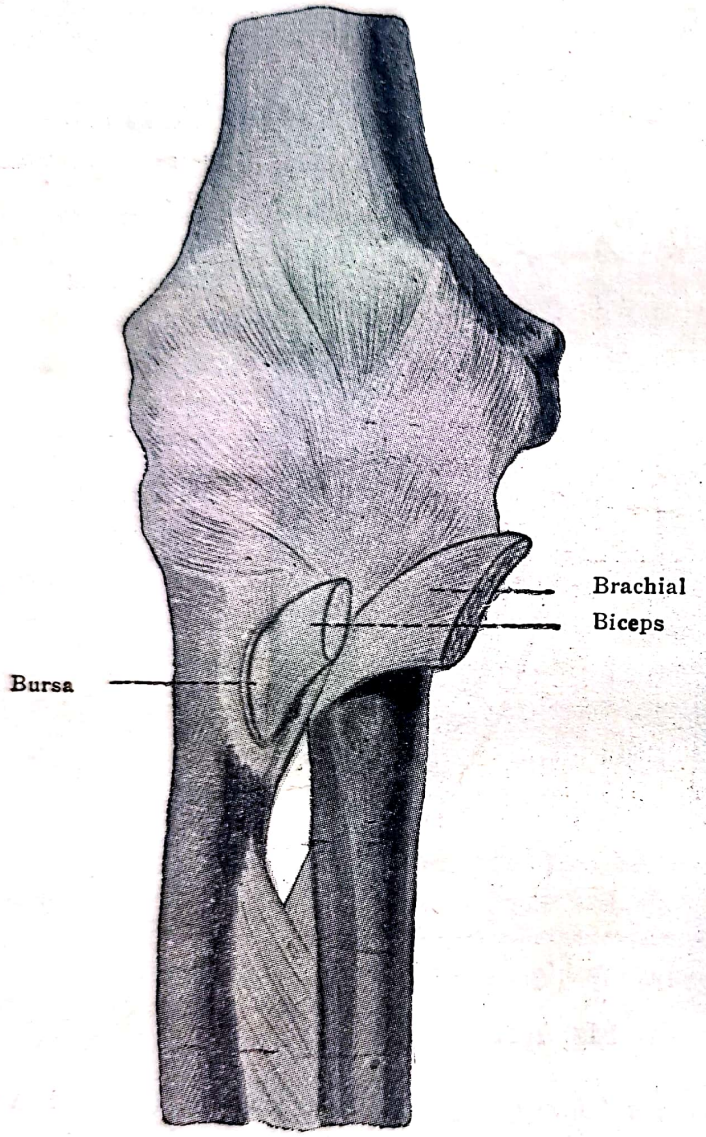

Fig. 709.

a) SINOVIALELE TENDINOASE DIGITALE *(vaginae tendinum digitales)* sunt anexate celor trei degete dela mijloc (index, medius şi inelar); ele iau naştere la nivelul bazei falangei a treia şi se întind până la articulaţia metacarpo-falangiană. (Fig. 711.)

b) SINOVIALELE DIGITO-CARPIENE sunt în număr de două: una *externă* sau *radială* şi alta *internă* sau *cubitală*.

1. *Sinoviala digito-carpiană externă (vagina tendinis musculi flexoris pollicis longi)* ia naştere la nivelul bazei celei de a doua falangă a degetului mare de acolo merge, înconjurând tendonul lungului flexor al policelui, trece pe sub ligamentul inelar şi se întinde până la un centimetru deasupra ligamentului inelar.

2. *Sinoviala digito-carpiană internă (vagina tendinum mm. flexorum communium)* este şi mai caracteristică în dispoziţiunea ei. Ia naştere la nivelul bazei celei de a treia falangă a degetului mic şi de acolo merge până la palmă, înconjurând cele două tendoane

flexoare ale degetului mic. In regiunea palmei ea se lărgeşte mult şi îmbracă în acelaş timp şi tendoanele flexoare ale inelarului, mediului şi indexului, iar de aci trece prin canalul radio-carpian, pe sub ligamentul inelar şi se sfârşte cam la acelaş nivel cu cea externă.

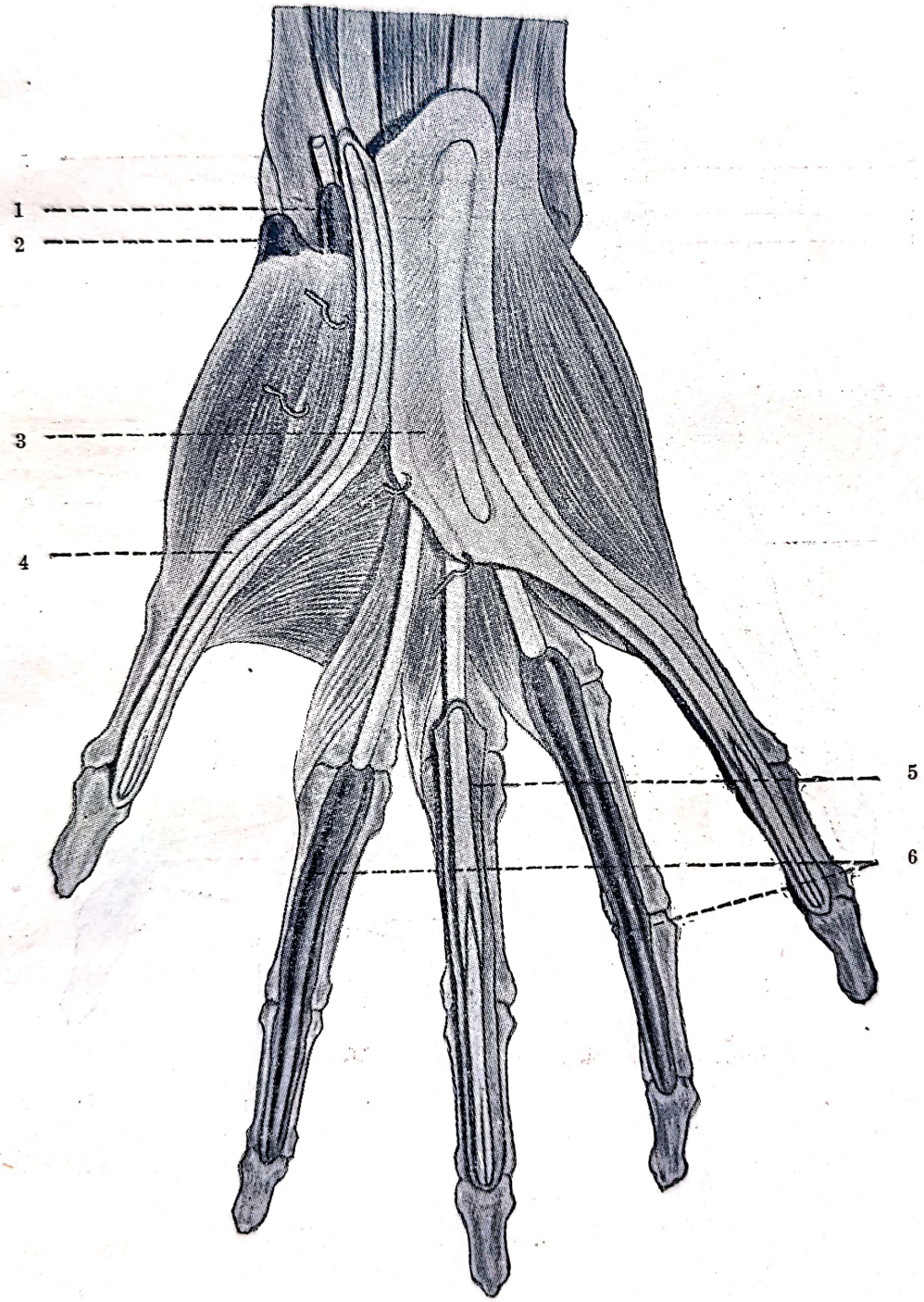

Fig. 710.

1 = Sinoviala palmarului (injectată); 2 = Sinoviala lungului abductor (injectată); 3 = Sinoviala digito-carpiană (deschisă); 4 = Sinoviala digito-carpiană (deschisă); 5 = Sinovială digitală (deschisă); 6 = Sinoviale digitale (injectate).

Scanned with OKEN Scanner

C) TEACA SINOVIALĂ A PALMARULI MARE. *(Bursa musculi flexoris carpi radialis)* înveleşte tendonul palmarului mare, în culisa lui osteo-fibroasă; trebue notat că şi cubitalul anterior posedă o asemenea bursă *(bursa musculi flexoris carpi ulnaris).*

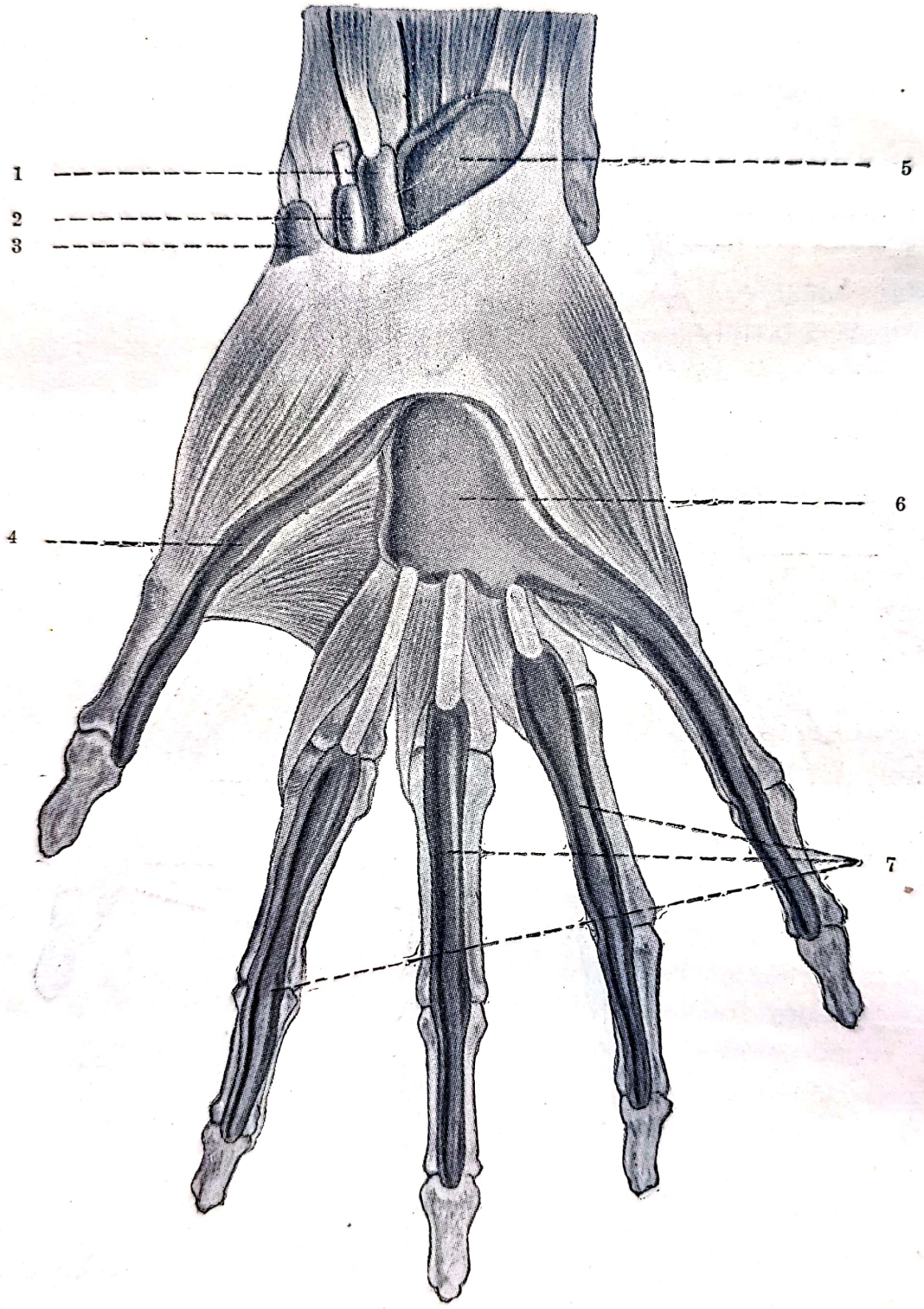

Fig. 711.

1 = Sinoviala digito-palmară externă; 2 = Sinoviala palmarului mare; 3 = Sinoviale abductorului lung; 4 = Sinoviala digito-carpiană externă; 5 = Sinoviala digito-carpiană internă; 6 = Sinoviala digito-carpiană internă; 7 = Sinoviale digitale.

Scanned with OKEN Scanner

Tecile sinoviale ale tendoanelor extensorilor. Am văzut care sunt culisele, prin care trec tendoanele extensorilor la gâtul mânei. Fiecare din aceste culise posedă o sinovială, menită să favorizeze alunecaren tendonului.

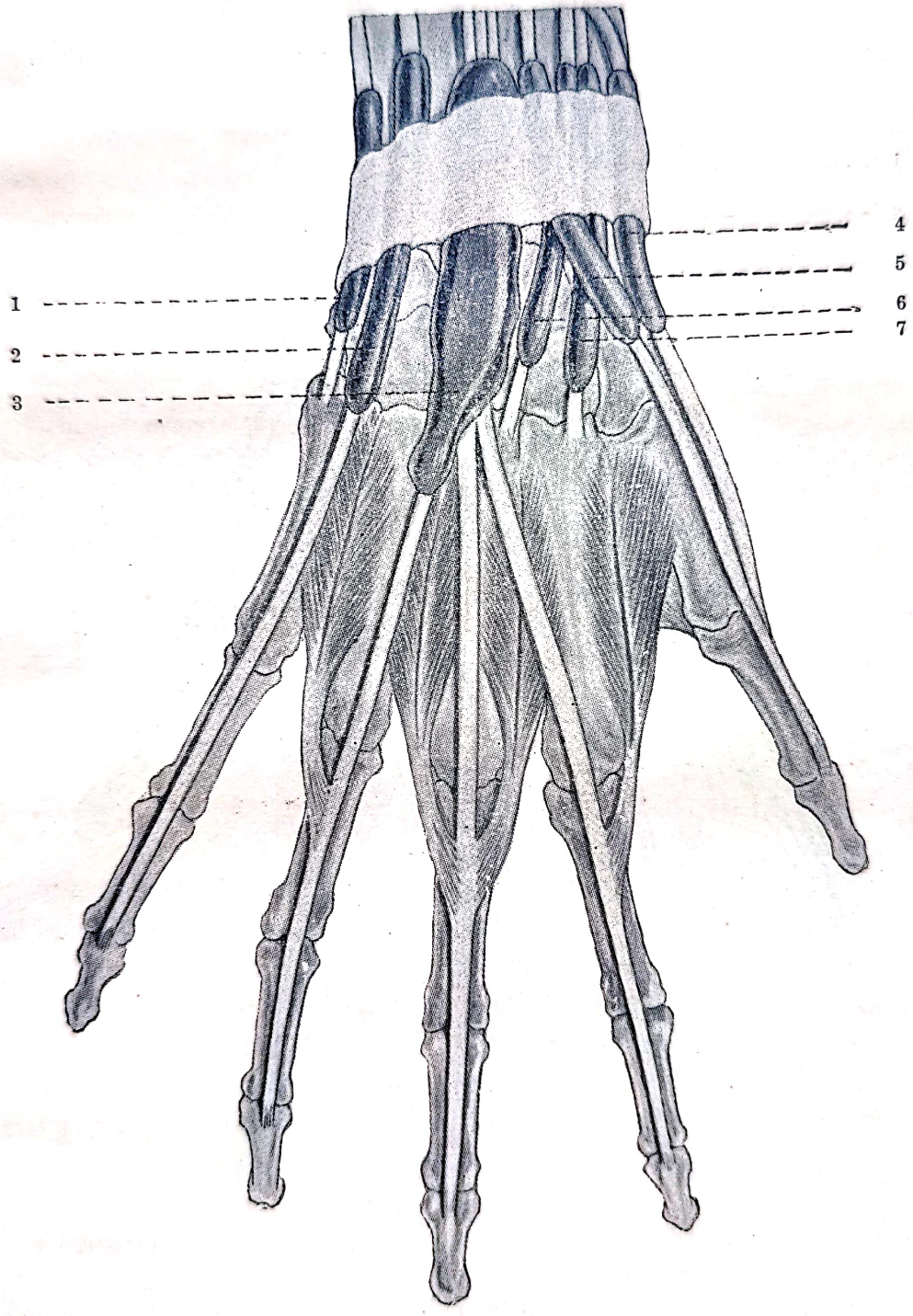

Fig. 712.

1 = Sinoviala cubitalului; 2 = Sinoviala extensorului V; 3 = Sinoviala extensorilor; 4 = Sinoviala lungului abductor și scurtului extensor; 5 = Sinoviala scurtului extensor; 6 = Sinoviala radialului I; 7 = Sinoviala radialului II.

Scanned with OKEN Scanner

Aceste sinoviale depăşesc în sus şi în jos ligamentul inelar, nu ajung însă nici odată până la degete, ca cele anterioare; sinoviala a patra, cea anexată extensorului comun, se scoboară până la mijlocul metacarpului. (Fig. 713.)

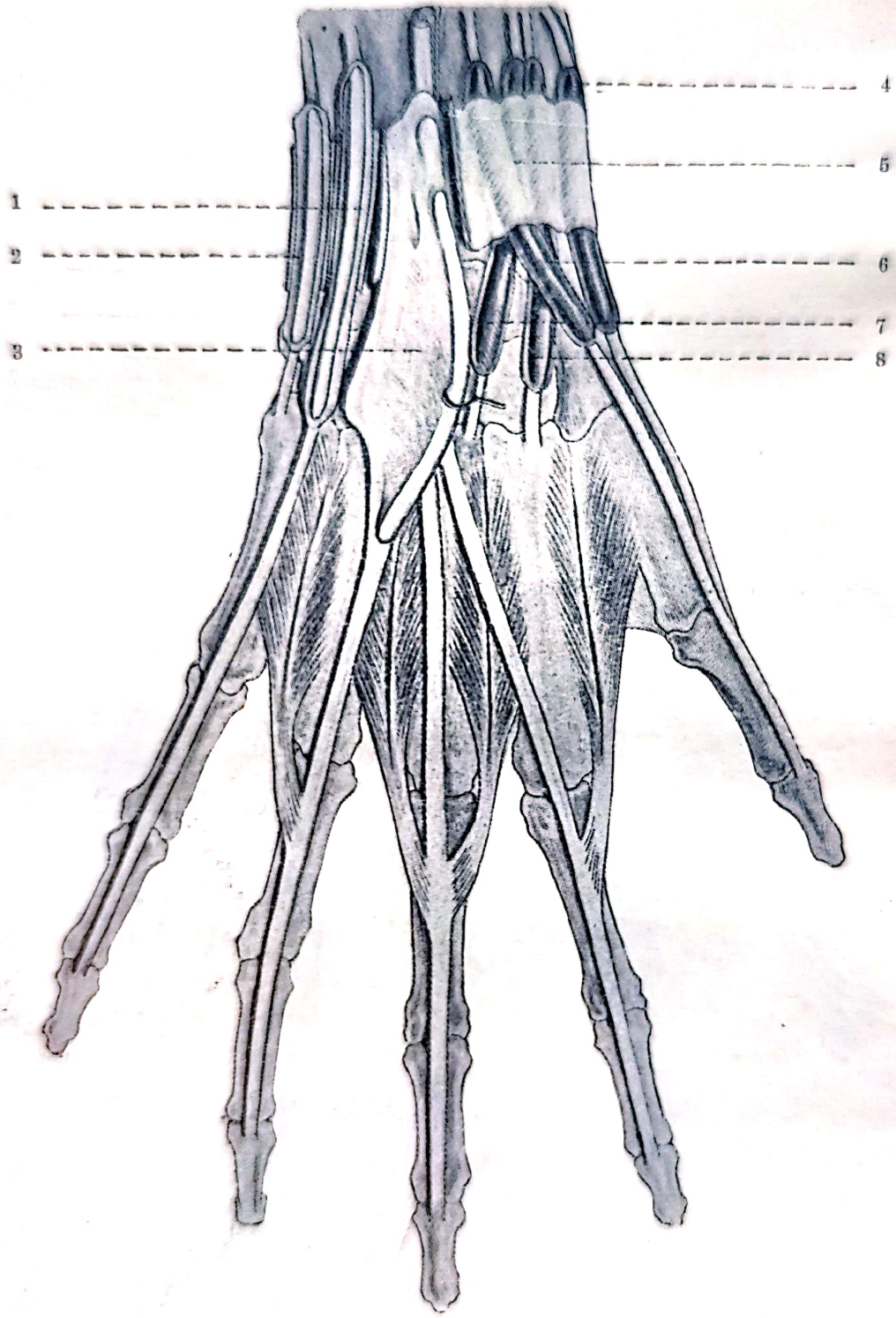

Fig. 713.

În dreapta se văd sinovialele injectate, în stânga deschise.

1 = Sinoviala extensorului V; 2 = Sinoviala cubitalului; 3 = Sinoviala extensorului; 4 = Sinoviala lungului abductor şi scurtului extensor; 5 = Ligament inelar; 6 = Sinoviala lungului extens.; 7 = Sinoviala radialului I; 8 = Sinoviala radialului II.

Scanned with OKEN Scanner

Aceste sinoviale depăşesc în sus şi în jos ligamentul inelar, nu ajung însă nici odată până la degete, ca cele anterioare; sinoviala a patra, cea anexată extensorului comun, se scoboară până la mijlocul metacarpului. (Fig. 713.)

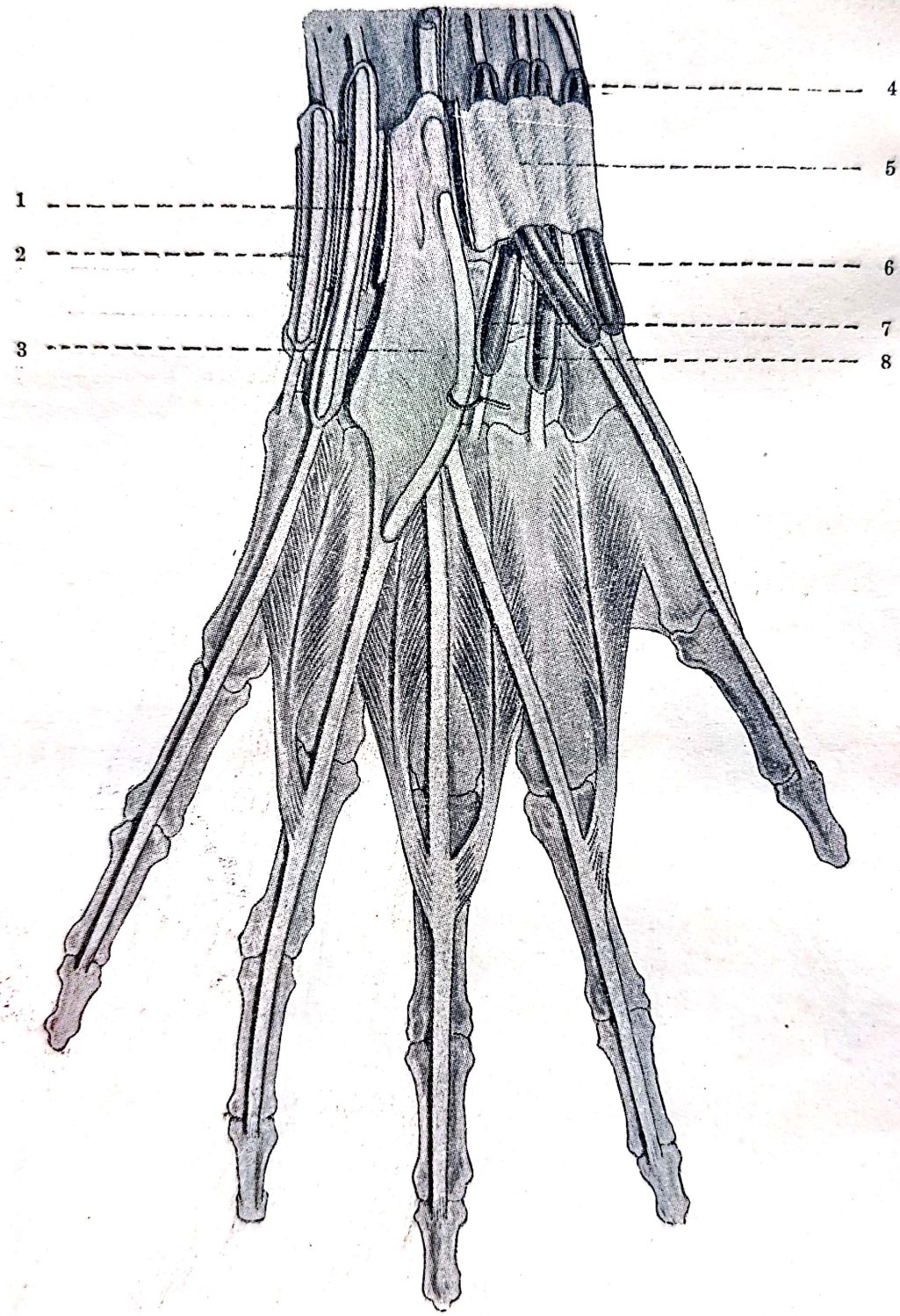

Fig. 713.

În dreapta se văd sinovialele injectate, în stânga deschise.

1 = Sinoviala extensorului V; 2 = Sinoviala cubitalului; 3 = Sinoviala extensorului; 4 = Sinoviala lungului abductor şi scurtului extensor; 5 = Ligament inelar; 6 = Sinoviala lungului extens.; 7 = Sinoviala radialului I; 8 = Sinoviala radialului II.

Scanned with OKEN Scanner

Aceste sinoviale urmărite dinafară înăuntru sunt următoarele:

1. *Sinoviala lungului abductor şi a scurtului extensor ol policelui (vagina tendinum mm. abductoris longi et extensoris brevis policis).*

2. *Sinoviala tendoanelor radialilor (vagina tendinum mm. extensorium carpi radialium),*

3. *Sinoviala lungului extensor al policelui (vagina tendinis m. extensoris pollicis longi).*

4. *Sinoviala tendoanelor extensorului comun şi a extensorului indexului (vgina tendinum mm. ostensoris digitorum comunis et extensoris indices).*

5. *Sinoviala extensorului degetului mic (vagina tendinis m. extensoris digiti quinti).*

6. *Sinoviala cubitalului posterior (vagina tendinis m. extensoris carpi ulnaris.*

Alte burse seroase. Înafară de bursele seroase descrise, mai găsim la antebraţ: bursa dintre radiali, lungul abductor şi scurtul extensor, bursa dintre cei doi radiali; apoi mai există o serie de burse inconstante: burse subcutanate metacarpo-falangiane dorsale şi burse subcutanate digitale dorsale.

7° MUŞCHII MEMBRULUI INFERIOR.

Muşchii membrului inferior se repartizează în patru grupe corespunzătoare segmentelor mari ale acestui membru: A) *muşchii basinului,* B) *muşchii coapsei,* C) *muşchii gambei,* C) *muşchii piciorului.*

MUŞCHII BASINULUI.

Aceşti muşchi iau naştere pe basin şi se sfârşesc pe femur (trochanterul mare sau în vecinătatea lui); ei sunt în număr de nouă: *fesierul mare, fesierul mic, fesierul mijlociu, piramidalul, obturatorul intern, obturatorul extern, cei doi gemeni* şi *pătratul crural.* Din cauza inserţiunilor lor, ei mai sunt numiţi şi muşchi *pelvi-trochanteriani.* Tot acum com studia şi *tensorul fasciei lata,* care este o porţiune a muşchiului fesierul mijlociu. Intre muşchii basinului se găseşte şi *psoasul iliac;* cum el face parte şi din muşchii regiunii posterioare a abdomenului, l-am studiat acolo.

Fesierul mare. *(M. glutaeus maximus).* Fesierul mare este cel mai superficial muşchi al regiunii; în acelaşi timp e şi cel mai voluminos Muşchiul este format din fascicole groase şi paralele, (Fig. 715), care pot fi văzute uneori sub piele şi care au importanţa lor în technica operatorie a acestei regiuni.

INSERŢIUNI. Acest muşchi ia naştere: 1) pe câmpul mic osos, situat înapoia liniei semicirculare a fosei iliace externe şi pe porţiunea respectivă a crestei iliace 2) pe ligamentul sacro-tuberos (marele ligament sacro-sciatic) 3) pe părţile laterale ale sacrului şi ale coccigelui. 4) pe aponevroza dorso-lombară, Fibrele musculare, care pleacă de pe această mare suprafaţă de orgine, se grupează in fascicole, care rămân separate prin despărţitori aponevrotice; corpul muscular merge în jos şi înafară, si se termină pe tractul iliotibial, pe creasta fesieră (ramura de trifurcaţie externă a liniei aspre a femurului) şi pe tuberculul, numit trochanterul al treilea. Fascicolele musculare cele mai inferioare se inseră pe fascia de inveliş a coapsei (fascia lată). Muşchiul contribuie să dea forma fesei, dar proeminenţa ei e datorită mai ales grăsimei subcutanate. Fesierul mare prezintă aproape de trocanterul mare, o apo-

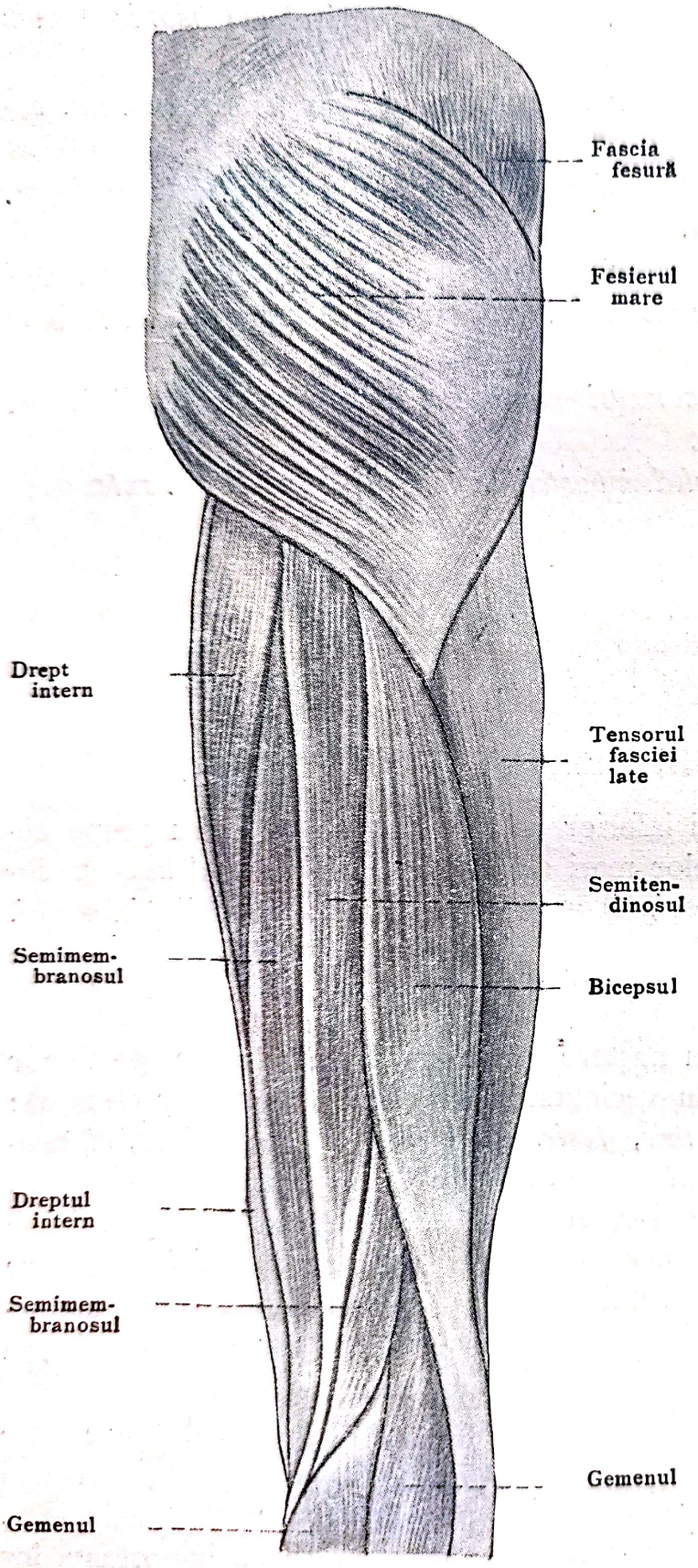

Fig. 714.

nevroză, care la suprafaţa corpului se prezintă ca o depresiune *(fossa trocanterică)*. Această depresiune apare şi mai evidentă când muşchiul este contractat. Când muşchiul este relaxat (fie în staţiune verticală, fie în răsturnarea corpului înapoi) fesa are o formă patrulateră şi este moale.

RAPORTURI. Fesierul mare acoperă ceilalţi muşchi ai basinului, scobitura sciatică mare cu vasele şi nervii, ce ies prin ea, marele trochanter, ischionul cu muşchii ce se inseră pe ei. Tendonul fesierului alunecă pe trochanter şi pe ischion, prin ajutorul a două burse seroase.

Faţa superficială a muşchiului este acoperită de piele şi un strat de grăsime foarte groasă.

Fig. 715.

Fesierul mare.

Muşchiul are o formă rombică şi ca atare are patru margini. Două din marginile lui şi anume cea externă şi cea internă, sunt aproape verticale şi răspund liniilor de inserţiune osoasă. Celelalte două sunt oblice; marginea inferioară este încrucişată transversal, în treimea mijlocie de plica fesieră; marginea superioară aderă de fascia fesierului mijlociu.

Plica fesieră. Plica fesieră este un şanţ transversal, care separă fesa de coapsă; ea nu răspunde marginei inferioare a fesierului mare, pe care o încrucişează. Această plică rezultă din proeminenţa, pe care o formează muşchii fesieri şi din aderenţa în partea internă a pielei de ischion.

In mers, plica fesieră dispare în membrul mobil şi se accentuiază în cel staţionar.

ACŢIUNE. Fesierul mare este extensor, abductor şi rotator înafară a coapsei. El este cel mai puternic extensor; puterea rotatoare e mult mai mică, cea abductoare şi mai mică. Când femurul este fixat prealabil el întinde (ridică) basinul pe femur.

Rolul lui în staţiunea bipedă nu este încă bine lămurit. În general se admite că în mersul obişnuit, el este inactiv; în caz de paralizie, mersul este

posibil. Muşchiul devine activ numai în mersul îngreuiat, ca de exemplu pe un teren ascendent, în urcarea unei scări, în ridicare de pe un scaun, în călărit, dans, fugă, salt. Tot aşa de controversat este rolul lui în staţiunea verticală. În staţiunea obişnuită el este relaxat. În această stare, centrul de gravitale trece înapoia liniei bicotiloidiane, astfel că puterea care intervine este reprezentată prin ligamentul ilio-femural şi psoas-iliac; imediat însă, ce corpul tinde să cadă înainte, el se contractă. Aşa se explică de ce în poziţiunea militară el este contractat. În această poziţiune corpul este împins înainte şi centrul de greutate tinde să cadă înaintea articulaţiei coxofemurale, genunchiului şi piciorului; contracţiunea muşchiului restabileşte echilibrul. Cei doi muşchi prin apropierea lor pot ajuta acţiunea sfincterului extern anal; deasemenea contracţiunea lor simultană împinge basinul înainte ca în mişcările de coit. (Siegelbauer, Braus.)

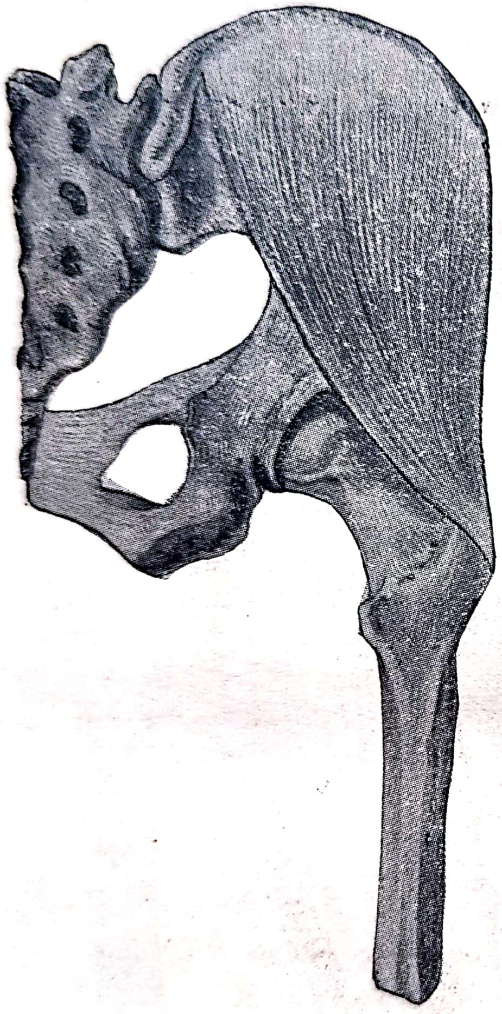

Fig. 716.
Muşchiul fesierul mijlociu.

INERVAŢIUNE. Este iuervat de o ramură a fesierului inferior.

Fesierul mijlociu. *(M. Glutaeus medius)*. Fesierul mijociu este un muşchi triunghiular, acoperit în parte de fesierul mare, în parte de fascia fesieră.

INSERŢIUNI. El se inseră pe câmpul osos, cuprins între cele două linii semicirculare ale fosei iliace şi pe porţiunea respectivă a crestei iliace, până la spina iliacă anterosuperioare; 2) pe faţa profundă a fasciei, care îl acoperă. De la această suprafaţă de inserţiune, fibrele musculare converg către marele trochanter şi se inseră pe faţa lui externă (dealungul unei linii oblice în jos şi înainte).

RAPORTURI. Fesierul mijlociu acoperă fosa iliacă şi fesierul mic; este acoperit de fesierul mare, fascia fesieră şi tensorul fasciei late. Marginea lui posterioară vine în raport cu piramidalul. O bursă seroasă înlesneşte alunecarea tendonului pe marele trochanter.

ACŢIUNE. Când muşchiul se contractă în totalitate, fesierul mijlociu ca şi cel mic este abductor şi decî antagonist al adductorilor. El este deasemenea un rotator înăuntru (pronator) puternic.

Scanned with OKEN Scanner

Când diferitele lui fascicole se contractă izolat, ele au funcțiuni deosebite. Din cele spuse la constituția lui, se vede că mușchiul are fascicole anterioare situate înaintea centrului de rotire al femurului și posterioare situate înapoi. Fascicolele anterioare, ce se îndreaptă în jos și înapoi sunt abductoare și rotatoare înăuntru; fascicolele posterioare, care sunt oblice în jossi înainte, sunt abductoare și rotatoare înafară; fascicolele mijlocii, cu o direcțiune net transversală, sunt numai abductoare. Când mușchiul se contractă în totalitate, el este abductor și rotator înăuntru, căci fascicolele anterioare sunt cele mai puternice și primează în acțiune asupra celorlalte.

Când își ia punctul fix pe femur, el ridică basinul.

In mers el are o acțiune foarte importantă. In timpul al doilea al mersului, când corpul repauzează pe un singur picior, contracțiunea lui și a micului fesier apleacă basinul de acea parte. Când el împreună cu următorul, sunt paralizați, mersul devine foarte greu.

INERVAȚIUNE. E inervat din o ramură din fesierul superior.

Fesierul mic *(M. glutaeus minimus)*. Fesierul mic este un mușchi triunghiular, situat sub precedentul.

INSERȚIUNI. El se inseră pe câmpul osos al fosei iliace externe, situat înaintea liniei semicirculare anterioare; de acolo fibrele converg spre un tendon puternic, care se inseră pe marginea anterioară a marelui trochanter.

RAPORTURI. Este acoperit de fesierul mijlociu și acoperă fosa iliacă externă, capsula articulară și tendonul reflectat al dreptului anterior.

ACȚIUNE. Are aceiași acțiune ca și fesierul mijlociu.

INERVAȚIUNE. E aceiași ca și a precedentului.

Piramidalul basinului. *(M. piriformis)*. Piramidalul este un mușchi alungit, de formă triunghiulară, având baza în basin, iar vârful la marele trochanter.

INSERȚIUNI. El se inseră în interiorul basinului, pe fața anterioară a sacrului, în vecinătatea găurilor sacrate (a 2-a a 3-a și a 4-a). Fibrele musculare merg înafară, ies din basin prin marea scobitură sciatică și se termină printr'un tendon pe marginea superioară a marelui trochanter.

RAPORTURI. Mușchiul are două porțiuni: una în basin sau *intra pelviană* și cealaltă la fesă, *extra pelviană*. In basin, el răspunde înapoi osului sacrat, iar înainte rectului. La fesă, e situat între fesierul mijlociu și gemenul superior, fiind acoperit de fesierul mare.

Orificiul supra- și sub-piramidală. Mușchiul piramidal, trecând

prin scobitura sciatică mare nu o umple complet; deasupra şi dedesubtul lui rămân două spaţii. Cel care se găseşte deasupra muşchiului, adică între el şi marea scobitură sciatică, poartă numele de *orificiul* sau *canalul supra-piramidal (foramen supra-piriformis)*; prin el trec vasele fesiere şi nervul fesier superior. Cel care se găseşte dedesubtul lui, poartă numele de *orificiul* sau *canalul sub-piramidal (foramen infra-piriforme)* prin el trec vasele ischiatice şi nervii fesieri inferiori, vasele şi nervii ruşinoşi, marele nerv sciatic şi micul nerv sciatic (cutanat posterior).

ACŢIUNE. Acest muşchi ca şi toţi muşchii pelvi-trochanteriani rotează coapsa înafară. El este şi un abductor.

Piramidalul poate duce membrul în abducţie şi în extensie.

INERVAŢIUNE. E inervat de nervul piramidal din plexul sacrat).

Gemenii pelvieni *(Mm. gemelli)*. Gemenii sunt doi muşchi turtiţi, care însoţesc porţiunea extrapelviană a obturatorului intern. După situaţiunea lor faţă de acest tendon unul este superior şi altul inferior.

INSERŢIUNE. Gemenul superior se inseră pe spina sciatică, cel inferior pe tuberozitatea ischionului. Fibrele musculare merg înafară, se unesc prin marginile corespunzătoare şi formează un şanţ, prin care trece tendonul obturatorului intern. Fibrele musculare se termină pe tendonul obturatorului.

RAPORTURI. Are aceleaşi raporturi ca şi porţiunea extrapelviană a obturatorului intern. Din cauza raporturilor intime cu muşchiul obturator, mulţi autori îi consideră ca nişte fascicole ale obturatorului intern.

ACŢIUNE. Sunt rotatori înafară.

INERVAŢIUNE. Sunt inervaţi de ramuri din plexul sacrat.

Obturatorul intern. *(M. obturator internus)*. Obturatorul intern este un muşchi turtit şi radiat, întins de la gaura obturatoare la marele trochanter.

INSERŢIUNI. El se inseră pe faţa internă a membranei obturatoare şi pe periferia osoasă a gaurei obturatoare. De la origină, corpul muscular merge înapoi şi înafară, spre mica scobitură sciatică, unde îşi schimbă direcţiunea, îndreptându-se înainte şi formând un unghiu aproape drept, cu prima porţiune; se termină printr'un tendon, pe partea cea mai ridicată a cavităţii digitale a marelui trochanter.

RAPORTURI. In basin *(porţiunea intrapelviană)* acest muşchi

prezintă raporturi foarte importante. 1. El acopere membrana obturatoare şi cadrul osos înconjurător; 2. el formează păretele extern al unei regiuni perineale, numită fosa isnhio-rectală; păretele intern al acestei fose e format de muşchiul ridcător anal.

Inafară de basin *(porţiunea extrapelviană)* e acoperit de fesierul mare, marele şi micul nerv sciatic şi vasele fesiere inferioare (ischiatice); am văzut mai sus, că el merge între cei doi gemeni şi că împreună cu ei acopere capsula articulară.

Acţiune. Imprimă coapsei o puternică mişcare de rotaţiune înafară.

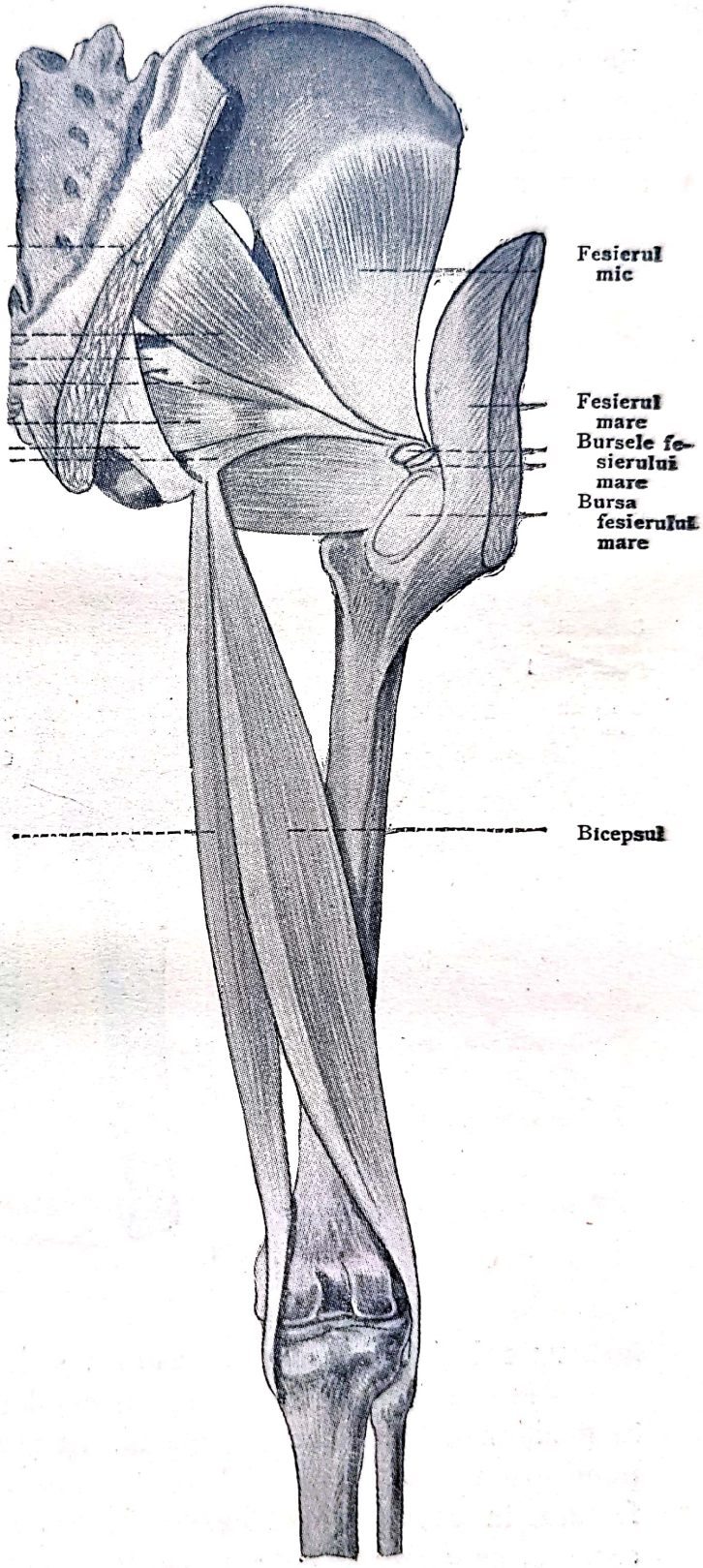

Fig. 717.

INERBAŢIUNE. E inervat de nervul obturatorului intern, ramură din plexul sacrat.

Obturatorul extern. *(M. obturatorius externus).* Obturatorul extern este un muşchi turtit şi radiat, ce pleacă de pe faţa externă a membranei obturatoare la marele trochanter.

INSERŢIUNI.. El se inseră pe faţa externă a cadrului osos al găusei obturatoare. Fibrele musculare trec pe sub colul femural, merg pe faţa posterioară a articulaţiei şi se termină printr'un tendon în fundul cavităţii digitale a marelui trochanter.

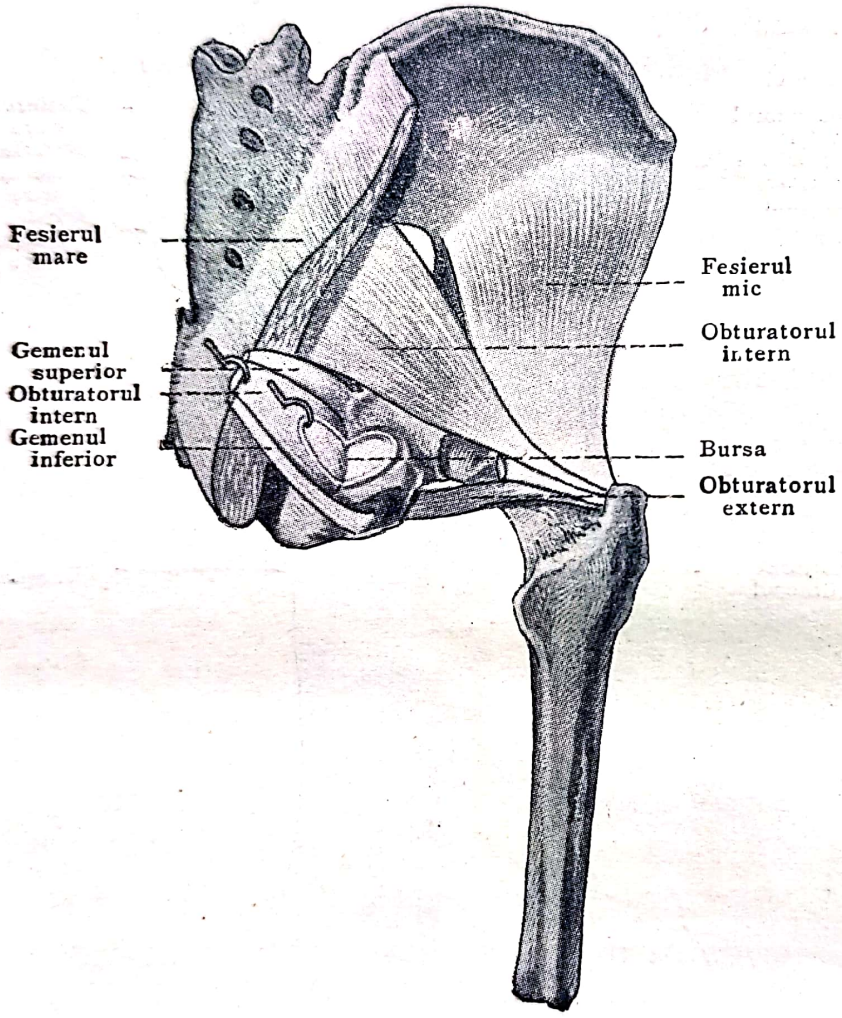

Fig. 718.

RAPORTURI. Obturatorul extern este muşchiul cel mai ascuns al corpului omenesc- Spre a-l vedea trebue să tăiem toţi muşchii care-l înconjoară. Inainte e acoperit de psoas-iliac, pectineu şi aductori; înapoi e acoperit pătratul crural.

ACŢIUNE. Obturatorul extern este un rotator al coapsei înafară. El are însă un rol şi mai important asupra articulaţiunii coxo-femurale.

Am văzut că el trece pe sub colul femural, pe care-l menţine în poziţiunea lui. Şi acest muşchi, ca şi ceilalţi învecinaţi articulaţiunii (psoas-iliac, piramidal etc.), contribuie la menţinerea capului femural în cavitatea cotiloidă şi la tragerea înafară a porţiunii din capsulă, care riscă să fie prinsă în timpul mişcării.

INERVAŢIUNE. E inervat de o ramură din nervul obturator (plexul lombar).

Pătratul crural. *(M. quadratus femoris).* Pătratul crural este un muşchi scurt, patrulater, mergând transversal pe partea posterioară a articulaţiunii coxo-femurale.

INSERŢIUNE. El pleacă de pe tuberozitatea ischiatică, iar înafară se termină pe creasta intertrochanteriană.

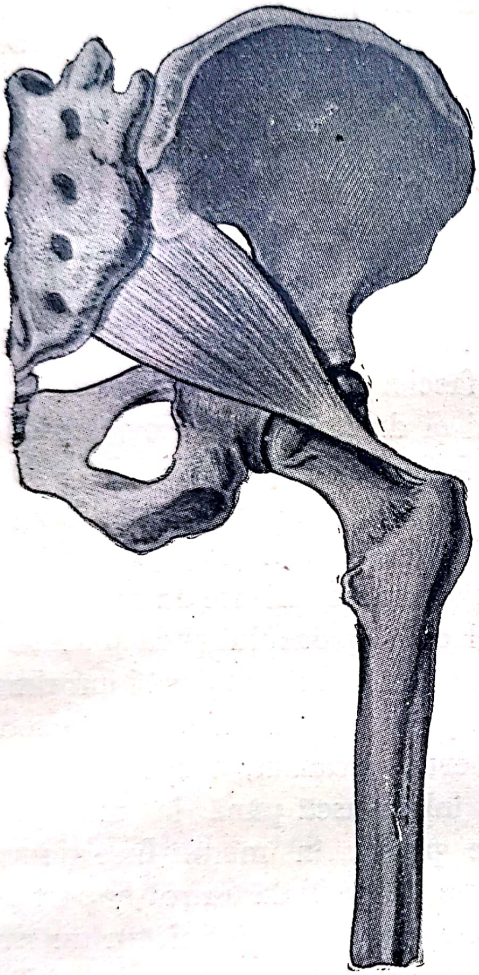

Fig. 719.
Muşchiul piramidal.

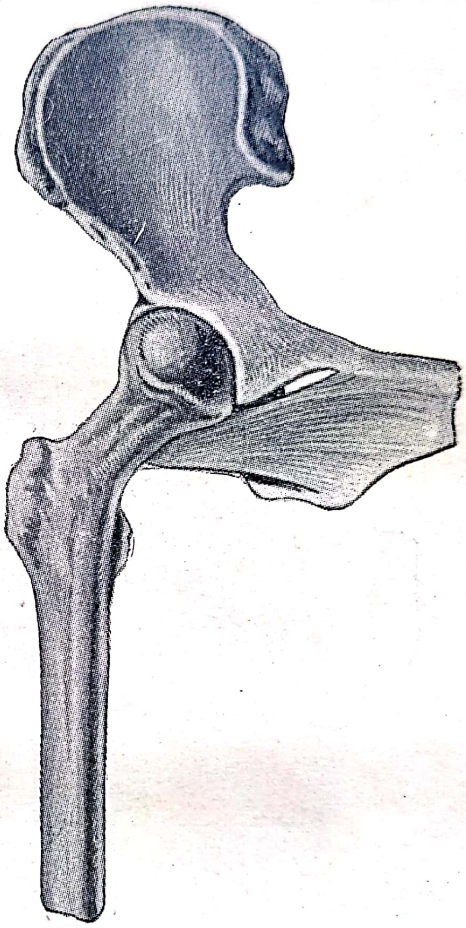

Fig. 720.
Obturatorul extern.

RAPORTURI. El acoperă capsula articulară şi tendonul obturatorului extern; este în raport înapoi cu fesierul mare; marginea superioară e în raport cu gemenul inferior, iar cea inferioară cu adductorul mare.

ACŢIUNE. Este un puternic rotator înafară a coapsei.

INERBAŢIUNE. E inervat de o ramură din plexul sacrat

Tensorul fasciei late. *(M. tensor fasciae latae).* Este un muşchi patrulater, situat la unirea părţii externe a fesei, cu faţa anterioară

a coapsei. Deşi din punct de vedere topografic aparţine mai mult coapsei, el este studiat acum, fiind o dependinţă a muşchiului fesierul mijlociu.

Inserţiuni. In sus se inseră pe spina iliacă antero-superioară şi pe scobitura de sub ea; de aci fibrele merg înjos şi înapoi, continuându-se la unirea treimei mijlocii cu treimea inferioară a coapsei, cu fascicolele tendinoase, ce se duc într'o formaţiune, numită *tractul ilio-tibial,* situată în fascia de înveliş a coapsei sau fascia lata (vezi fasciile şi aponevrozele membrului inferior). Corpul muscular e cuprins într'o dedublare a fasciei.

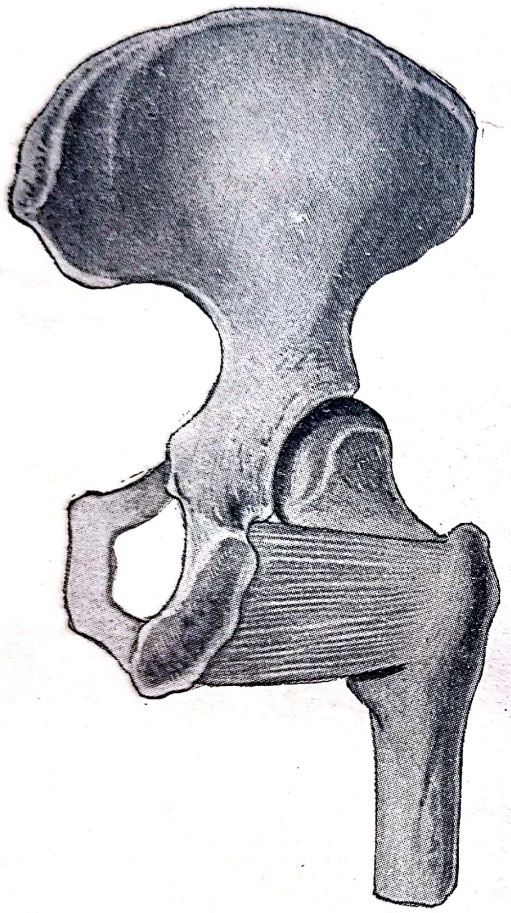

Fig. 721.

Patratul crural.

Raporturi. Răspunde superficial fasciei de înveliş, înainte croitorului şi dreptului anterior, iar înapoi fesierului mijlociu.

Acţiune. Acest muşchi trage fascia femorală, ducând coapsa înafară (abducţie). El are un traiect paralel cu al psoasului şi ca şi acesta, poate flexa coapsa şi să-i imprime o mişcare de flexiune. Când psoasul este paralizat, tensorul poate să-l înlocuiască până la un oarecare punct, în mers. Inserţiunea lui pe fascie îi dă un rol important în menţinerea corpului într'un singur picior, căci în aceasta poziţiune prin contracţiunea muşchiului, corpul se apleacă de aceeaşi parte şi restabileşte echilibrul.

Fasciile muşchilor fesieri *(vezi fasciile şi aponecrozele membrului inferior).*

MUŞCHII COAPSEI.

Muşchii coapsei sunt prupaţi în trei regiuni:

A) *Regiunea anterioară* cu muşchii extensori.

B) *Regiunea posterioară* cu muşchii flexori.

C) *Regiunea internă* cu muşchii adductori. Cele trei grupe

musculare sunt separate prin trei despărţitoare intermusculare, ce provin din fascia de înveliş a coapsei.

A) **Muşchii regiunii anterioare.** Aceasta regiune e formată din doi muşchi: *croitorul şi quadricepsul crural.* Din punct de vedere topografic în acest grup intră şi *tensorul fasciei late;* pentru motivele pe care le-am arătat mai sus, acest muşchi a fost studiat la muşchii basinului. In ceace priveşte raporturile lor, tensorul şi cu croitorul sunt superficiali, pe când quadricepsul e profund.

CROITORUL. *(M. sartorius.)* Este un muşchi lung (cel mai lung din corp), care străbate în diagonală regiunea anterioară a coapsei. (Fig. 752.)

INSERŢIUNI. El se inseră în sus pe spina iliacă antero-superioară; de aci fibrele merg în jos şi înăuntru, ocolesc vastul medial şi condilul medial al femurului şi se termină pe faţa in-

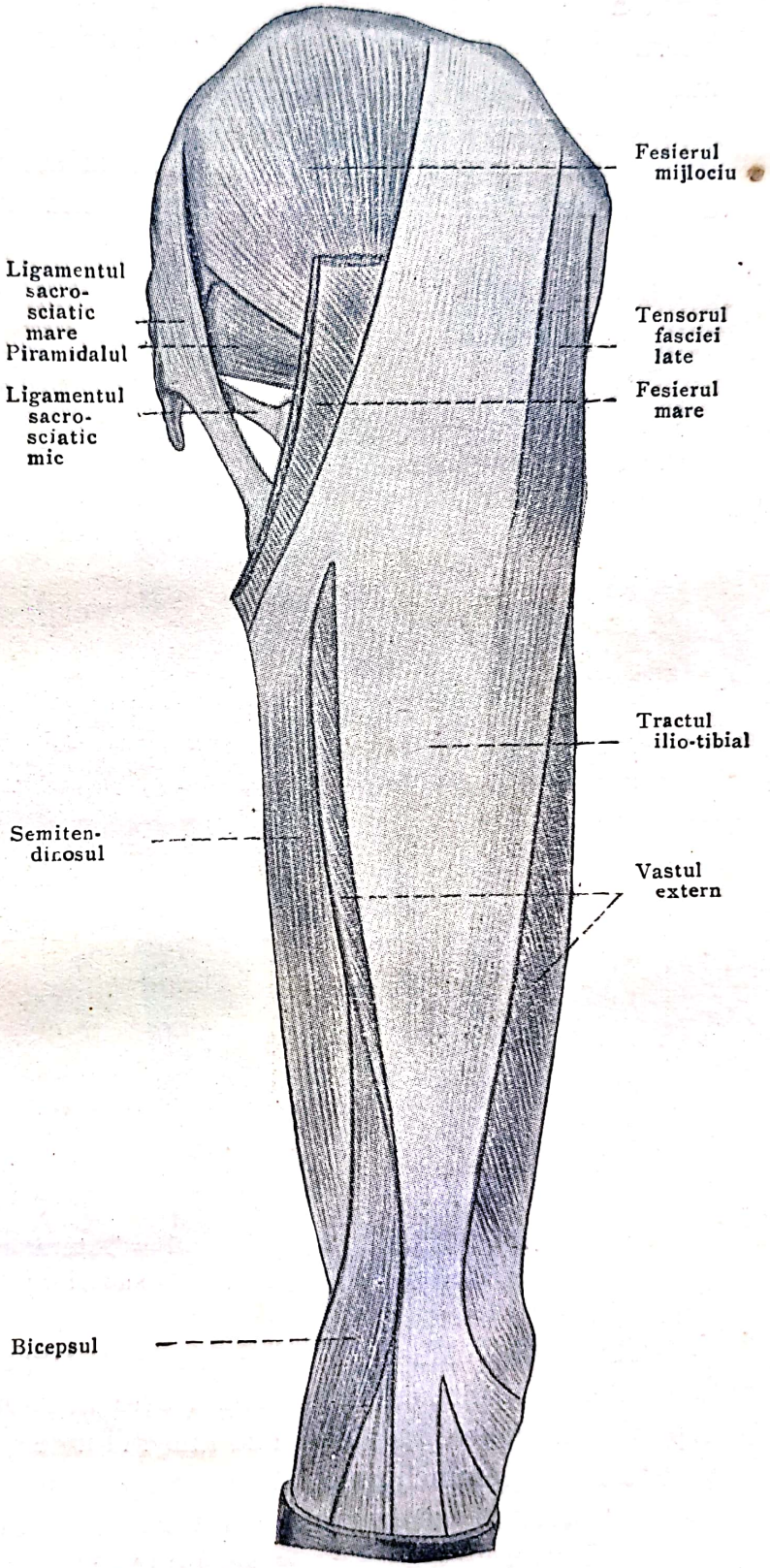

Fig. 722.

ternă a tibiei, sub tuberozitatea internă, unde împreună cu dreptul intern şi cu semi-tendinosul, formează un complex aponevrotic, numit *piciorul gâştii (pes anserinus)*. La omul viu, muşchiul se desemnează uneori sub piele ca un relief destul de bine pronunţat. In flexiunea coapsei, între tendonul lui şi cel al tensorului apare o depresiune în fundul căreia se găseşte tendonul dreptului anterior.

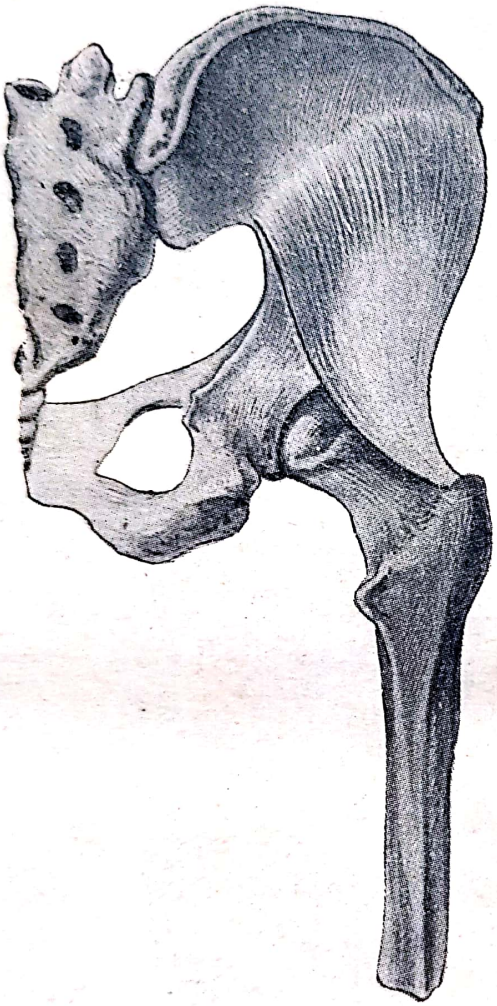

Fig. 723.
Fesierul mic.

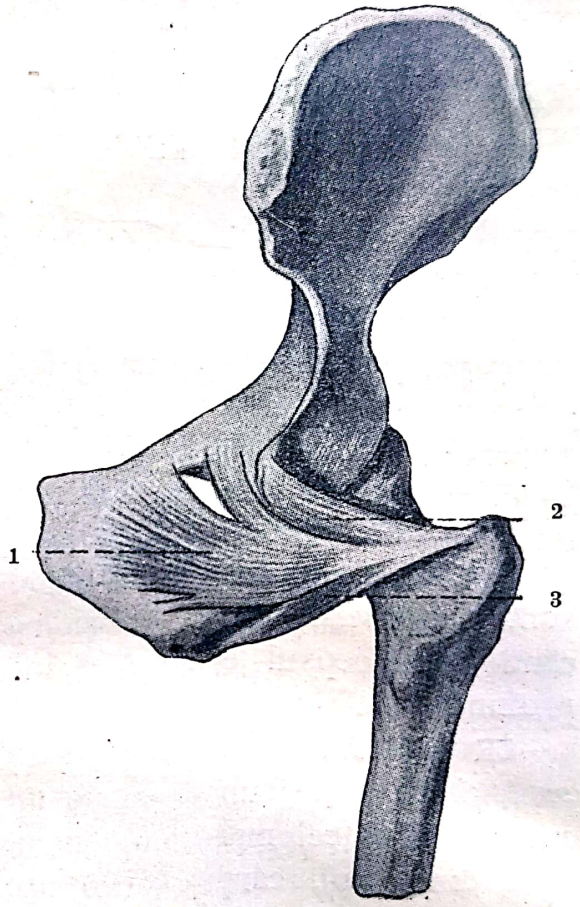

Fig. 724.
1 = Obturatorul intern ; 2 = Gemenul superior ; 3 = Gemenul inferior.

RAPORTURI. Muşchiul este cuprins într'o dedublare a fasciei femurale. Prin intermediul acesteia este în raport înainte cu fascia superficialis şi piele, iar înapoi cu muşchii anteriori şi interni ai coapsei şi articulaţia genunchiului. Acest muşchi împreună cu adductorul mijlociu delimitează triunghiul lui Scarpa. Croitorul este *muşchiul satelit* al arterei femorale; în porţiunea superioară a coapsei, el este situat înafara arterei; în partea mijlocie trece înaintea ei, iar în parte inferioară se află situat înăuntrul ei. Muşchiul este perforat de trei ramuri ale nervului crural.

Acţiune. Croitorul, deşi un muşchi al regiunii anterioare alături de quadriceps, nu este un extensor al gambei, ca acesta, ci dimpotrivă un flexor. Acţiunea de flexiune ţine la traiectul lui. Am văzut că muşchiul ocoleşte vastul medial şi condilul intern, care-i serveşte drept hipomochlion. Acţionând de aci, el flexează gamba. El flexează şi coapsa pe basin şi ajută astfel pe psoas şi pe dreptul anterior, în mers. Croitorul este şi un abductor al coapsei dar această acţiune este foarte slabă. Muşchiul nu poate pune membrul în poziţiunea croitorului (coapsă în abducţie şi călcâiul înăuntru); numirea lui este deci improprie.

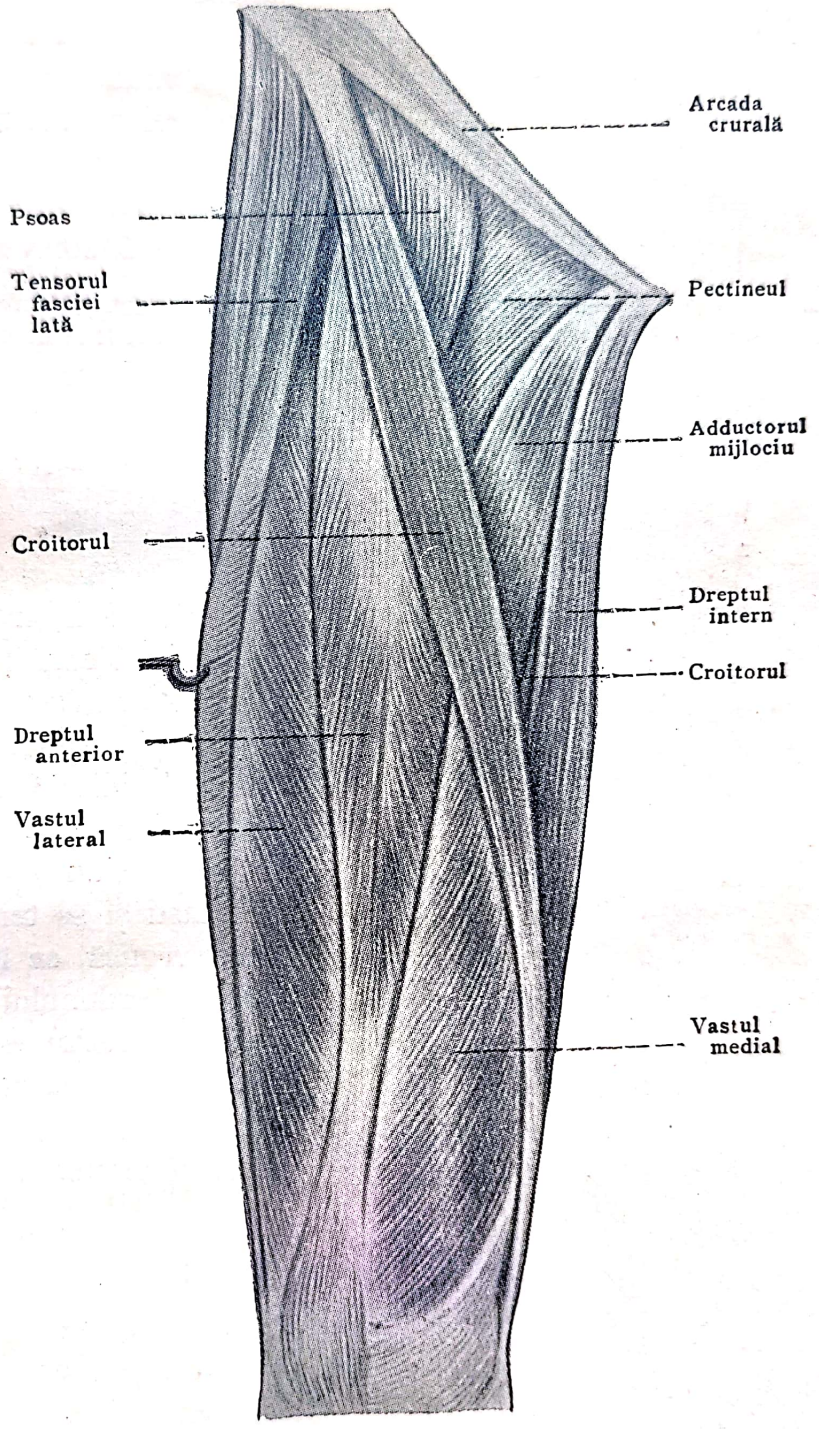

Fig. 725.

Inervaţiune. Este inervat de ramuri din nervul crural.

QUADRICEPSUL CRURAL. *(M. Quadriceps femoris).* Quadricepsul crural sau femural este astfel numit, pentrucă este constituit

Fig, 726.
Muşchiul croitor.

din patru fascicole musculare; aceste izolate la originea lor, se unesc însă la terminaţie pentru a se insera pe rotulă printr'un tendon comun. Dintre cele patru fascicole, trei poartă numele de *vaşti: vastul intern, vastul extern* şi *vastul intermediar* sau *crurarul;* ele înconjoară complet corpul femurului lăsând liberă numai linia aspră, pentru inserţiunea bicepsului şi a adductorilor. Al patrulea cap poartă numele de *dreptul anterior:* el merge într'un şanţ, format de vaşti. (Fig. 728.)

a) *Dreptul anterior (M. rectus femoris)* se inseră pe spina iliacă antero-inferioară printr'un tendon, numit *direct*, iar prin alt tendon, numit *reflectat*, se prinde pe partea cea mai ridicată a sprâncenii cotiloide. Fibrele acestui muşchi merg în jos, într'un şanţ format de cei doi vaşti şi se termină pe o lamă aponevrotică, ce întră în constituţiunea tendonului terminal. Muşchiul contractat, se desenează sub piele; în partea superioară, el prezintă o depresiune corespunzătoare tendonului.

b) *Vastul lateral* sau *extern* (*M. vastus lateralis*) se inseră pe baza (marginea inferioară) a marelui trochanter şi pe buza externă a liniei aspre.

El mai are fibre musculare, ce provin de pe marginea anterioară a marelui trochanter, şi de pe ramura externă de trifurcaţie a liniei aspre.

Scanned with OKEN Scanner

Dela aceasta linie de inserţie, fibrele lui merg în jos şi se termină pe o lamă tendinoasă.

c) *Vastul medial* sau *intern (M. vastus medialis)* se inseră pe toată întinderea buzei interne a liniei aspre şi pe linia de trifurcaţie internă a liniei aspre. Pe cadavru, vastul intern se separă uşor de crural, procedând de jos în sus; din contra, aceasta separaţiune este imposibilă mergând de sus în jos, din cauză, că cei doi muşchi sunt foarte uniţi în partea superioară.

Fig. 727.

Contracţiunea croitorului.

(Clişeu *Fleischer.)*

In timp ce vastul lateral proiemină pe partea laterală a coapsei, cel medial se vede doar în porţiunea ei inferioară.

d) *Cruralul* sau *vastul intermediar* (*M. vastus intermedius*) este situat între precedenţii; el se inseră pe faţa externă şi pe faţa anterioară a corpului femurului; fibrele lui se continuă cu o aponevroză, ce intră în constituţia tendonului terminal.

Inserţiunea inferioară. Cele patru porţiuni ale quadricepsului se alipesc şi formează un tendon unic, care se inseră pe baza şi pe marginile rotulei.

Acest tendon nu este format de fuziunea componenţilor quadricepsului, ci numai din alipirea lor. Printr'o disecţie amănunţită se vede că ei se pot izola chiar în tendonul terminal. Astfel se vede că tendonul acesta e format din trei lame suprapuse: *a)* Dreptul anterior se inseră pe marginea anterioară a bazei rotulei; unele fibre trec înaintea rotulei şi se continuă cu fibrele ligamentului rotulian; *b)* Vastul intern şi vastul extern se unesc prin fibrele lor apropiate

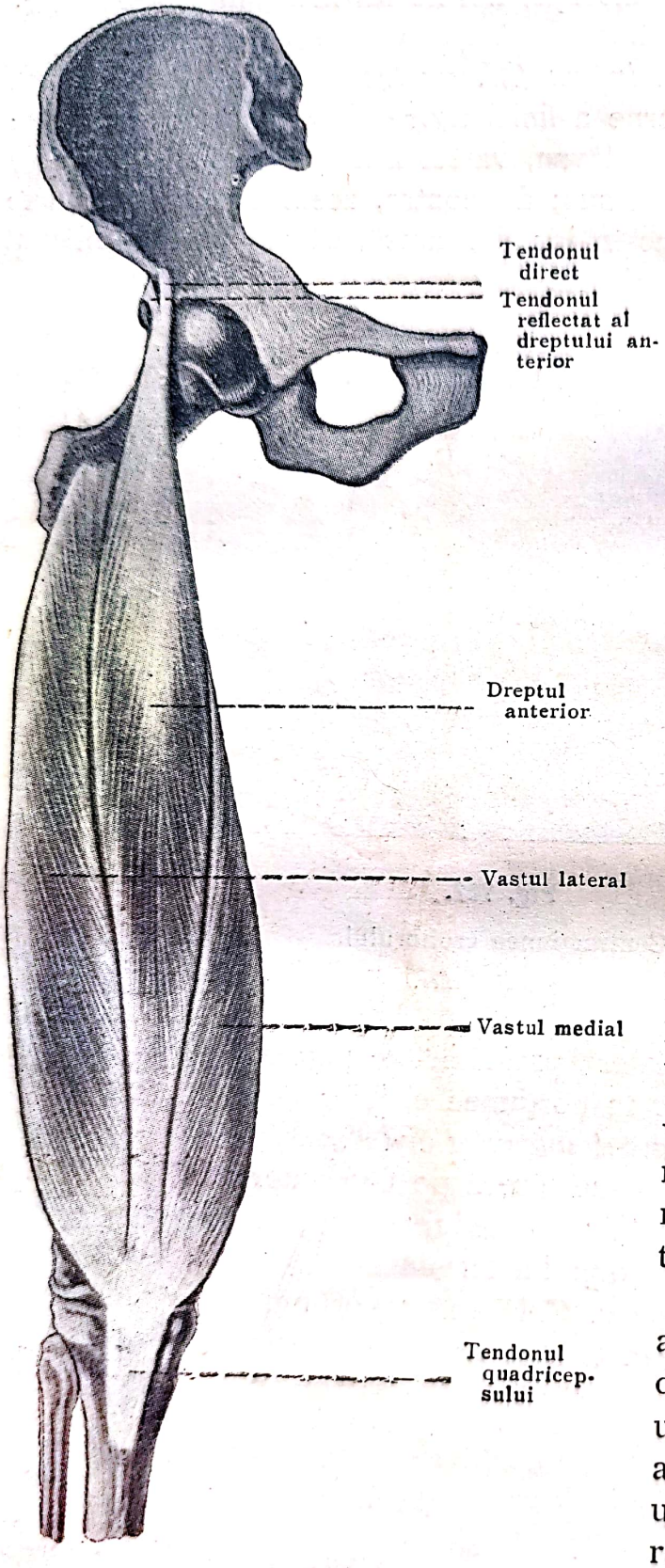

Fig. 728.

şi formează o lamă aponevrotică ce se fixează pe baza rotulei înapoia dreptului anterior; fibrele cele mai laturalnice se prind direct pe marginele corespunzătoare ale rotulei; *c)* Crurarul se inseră pe baza rotulei, imediat înapoia precedenţilor. (Testut-Jacob.)

Expansiunea quadricipitală e o formaţiune aponevrotică compleză, ce provine din tendonul quadricepsului; ea a fost studiată la articulaţia genunchiului.

RAPORTURI. Vom examina separat raporturile dreptului anterior şi cele ale vaştilor.

Dreptul anterior este acoperit în partea inferioară de piele, iar în partea superioară de psoas-iliac, croitor şi tensorul fasciei lată. Faţa posterioară repauzează pe vaşti.

Raporturile celor doi vaşti şi crural sunt şi mai importante. Acest muşchi înconjoară în totalitatea lor corpul femural, afară de linia aspră unde se inseră adductorii şi bicepsul. Înăuntru, ei formează cu adductorii un şanţ, pe unde trec vasele femurale. Muşchii vaşti mai sunt în raport înainte

cu muşchii superficiali (croitor, tensorul fasciei late, dreptul anterior).

Muşchiul tensor al sinovialei genunchiului (Articularis genu) este format din câteva fascicole musculare, situate sub crural, şi care se inseră pe faţa anterioară a femurului, iar de acolo în jos pe fundul de sac superior al sinovialei.

Acţiune. Quadricepsul este extensor al gambei. Acesta e rolul lui principal şi graţie lui, muşchiul intervine în mers. In plus, dreptul anterior este flexor al coapsei pe basin. Tensorul sinovialei contractându-se odată cu quadricepsul, trage în sus sinoviala, şi o împiedecă de a fi prinsă sub rotulă in extensiunea bruscă a gambei. In staţiunea verticală muşchiul este relaxat pentrucă ligamentele iliofemurale intervin în mod pasiv.

Inervaţiune. Quadricepsul e inervat de o ramură din nervul crural.

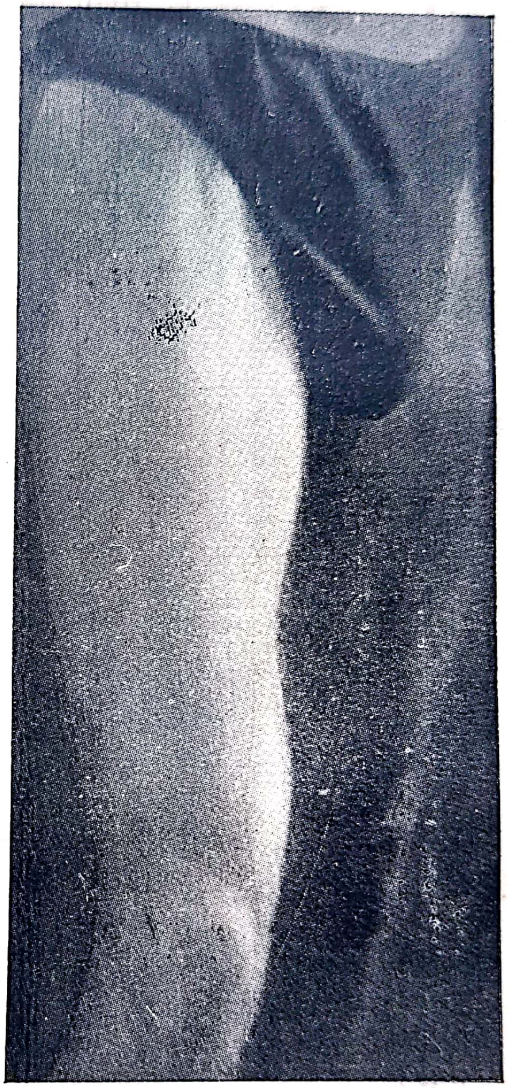

Fig. 729.
Contracţiunea dreptului anterior.

B) **Regiunea internă.** Această regiune cuprinde: *pectineul*, *muşchii adductori* şi *dreptul intern.*

PECTINEUL. *(M. pectineus.)* Pectineul este cel mai superior dintre muşchii interni; el se întinde dela pube, la extremitatea superioară a femuruiui. (Fig. 731).

Inserţiuni. Se inseră în sus pe creasta pectineală şi pe ligamentul lui Cooper. De aci fibrele musculare merg în jos, înafară şi puţin înapoi şi se termină printr'un tendon pe creasta pectineală a femurului (linia de trifurcaţie mijlocie a liniei aspre a femurului).

Raporturi. Pectineul formează prin faţa lui anterioară porţiunea internă a planşeului triunghiului lui Scarpa; el formează păretele postero-intern al canalului crural şi vine în raport cu vasele femurale şi ganlionii limfatici. In rest, faţa lui anterioară este acoperită

de piele şi fascie. Faţa posterioară a muşchiului acopere capsula articulară şi obturatorul. Marginea internă răspunde adductorului mijlociu şi mic, iar cea externă psoasului.

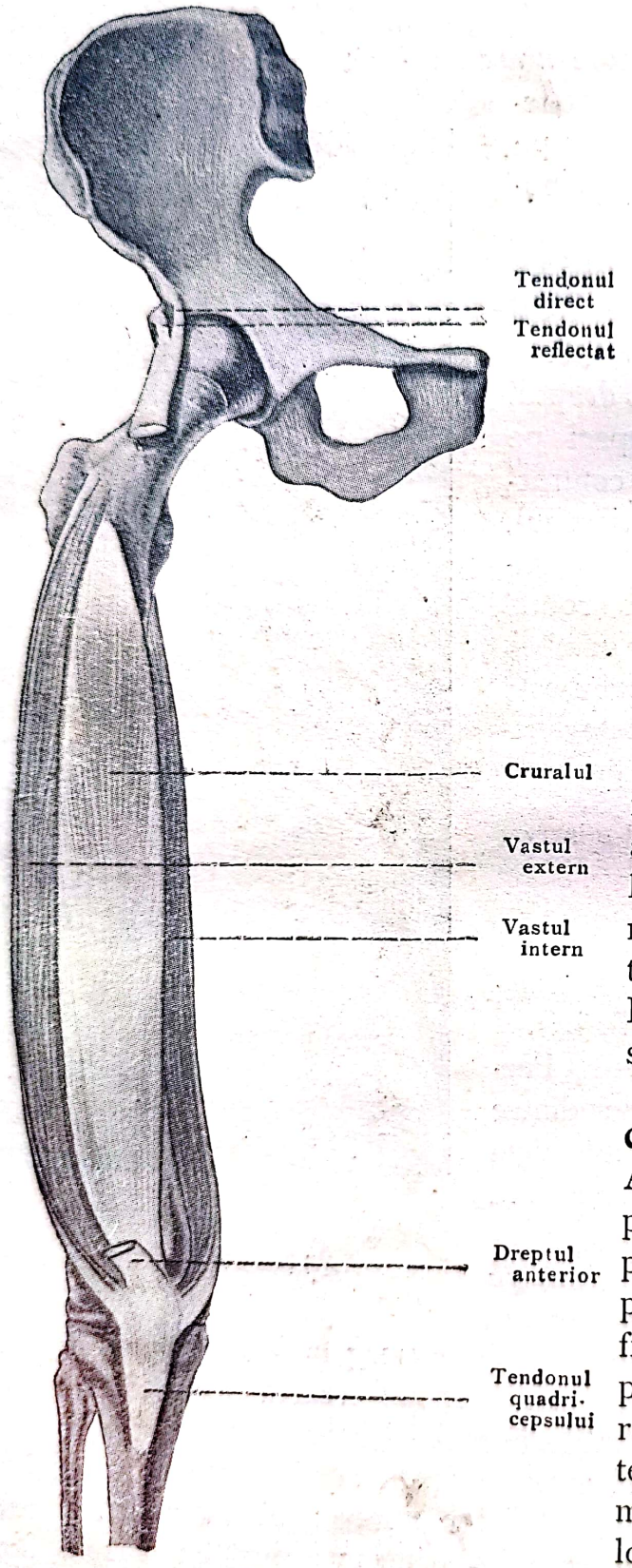

Fig. 730.

ACŢIUNE. Este adductor al coapsei şi în acelaş timp îi imprimă o mişcare de flexiune şi de rotaţiune înafară.

INERVAŢIUNE. E inervat de ramuri din erural.

ADDUCTORII *(Mm. adductores)*. Adductorii sunt trei muşchi, care radiază ca un evantaliu dela ramura ischio-pubiană la linia aspră a femurului. Ei sunt suprapuşi şi sunt denumiţi după ordinea de suprapunere sau de mărime: primul adductor sau adductorul mijlociu, al doilea adductor sau adductorul mic şi al treilea adductor sau adductorul mare. Fiecare adductor are inserţiuni şi raporturi proprii.

1. **ADDUCTORUL MIJLOCIU** *(M. adductor longus)*. Adductorul mijlociu sau primul adductor ia naştere pe suprafaţa unghiulară a pubelui (între spină şi simfiză), iar în jos se inseră prin ajutorul unei aponevroze de inserţiune pe interstiţiul liniei aspre a femurului, în treimea mijlocie.

RAPORTURI. Are rapor-

turi importante. Faţa anterioară este superficială, în partea superioară fiind acoperită de piele şi fascie, mai jos devine profundă şi formează păretele posterior al canalului lui Hunter venind în raport cu vasele femorale. Faţa posterioară acopere adductorul mic şi mare. Marginea externă limitează înăuntru triunghiul lui Scarpa; marginea internă răspunde dreptului intern.

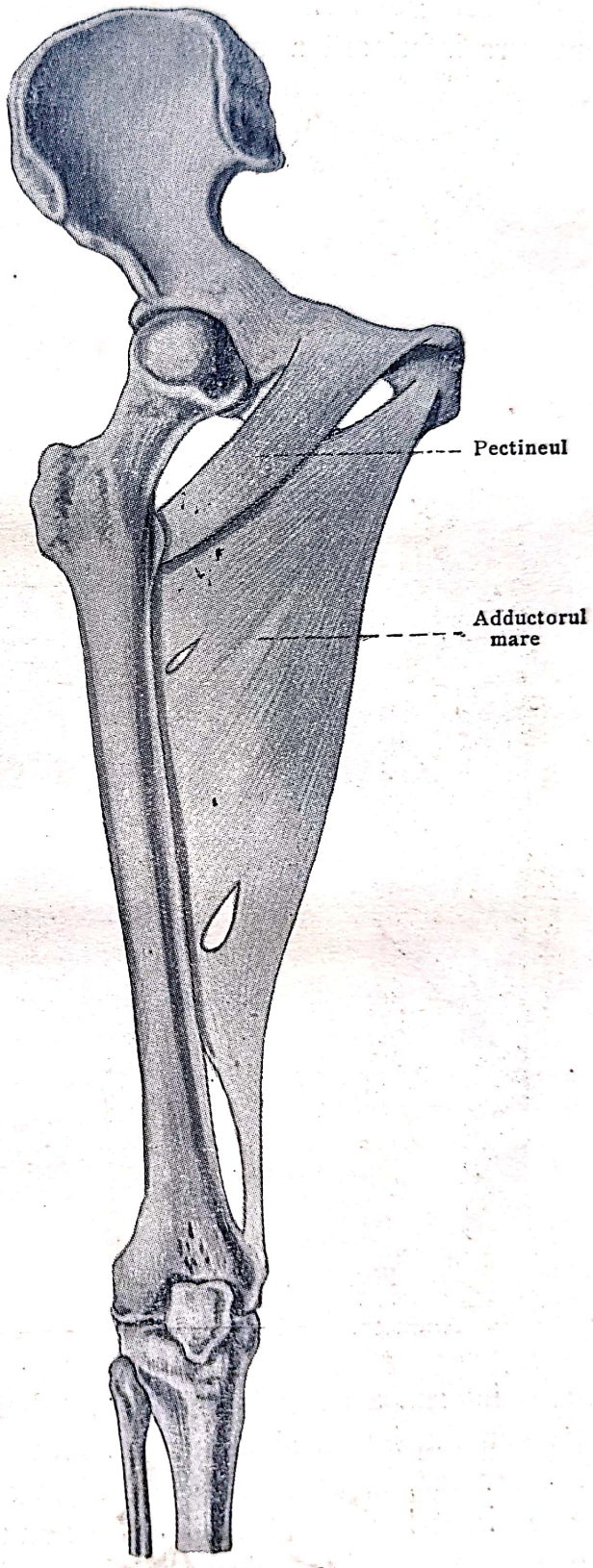

Fig. 731.

ACŢIUNE ŞI INERVAŢIUNE. (Vezi acţiunea şi inervaţiunea adductorilor.)

ADDUCTORUL MIC. *(M. adductor brevis.)* Adductorul mic sau al doilea adductor se inseră în sus pe suprafaţa unghiulară a pubelui şi pe partea învecinată a ramurei inferioare pubiane; în jos, el se termină pe interstiţiul liniei aspre în porţiunea ei cea mai ridicată. Foarte adesea acest muşchi este divizat în porţiunea lui terminală în două fascicole. (Fig. 732.)

RAPORTURI. Este acoperit de pectineu şi adductorul mijlociu; acopere adductorul mare.

ACŢIUNE ŞI INERVAŢIUNE. (Vezi acţiunea şi inervaţiunea adductorilor.)

ADDUCTORUL MARE. *(M. adductor magnus.)* Adductorul mare sau adductorul al treilea este cel mai mare şi cel mai posterior dintre

toţi adductorii. El are foma unui triunghi cu vârful la ischion şi baza la femur.

INSERŢIUNI. El se inseră în sus pe tuberozitatea ischiatică şi pe ramura inferioară a osului ischiatic. Fibrele musculare au aceiaşi direcţiune ca şi a celorlalţi doi, adică merg în jos şi înafară şi se termină pe întreg interstiţiul liniei aspre, pe ramura de bifur-

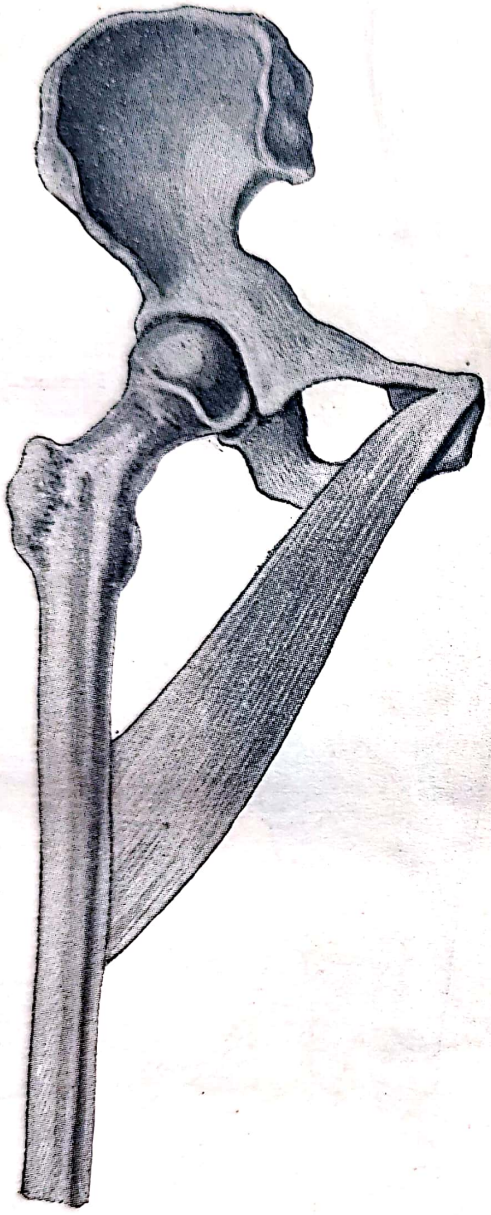

Fig. 732.

Adductorul mijlociu.

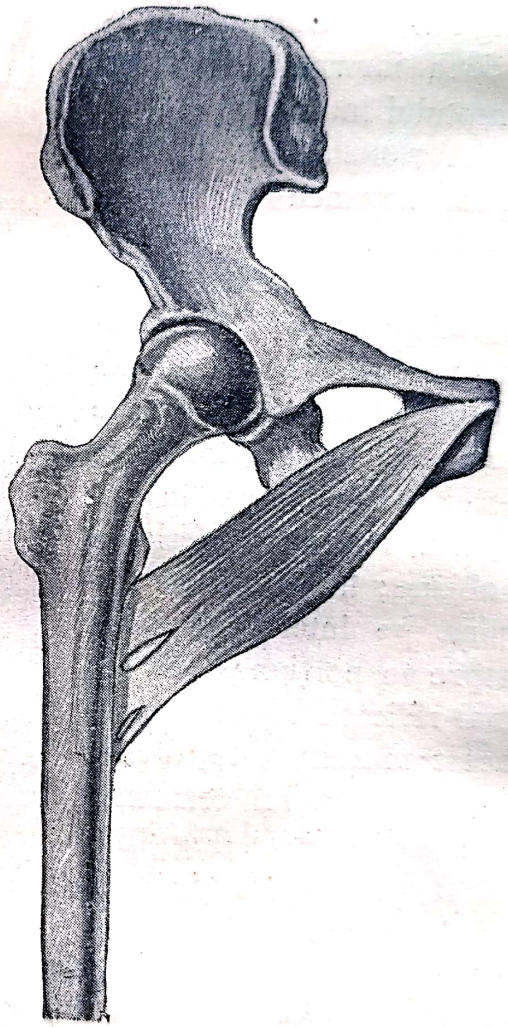

Fig. 733.

Adductorul mic.

caţie internă a acestei linii şi pe tuberculul adductorului mare, de pe condilul intern al femurului. Această inserţiune se face printr'o aponevroză, în care se găsesc nişte orificii. Cel mai mare orificiu este situat la unirea treimii mijlocii cu treimea inferioară a femurului; el poartă numele de *inelul adductorului mare (hiatus tendineus ad-*

ductorius) şi prin el trec vasele femurale; celelalte orificii sunt mai mici; prin ele trec vasele perforante, ramuri ale arterei şi vinei femurale.

Porţiunea superioară a muşchiului este adesea separată de restul muşchiului; ea poartă numele de adductorul *al patrulea* sau *minim (adductor minimus)*.

RAPORTURI. Faţa anterioară este acoperită de pectineu şi de primii doi adductori (mic şi mijlociu); faţa posterioară este în raport cu muşchii regiunii posterioare; marginea infero-internă răspunde dreptului intern, apoi fasciei şi pielei; marginea superioară răspunde pătratului crural.

ACŢIUNE. Cei trei adductori au aceiaşi acţiune principală; ei duc coapsa înăuntru (adductori). In plus, ei produc şi o uşoară rotaţiune a coapsei înafară. Când adductorii de ambele părţi se contractă ei apropie şi lipesc cele două coapse.

INERVAŢIUNE. Toţi adductorii primesc ramuri din obturator (plexul sacrat); în plus, primul primeşte o ramură, ce provine din nervul crural şi al treilea, ramuri ce provin din marele sciatic.

Dreptul intern. *(M. gracilis)*. Dreptul intern este o panglică musculară, aşezată pe partea internă a coapsei.

INSERŢIUNI. El se inseră în sus pe ramura inferioară a pubelui şi pe suprafaţa lui unghiulară; de aci muşchiul merge în jos, pe partea internă a coapsei şi se continuă cu un tendon, care se termină pe partea superioară a feţei interne a tibiei, unde formează împreună cu croitorul şi semi-tendinosul complexul fibros, numit *piciorul gâştei (pes anserinus)*. La oamenii slabi, el poate forma un relief apreciabil.

RAPORTURI. Faţa superficială e acoperită de piele şi fascie; la partea inferioară este încrucişată de croitor. Faţa profundă răspunde adductorilor şi articulaţiunii genunchiului.

ACŢIUNE. Când membrul inferior este întins, muşchiul dreptul intern este adductor direct al coapsei. Când membrul e îndoit din genunchi, atunci el flexează gamba pe coapsă şi roteaza coapsa înăuntru.

INERVAŢIUNE. El este inervat de o ramură din nervul obturator, care provine din plexul lombar.

Triunghiul lui Scarpa. Este o regiune topografică foarte importantă în clinică şi în medicina operatorie, situată la partea anterioară şi superioară a coapsei. Triunghiul lui Scarpa are trei mar-

Scanned with OKEN Scanner

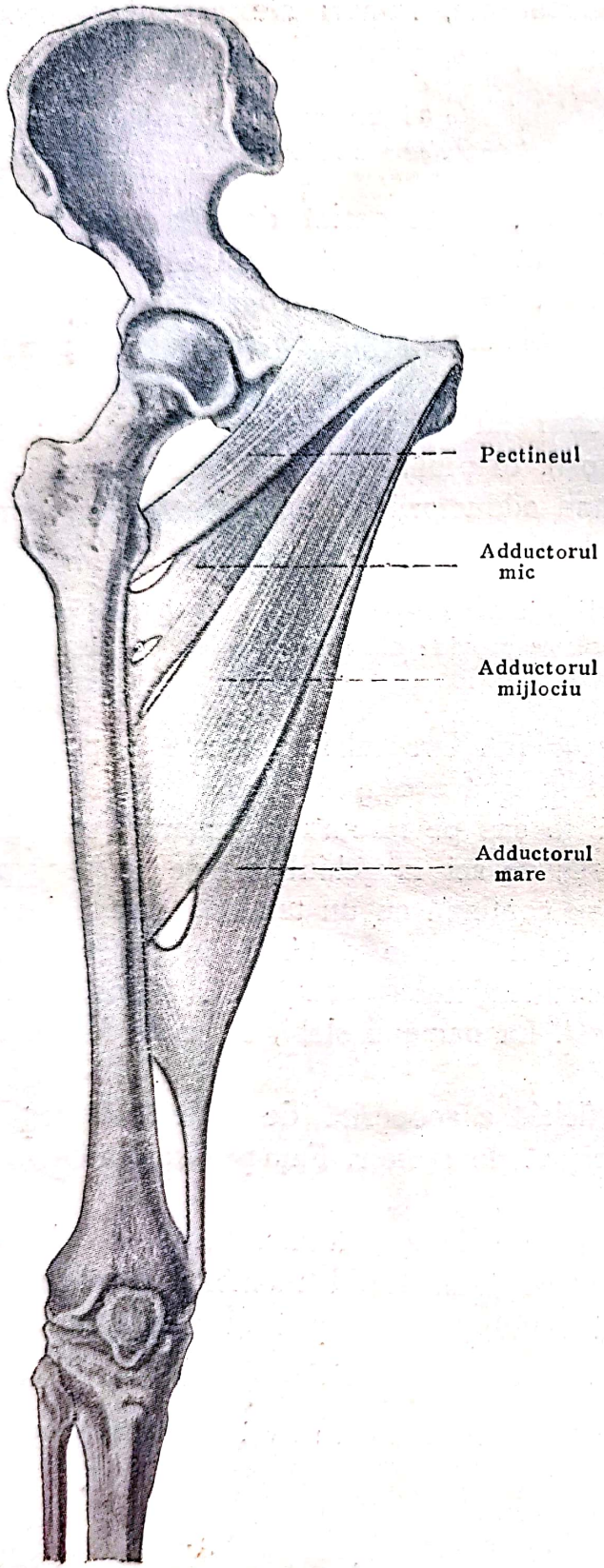

Fig. 734.

gini: marginea superioară este formată de arcada crurală, marginea externă este formată de croitor şi marginea internă este formată de adductorul mijlociu.

Aria triunghiului este formată de psoasul iliac (înafară) şi de pectineu (înăuntru); prin triunghiul lui Scarpa trec importante organe: artera şi vena femurală, nervul crural, nervul genito-crural, ganglioni limfatici.

C) **Regiunea posterioară**. Regiunea posterioară a coapsei cuprinde trei muşchi: *bicepsul, semi-tendinosul* şi *semi-membranosul*. La omul viu, cei trei muşchi formează un relief pe partea posterioară a coapsei, care înăuntru se confundă cu adductorii, iar înafară e separat de vastul extern printr'un şanţ.

BICEPSUL FEMURAL. *(M. biceps femoris)*. Este un muşchi, format din două porţiuni: una lungă de origină pelviană şi alta scurtă, de origină femurală; el e situat în partea posterioară şi externă a coapsei. (Fig. 736.)

INSERŢIUNI. *Porţiunea lungă* ia naştere pe tuberozitatea ischionului printr'un tendon comun cu al

semitendinosului. *Porţiunea scurtă (caput breve)* ia naştere pe interstiţiul liniei aspre (jumătatea inferioară). Ambele porţiuni merg în jos şi înafară, terminându-se pe un tendon, care se inseră pe extremitatea superioară a peroneului (apofiza stiloidă şi feţişoara prestiliană) şi trimite două expansiuni fibroase, una la tuberozitatea externă a tibiei, iar alta pe fascia gambieră. Tendonul lui se poate palpa uşor pe sub piele şi se poate vedea, când gamba se flexează.

RAPORTURI. Muşchiul biceps este acoperit de fesierul mare la partea superioară; apoi devine superficial mai jos. El acopere adductorul mare, de care e separat prin nervul sciatic mare. Înăuntru vine în raport cu semi-membranosul şi semi-tendinosul, de care se desparte în treimea inferioară şi cu care limitează spaţiul popliteu. Inafară muşchiul este superficial.

ACŢIUNE. Bicepsul flexează gamba pe coapsă şi extinde coapsa pe basin; când membrul e flexat din genunchi, el rotează gamba înafară.

INERVAŢIUNE. E inervat de ramuri din marele sciatic.

SEM-ITENDINOSUL. (*M. semitendineus.*) Semi-tendinosul e situat în partea posterioară şi internă a coapsei. (Fig. 717.)

INSERŢIUNII. Se inseră în sus printr'un tendon comun cu bicepsul, pe tuberozitatea ischiatică; fibrele musculare merg în jos şi

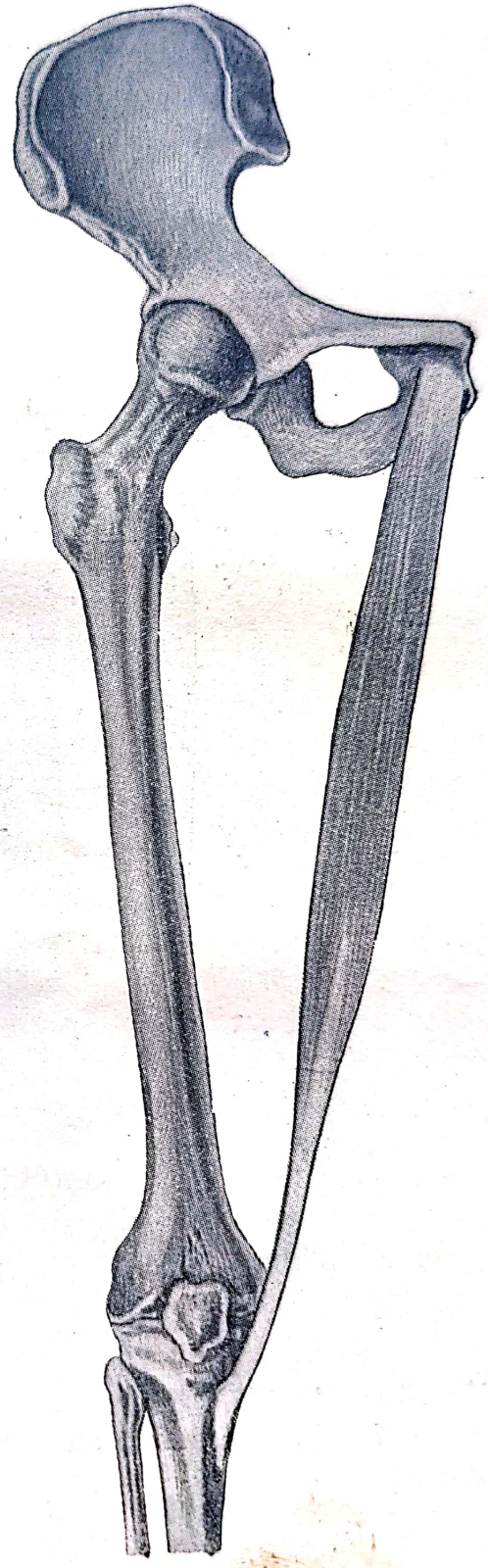

Fig. 735.

Muşchiul drept intern.

Scanned with OKEN Scanner

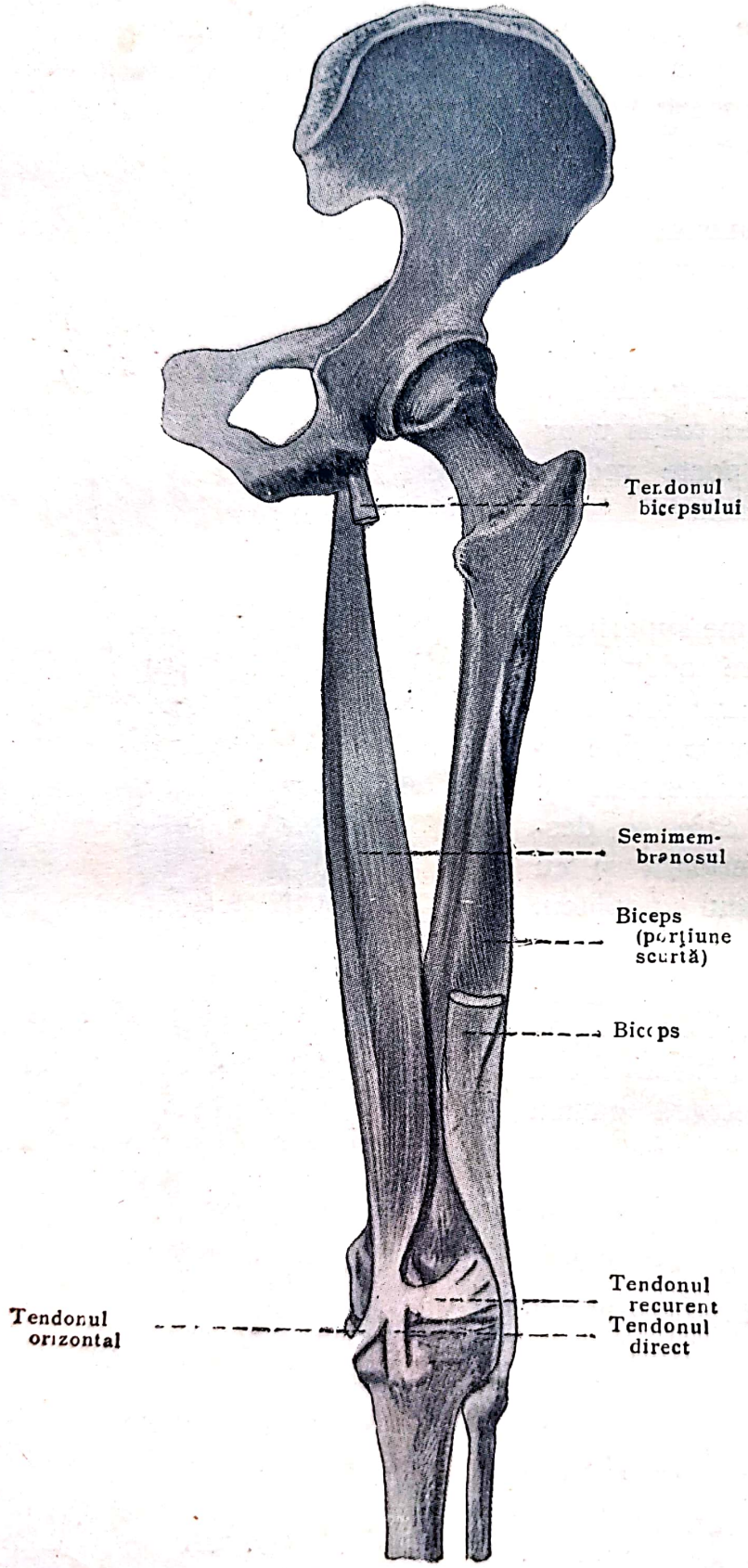

Fig. 736.

pe la jumătatea coapsei se continuă cu un tendon, care se termină pe fața internă a tibiei, formând cu tendonul croitorului și al dreptului intern complexul fibros numit *piciorul gâștei (pes anserinus)* Ca și tendonul bicepsului, și acesta poate fi palpat și când gamba se așează în flexiune el devine aparent.

RAPORTURI. Este acoperit de fesierul mare în sus, apoi de piele și fascie; acopere adductorul mare și semi-membranosul; înafară răspunde bicepsului, iar mai jos tendonul lui limitează cu tendonul semitendinosului spațiul popliteu.

ACȚIUNE. El flexează gamba pe coapsă și extinde coapsa pe basin. Inafară de această acțiune comună cu cea a bicepsului, mușchiul, invers decât el, rotează gamba înăuntru.

Scanned with OKEN Scanner

INSERȚIUNE. E inervat de o ramură a sciaticului mare.

PICIORUL GÂȘTEI. *(Pes anserinus).* Piciorul (Fig. 737) gâștei este un complex fibros, format de tendoanele terminale ale mușchilor croitor, drept intern și semitendinos. El este compus din două planuri: unul superficial și altul profund. Planul superficial este format de tendonul croitorului, care se lățește mult și se fuzionează cu fascia gambieră. Planul profund e format de dreptul intern și semi-tendinos, uniți între ei printr'o lamă aponevrotică. Între ambele planuri există un țesut celular lax și adesea o bursă seroasă. In vecinătatea formațiunii mai există și altă bursă seroasă (vezi bursele seroase ale membrului inferior).

SEMI-MEMBRANOSUL. *(M. semimembranosul).* Mușchiul semimembros este situat în partea posterioară și internă a coapsei, sub mușchiul precedent; poartă acest nume din cauza că e format în partea lui superioară de o membrană (Fig. 736).

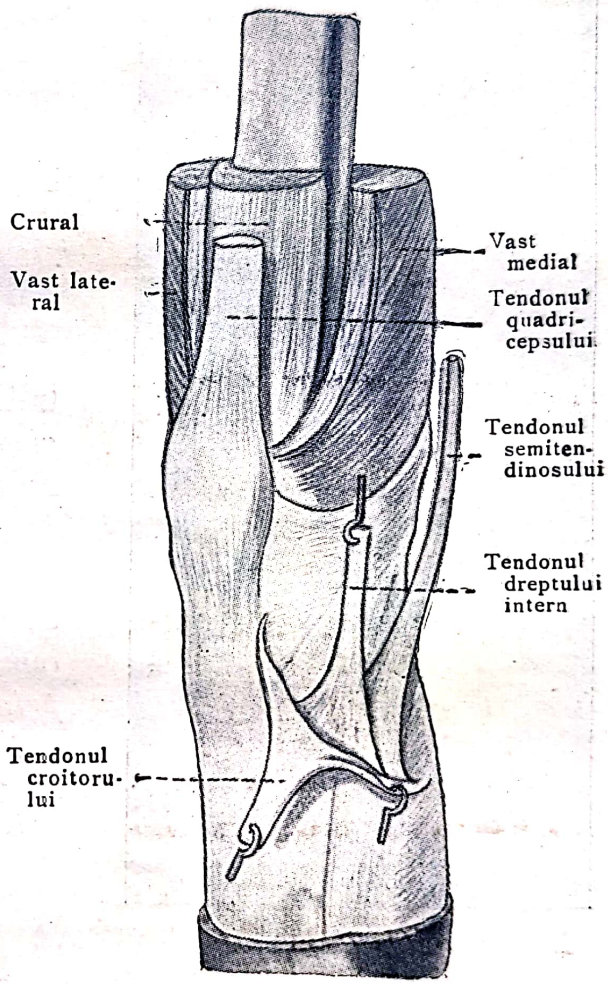

Fig. 737.

INSERȚIUNE. Se inseră în sus pe tuberozitatea ischiatică (înaintea inserțiunii bicepsului și semitendinosului). Aceasta inserțiune se face printr'un tendon, ce se continuă cu o lamă aponevrotică, ce acopere jumătatea lui superioară și pe care se inseră fibrele musculare. Mușchiul se termină printr'un tendon, ce trece înapoia condilului intern al femurului și se împarte în trei ramuri: a) *tendonul direct* merge în jos și se inseră pe partea posterioară a tuberozității interne a tibiei; b) *tendonul recurent* merge în sus și inafară, formând ligamentul popliteu oblic, situat pe fața posterioară a articulațiunii; c) *tendonul orizontal* merge dinapoi înainte în șanțul descris la extremitatea superioară a tibiei și se termină pe partea antero-externă a tuberozității interne.

RAPORTURI. Semi-membranosul are aceiași acțiune ca și semitendinosul.

INERVAŢIUNE. E inervat de o ramură din marele sciatic.

ACŢIUNEA MUŞCHILOR POSTERIORI AI COAPSEI ÎN MERS. Cei trei muşchi posteriori ai coapsei fiind flexori ai gambei şi extensori ai coapsei, au un rol de căpetenie în mers. In timpul mersului un membru rămâne fix, pe când celalt este mobil. La membrul fix cei trei muşchi se contractă, fixează basinul şi împiedecă corpul să cadă înainte; când aceşti muşchi sunt paralizaţi, mersul este greu, căci corpul are tendinţa de a cătea înainte. La membrul mobil, ei ridică gamba.

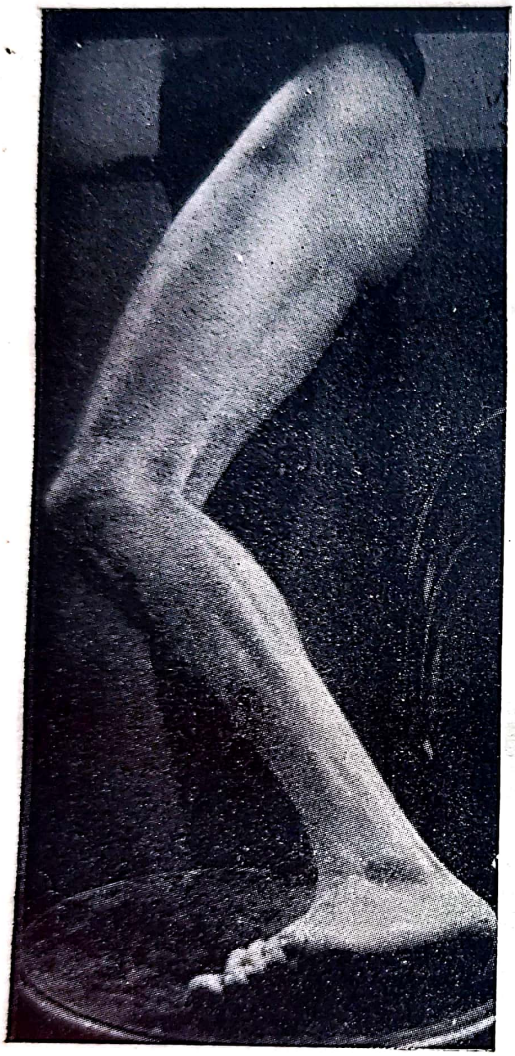

Fig. 738.

Contracţiunea bicepsului, semitendonului peromerului lung lateral.

MUŞCHII GAMBEI.

Muşchii gambei sunt grupaţi în trei regiuni: 1) *Regiunea anterioară;* 2) *Regiunea externă;* 3) *Regiunea posterioară.*

A) **Regiunea anterioară.** Aceasta regiune cuprinde patru muşchi: *gambierul anterior, extensorul comun al degetelor, extensorul propriu al degetului mare* şi *peroneul anterior.*

GAMBIERUL ANTERIOR (*M. tibialis anterior*). Gambierul anterior este cel mai intern şi cel mai voluminos muşchi al regiunii.

INSERŢIUNI. In sus el se inseră pe tuberozitatea anterioară a tibiei, pe cea externă şi pe tuberculul dintre ele, numit tuberculul gambierului anterior; el se mai inseră pe faţa externă a tibiei, pe membrana interosoasă în partea internă şi pe faţa profundă a fasciei de înveliş. Fascicolele musculare converg către un tendon, care trece pe sub ligamentul inelar anterior şi se prinde pe primul cuneiform şi pe extremitatea posterioară a primului metatarsian. Pe viu, corpul muşcular formează un relief, care în partea superioară

a gambei se întinde până aproape de peronieri, de care rămâne separat printr'o uşoară depresiune, ce răspunde extensorilor; la picior acest tendon formează un relief apreciabil mai ales când piciorul e pus în flexiune şi supinaţiune.

RAPORTURI. La gambă are raporturi importante din cauza vecinătăţii arterei tibiale anterioare, al cărei satelit el este. Muşchiul este acoperit înainte de piele şi fascie; el acopere membrana interosoasă; înafară e în raport cu extensorul propriu şi extensorul comun, iar înăuntru cu faţa internă a tibiei. Vasele tibiale anterioare şi nervul cu acelaş nume sunt situate înafara gambierului anterior, care după cum am văzut, devine muşchiul lor satelit.

In regiunea tarsiană, tendonul gambierului după ce trece de ligamentul inelar, devine superficial. El este acoperit de fascia dorsală a piciorului şi acopere articulaţia tibio-tarsiană apoi oasele piciorului.

ACŢIUNE. Este cel mai puternic flexor al piciorului; el ridică marginea internă a piciorului, adică determină supinaţiunea; este şi adductor al piciorului. In mers, când piciorul e fixat pe pământ, el apleacă gamba înainte. El este cel care în sport prezintă durerile de oboseală (Siegelbauer).

INERVAŢIUNI. El este inervat de tibialul anterior (peronier profund).

EXTENSORUL PROPRIU AL DEGETULUI MARE. *(M. extensor hallucis longus).* Este un muşchi semipeniform situat înafară precedentului, între el şi extensorul comun.

INSERŢIUNI. Muşchi scurt, astfel că inserţiunile lui nu ajung până la partea superioară a gambei, extensorul propriu al degetului mare se inseră pe partea mijlocie a feţei interne a peroneului şi pe ligamentul interosos. Tendonul terminal trece pe sub ligamentul inelar anterior şi se fixează pe prima şi pe a doua falangă a degetului. Tendonul lui devine evident în flexiunea dorsală a piciorului.

RAPORTURI. La gambă, raporturile lui se înţeleg uşor. Este acoperit de piele şi fascie, acopere ligamentul interosos; înăuntru răspunde gambierului anterior, iar înafară extensorului comun. Artera tibială anterioară se găseşte situată pe partea lui internă, între extensorul propriu şi gambierul anterior.

La picior, tendonul extensorului propriu merge pe marginea internă a pediosului. Artera tibială, care la gambă era înăuntrul extensorului, îl încrucişează la nivelul gâtului piciorului astfel că la picior, artera pedioasă, care o continuă, se găseşte situată înafară

tendonului extensorului propriu, între el şi fascicolul pediosului, numit extensorul scurt al degetului mare.

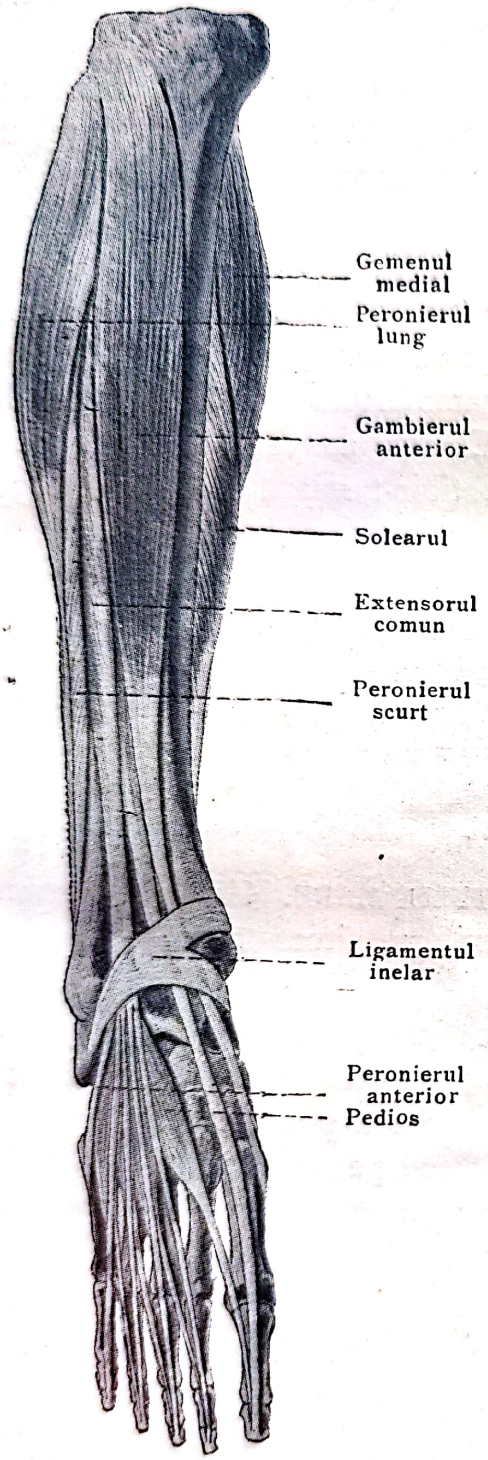

Fig. 739.

ACŢIUNE. El extinde primul deget, de unde şi numele său. Dar în schimb el flexează piciorul pe gambă; de asemenea el duce piciorul în abducţie şi ridică marginea lui externă, adică îl pune în pronaţie.

In timpul mersului, ca şi precedentul, apleacă gamba înainte.

INERVAŢIUNE. E inervat de o ramură a tibialului anterior.

EXTENSORUL COMUN AL DEGETELOR. *(M. extensor digitorum longus)*. Este un muşchi lung şi subţire, situat înafară precedenţilor.

INSERŢIUNI. Se inseră în sus: pe tuberozitatea externă a tibiei, pe faţa internă a peroneului şi pe ligamentul interosos; apoi mai ia inserţiuni pe fascia gambieră şi pe despărţitoarele aponevrotice, ce-l separă de muşchii vecini. De aci fibrele musculare merg în jos şi se continuă cu un tendon, care după ce a trecut pe sub ligamentul inelar anterior, se divide în patru ramuri. Fie care din acestea, la nivelul articulaţiei metatarso-falangiane se împarte în trei fascicole tendinoase, unul median şi două laturalnice. Fascicolul median se inseră pe extremitatea posterioară a falangei a doua; celelalte două converg pentru a se insera pe falanga a treia. Aceste tendoane iau parte la formarea aponevrozei dorsale a degetelor. La omul viu corpul extensorului se evidenţiază doar în jumătatea inferioară a gambei; pe dosul piciorului, se desemnează tendoanele extensorului. Intre ele şi cele ale peronierilor, apare o depresiune.

RAPORTURI. Inainte este acoperit de piele şi de fascie. La gambă. muşchiul are raporturi importante: înăuntru răspunde gambierului anterior (sus) şi extensorului propriu al degetului mare (jos); între el şi gambier trece pachetul vasculo-nervos al regiunii (artera, vinele şi nervul tibial anterior). Inafară, răspunde peronierilor şi înapoi ligamentului interosos.

La picior, tendoanele flexoare sunt aşezate pe pedios, iar la degete pe articulaţiile metatarso-falangiene.

ACŢIUNE. Are o acţiune analoagă cu a precedentului. El este extensor al primelor patru degete, de unde îşi trage şi numele. El este însă flexorul piciorului pe gambă. La omul viu ele se evidenţiază în flexiunea piciorului. Deasemenea el contribue la pronaţiunea piciorului. In mers are aceiaşi acţiune ca şi precedentul.

INERVAŢIUNE. E inervat de ramuri ale tibialului anterior.

Peronierul anterior. (*M. peronaeus tertius*). Peronierul anterior este o porţiune din extensorul comun, şi de cele mai dese ori nu are o individualitate proprie. Este un muşchi mai scurt ca precedentul, întins de la mijlocul gambei la picior. (Fig. 739.)

INSERŢIUNI. Se inseră pe faţa internă a peroneului, în jumătatea inferioară şi pe partea invecinată a membranei interosoase, unde inserţiunile lui se confundă cu cele ale extensorului comun. Tendonul, care continuă muşchiul trece pe sub ligamentul inelar şi vine să se prindă pe baza celui de al cincelea metatarsian.

RAPORTURI. La gambă are următoarele raporturi: înăuntru vine în raport cu extensorul comun, iar înafară cu peronierul lateral, înainte e acoperit de fascie şi piele.

La picior acopere pediosul şi e acoperit de piele.

ACŢIUNE ŞI INERVAŢIUNE. Are aceiaşi acţiune şi inervaţiune ca şi extensorul comun.

B) **Regiunea externă.** Regiunea externă a gambei conţine doi muşchi: *peronierul lung lateral* şi *peronierul scurt lateral.* Cei doi peronieri sunt în partea superioară a gambei alipiţi de extensori; în porţiunea lor inferioară, tendoanele se separă, spre a trece înapoia maleolei. La acest nivel se vede, pe viu, o depresiune.

PERONIERUL LUNG LATERAL. (*M. peronaeus longus*). Muşchiul peronierul lung este muşchiul cel mai superficial şi cel mai lung din această grupă. (Fig. 740.)

INSERŢIUNI. El se inseră în sus: pe capul peroneului şi pe faţa externă a acestui os (în treimea superioară), pe fascia gambieră şi pe despărţitoarele fibroase, ce-l separă de muşchii vecini. Fibrele

musculare, care pleacă de la acest nivel, formează un corp muscular, ce se continuă cu un tendon. Acesta în drumul lui se coteşte de două ori. Mai întâi descinde către maleola externă, o ocoleşte dinapoi înainte, formând primul cot; încrucişează tendonul scurtului peronier, alunecă oblic pe faţa externă a calcaneului, pe sub procesul trochlear şi ocoleşte marginea internă a piciorului formând al doilea cot. Intră apoi în şanţul cuboidului, străbate oblic planta şi vine să se inseră pe tuberculul extern al primului metatarsian. El trimite în majoritatea cazurilor o expansiune fibroasă rezistentă, la primul cuneiform şi una dorsală mai subţire, la primul interosos dorsal.

La nivelul coturilor de reflexiune tendonul este menţinut prin nişte formaţiuni aponevrotice, numite retinacule (*vezi fasciile şi aponevrozele membrului inferior*).

In vecinătatea şanţului cuboidian, muşchiul prezintă un sesamoid. La omul viu, muşchiul devine evident prin ridicarea în vârful degetelor, iar tendonul lui în pronaţiunea piciorului, (pe partea laterală).

RAPORTURI. Raporturile lui trebuiesc examinate separat la gambă şi la plantă.

La gambă, muşchiul răspunde înainte extensorului comun, înapoi solearului şi flexorului propriu al degetului mare, înafară fasciei gambiere, iar înăuntru peroneului şi peronierului scurt. Acest muşchi este străbătut în porţiunea superioară de nervul sciaticul popliteu extern.

La plantă, tendonul lui se găseşte conţinut într'un canal osteofibros, format de şanţul cuboidului şi marele ligament palmar.

ACŢIUNE. Muşchiul peronierul lung este cel mai puternic pronator al piciorului; în asemenea împrejurări, el ia marginea internă a piciorului drept hipomochlion. Luând maleola drept hipomochlion, el extinde piciorul şi-l duce în abducţie.

Tendonul acestui muşchi menţine concavitatea boltei plantare, deoarece trage marginea internă a piciorului în jos şi înafară. Slăbiciunea lui este o cauză importantă în producerea piciorului plat.

INERVAŢIUNE. Este ineravat de nervul musculo-cutanat.

PERONIERULUL SCURT LATERAL. (*M. peronaeus brevis*). Muşchiul e situat sub precedentul de care diferă prin lungime.

INSERŢIUNI. El se prinde în sus pe jumătatea inferioară a feţei externe a peroneului şi pe despărţitoarele fibroase, ce-l separă de muşchii vecini. Fibrele musculare converg către un tendon, care în-

conjoară dinapoi înainte maleola peronieră; încrucişează faţa externă a calcaneului (deasupra procesului trochlear) şi se termină pe extremitatea posterioară a metatarsianului al cincilea.

RAPORTURI. Prin faţa lui superficială este acoperit de peronierul lung, prin faţa lui profundă el acoperă peroneul şi faţa externă a calcaneului.

Ca şi precedentul, tendonul lui este menţinut de formaţiuni fibroase, numite retinacule.

ACŢIUNE. Are aceiaşi acţiune ca şi precedentul; el este: extensor, abductor şi pronator al piciorului.

INERVAŢIUNE. Este inervat de o ramură a musculo-cutanatului.

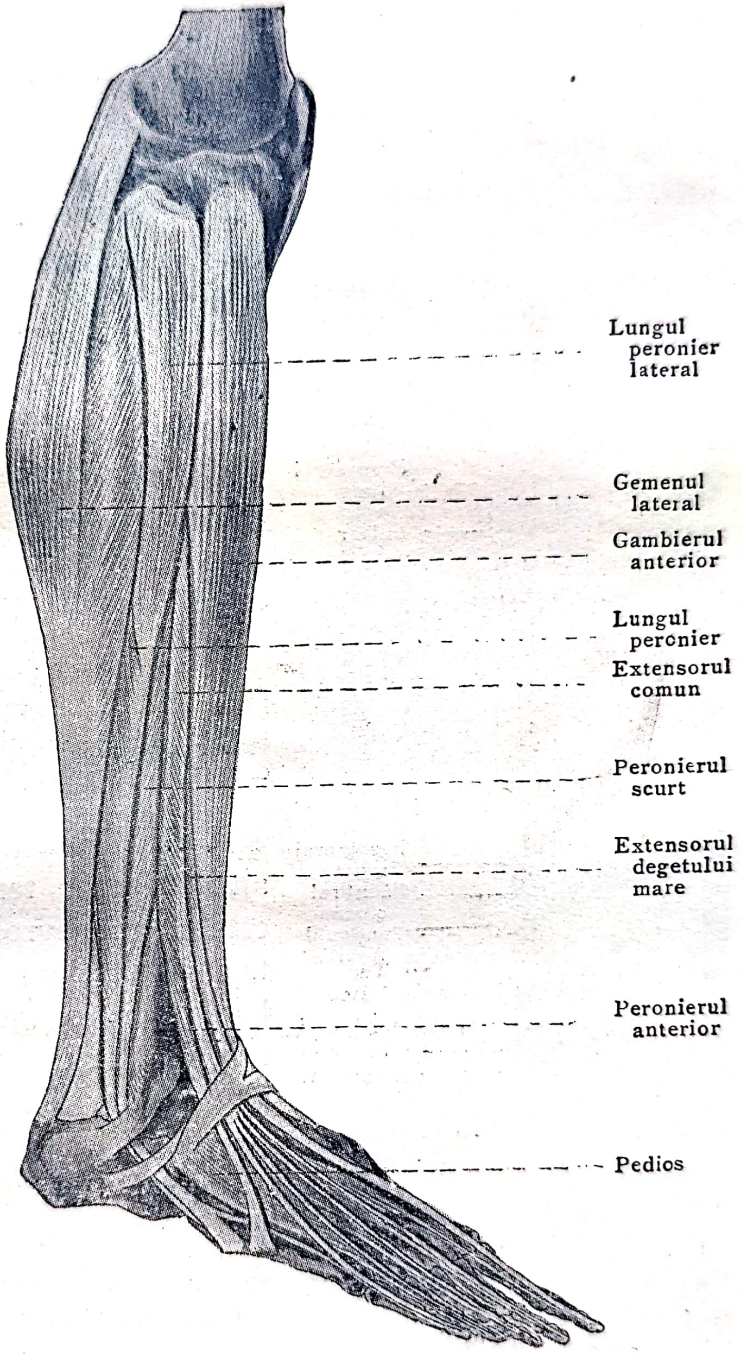

Fig. 740.

C) **Regiunea posterioară.** Regiunea posterioară conţine opt muşchi, dispuşi pe două planuri: unul *snperficial* şi *altul profund.*

In planul superficial găsim: cei *doi gemeni*, *solearul* şi *plantarul subţire.* Cei doi gemeni şi cu solearul sunt uniţi de unii autori într'o descripţiune comună, sub numele de *triceps sural.* Tricepsul sural determină acea proeminenţă posterioară, cunoscută sub numele de pulpă.

In planul profund găsim deasemenea patru muşchi; *popliteul,*

flexorul comun al degetelor, gambierul posterior şi *flexorul propriu al degetului mare.*

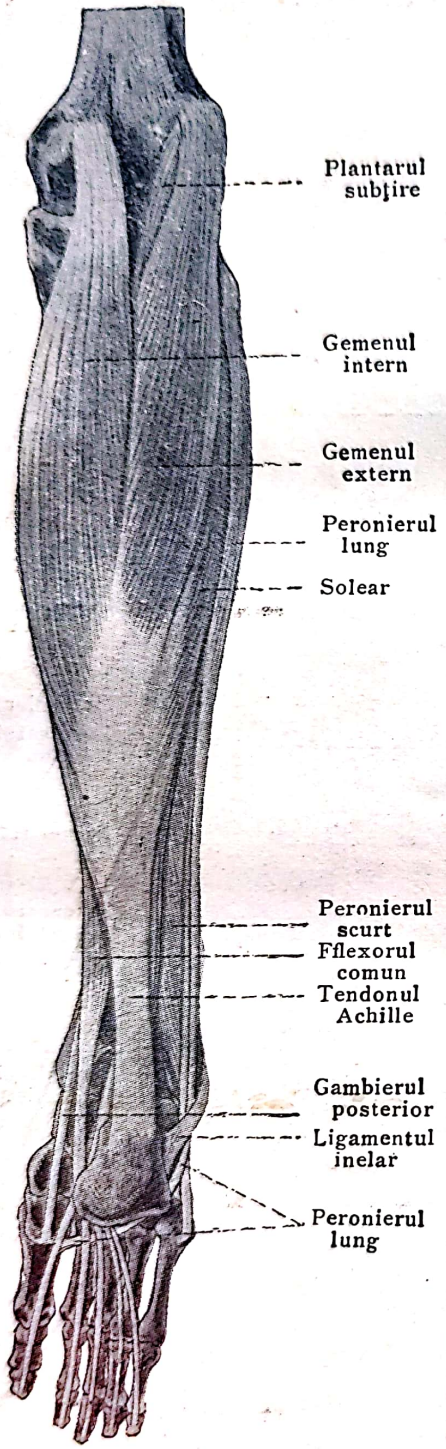

Fig, 741.

GEMENII. *(M. gastrocnemius).* Gemenii sunt doi muşchi voluminoşi, care izolaţi la origină se fuzionează într'un singur corp muscular, spre a se insera împreună cu solearul, printr'un tendon comun pe calcaneu. (Fig. 745.)

INSERŢIUNI. Gemenii sunt numiţi după situaţiunea lor: gemen intern şi extern.

Gemenul intern (caput mediale) se inseră pe faţa cutanată a condilului intern.

Gemenul extern (caput laterale) se inseră pe faţa cutanată a condilului extern. In originea acestui muşchi se găseşte foarte adesea ori un sesamoid.

Inafară de fascicolele principale descrise, mai există fascicole accesorii, atât pentru gemenul extern, cât şi pentru cel intern, care se desprind de pe suprafaţa popliteie.

Inserţiunea muşchilor se face prin ajutorul unor tendoane, continuate cu câte o aponevroză, care se vede pe faţa posterioară a corpurilor musculare. Fibrele musculare plecate de aci se termină pe o alta lamă aponevrotică (vizibilă pe faţa anterioară a muşchiului) care se izolează din corpul muşchiului, şi apare ca o formaţiune foarte caracteristică. Ea se fuzionează mai jos cu tendonul terminal al solearului, cu care formează *tendonul lui Achille.* După cum vedem pe ambele feţe ale muşchiului se găsesc aponevroze. Aponevrozelor posterioare se datoresc acele depresiuni plate care se văd, pe partea posterioară a gambei când omul se ridică în vârful picioarelor. (Fig. 742.) In aceste

împrejurării se vede deasemenea foarte bine şi inerţiunea muşchiului pe tendonul lui Achille (Braus).

Tendonul lui Achille (tendo calcaneus) este după cum vedem tendonul comun al gemenilor şi al solearului; el este cel mai voluminos tendon din corpul omenesc. Tendonul lui Achille se inseră pe tuberozitatea calcaneului.

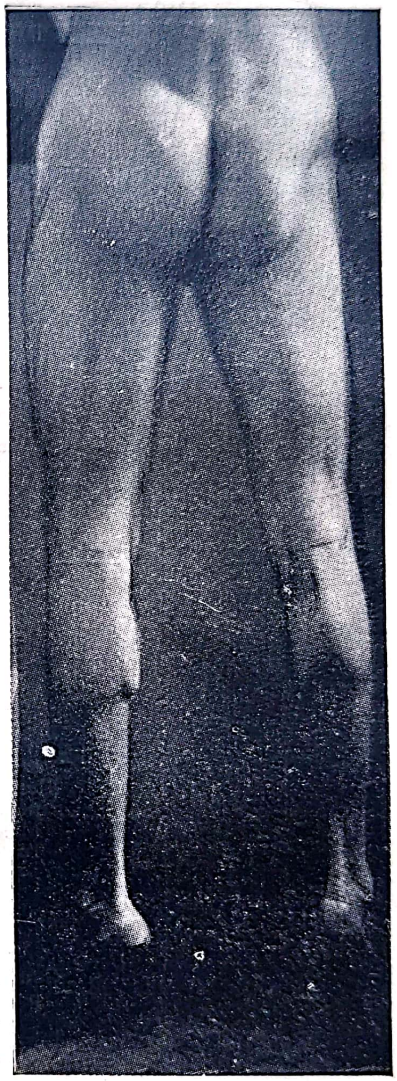

Fig. 742.

RAPORTURI. Cei doi gemeni formează împreună cu tendoanele terminale ale muşchilor posteriori ai coapsei, spaţiul popliteu. Ei sunt acoperiţi înapoi de fascie şi de piele; ei acoperă popliteul şi plantarul subţire. Tendonul lui Achille este în raport înainte cu tendoanele flexorilor gambei şi cu calcaneul; între calcaneu şi tendon se găseşte o bursă seroasă. Tendonul lui Achille este acoperit de fascia gambei şi piele.

Intre fascie şi piele, în ţesutul celular subcutanat, se găsesc una sau mai multe burse seroase.

ACŢIUNE. Vezi acţiunea solearului.

INERVAŢIUNE. Ramuri din sciaticul popilteu intern.

SOLEARUL. *(M. soleus)*. Solearul este un muşchi gros situat sub gemeni. (Fig 743.)

INSERŢIUNI. El se inseră în sus pe tibia, pe peroneu şi pe o arcadă fibroasă ce uneşte aceste două oase. Inserţiunile peroniere se fac: pe capul peroneului (partea posterointernă), pe faţa posterioară şi marginea externă a acestui os. Inserţiunile tibiale se fac astfel: pe linia oblică (buza inferioară) şi pe marginea internă (treimea mijlocie). Intre tibia şi peroneu, fibrele musculare se inseră pe o arcadă fibroasă, care merge de la capul peroneului la linia oblică a tibiei; această arcadă a solearului, răspunde prin marginea ei concavă, vaselor popliteie şi nervului sciatic popilteu intern. Inserţiunile osoase se fac prin ajutorul unor lame

aponevrotice, care se unesc şi se continuă în interiorul muşchiului printr'o lamă aponevrotică, numită *aponevroza intra-musculară* a solearului. Atât pe faţa ei anterioară cât şi pe faţa ei posterioară se inseră fibrele musculare; cum cele mai numeroase fibre musculare se inseră pe faţa ei posterioară, aponevroza intramusculară e mai apropiată de faţa anterioară a muşchiului, ca de cea posterioară. Aponevroza intramusculară are importanţă în medicina operatoare, în descoperirea arterei tibiale posterioare. Fibrele musculare se sfârşesc pe o aponevroză de terminaţie, care se fuzionează cu tendonul terminal al gemenilor şi intră în constituţia tendonului lui Achile, care se inseră pe calcaneu. Solearul depăşeşte gemenul pe lături, mai ales medial; când omul se ridică în vârful piciorului, această proieminenţă se accentuează.

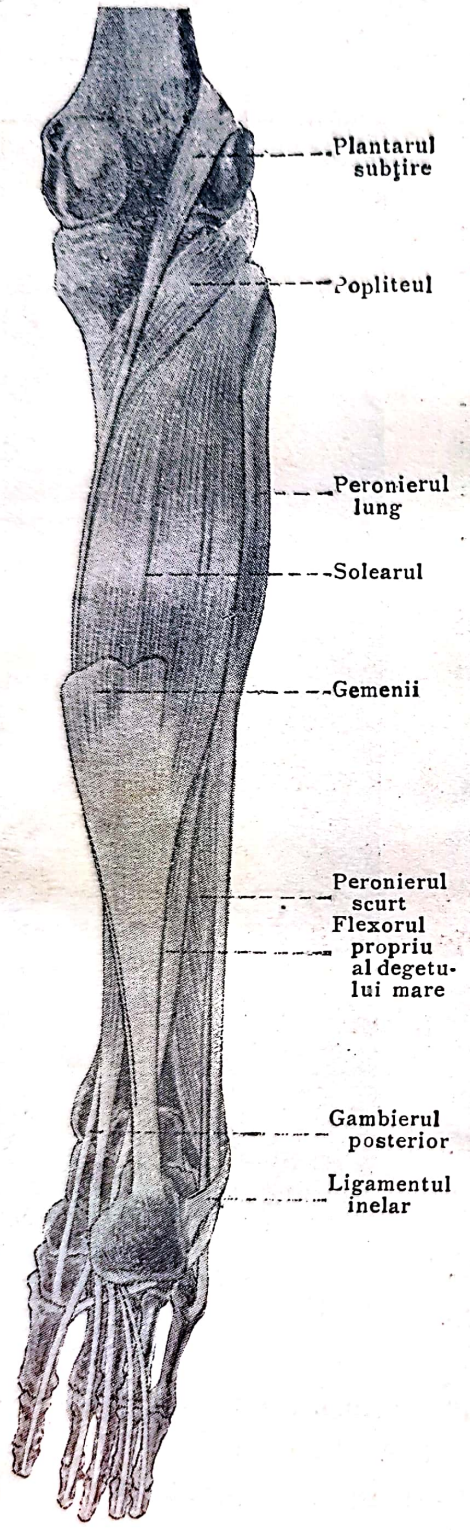

Fig. 743.

Tendonul lui Achile formează o proieminenţă caracteristică; între ea şi maleole se văd de fiecare parte şanţurile retro-maleolare.

Raporturi. Faţa posterioară este în raport cu gemenii şi plantarul subţire; faţa anterioară răspunde muşchilor profunzi, vaselor şi nervilor regiunii (trunchiul tibio-peronier şi ramurile de bifurcaţie, nervul tibial posterior şi ramurile lui). Marginile lui depăşesc gemenii şi vin în contact cu fascia şi pielea.

Acţiune. Cei doi gemeni şi solearul (tricepsul sural) ridică calcaneul şi întind piciorul. Când piciorul repauzează pe pământ, tricepsul sural ridică călcâiul şi odată cu el membrul inferior şi trunchiul. El are un rol de căpetenie în mers. Tricepsul sural este şi adductor şi supinator al piciorului.

Gemenii (nu şi solearul) flexează şi gamba pe coapsă.

INERVAȚIUNE. Solearul este inervat de ramuri din sciaticul popliteu intern și din tibialul posterior.

PLANTARUL SUBȚIRE. *(M. plantaris).* Plantarul subțire este un mușchi fuziform și foarte subțire.

INSERȚIUNI. Se inseră în sus pe condilul extern al femurului (în porțiunea lui cea mai superioară). Fibrele musculare, ce constituesc mușchiul se termină, după un scurt traiect pe un tendon foarte subțire care merge între gemeni și solear; mai jos, el se așează pe marginea internă a tendonului lui Achille și se termină fie pe el, fie pe calcaneu.

RAPORTURI. Plantarul subțire este acoperit de gemeni și acopere articulația genunchiului, popliteul și solearul; tendonul lui merge înăuntrul tendonul lui Achille și este acoperit de piele și fascie.

ACȚIUNE. Este auxiliarul tricepsului sural. Această acțiune e foarte slabă, de oarece el este un mușchi atrofiat. La unele maimuțe tendonul se continuă cu aponevroza plantară (ca palmarul mic cu aponevroza palmară); la om, mușchiul a căpătat o inserțiune secundară calcaneană.

INERVAȚIUNE. E inervat de o ramură din sciaticul popliteu intern.

POPLITEUL. *(M. popliteus).* Popliteul este un mușchi scurt, de formă triunghiulară, situat în fundul spațiului popliteu.

INSERȚIUNI. In sus pleacă de pe fața cutanată a condilului extern; merge apoi oblic în jos și înăuntru și se termină pe buza superioară a liniei oblice a tibiei și pe porțiunea osoasă de deasupra acestei linii.

RAPORTURI. Raporturile lui se înțeleg ușor, odată ce cunoaștem situațiunea lui în spațiul popliteu; el acopere articulația și este acoperit de mușchii stratului precedent.

Fața lui posterioară vine în raport cu gemenii, plantarul subțire, vasele popliteie și nervul sciatic popliteu intern. Fața lui anterioară acopere articulația, pe care alunecă, prin ajutorul unei burse seroase.

ACȚIUNE. El este flexor al gambei și rotează înăuntru gamba flexată.

INERVAȚIUNE. E inervat de o ramură din sciaticul popliteu intern.

FLEXORUL LUNG COMUN AL DEGETELOR *(M. flexor digitorum longus).* Acesta este mușchiul cel mai intern al planului profund. (Fig. 744.)

Scanned with OKEN Scanner

INSERȚIUNI. Flexorul lung comun al degetelor sau flexorul tibial se inseră în sus pe: buza inferioară a liniei oblice (sub solear) și pe fața posterioară a tibiei (treimea mijlocie). De aci fibrele lui converg cătră un tendon terminal. Acesta încrucișează tendonul gambierului posterior, apoi înconjoară maleola internă, trecând prin șanțul maleolar și în urmă trece în șanțul de pe sustentaculum tali și ajunge pe plantă. Aci el încrucișează în X tendonul flexorului propriu și primește pe partea externă mușchiul accesor; apoi se împarte în patru tendoane secundare, care se sfârșesc pe extremitatea posterioară a celei de a treia falangă, după ce a trecut prin găurile tendoanelor scurtului flexor plantar. Lungul flexor comun al degetelor are aceeași valoare ca și flexorul profund dela mână. Ca și acesta, tendoanele lui dau inserțiune lombricalilor și perforează tendoanele scurtului flexor plantar.

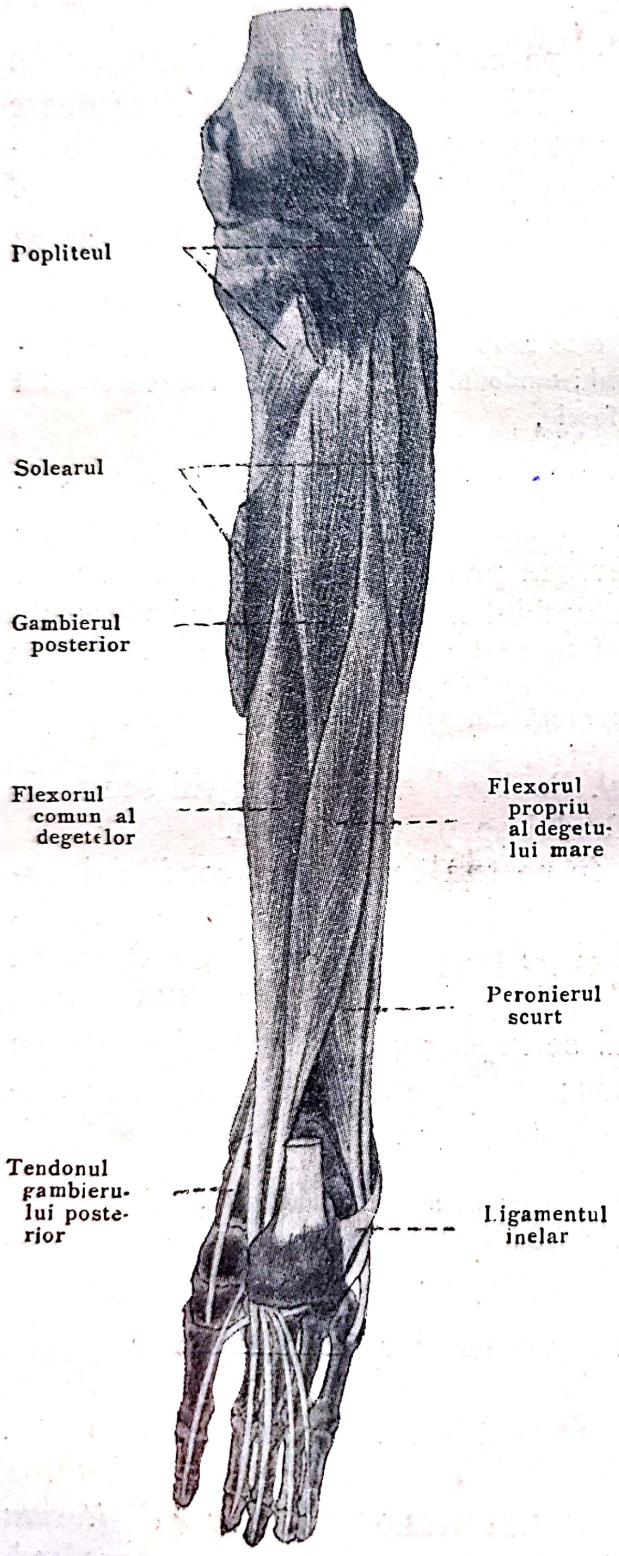

Fig. 744.

După cum vedem tendonul acestui mușchi încrucișează pe cel al gambierului posterior în porțiunea inferioară a gambei *(chiasma curale)* și pe cel al flexorului propriu la plantă *(chiasma plantare)*.

RAPORTURI. La gambă acopere tibia și este acoperit de solear și gemeni.

La gâtul piciorului este așezat între tendonul gam-

bierului posterior, care este înainte şi vasele şi nervii tibiali posteriori, care sunt înapoia lui.

La plantă, el merge în loja mijlocie, între planul superficial (scurtul flexor plantar al degetelor) şi planul profund (adductorul degetului mare); el dă aci inserţiune lombricalilor.

La degete tendoanele sunt aşezate în canale osteo-fibroase.

ACŢIUNE. Acţiunea lui asupra degetelor e redusă; el flexează degetele. Acţiunea lui importantă este asupra piciorului pe care-l duce în extensie, supinaţie şi adducţie.

INERVAŢIUNE. Este inervat de tibialul posterior.

GAMBIERUL POSTERIOR *(M. tibialis posterior)*. Este un muşchi bipenat situat profund, între flexorul comun al degetelor şi flexorul propriu al degetului mare. (Fig. 744.)

INSERŢIUNI. Gambierul sau tibialul posterior se inseră pe membrana interosoasă şi pe părţile învecinate ale oaselor, adică pe faţa posterioară a tibiei şi faţa internă a peroneului (înapoia crestei interosoase). Tendonul terminal încrucişează la partea inferioară a gambei, tendonul flexorului comun, trecând înaintea lui şi ajunge la maleola internă; aci înconjoară maleola, mergând prin şanţul maleolar şi se termină pe tuberculul scafoidului, trimeţând expansiuni metatarsienilor şi cuneiformilor.

RAPORTURI. La gambă muşchiul este situat între cei doi flexori; el este acoperit de solear, acopere ligamentul interosos, tibia şi peroneul.

ACŢIUNE. El este extensor, adductor şi supinator al piciorului. Când piciorul este fixat, în mers, el apropie gamba de picior.

INERVAŢIUNE. E inervat de ramuri din tibialul posterior.

FLEXORUL LUNG AL DEGETULUI MARE. *(M. flexor hallucis longus)*. Muşchiul flexorul degetului mare, este cel mai extern din muşchii profunzi; e un muşchi puternic şi are un însemnat rol în mers.

INSERŢIUNE. Flexorul lung al degetului mare (flexorul peronier sau propriu) se inseră pe faţa posterioară a peroneului (pe cele două treimi inferioare) şi pe porţiunea învecinată a membranei interosoase; de aci fascicolele musculare converg către un tendon terminal. Acesta străbate o serie de şanţuri şi anume: şanţul posterior de pe extremitatea inferioară a tibiei, şanţul posterior al astragalului şi şanţul calcaneului de pe faţa inferioară al sustentaculum tali. Ajungând la plantă, el se încrucişează cu tendonul flexorului comun şi

merge între muşchii lojei interne şi a celei mijlocii; se termină pe extremitatea posterioară a falangei a doua.

In drumul lui plantar, el trimete un fascicol voluminos flexorului tibial; fibrele acestui fascicol se duc la al doilea şi al treilea deget, de aceia denumirea de flexor propriu al degetului mare este improprie. (Testut.)

RAPORTURI. La gambă este aşezat înafara gambierului posterior, fiind acoperit de solear.

La plantă el merge într'un şanţ, format de cele două fascicole ale flexorului scurt (între grupul intern şi cel mijlociu al plantei).

La deget, merge pe faţa inferioară a falangelor.

ACŢIUNE. Este flexor al falangelor pe care se inseră; asupra piciorului are o acţiune de extensiune, de adducţiune şi de supinaţiune. Când piciorul este fixat, el apropie gamba de picior.

INERVAŢIUNE. E inervat de tibialul posterior.

MUŞCHII PICIORULUI.

Piciorul are douăzeci de muşchi, dintre care unul e situat în regiunea lui dorsală, iar ceilalţi, ocupă planta. Muşchii plantei sunt grupaţi în trei regiuni: externă, mijlocie şi internă. Vom studia pe rând fiecare din aceste regiuni.

A) **Regiunea dorsală.** In regiunea dorsală se află un singur muşchi, muşchiul *pedios*. Tot acum vom studia şi *aponevrozele dorsale* ale degetelor.

PEDIOSUL SAU EXTENSORUL SCURT AL DEGETELOR *(M. extensor digitorum brevis)*. Pediosul este un muşchi scurt şi turtit, întins de la primul rând al tarsului la degete.

INSERŢIUNI. El ia naştere pe faţa superioară a calcaneului, lângă sinul tarsului şi pe ligamentul inelar anterior; de aci muşchiul se întinde pe dosul piciorului şi se împarte în patru fascicole, continuate prin câte un tendon pentru primele patru degete.

Tendonul degetului mare se termină pe extremitatea posterioară a primei falange; celelalte trei, se termină la nivelul articulaţiei metatarso-falangiane, pe partea externă a tendonului extensor comun lung corespunzător, cu care împreună iau parte la formarea aponevrozei dorsale a piciorului. Capătul intern al muşchiului are o individualitate proprie şi de aceia e descris de autorii germani ca un muşchi aparte *(extensor halucis brevis)*.

RAPORTURI. Raportul principal al pediosului este cel cu artera pedioasă. Această arteră e situată la început pe partea internă a

Scanned with OKEN Scanner

muşchiului, adică, între fascicol, numit extensor scurt al degetului mare şi tendonul extensorului propriu. Mai jos, fascicolul pediosului o încrucişează.

Celelalte raporturi ale pediosului sunt uşor de înţeles. Faţa lui superficială este acoperită de tendoanele extensorului comun şi a peronierului anterior, faţa profundă acopere oasele tarsului şi ale metarsului cu ligamentele lor şi muşchii interosoşi. Marginea externă răspunde cuboidului şi metarsianului al 5-lea; cea internă e în raport cu tendonul extensorului propriu al degetului mare.

ACŢIUNE. Este extensor al primelor patru degete pe metatars.

INERVAŢIUNE. Este inervat de o ramură din tibialul anterior.

Fig. 745.

APONEVROZA DORSALĂ A DEGETELOR. Pe faţa dorsală a degetelor piciorului, există ca şi la cele ale mânei, câte o aponevroză. Ea nu este niciodată aşa de bine dezvoltată, întrucât lipsesc foarte dese ori expansiunile fibroase ale interosoşilor. In general, ea este formată de tendoanele extensorilor şi de expansiunea, trimeasă de la lombricali.

B) **Regiunea plantară internă.** Această regiune cuprinde trei muşchi: *abductorul degetului mare, flexorul scurt* şi *adductorul de getului mare.*

ABDUCTORUL DEGETULUI MARE. *(M. abductor hallucis.)* Este muşchiul cel mai intern şi mai superficial dintre toţi muşchii acestei regiuni. El este numit de unii autori *abductor,* iar de alţii *adductor.* Această diferenţă ţine la faptul că unii consideră acţiunea lui în raport cu axul piciorului, pe când alţii o consideră în raport cu axul corpului. Noi îl vom numi *abductor,* adică vom raporta acţiunea lui la axul piciorului. (Fig. 746).

INSERŢIUNI. El se inseră pe tuberozitatea internă a calcaneului, pe ligamentul inelar intern şi pe fascia plantară.

El mai are o serie de fascicole accesorii, ce se prind pe scafoid şi pe cuneiformul prim.

Muşchiul merge înainte trece ca o punte peste şanţul calca-

nean şi se termină printr'un tendon, pe sesamoidul intern şi pe baza primei falange a degelului mare.

RAPORTURI. Raportul principal este făcut de faţa lui profundă; aceasta trece, după cum am văzut ca o punte, peste organele, care se află în şanţul calcanean intern (tendoane, vase şi nervi).

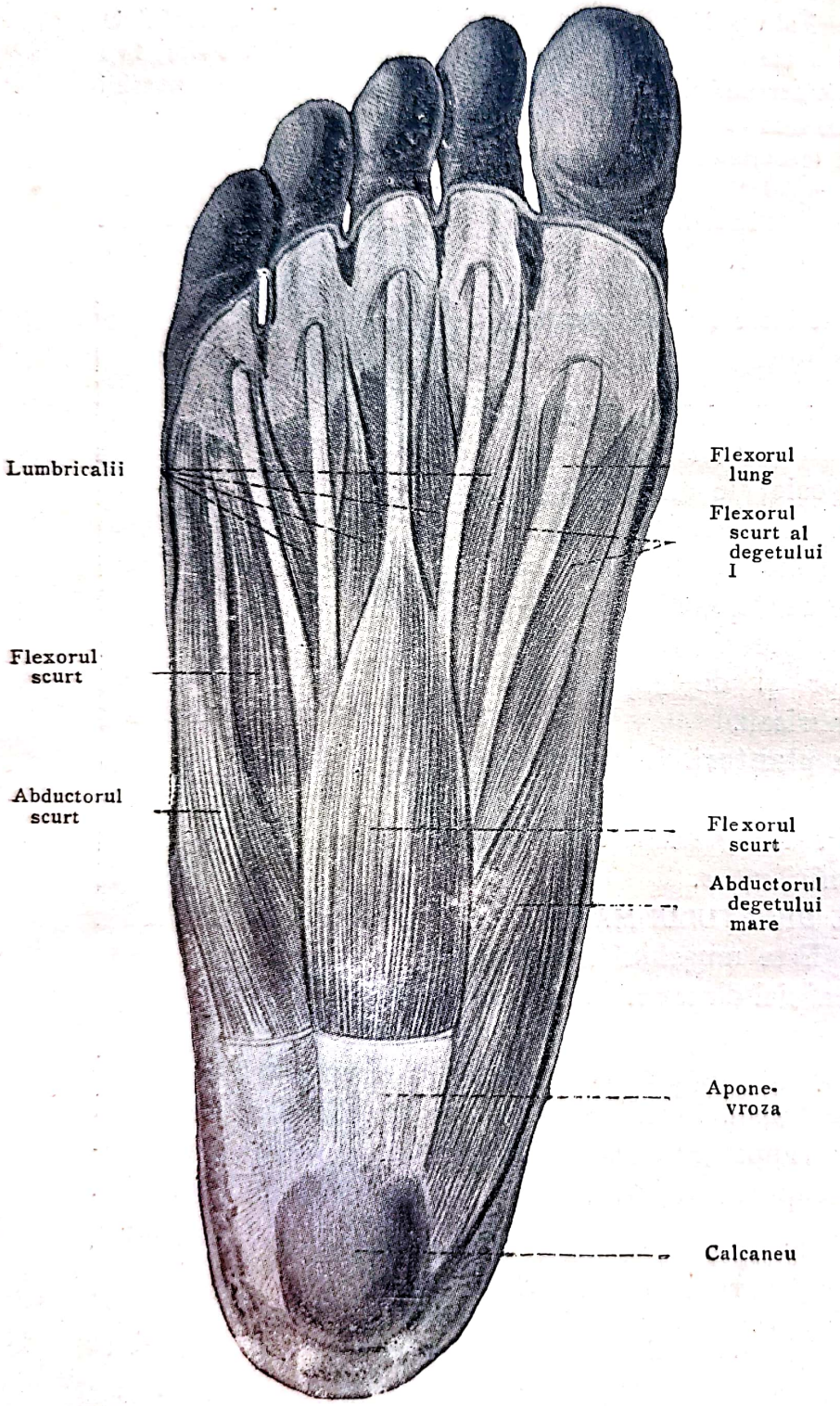

Fig. 746.

Prin faţa superficială, el e în raport cu pielea şi fascia plantară. — Marginea internă este superficială, cea externă răspunde flexorului scurt al degetului mare şi tendonului flexor lung al degetului mare.

ACŢIUNE. El este flexor şi abductor în raport cu axul piciorului, dar adductor în raport cu axul corpului; de aceia autorii francezi îl numesc adductor. Pentru uniformizarea nomenclaturei am luat cai reper axul mânei şi al piciorului şi nu pe cel al corpului.

INERVAŢIUNE. E inervat de o ramură din plantarul intern.

FLEXORUL SCURT AL DEGETULUI MARE. *(M. flexor hallucis brevis).* Este un muşchi scurt situat sub precedentul.

INSERŢIUNI. La naştere pe oasele celui de al doilea rând tarsian, adică pe cuboid, şi pe cele trei cuneiforme. Corpul muscular se împarte în două fascicole: un *fascicol intern*, care se inseră împreună cu tendonul abductorului pe sesamoidul intern şi un *fascicol extern*, care se inseră împreună cu tendonul adductorului pe sesamoidul extern.

RAPORTURI. Cele două fascicole formează un şanţ, în care trece tendonul flexorului lung al degetului mare. El acopere primul metatarsian şi tendonul lungului peronier lateral.

ACŢIUNE. Acest muşchi flexează degetul mare.

INERVAŢIUNE. E inervat de plantarul intern, pentru fascicolul intern şi de plantarul extern, pentru fascicolul extern.

ADDUCTORUL DEGETULUI MARE. *(M. adductor hallucis).* Este un muşchi mic, analog cu adductorul de la palmă; din punct de vedere topografic el este situat în regiunea mijlocie. Se studiază însă aci, din cauza raporturilor lui, cu degetul mare; unii autori îl numesc *abductor,* iar alţii *adductor,* după cum raportează acţiunea lui la axul corpului sau la axul piciorului Ţinând seamă de acţiunea lui faţă de axul piciorului, noi îl vom numi *adductor,* şi nu *abductor.* Mşchiul este format din două fascicole: unul *oblic* şi celalalt *tràns-vers.* (Fig. 748.)

INSERŢIUNI. *Fascicolul oblic (capul obliquum)* ia naştere pe cuboid, pe extremitatea posterioară a celui de al treilea şi al patrulea metatarsian şi pe marele ligament plantar. *Fascicolul transvers (caput transversum)* se inseră pe capsulele ultimelor trei sau patru articulaţii metatarso-falangiane. Aceste fascicole merg unul spre altul şi la baza degetului mare se unesc, spre a se termina pe osul sesamoid extern al degetului mare şi pe baza falangei întâi.

RAPORTURI. Am văzut că acest muşchi ocupă regiunea mijlocie a plantei, unde formează planul profund; ca atare, faţa lui inferioară este acoperită de ceilalţi doi flexori ai regiunii, (flexorul scurt al degetelor, tendoanele flexorului lung al degetelor, accesorul lui şi lombricalii). Faţa superioară răspunde muşchilor interosoşi.

ACŢIUNE. El este adductor al degetului mare, faţă de axul piciorului; el este deasemenea flexor al acestui deget.

INERVAŢIE. E inervat de nervul plantar extern.

Scanned with OKEN Scanner

C) **Regiunea plantară externă.** Această regiune cuprinde trei mușchi: *abductorul degetului mic, flexorul scurt* și *opozantul degetului mic.*

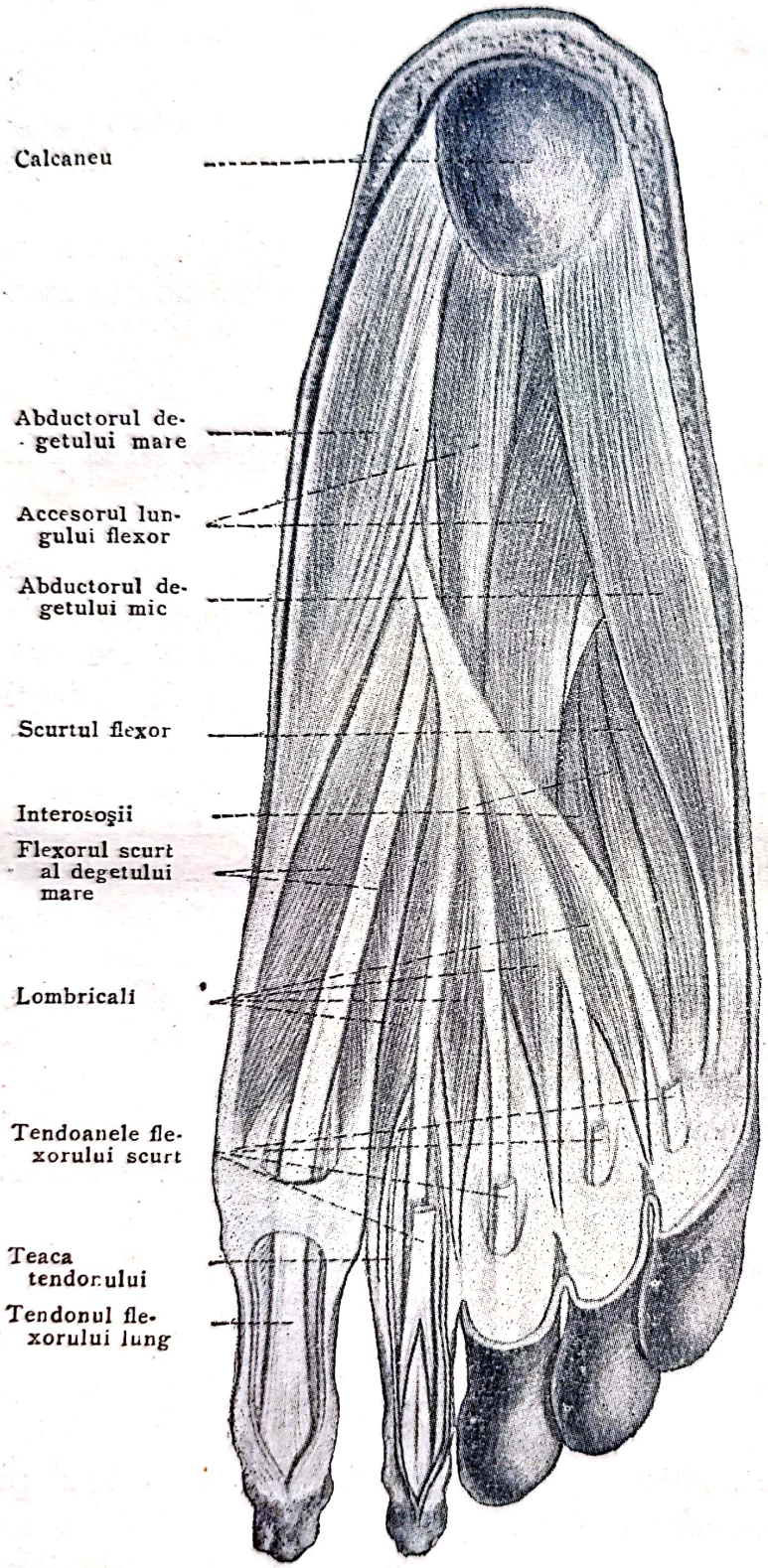

Fig. 747.

Abductorul degetului mic. *(M. abductorul digiti quinti.)* Este cel mai superficial mușchi din această regiune. El formează marginea externă a piciorului.

INSERȚIUNI. Abductorul degetului mic se inseră pe tuberozitatea externă a calcaneului și pe fascia plantară; el merge înainte dealungul marginii externe a piciorului și se termină printr'un tendon pe baza primei falange a degetului mic.

RAPORTURI. Este acoperit de piele; el acoperă flexorul scurt și opozantul.

ACȚIUNE Este abductor și flexor al degetului mic.

INERVAȚIUNE. E inervat de plantarul extern.

FLEXORUL SCURT AL DEGETULUI MIC. *(M. flexor digiti quinti brevis.)* Flexorul scurt al degetului mic este un mușchi scurt, situat sub precedentnl.

Scanned with OKEN Scanner

INSERŢIUNI. Ia naştere pe marele ligament plantar şi se termină printr'un tendon pe baza primei falange a degetului mic.

RAPORTURI. Acoperit de abductor şi fascia plantară, acopere ultimul spaţiu interosos.

ACŢIUNE, Este flexor al degetului mic.

INERVAŢIUNE. E inervat de plantarul extern.

OPOZANTUL DEGETULUI MIC. *(M. opponens digiti quinti).*

INSERŢIUNI. Are aceleaşi inserţiuni posterioare ca şi precedentul pe marele ligament plantar; el se sfârşeşte pe toată marginea externă a celui de al cincelea metatarsian şi prin aceasta se deosebeşte de precedentul cu care în parte, e confundat.

RAPORTURI Are aceleaşi raporturi ca şi precedentul.

ACŢIUNE. Este flexor al degetului mic.

INERVAŢIUNE. Este inervat de plantarul extern.

D) **Regiunea plantară mijlocie.** Această regiune cuprinde: flexorul scurt plantar al degetelor, accesorul flexorului lung, lombricalii şi interosoşii. Muşchii regiunii plantare mijlocii sunt aşezaţi pe trei planuri. In primul plan este *flexorul scurt al degetelor;* în al doilea plan se găsesc *tendoanele flexorului lung,* de care sunt anexaţi muşchiul *accesor* şi *lombricalii;* planul al treilea este format de *adductorul degetului mare* şi *tendonul peronierului lung.* Muşchii interosoşi ocupă spaţiile interosoase.

FLEXORUL SCURT PLANTAR AL DEGETELOR. *(M. fexor digitorum brevis).* Acest muşchi este la membrul inferior omologul flexorului comun superficial sau perforat de la membrul superior.

INSERŢIUNI. Flexorul scurt ia naştere: pe tuberozitatea internă a calcaneului şi pe faţa profundă a apronevrozei plantare. Corpul muscular, ce pleacă de aci, se împarte în patru fascicole, care se continuă cu câte un tendon; aceste tendoane merg către ultimele patru degete şi se termină pe baza falangei a doua, după ce au fost perforate de tendoanele flexorului lung.

RAPORTURI Faţa superioara a muşchiului acoperă flexorul lung comun, lombricalii, vasele şi nervii plantari externi. Faţa inferioară este acoperită de aponevroza plantară şi piele.

ACŢIUNE. Flexează falanga a doua pe prima.

INERVAŢIUNE. Este inervat de plantarul intern.

Scanned with OKEN Scanner

ACCESORUL LUNGULUI FLEXOR COMUN SAU CARNEA PĂTRATĂ TRATĂ A LUI SYLVIÚS. *(M. quadratus plantae).* Este un mușchi anexat de lungul flexor comun al degetelor. (Fig. 747)

INSERȚIUNI. Accesorul flexorului comun naște prin două fascicole. *Fascicolul intern* se inseră pe fața internă a calcaneului; *fascicolul extern* se inseră pe fața inferioară a calcaneului, lângă tuberozitatea externă. Fibrele musculare converg într'un singur corp muscuiar, care se sfârșește pe tendonul flexorului lung comun.

RAPORTURI. Un strat de țesut celular îl desparte în jos de scurtul flexor comun; în acest spațiu trec vasele și nervii plantari externi. In sus e în raport cu oasele tarsului (calcaneu, cuboid și ligamentul calcaneo-cuboidian inferior).

ACȚIUNE Este auxiliarul lungului flexor, și ca atare flexor. Prin oblicitatea lui, el corectează oblicitatea lungului flexor, astfel că mișcările degetelor au direcțiune antero-posterioară.

INERVAȚIUNE. E inervat de plantarul extern, pentru fascicolul extern, de plantarul intern, pentru fascicolul intern.

LOMBRICALII *(M. lombricales),* Lombricalii se aseamănă, din toate punctele de vedere cu cei dela mână. Sunt patru mușchi alungiți, situați între tendonul flexorului lung (perforant); numerotarea lor se face dinăuntru înafară, adică dela degetul mare la cel mic. (Fig. 747.)

INSERȚIUNI. Ei se inseră pe două tendoane vecine, afară de lombricalul prim, care se inseră numai pe tendonul celui de al doilea deget. Ei ajung la nivelul articulațiunii metatarso-falangiane, unde se termină pe baza primei falange și trimete o expansiune dorsală, ce merge în aponevroza dorsală a degetelor. Din această descripțiune deducem: primul lombrical se termină pe partea internă a celui de al doilea deget; al doilea lombrical se termină pe partea internă a celui de al treilea deget; al treilea lombrical se termină pe partea internă a celui de al patrulea deget: al patrulea lombrical se termină pe partea internă a celui de al cincilea deget.

RAPORTURI. Are raporturile tendoanelor flexorului lung, între care ei se găsesc.

ACȚIUNE. Ei flexează prima falangă și extind pe celelalte două.

INERVAȚIUNE. Primii doi lombricali (interni) sunt inervați de plantarul intern: cei doi externi sunt inervați de plantarul extern.

MUȘCHII INTEROSOȘI AI PICIORULUI. Interosoșii piciorului se aseamănă, din toate punctele de vedere, cu cei dela mână. Ei sunt

Scanned with OKEN Scanner

în număr de şapte: *trei plantari* şi *patru dorsali,* având aceleaşi caractere morfologice, ca cei dela mână. (Vezi interosoşii mânii). Inserţiunea acestor interosoşi se raportează la axul piciorului, care spre deosebire de acel al mânii, trece prin degetul al doilea şi nu prin al treilea. (Fig. 749.)

O diferenţă între interosoşii piciorului şi acei ai mânii, este că tendoanele terminale ale primilor nu au întotdeauna acele expansiuni dorsale, care să participe la formarea aponevrozei dorsale a degetelor; chiar când ele există, sunt slabe şi puţin caracteristice. Interosoşii se termină prin tendoane subţiri pe baza falangei prime.

INSERŢIUNI. Inserţiunile interosoşilor se înţeleg uşor, dacă ţinem seama de datele de mai sus. (Testut).

Interosoşii plantari. Aceşti interosoşi sunt situaţi în al doilea, al treilea şi al patrulea spaţiu.

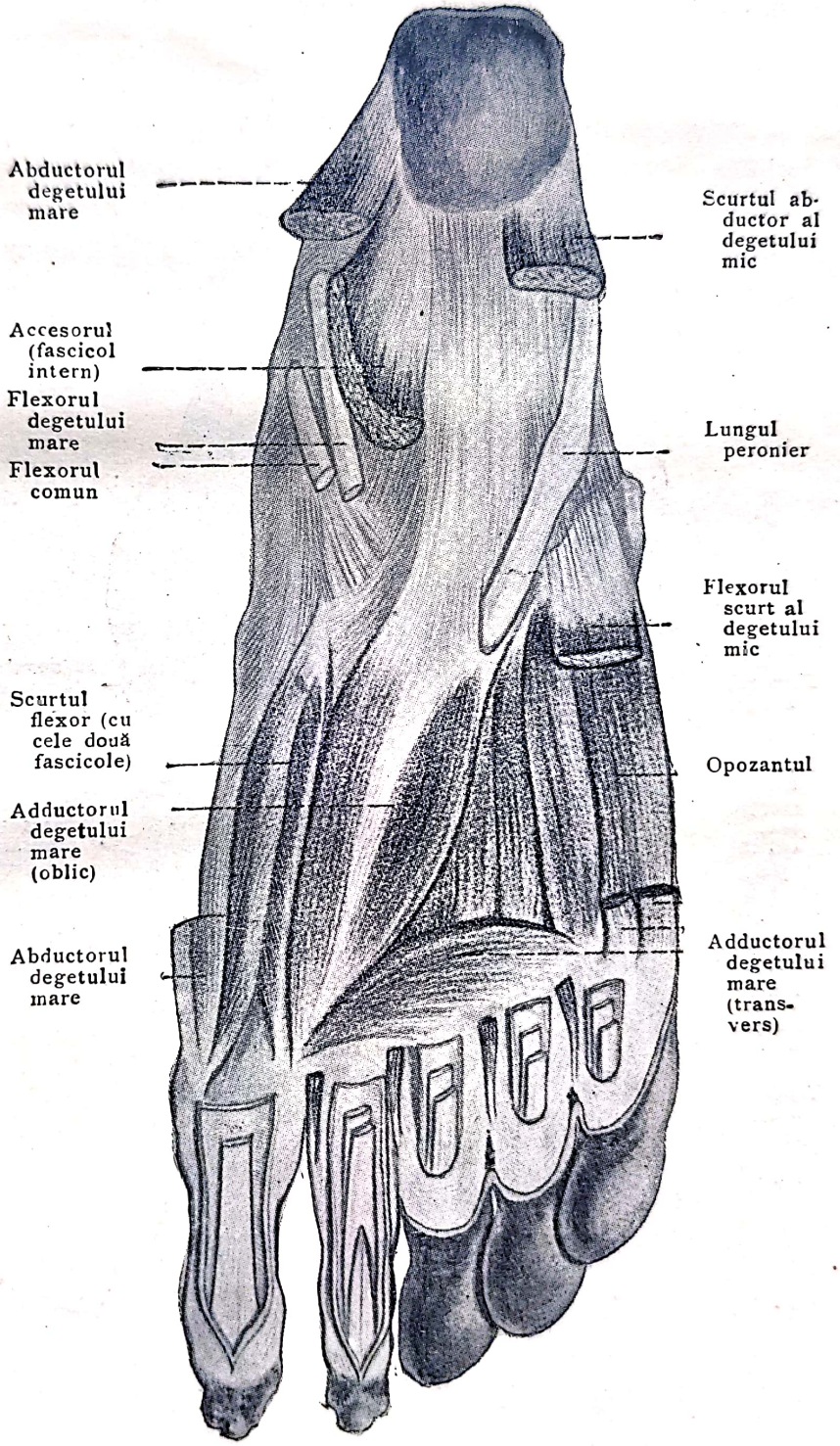

Fig. 748.

1. *Primul interosos plantar* se inseră pe partea internă a metatarsianului al treilea și se termină pe baza falangei prime a degetului al treilea.

2. *Al doilea interosos plantar* se inseră pe partea internă a metatarsianului al patrulea și se termină pe baza falangei prime a degetului al patrulea.

3. *Al treilea interosos plantar* se inseră pe partea internă a metatarsianului al cincilea și se termină pe baza falangei prime a degetului al cincilea.

Fig. 749.

Interosoșii dorsali. Interosoșii dorsali se găsesc situați în primul; al doilea, al treilea și al patrulea spațiu interosos.

1. *Primul interosos dorasl* se inseră parțial pe fața externă a primului metatarsian și total pe fața internă al celui de al doilea. Tendonul lui terminal merge la partea internă a bazei falangei întâi a degetului al doilea.

2. *Al doilea interosos dorsal* se inseră parțial pe fața internă a celui de al treilea metatarsian și total pe fața

externă a celui de al doilea şi se termină pe partea externă a bazei falangei întâiəa degetului al doilea.

3. *Al treilea interosos dorsal* se inseră parţial pe faţa internă a celui de al patrulea metatarsian şi total pe faţa externă a celui de al treilea. Tendonul lui merge la partea externă a bazei falangei întâi a degetului al treilea.

Al patrulea interosos dorsal se inseră parţial pe faţa internă a celui de al cincilea metatarsian şi total pe faţa externă e celui de al patrulea; el se termină pe partea externă a bazei falangei întâi a degetului al patrulea. (Testut)

RAPORTURI. Interosoşii umple spaţiile interosoase şi răspund în sus pediosului şi tendoanelor extensorilor, iar în jos, tendoanelor flexorilor.

ACŢIUNE. Ca şi interosoşii de la mână, interosoşii piciorului sunt flexori ai primei falange şi extensori ai celorlalte două. Se admite că interosoşii plantari sunt adductori, iar cei dorsali sunt abductori; această acţiune este însă cu totul redusă.

INERVAŢIUNE. Toţi interosoşii, atât plantari cât şi dorsali sunt inervaţi din ramura profundă a nervului plantar extern.

FASCIILE ŞI APONEVROZELE MEMBRULUI INFERIOR.

Muşchii membrului inferior ca şi cei ai membrului superior, sunt înveliţi de o teacă fibroasă, de formă cilindrică, care în partea superioară se continuă cu fasciile trunchiului, iar în partea inferioară se termină la nivelul degetelor.

Vom studia dispoziţiunea ei, în diferitele segmente ale membrului.

Fascia fesieră. Fascia fesieră acopere muşchii fesieri. Ea se inseră în sus pe creasta iliacă şi se continuă înainte cu fascia lata; între ambele formaţiuni există tractul ilio-tibial, care va fi studiat odată su fascia lata. Pentru ca să ne dăm seamă de dispoziţiunea fasciei fesiere, s'o urmărim dinainte înapoi. (Testut). Fascia acopere mai întâi fesierul mijlociu în porţiunea lui, care depăşeşte fesierul mare; în această porţiune ea este foarte groasă. Ajunsă la marginea fesierului mare, se împarte în trei foiţe: *profundă, mijlocie* şi *superficială*.

a) Foiţa profundă înveleşte fesierul mijlociu, subţiindu-se din ce în ce, până se confundă cu ţesutul celulos.

b) Foiţa mijlocie înveleşte faţa profundă a fesierului, mare, iar la marginea inferioară a muşchiului se uneşte cu cea superficială, formând muşchiului o teacă completă.

c) Foiţa superficială acopere fesierul mare; ea se continuă cu fasciile regiunilor vecine. Intre foiţa mijlocie şi cea profundă există un ţesut celular, foarte dezvoltat. Acest ţesut comunică înăuntru cu

basinul prin marea scobitură sciatică şi cu fosa ischio-rectală prin mica scobitură sciatică. In jos, comunică cu ţesutul celular al coapsei.

Se înţelege uşor cum o colecţiune purulentă poate să migreze din basin la fesă, sau invers dela fesă în basin prin scobitura mare sciatică (canalul supra şi subpiramidal). Uneori pot hernia chiar organe din abdomen, în fesă (hernii *fesiere* sau *ischiatice*). Prin comunicarea cu fosa ischio rectală se explică propagare infecţiunilor şi în aceasta regiune.

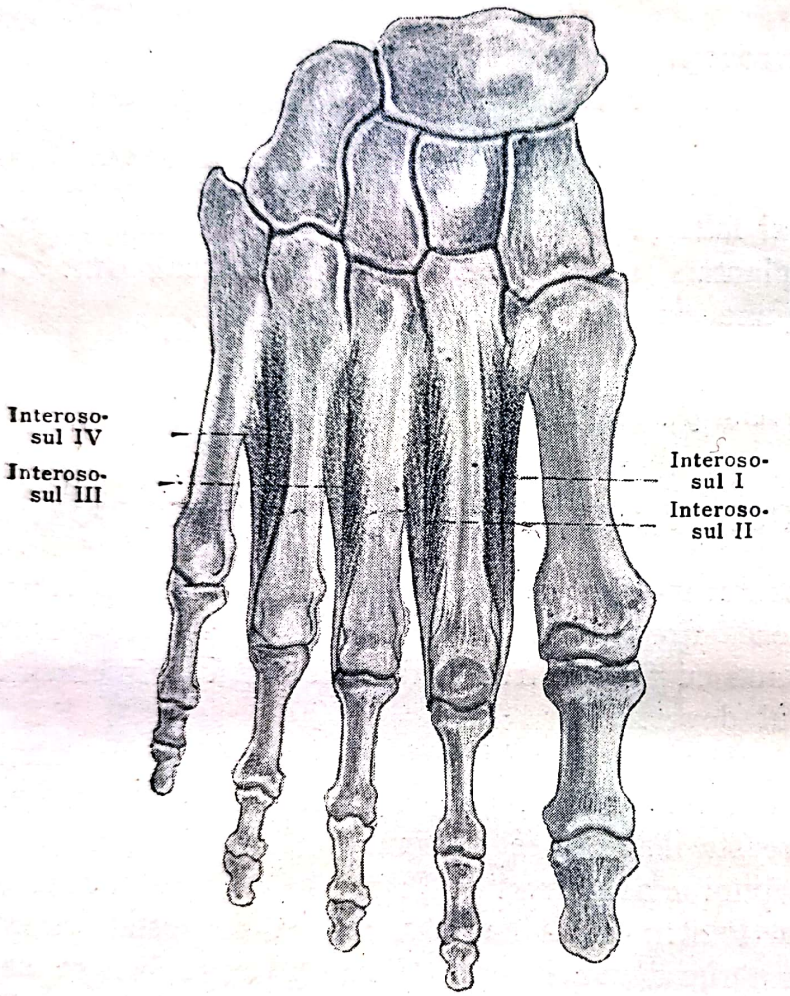

Fig. 750.

Interosoşi dorsali.

Fascia femurală. Fascia femurală sau *fascia lată* înconjoară muşchii coapsei ca un manşon. Ea prezintă mai multe detalii, ce trebuesc bine cunoscute. Vom avea de studiat: dispoziţiunea generală, tractul ilio-tibial, despărţitoarele intermusculare, canalul crural.

DISPOZIŢIUNEA GENERALĂ. Manşonul fibros al fasciei late se inseră în sus şi înainte pe arcada crurală, iar în sus şi înapoi se continuă cu fascia fesieră; în jos se prinde pe faţa anterioară a rotulei şi pe tuberozităţile tibiei, continuându-se cu fascia gambieră.

In ceace priveşte grosimea acestei fascii, ea variază considerabil; foarte groasă în partea externă, acolo, unde se găseşte tractul ilio-tibial, ea devine cu mult mai subţire, în partea internă. Un alt caracter asupra căruia trebue să atrag atenţiunea, este faptul că porţiunea acestei fascii, care răspunde triunghiului lui Scarpa, e perforată de numeroase orificii şi ia numele din această cauză de

fascia cribriformis. Printre aceste orificii unul este mai mare; el poartă numele de *fosa ovală* şi este mărginit înafară printr'o margine semilunară, numită impropriu *ligamentul falciform (Allan Burns)*. Cornul superior al ligamentului falciform merge până la arcada crurală sau la ligamentul lui Cooper. Prin fosa ovală trece vâna safenă internă. (Fig. 753).

TRACTUL ILIO-TIBIAL. *(Tractus iliotibialis)*. Tractul iliotibial sau bandeleta ilio-tibială este o panglică fibroasă, bine diferenţiată situată în partea externă a fasciei late.

Tractul ilio-tibial este format din fibre proprii, ce pleacă după creasta iliacă; la aceste fibre se mai adaugă unele, venite din tensorul fasciei late, iar altele din fesierul mare. După cum vedem, ea are o triplă origină; de la aceasta origină, tractul iliotibial merge în jos, pe partea externă a coapsei şi ajunge la gambă, undę se termină pe tubercul lui Gerdy (tuberculul gambierului anterior).

Afară de aceste terminaţiune principală fibrele tractului se mai termină înainte pe rotulă şi ligamentul rotulian, iar înapoi pe capul peroneului şi tuberozitatea externă a tibiei.

Am văzut rolul tractului ilio-tibial în mers şi în staţiune. Contracţiunea tensorului şi a fesierului mare, îl în-

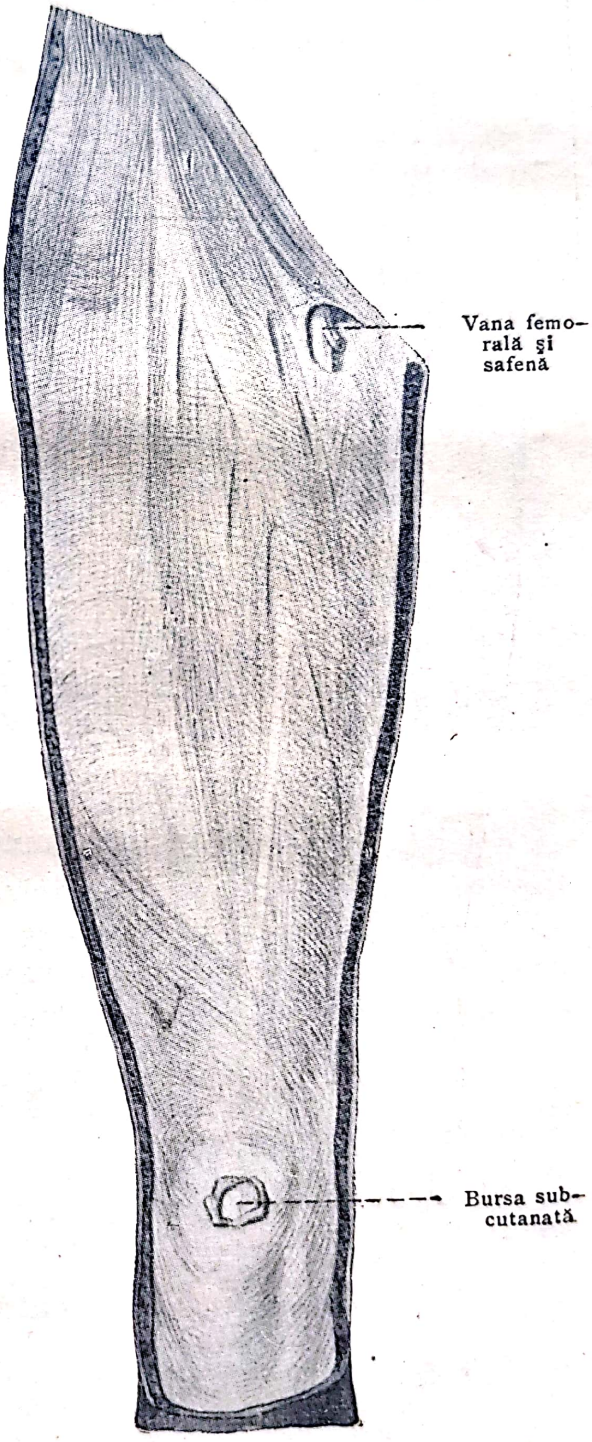

Fig. 751.

tinde puternic şi apasându-l din afară înăuntru pe trochanter fixează femurul în cavitatea cotiloidă.



Fig. 752.

Fascia fesiere şi fascia coapsei (lata).

TECILE ŞI DESPĂRŢITOARELE INTERMUSCULARE. Am văzut că fascia lata înconjoară toţi muşchii coapsei. După faţa profundă pleacă teci pentru diferiţii muşchi subjacenţi; dintre aceste teci cea mai bine diferenţiată e cea a croitorului. După faţa profundă a fasciei late pleacă trei despărţitoare intermusculare: una externă, alta internă şi a treia posterioară, care separă cele trei grupuri musculare:

a) *Despărţitoarea intermusculară internă (septum intermusculară mediale)* se prinde pe buza internă a liniei aspre şi pe ramura ei de bifurcaţie internă.

b) *Despărţitoarea intermusculară (septum intermusculare laterale)* se inseră pe buza externă a liniei aspre şi pe ramura de bifurcaţie externă a acesteia.

c) *Despărţitoarea intermusculară posterioară* (*Septum intermuscular posterius*), este cu mult mai slabă, decât precedentele; ea separă muşchii adductori de flexori.

Prin intermediul acestor despărţitoare s'au separat trei loje: una *anterioară*, conţinând muşchii extensori, alta *posterioară*, conţinând muşchii flexori şi alta *internă*, conţinând muşchii adductori.

Fascia femurală este formată din două feluri de fibre; unele longitudinale şi altele circulare, perpendiculare pe precedentele.

Unii autori nu consideră fascia lată



Fig. 753.

1 = Arcada crurală ;2 = Fibre arciforme ; 3 = Ganglionul Cloquet ; 4 = Ligamentul Gimbernat ; 5 = Vâna femurală ; 6 = Artera femurală ; 7 = Ligamentul falciform ; 8 = Cordonul spermatic (secționat) ; 9 = Stâlpul posterior ; 10 = Stâlpul superior ; 11 = Stâlpul inferior ; 12 = Cordonul spermatic (secționat).

Scanned with OKEN Scanner

ca sinonimă cu fascia femurală: pentru ei, fascia lată e porţiunea cea mai externă a acestei fascii.

TEACA VASELOR FEMURALE. Vasele femurale sunt conţinute într'o teacă ce depinde de fascia femurală. Această teacă provine din dedublarea fasciei femurale la nivelul vaselor. Teaca vaselor femurale prezintă două orificii: unul superior şi altul inferior; ambele au fost studiate. Orificiul superior este orificiul vascular al regiunei inguinale (lacuna vasorum); orificiul inferior este inelul celui de al treilea adductor. Teaca vaselor femurale variază mult după cum o privim în porţiunea superioară, în porţiunea mijlocie şi în porţiunea inferioară.

Porţiunea superioară a tecei vaselor femurale, adică aceea ce răspunde triunghiului lui Scarpa, are o formă de prizmă triunghiulară, cu un părete anterior, unul postero-extern şi altul postero-intern. *Părete anterior* este format de fascia cibriformis, *părete postero-extern* este format de fascia psoasului, iar *părete postero-intern* este format de fascia pectineului.

In realitate lucrurile trebuesc astfel înţălese. Fascia după ce a făcut teaca croitorului, se dedublează în două foiţe: una superficială şi alta profundă. Foiţa superficială nu este altceva decât fascia cribriformis. Foiţa profundă tapetează muşchiul psoas, unde se confundă cu fascia iliacă şi apoi tapetează pectineul; ea este numită de autorii germani fascia ilio-pectineie. Ambele foiţe se unesc la nivelul adductorului mijlociu, închizând canalul.

Această primă porţiune a tecii vasculare poartă numele de *canalul crural,* de şi în realitate toată teaca este un canal. In el se găseşte artera şi vâna femurală. Artera ocupă partea externă a canalului crural, iar vâna ocupă partea mijlocie. Înăuntrul vinei rămâne un spaţiu, ocupat de limfatice şi ganglioni limfatici; acest spaţiu, oarecum liber, poartă numele de *infundibul.* Infundibulul are o mare importanţă chirurgicală, căci în el se fac herniile crurale; trebue ştiut că autorii germani numesc canal femural acest spaţiu intern, pe care noi l'am numit infundibul.

Infundibulul se întinde la orificiul vascular (lacuna vasorum) până la fosa ovală. Extremitatea lui superioară este porţiunea cea mai internă a orificiului vascular, adică acea porţiune, astupată de septul crural; ea este numită de autorii germani *anulus femurale;* trebuie să reamintim că autorii francezi numesc inel crural tot orificiul vascular. Infundibulul are un părete anterior, format de fascia cribriformis, un părete extern, format de vâna femurală şi unul intern, format de fascia pectineie.

In porţiunea mijlocie teaca vaselor este foarte subţire, aproape

celulosă. Ea este formată înainte de fascia croitorului, înăuntru de cea a adductorului mijlociu, iar înafară de cea a vastului intern.

In porţiunea inferioară teaca ia numele de *canalul lui Hunter (canalis adductorius)*. Canalul lui Hunter are un *părete anterior*, foarte rezistent, căci este format dintr'un sistem de fibre arciforme,



Fig. 754.

La acest preparat s'a secţionat şi îndepărtat fascia cribriformis, ca să se vadă infundibulul crural.

1 = Psoas iliac; 2 = Fascia cribriformis; 3 = Croitor; 4 = Ganglionul lui Cloquet; 5 = Vâna femurală; 6 = Infundibul; 7 = Artera femurală; 8 = Nerv crural; 9 = Fascia cribriformis; 10 = Vâna safenă.

puternice, ce se întind de la vastul intern la adductorul mare *(lamina vasto-adductoria)*. *Părete intern* al canalului lui Hunter este format de adductorul mare, *părete lui extern* este format de vastul intern. Prin canalul lui Hunter trec artera şi vâna femurală şi nervul safen intern. Trebue să atrag atenţiunea asupra faptului că părete anterior al canalului lui Hunter prezintă câteva orificii, pe unde trece nervul safen intern şi artera mare anastomotică.

Scanned with OKEN Scanner

Hernia crurală. In hernia crurală, organul ieşit din abdomen pătrunde în infundibulul canalului crural, împingând în drumul lui peritoneul şi septul crural. De obicei hernia crurală rămâne în canal; uneori printr'un orificiu al fasciei cribriformis, poate întra în ţesutul celular subcutanat. Coletul herniei e în raport cu elementele lacunei vasculare (ligamentul Gimbernat, ligament Cooper, arcada crurală) şi cu vâna femorală (înafară). Tratamentul herniei constă în rezecţia sacului şi refacerea părételui abdominal (prin închiderea orificiului crural).

Fascia gambieră. *(Fascia cruris).* Gamba este învelită de o fascie, dispusă ca un manşon; ea pleacă de la marginea anterioară a tibiei, înconjoară muşchii gambei şi ajunge la nivelul marginii interne a acestui os. Pe faţa internă a gambei, ea se confundă cu periostul. *Extremitatea superioară* se continuă înapoi cu fascia femurală, iar înainte se fixează pe tuberozităţile tibiei, capul peroneului şi rotulă. *Extremitatea inferioară* se continuă cu ligamentele inelare ale gâtului piciorului. *Suprafaţa exterioară* e despărţită de piele prin ţesut celulo-grăsos, în care merg vasele şi nervii superficiali. *Suprafaţa interioară* acopere muşchii, care iau pe ea inserţiuni; de pe ea pleacă două despărţitoare intermusculare *(Septum intermusculare fibulare ant. et post.)* care se prind: una pe marginea anterioară, iar alta pe marginea externă a peroneului. Se formează astfel trei loji: *una anterioară*, în care se găsesc muşchii anteriori, o *lojă externă,* conţinând muşchii peronieri şi o *lojă posterioară*. In această ultimă lojă se găseşte o altă despărţitoare, întinsă de la marginea internă a tibiei, la marginea externă a peroneului: este *fascia gambieră profundă,* şi care separă muşchii planului întâi (gemeni, solear şi plantar) de muşchii planului al doilea (popliteu, cei doi flexori şi gambierul).

De asemenea în loja anterioară se găseşte între gambierul anterior şi extensorul comun, o despărţitoare fibroasă, pe care se inseră cei doi muşchi.

Fascia gambieră este mult mai rezistentă pe faţa anterioară a gambei, ca pe cea posterioară. Ea este întărită de o expansiune provenită din tendonul bicepsului şi piciorul gâştei. Fascia gambieră este formată din fibre longitudinale şi circulare. Pe partea anterioară şi inferioară ea prezintă (deasupra ligamentului inelar) o bandă transversală care este numită *ligamentum transversum cruris;* ea trebue deosebită de ligamentul inelar.

Ligamente inelare. La nivelul gâtului piciorului există o serie de formaţiuni fibroase, cunoscute sub numele de *ligamente inelare.*

Ele sunt niște îngroșări ale fasciei gambiere. Ligamentele inelare sunt în număr de trei: *anterior, extern* și *intern*. Ele determină niște teci sau culise fibroase, pe unde trec tendoanele mușchilor de la gambă la picior. Aceste tendoane sunt însoțite de teci sinoviale.

A. **LIGAMENTUL INELAR ANTERIOR.** Ligamentul inelar anterior, numit de autorii germani *ligamentum cruciatum*, este o panglică fibroasă, așezată în regiunea anterioară a gâtului piciorului. El ia naștere la nivelul scobiturii astragalo-calcaneene, merge pe fața dorsală a piciorului și se împarte în două ramuri: una inferioară și alta superioară. (Fig. 757.) In general el are forma unui Y orizontal, cu o ramură *comună*, una *superioară* și alta *inferioară*; uneori cele două ramuri de bifurcare pleacă de la originea ligamentului, astfel că el are forma unui V. Cu mult mai rar, el are forma de cruce (ligamentum cruciatum). Ii vom descrie forma cea mai obișnuită, adică cea în Y.

1. RAMURA INFERIOARĂ. Este o simplă îngroșare a fasciei; ea trece înaintea tuturor tendoanelor extensorilor și ajunge la marginea internă a piciorului, unde se termină pe fascia plantară.

2. RAMURA COMUNĂ ȘI CEA SUPERIOARĂ. Ramura comună se continuă cu cea superioară; ele sunt cu mult mai complicate și nu sunt unmai niște îngroșări ale fasciei dorsale ale piciorului. Privită în totalitatea lor, ele sunt compuse din două foițe: *una superficială* și *alta profundă*.

a) *Foița superficială* naște pe mare apofiză a calcaneului, merge înăuntru, încrucișând tendonul peronierului anterior, extensorul comun și extensorul propriu. La nivelul tendonului gambierului anterior se dedublează: o parte trece înainte (*lama pretendinoasă*) și o parte trece înapoi (*lama retrotendinoasă*), formând tendonului un canal fibros;

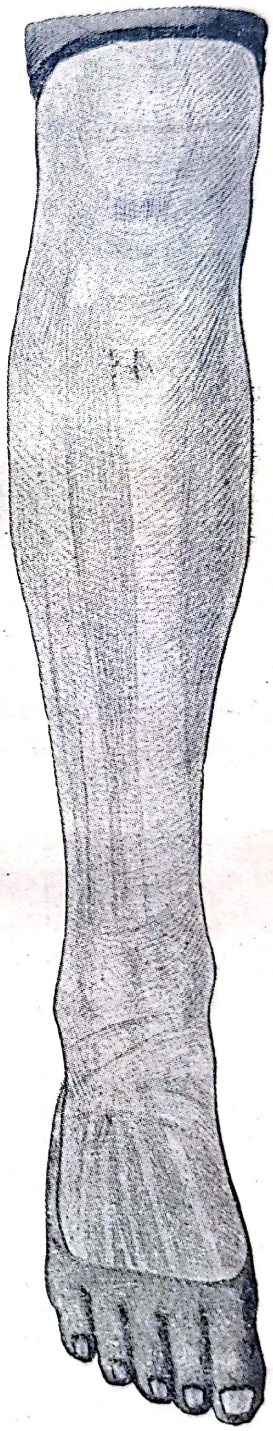

Fig. 755.

Fascia gambieră.

înăuntru lui cele două lame se unesc şi se termină pe partea inferioară a crestei tibiale şi pe marginea anterioară a maleolei interne.



Fig. 756.

Fascia gambieră.

b) *Foiţa profundă* este situată chiar pe planul osos şi ia naşte chiar în sinus tarsi. Iată cum se comportă acest ligament. Plecând de la scobitura calcaneană, merge înăuntru către muşchiul pedios; la marginea internă a acestuia se uneşte cu foiţa superficială. Trece apoi pe sub peronierul anterior şi extensorul comun şi o parte din fibre se unesc cu foiţa superficială, formând culisa acestor muşchi. Restul fibrelor merge înăuntru, continuând direcţiunea foiţei profunde, trece pe sub extensorul propriu al degetului mare şi apoi se uneşte cu foiţa superficială cu care formează împreună culisa acestui muşchi. Vedem că se formează astfel o serie de loje şi de culise, dispuse dinăuntru înafară în felul următor: 1) *loja pediosului,* la nivelul sinului tarsului; 2) *culisa extensorului comun şi a peronierului anterior;* 3) *culisa extensorului propriu,* 4) *culisa gambierului anterior,* care e formată numai de foiţa superficială. (Fig 757.)

Am văzut că de cele mai multe ori ligamentul are forma unui Y; cele două ramuri: (superioară şi inferioară) provin din bifurcarea unei ramuri comune. Alte ori cele două ramuri se separă chiar de la originea lor: ligamentul are forma unui V.

In aceste cazuri, ramura superioară este acea, care determină culisele. Alte ori din ramura comună pleacă o altă ramură ce merge la maleola externă; în aceste cazuri cu mult mai rare, ligamentul are forma unui X sau a unei cruci şi merită numele de *ligament cruciat.*

Dispoziţia ramurii superioare este cu mult mai complexă. Am văzut că ea este formată din două feluri de fibre: unele superficiale şi altele profunde. Retzius a arătat că fibrele, pe care porţiunea profundă le trimite la porţiunea superficială, de o parte la marginea internă a extensorului comun şi de alta la marginea internă a extensorului propriu, după ce s'au fuzionat cu

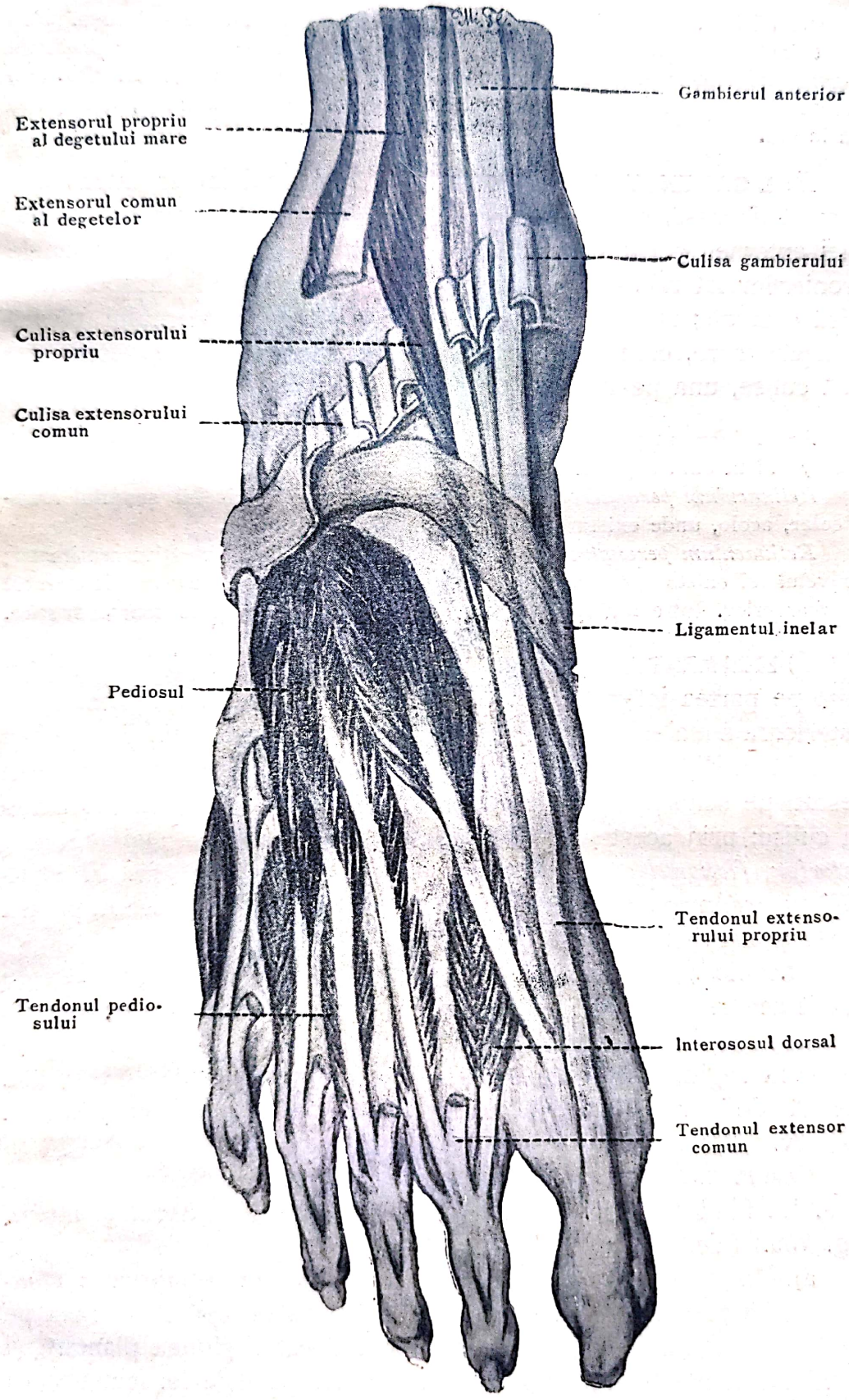

Fig. 757.

Scanned with OKEN Scanner

foiţa superficială, se recurbează înafară şi vin să se însere pe calcaneu. S'au format două anse sau prăştii, care menţin aceste tendoane; porţiunea profundă a ligamentului inelar a fost numită de Retzius, *ligament frondiform.* (Poirier.) Această dispoziţiune frondiformă este foarte netă la unele maimuţe, mai puţin netă la om.

B) **LIGAMENTUL INELAR EXTERN** Ligamentul inelar extern este o bandă fibroasă, care se întinde de la marginea posterioară a maleolei externe, la faţa externă al calcaneului, trecând peste tendoanele peronierilor laterali. Cei doi peronieri sunt conţinuţi la început într'o culisă comună; mai jos, de pe faţa profundă a ligamentului pleacă o despărţitoare, care trece între cele două tendoane şi formează două culise, una pentru fiecare peronier.

Acest ligament prezintă două îngroşări, numite de autorii germani *retinacule;* există unul superior şi altul inferior.

Retinaculum peronaerorum superius se găseşte la nivelul şanţului retromaleolar, acolo, unde există o singură culisă osteo-fibroasă.

Retinaculum peronaerum inferius se găseşte mai jos cu câţiva centimetri; la nivelul lui există două culise osteo-fibroase. El se continuă cu ligamentul inelar anterior. Intre retinacule, ligamentul inelar extern este foarte subţire.

C) **LIGAMENTUL INELAR INTERN** (*ligamentum laciniatum*) este situat pe partea internă a gâtului piciorului, fiind întins dela margiea posterioară a maleolei interne, la faţa internă a calcaneului. De pe faţa profundă a ligamentului pleacă două despărţitoare, ce se fixează (Testut) pe scheletul regiunii (tibia, astragal şi calcaneu), formând trei culise; prin acestea trec dinainte înapoi: *tendonul gambierului posterior, flexorul comun al degetelor* şi *flexorul propriu al degetului mare.* Intre aceste două ultime culise mai există o teacă, pentru vasele şi nervii tibiali posteriori.

Fasciile şi aponevrozele piciorului. La picior, vom avea de studiat aceste formaţiuni în regiunea plantară şi în regiunea dorsală.

In regiunea plantară există *o fascie superficială* şi alta *profundă;* în regiunea dorsală avem o *fascie dorsală superficială,* alta anexată de muşchiul *pedios* şi a treia *profundă.* Le vom studia succesiv.

FASCIA PLANTARĂ SUPERFICIALĂ se aseamănă mult cu cea palmară. Ea fiind compusă din trei porţiuni: mijlocie, externă şi interă. (Fig. 759.) (Testut).

a) *Porţiune mijlocie* numită cu drept cuvânt *aponevroza plantară,* are o formă triunghiulară, cu vârful pe calcaneu şi baza pe capul metatarcianilor. Ea este mai scurtă decât regiunea plantară şi contribuie la menţinerea bolţii piciorului; ea păzeşte deasemenea, ca

vasele şi nervii suprajacenţi să fie comprimaţi în timpul mersului. (Testut) Aponevroza plantară are o dispoziţiune foarte asemănătoare cu cea palmară; ea are forma unui triunghi cu vârful la calcaneu şi baza la degete. Aponevroza este formată din două feluri de fibre; unele longitudinale şi altele transversale. Există şi aci *bandelete pretendi-*

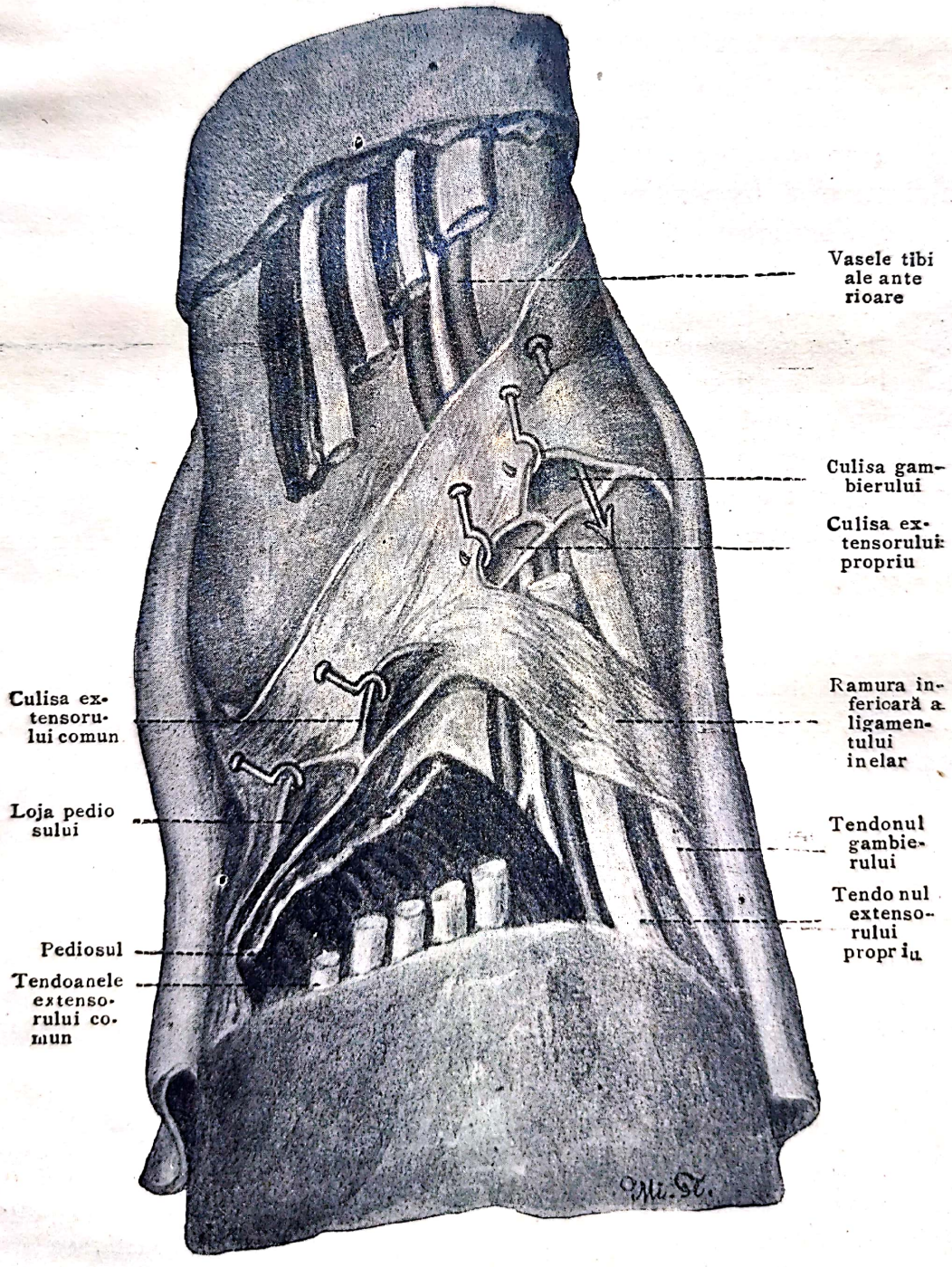

Fig. 758.

noase, care împreună cu fibrele transversale determină formarea *arcadelor digitale şi interdigitale;* prin primele trec tendoanele flexorilor, iar prin celelalte trec lombricalii, vasele şi nervii degetelor.

Pe laturi, aponevroza mijlocie se continuă cu celelalte porţiuni ale fasciei (externă şi internă). Faţa superioară e în raport cu organele plantei, iar cea inferioară e acoperită de ţesut grăsos şi piele.

Aponevroza plantară trebuie să fie considerată ca provenită din resfirarea tendonului plantarului subţire, după cum cea palmară provine din tendonul palmarului mic.

b) *Porţiunea internă* răspunde regiunii interne a plantei; se întinde dela tuberozitatea internă a calcaneului, la rădăcina degetului mare şi acoperă muşchii lojei interne.

c) *Porţiunea externă* se inseră pe tuberozitatea externă a calcaneului şi se termină la rădăcina degetului mic, acoperind muşchii lojei externe.

d) *Lojele aponevrotice ale plantei.* Acolo, unde aponevroza mijlocie se continuă cu porţiunile laterale ale fasciei, pleacă de pe faţa ei profundă două despărţitoare fibroase; una externă, ce se fixează pe tendonul lungului peronier lateral şi pe metatarsianul al cincilea, iar alta internă ce se fixează pe scafoid, cuneiform şi primul metatarsian. Ele determină formarea celor trei loje, despre care am vorbit.

FASCIA PLANTARĂ PROFUNDĂ (*fascia plantaris profunda*). Fascia plantară profundă sau fascia interosoasă plantară, este situată pe spaţiile interosoase. Se inseră pe laturi pe metatarsian, înainte se continuă cu ligamentul transvers, iar înapoi cu ligamentele articulaţiunilor dela gâtul piciorului.

FASCIA DORSALĂ SUPERFICIALĂ. Fascia dorsală este situată imediat sub piele şi ţesutul celular, acopere toată regiunea dorsală a piciorului. Se continuă înapoi cu ligamentul inelar, pe laturi se continuă cu fascia plantară, iar înainte dispare la nivelul degetelor.

FASCIA PEDIOSULUI este foarte subţire; ea acopere pediosul şi artera pedioasă, separându-le de tendoanele extensorilor

FASCIA DORSALĂ PROFUNDĂ sau interosoasă dorsală acopere interososii dorsali şi faţa dorsală a metatarsianilor.

Aponevrozele dorsale ale degetelor. Aceste formaţiuni au fost studiate (vezi pag. 881).

Tecile fibroase ale tendoanelor flexorilor. Tendoanele flexorilor sunt conţinute la nivelul degetelor într'o teacă fibroasă; ea începe la nivelul articulaţiunilor metacarpo-falangiane şi se termină la nivelul celei de a treia falangă.

Scanned with OKEN Scanner

BURSELE SEROASE ŞI TECILE SINOVIALE ALE MEMBRULUI INFERIOR.

Bursele seroase ale coapsei. 1. *Bursa psoasului-iliac (bursa iliopectinea)* a fost studiată; este o formaţiune seroasă, de dimensiuni considerabile, situată între muşchi şi faţa anterioară a capsulei articulare; comunică uneori cu sinoviala articulară.

2. *Bursa iliacă subtendinoasă (Bursa iliaca subtendinea)* cu mult mai mică ca precedenta, este situată între tendonul psoasului iliac şi micul trocanter.

3. *Bursa trocanteriană a fesierului mare (Bursa trochanterica m. glutaei maximi)* se găseşte situată între faţa profundă a fesierului mare şi faţa externă a marelui trocanter.

4. *Bursa ischiatică a fesierului mare (Bursa ischiadica m. glutaei maximi)* se dezvoltă între faţa profundă a fesierului mare şi tuberozitatea ischiatică.

5. *Bursele fesiero-femurale (Bursae glutaeofemorales)* sunt două mici bur-

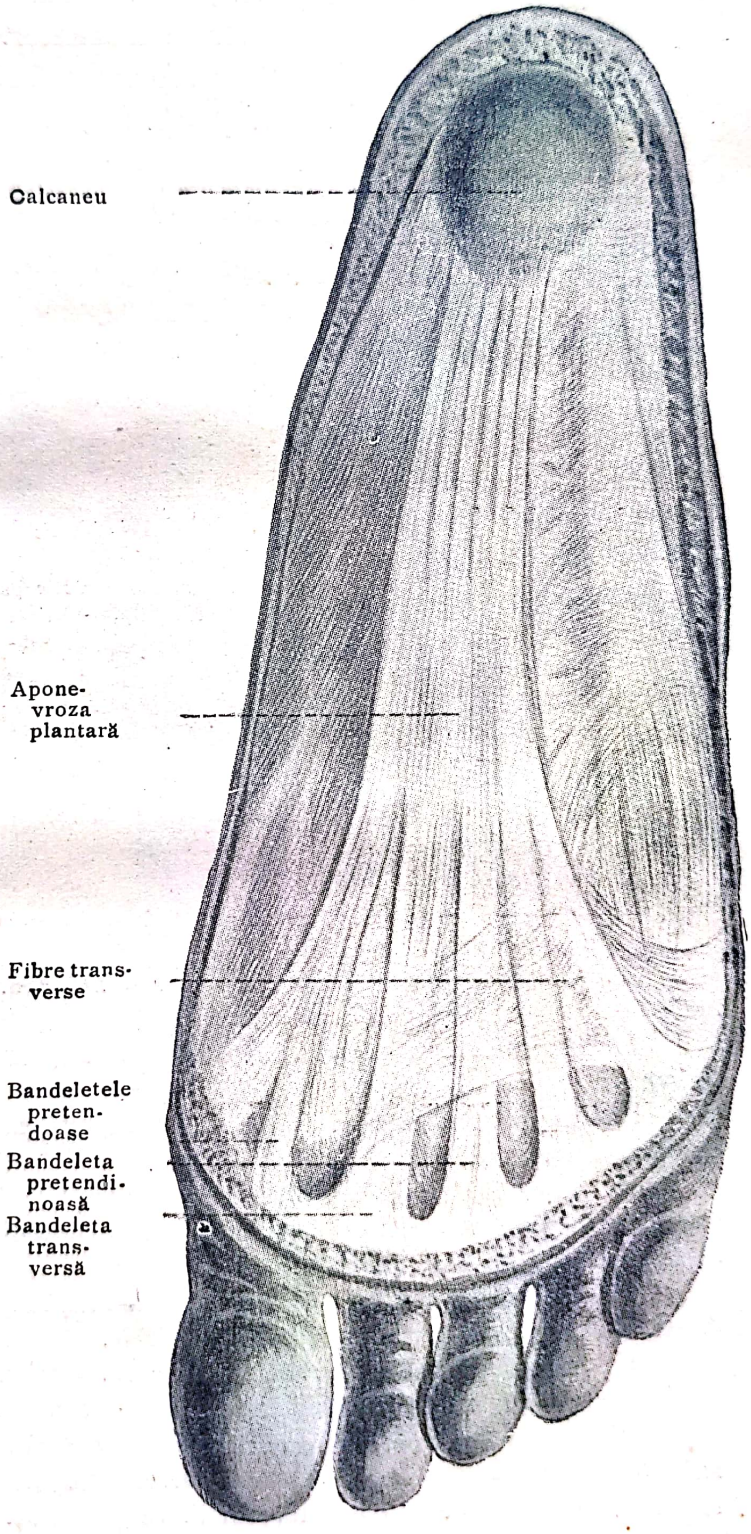

Fig. 759.

se, ce se găsesc situate între faţa profundă a muşchiului şi linia de trifurcaţie externă a femurului.

6. *Bursa trocanteriană a fesierului mijlociu* (*Bursa trochanterica m. glutaei medii anterior*) este situată între faţa profundă a muşchiului fesier mijlociu şi marele trocanter.

7. *Bursa trocanteriană posterioară a fesierului mijlociu* (*Bursa trochanterică m. glutaei medii posterior*) e mai mică decât precedenta înapoia căreia ea se găseşte; este situată, între fesierul mijlociu şi piramidal.

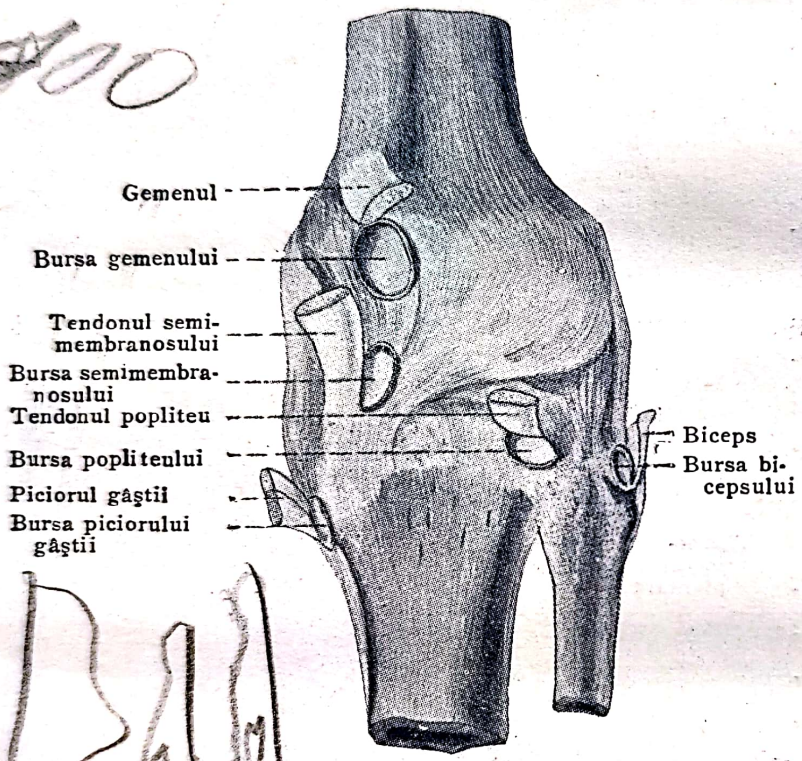

Fig. 760.

8. *Bursa trocanteriană a fesierului mic* (*Bursa trochanterica m. glutaei minimi*) este situată între tendonul fesierului mic şi trocanterul mare.

9. *Bursa piramidalului* (*Bursa m. piriformis*) este situată pe faţa anterioară a tendonului muşchiului.

10. *Bursa obturatorului intern* (*Bursa m. obturatorii interui*) este situată între muşchi şi mica scobitură sciatică.

11. *Bursa obturatorului extern* este situată între acest muşchi şi faţa posterioară a colului femural.

12. *Bursa pătratului crural crural* este situată între acest muşchi şi micul trocanter.

13. *Bursa superioară a bicepsului* (*Bursa m. bicipitis femoris superior*) este situată între tendonul bicepsului şi al semitendinosului de o parte şi cel al semimembranosului de alta.

14. *Bursa muşchiului pectineu* (*Bursa m. pectinei*) este situată între tendonul muşchiului pectineu şi trocanterul mic.

15. *Bursa dreptului anterior* (*Bursa m. recti femoris*) este situată înapoia tendonului dreptului, sub spina iliacă antero-inferioară.

16. *Bursa subcutanată ischiatică* (*Bursa ischiadica subcutanea*) şi *bursa subcutanată trocanterică* (*Bursa trocanterica subcutanea*) se găsesc sub pielea regiunii, una la nivelul trocanterului mare şi cealaltă la nivelul ischionului.

Scanned with OKEN Scanner

Bursele seroase ale genunchiului. 1) *Bursele prerotuliane* sunt în număr de trei. *Bursa rotuliană superficială subcutanată (Bursa praepatellaris subcutanea)* este situată în ţesutul subcutanat. *Bursa rotuliană mijlocie* sau *subfascială (Bursa praepatellaris subfascialis)* este situată între fascia lată şi tendonul quadricepsului şi expansiunea acestuia; este cea mai mare. *Bursa rotuliană profundă* sau *subrotuliană (Bursa praepatellaris subtendinea)* este situată între tendon şi periost.

2) *Bursele pretibiale* sunt în număr de două: una superficială şi alta profundă. *Bursa pretibiană superficială (Bursa subcutanea tuberositatis tibiae)* este situată la nivelul tuberosităţii anterioare a tibiei, în ţesutul celular subcutanat, pe când *bursa pretibială profundă (Bursa*

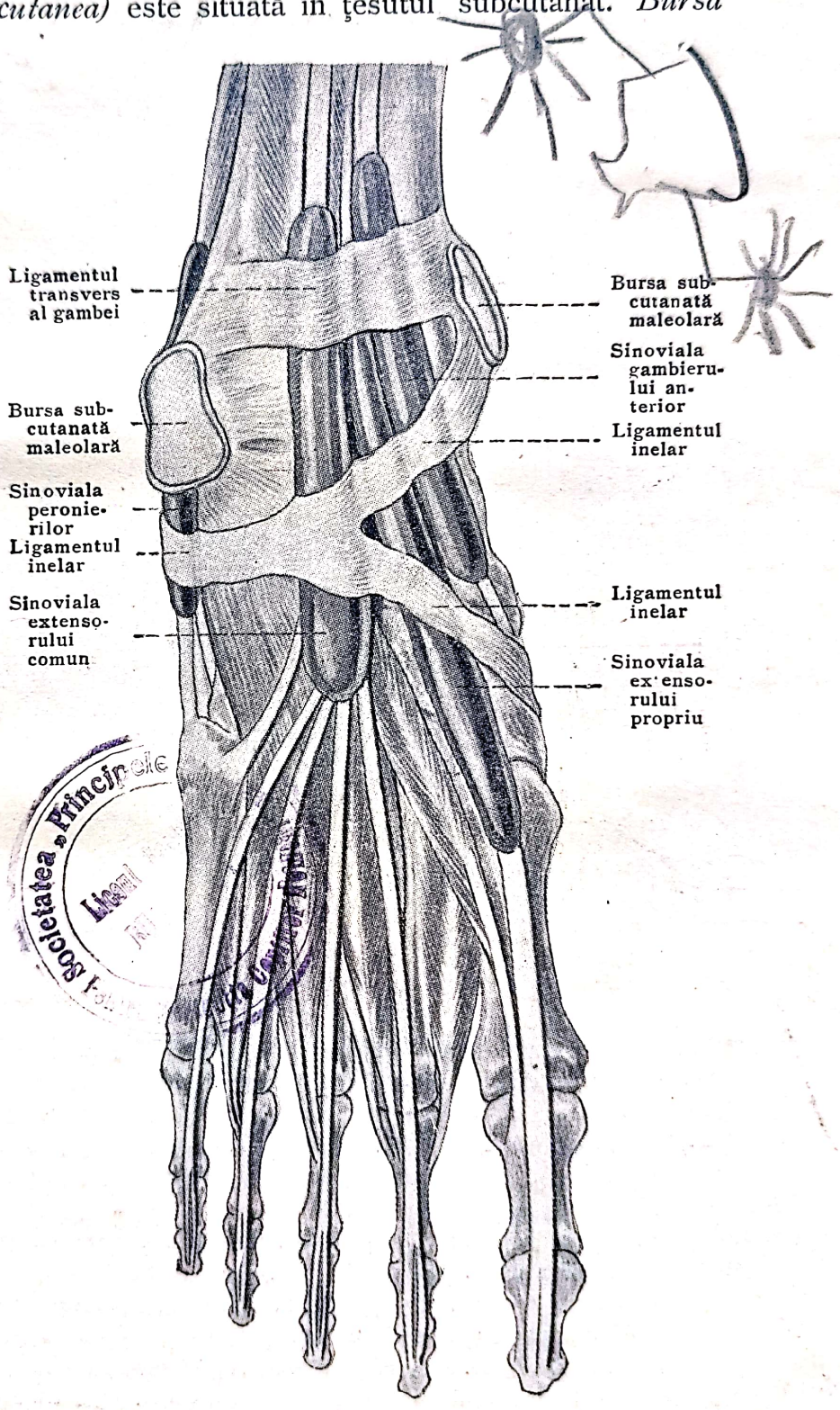

Fig. 761. — (Colecţiunea institutului.)

infrapatellaris profunda) este situată între ligamentul rotulian și tibia.

3. *Bursele rotuliane laterale. (Bursae patellares laterales)* sunt foarte inconstante, fiind situate pe laturile rotulei, între retinacule și capsulă.

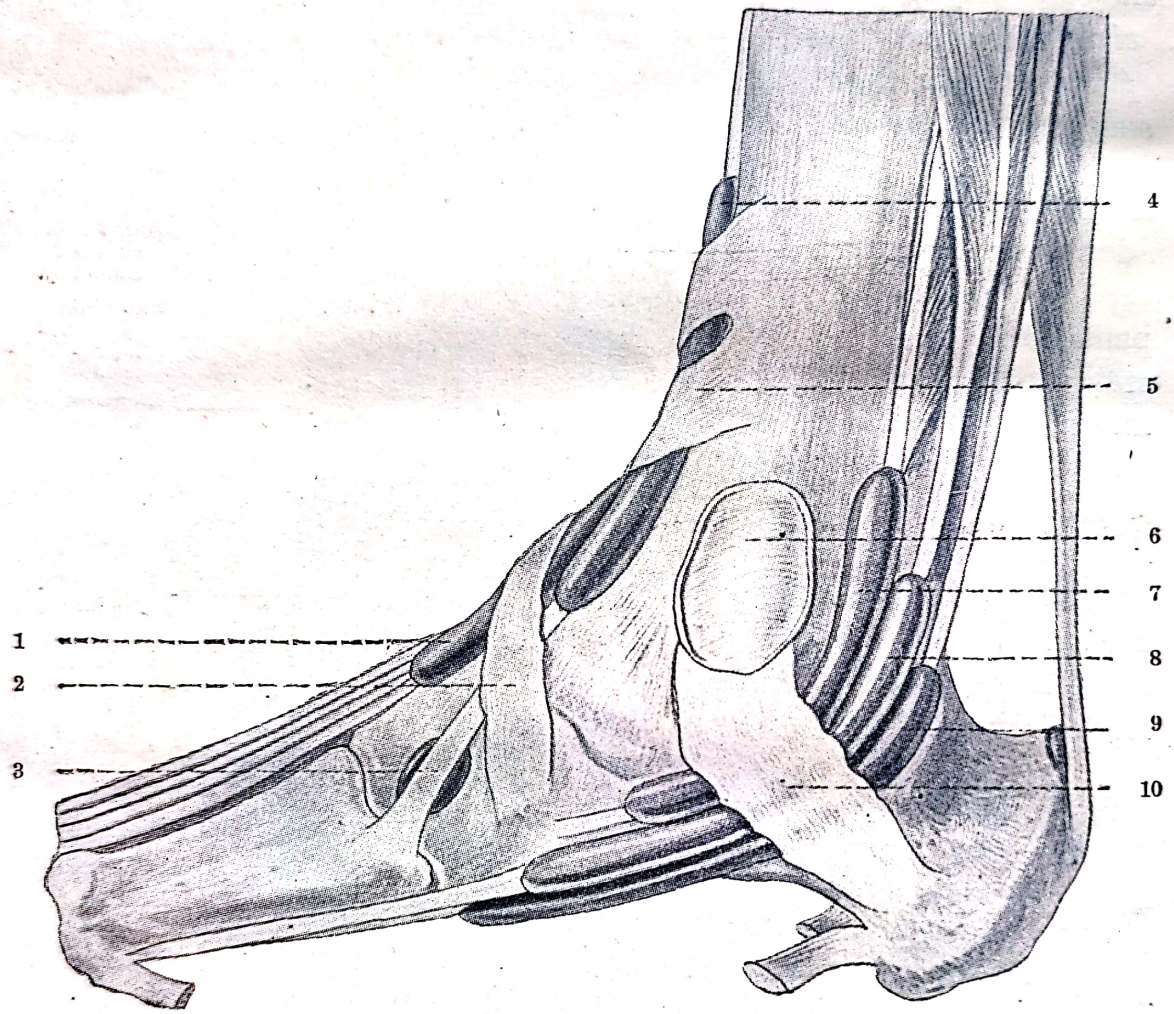

Fig. 762.

1 = Sinoviala extensorului degetului mare; 2 = Ligamentul inelar; 3 = Tendonul gambierului anterior; 4 = Sinoviala gambierului anterior; 5 = Ligamentul inelar; 6 = Bursa maleolară subcutanată; 7 = Sinoviala gambierului anterior; 8 = Sinoviala flexorului; 9 = Sinoviala flexorului degetului mare; 10 = Ligamentul inelar (Colecțiunea institutului.)

4. *Bursa proprie a croitorului. (Bursa m. sartorii propria)* este situată între tendonul mușchiului și articulațiune.

5. *Bursa piciorului gâștei. (Bursa anserina)* este constantă; se găsește situată între formațiunea tendinoasă a piciorului gâștei și tibia.

6. *Bursele ligamentului colateral tibial* sunt în număr de două: una superioară între femur și ligament și alta inferioară între tibia și ligament.

7. *Bursa inferioară a bicepsului. (Bursa m. biciptis femoris iaferior)* este situată între tendonul mușchiului și capul peroneului.

8. *Bursa popliteului. (Bursa m. poplitei)* este situată între tendonul mușchiului și articulația genunchiului; ea comunică adesea cu sinoviala articulațiunii.

9. *Bursa gemenului intern. (Bursa m. gastrocnemii medialis)* este situată între mușchiul gemen și condilul intern; ea comunică de obiceiu cu sinoviala articulațiunii.

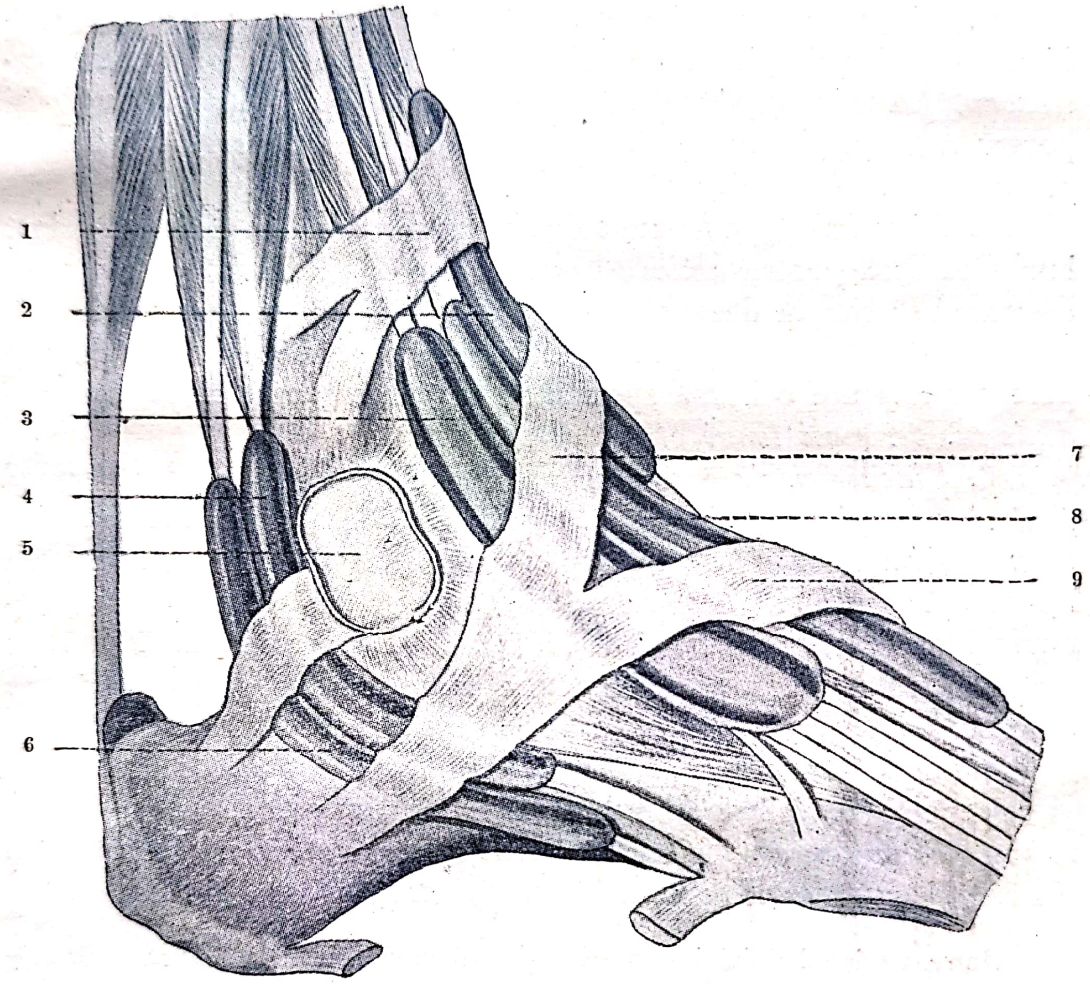

Fig. 763.

Pe acest preparat, din ligamentul lateral s'a izolat în mod artificial cele două retinacule peroniere.

1 = Ligamentul transvers al gambei; 2 = Sinoviala gambierului anterior; 3 = Sinoviala extensorului comun; 4 = Sinoviala peronierului scurt; 5 = Bursa subcutanată maleolară; 6 = Sinoviala peronierului lung; 7 = Ligamentul inelar; 8 = Sinoviala extensorului propriu; 9 = Ligamentul inelar. (Colecțiunea institului.)

10. *Bursele mușchiului semimembranos* sunt în număr de două: una este situată între gemenul intern și tendonul semimembranosului (*Bursa m. semi membranosi)* și alta între semimembranos și os *(Bursa semimembranosa propria).*

11. *Bursa gemenului extern (Bnrsa m. gastrocnemii lateralis)* e situată între gemenul extern și condilul femural.

12. *Bursa bicepsului și a gemenului extern (Bursa bicipitogastrocnemialis)* este situată între tendonul bicepsului și a gemenului extern.

Bursele şi sinovialele tendinoase ale gâtului piciorului. La gâtul piciorului am văzut cum tendoanele muşchilor trec prin nişte culise fibroase, determinate de ligamentele inelare. In aceste culise ele alunecă prin ajutorul unei teci sinoviale. In plus, în vecinătatea articulaţiunii mai sunt o serie de burse seroase.

1. *Sinovialele anterioare* sunt în număr de trei: pentru *gambierul anterior (vagina tendinis m. tibialis anterioris)*, pentru *extensorul propriu (vagina tendinis m. extensoris hallucis longi)* şi pentru *extensorul comun (vagina tendinum m. extensoris digitorum pedis longi)*. (Fig. 761.)

2. *Sinoviale externe* sunt destinate peronierilor. Există o primă bursă seroasă pentru *ambii peronieri (vagina tendinum peronaeorum communis)*; simplă deasupra ligamentului inelar extern, ea se bifurcă la nivelul acestuia şi îmbracă fiecare tendon. (Fig. 763.) Lungul peronier mai are o bursă specială în regiunea plantară *(vagina tendinis m. peronaei longi plantaris)*.

3. *Sinovialele interne sunt* anexate de *tendoanele gambierului posterior (vagina tendinis m. tibialis posterioris)* de *flexorului comun (vagina tendinis flexoris digitorum longi)* şi de flexorul propriu *(vagina tendinis m. flexoris hallucis longi)*; ele se întind de deasupra ligamentului inelar, până la primul rând al tarsului. (Fig. 762.)

Inafară de aceste sinoviale tendinoase există o mulţime de burse seroase, dintre care cele mai multe inconstante. Am studiat bursa tendonului lui Achille *(Bursa tendinis calcanei)* situată între tendon şi calcanen, cât şi bursele subcutanate de la acest nivel. *(Bursa subcutanea calcanea)*. Mai există burse subcutanate la nivelul maleolei interne şi externe *(Bursae subcutaneae medialis et lateralis)*.

Intre tendonul tibialului anterior şi osul cuneiform există *bursa subtendinoasă a gambierului anterior (Bursa subtendinea m. tibialis anterioris)*; între fibrocartilagiu scafoidian şi tendonul tibialului posterior există *bursa subtendinoasă a gambierului posterior (Bursa subtendinea m. tibialis posterioris)*.

Mai există şi burse ale muşchilor lombricali şi ale diferiţilor muşchi de la plantă.

Tecile sinoviale ale degetelor. La nivelul degetelor, tendoanele sinovialelor alunecă în tecile fibroase, prin ajutorul unor teci sinoviale *(vaginae tendinum digitales pedis)*.

Scanned with OKEN Scanner

NOTE.

Nota 1. In descripţiunea urmată, am întrebuinţat deopotrivă termenii de „*extern*“ şi „*intern*“ cât şi pe cei de „*medial*“ şi „*lateral*“. Trebuie însă să accentuăm, că primi (extern şi intern) deşi de o întrebuinţare curentă, nu au o accepţiune hotărîtă, fiindcă nu au un conţinut sigur. Unii autori îi raportează la planul medio-sagital, indicând ceva mai apropiat sau mai depărtat de el; în asemenea împrejurări, ei s'ar confunda cu medial şi lateral (în sens restrâns). Alţii caracterizează prin ajutorul lor, un element mai superficial în opoziţie cu unul mai profund. Şi în fine prin ajutorul lor, se indică orientarea sau direcţia elementelor descriptive, către planul medio-sagital (intern) sau către planul de lături (extern). In acest sens l'am întrebuinţat şi noi. Desigur, că aceşti termeni, susţinuţi de tradiţie şi de presiunea practicei medicale vor trebui tot mai mult părăsiţi şi înlocuiţi prin cei de „medial“ şi „lateral“.

Nota 2. Studiul acţiunii diferiţilor muşchi a fost făcut aparte. Muşchii sunt însă sinergişti şi antagonişti. O acţiune de totalitate asupra diferitelor segmente va fi făcută odată cu noţiunile de anatomie topografică. Tot atunci se vor studia şi marile funcţiuni ale aparatului de mişcare: mersul şi staţiunea.

Nota 3. Am văzut pe scurt care este rolul muşchilor izolaţi în determinarea formei exterioare a corpului. Vom reveni asupra formei diferitelor segmente ale corpului nostru, odată cu studiul regiunilor.

Finele volumului I.

---

* Desemnele necesare acestui volum au fost executate de Domnul Profesor Stefan Toth de la colegiul unitar din Cluj şi de Domnul Profesor Fleischer, desemnatorul institutului de Anatomie.

* Indicaţiile bibliografice vor fi date la sfârşitul tratatului.

Scanned with OKEN Scanner